БУКОВИНСЬКИЙ ДЕРЖАВНИЙ МЕДИЧНИЙ УНІВЕРСИТЕТ
МІНІСТЕРСТВО ОХОРОНИ ЗДОРОВ'Я УКРАЇНИ

Кваліфікаційна наукова праця на правах рукопису.

Бамбуляк Андрій Васильович.

УДК 616.716.8-001-089.844-031-018.41-003.93

ДИСЕРТАЦІЯ

ОБҐРУНТУВАННЯ ЕФЕКТИВНОСТІ ХІРУРГІЧНОГО ЛІКУВАННЯ ДЕФЕКТІВ КІСТКОВОЇ ТКАНИНИ ЩЕЛЕП ІЗ ЗАСТОСУВАННЯМ КЛІТИННИХ ТЕХНОЛОГІЙ

(клініко-експериментальне дослідження)

22 «Охорона здоров'я».

14.01.22 – стоматологія (221 «Стоматологія»).

Подається на здобуття наукового ступеня доктора медичних наук.

Дисертація містить результати власних досліджень. Використання ідей, результатів і текстів інших авторів, мають посилання на відповідне джерело.

_____ А.В. Бамбуляк.

Науковий консультант – Кузняк Наталя Богданівна, доктор медичних наук, професор.

Чернівці – 2023

АНОТАЦІЯ.

Бамбуляк А.В. Обґрунтування ефективності хірургічного лікування дефектів кісткової тканини щелеп із застосуванням клітинних технологій. Кваліфікаційна наукова праця на правах рукопису.

Дисертація на здобуття наукового ступеня доктора медичних наук за спеціальністю 221 «Стоматологія» (спеціалізація 14.01.22 – «Стоматологія») галузі знань 22 «Охорона здоров'я» – Буковинський державний медичний університет МОЗ України, Чернівці.

Захист відбудеться у спеціалізованій вченій раді при Буковинському державному медичному університеті МОЗ України, Чернівці, 2023.

У дисертації наведено теоретичне узагальнення і нове вирішення наукової проблеми, що полягає у визначенні ролі мультипотентних мезенхімальних стромальних клітин жирової тканини (ММСК-ЖТ) у поєднанні зі збагаченою тромбоцитами плазми крові (ЗТП) та остеопластичним матеріалом, для відновлення об'єму кісткової тканини щелеп, з визначенням ефективності застосування запропонованого тканинного еквівалента кісткової (ТЕК) тканини для подальшої дентальної імплантації.

Запропонований ТЕК, що містив ММСК–ЖТ, ЗТП та остеопластичний матеріал, не проявляє цитотоксичності у культурі кісткової тканини та забезпечує скеровану диференціацію ММСК жирової тканини у клітини остеобластичного ряду, що доведено значеннями активності лужної фосфатази, зафарбовуванням на остеопонтин, експресію генів кісткового білка BGP, виразною метаболічною активністю за тестом Alamar Blue та повільною деградацією in vivo.

Культивовані ММСК–ЖТ експериментальних щурів 2-го пасажу, експресують характерні для ММСК маркери. ММСК здатні до диференціації в остеогенному напрямку, при превалюванні даного процесу у тканинних зразках, що містили збагачену тромбоцитами плазму та замінника кісткової тканини на основі гідроксиапатиту (ЗКТГ). Під час остеогенної диференціації

відбувалась морфологічна зміна клітин, із синтезом і мінералізацією позаклітинного матриксу та утворенням клітинних агрегатів. Аналіз ступеня мінералізації позаклітинного матриксу виявив, що досліджувані зразки із вмістом ММСК–ЖТ мають остеогенний потенціал, який був більш виражений у зразках «ММСК–ЖТ + ЗТП» та «ММСК–ЖТ + ЗТП + ЗКТГ».

Остеогенне диференціювання ММСК–ЖТ у досліджуваних зразках підтверджено достатньою активністю лужної фосфатази, експресією остеопонтину та генів до маркера BGP з характерним превалюванням у зразках, що містили «ММСК–ЖТ + ЗТП + ЗКТГ» та «ММСК–ЖТ + ЗТП».

Біосумісність тканинних еквівалентів кісткової тканини з додаванням ММСК–ЖТ характеризувалась збільшенням площі компактної та ретикулярної зон росту і зони міграційних фібробластів. На 10-ту добу спостережень, клітинна популяція досліджуваних фрагментів вступала у фазу деградації, що проявлялось значною вакуолізацією цитоплазми та в її зернистому переродженні.

В експериментах на лабораторних тваринах досліджені запропоновані тканинні еквіваленти кісткової тканини, що містили мультипотентні мезенхімальні стромальні клітини жирової тканини, які пройшли остеогенне диференціювання. На модельних дефектах кісткової тканини черепа щурів за результатами молекулярних, біохімічних, гістологічних, морфометричних і функціональних досліджень доведена придатність досліджуваних імплантів, особливо при поєднанні ММСК–ЖТ + ЗТП та ММСК–ЖТ + ЗТП + ЗКТГ, котрі забезпечували повне закриття дефекту за 90 діб. Результатами експериментальних досліджень із застосуванням комплексу ММСК–ЖТ, ЗТП і ЗКТГ, в якості матриксу, доведена його клінічна перспективність, що підтверджувалось позитивною динамікою параметрів мінеральної щільності та насиченості КТ, статистично значущим збільшенням площі кісткової тканини ($p<0,05$); якісних позитивних змін у будові регенератів, після відновлення модельованих кісткових дефектів кісток черепа, що підтверджувалось морфометричними, гістологічними та рентгенологічно–

комп'ютерними дослідженнями в інтактних щурів ($p<0,05$) і піддослідних тварин решти груп ($p_1, p_2, p_4< 0,05; 0,01$).

В експериментальних тварин, після закінчення експерименту (90 доба), встановлено стабілізацію гематологічних параметрів за показниками лейкоцитарної формули ($p<0,05$), співвідношення ЛФ/КФ ($p<0,01$, p_1, p_2, $p_4<0,05$). При цьому досліджено зниження рівнів експресії генів BGP, Col 1 на тлі зростання продукції гена VEGF, у крові піддослідних тварин усіх груп ($p_{-}p_4<0,05$) з найбільш вираженою позитивною динамікою значень параметрів, котрі вивчались у тварин, в яких відновлення кісткових дефектів відбувалось з використанням ММСК–ЖТ + ЗТП + ЗКТГ.

Доведено, що застосування запропонованої нами композиції на основі ММСК–ЖТ+ ЗТП + ЗКТГ для відновлення об'єму кісткової тканини коміркового відростка та коміркової дуги при проведенні операцій синус – ліфтингу, видаленні зубів і 3-го ретенованого моляра, остеосинтезу при переломі нижньої щелепи, характеризувалось найменшими бальними оцінками основних клінічних симптомів: інтенсивністю больового синдрому – 0,71±0,13 бали; колатерального набряку – 0,57±0,11 бали, гіперемії – 0,37±0,06 бали. При цьому, при відновлені кісткової тканини коміркового відростка та коміркової дуги з використанням замінника кісткової тканини на основі гідроксиапатиту, інтенсивність больового синдрому і колатерального набряку була у 1,7 раза та гіперемії у 1,6 раза вище, ніж в осіб, у яких використовувався запропонований нами комплекс, ($p<0,01$). Водночас у пацієнтів, у яких відновлення післяопераційних ран проходило спонтанно, інтенсивність больового синдрому була у 3,7 і 2,2 раза, колатерального набряку у 3,1 і 1,8 раза, гіперемії у 3,5 і 1,9 раза вище, ніж у хворих, при загоєнні кісткових ран за допомогою запропонованої нами композиції та при застосуванні ЗКТГ ($p, p_1,<0,01$).

Порівняльний аналіз клінічної ефективності застосування остеопластичних матеріалів для збільшення об'єму кісткової тканини коміркового відростка та коміркової дуги щелеп при проведенні оперативних

втручань (синус-ліфтинг, екстракція зуба, остеосинтез, операція видалення ретенованих третіх молярів), переконливо довів перевагу використання ЗКТГ та комбінації ЗКТГ + ММСК–ЖТ + ЗТП перед спонтанною аугментацією, що підтверджувалось даними суб'єктивної та об'єктивної симптоматики у післяопераційний період. Встановлено, що у хворих підгруп Б, де застосовувався ЗКТГ + ММСК–ЖТ + ЗТП, відсутність больового синдрому на завершальному етапі післяопераційного спостереження, відзначали 89,31% осіб, що було у 1,2 рази ($p_1<0,05$) та у 1,3 раза ($p_2<0,05$) більше, ніж у прооперованих підгруп А та В, $p>0,05$. На заключних післяопераційних етапах колатеральний набряк був відсутній у 98,47% прооперованих підгруп Б, що перевищувало кількість осіб у підгрупах А, де кістковий дефект аугментувався ЗКТГ у 1,2 раза, ($p_1<0,05$), та у підгрупах В, при спонтанному загоєнні дефекту, у 1,4 раза, ($p_1<0,01$), ($p_1>0,05$). Відсутність гіперемії СОПР визначали у заключні післяопераційні терміни спостереження, у 92,37% хворих підгруп Б, що було у 1,3 та 1,4 раза більше стосовно значень у підгрупах А і В, ($p_1<0,05$), ($p_2<0,01$).

Конусно-променева комп'ютерна томографія (КПКТ), проведена після хірургічного втручання у хворих груп дослідження, дозволила оцінити стан зубощелепної системи, верхньощелепних пазух, параметри кісткової тканини коміркового відростка та коміркової дуги у ділянці планованої дентальної імплантації, щільність, якість і архітектоніку кісткової тканини. З'ясовано, що у хворих групи Б, при застосуванні запропонованого нами ТЕК, в остеорегенераті, спостерігали наявність новоутвореної кісткової тканини, без гранул остеопластичного матеріалу. Через 6-8 місяців після оперативного втручання, досліджувана кісткова ділянка була практично ідентична нативній кістці. У хворих групи А, де заміщення кісткового дефекту проводилось за допомогою ЗКТГ, через 6-8 місяців спостерігали закінчену остеорегенерацію у дрібних і середніх дефектах, та через 12-16 місяців – у великих (більш як 2 мм). У прооперованих груп В, при спонтанному загоєнні кісткового дефекту, через 9-11 місяців спостерігалось загоєння дрібних дефектів, а у більш

великих дефектах процес остеорегенерації проходив в'яло, та у термін понад рік не відбувалося повної регенерації досліджуваної тканини.

Встановлено, що у хворих групи Б через 12 місяців досліджень середня щільність остеорегенерату становила 1036,69±55,53 ум.од. HU, що було у 1,5 раза та у 1,8 раза більше, ніж в осіб групи А ($p<0,01$), та у хворих групи В ($p<0,05$), ($p_1<0,01$), відповідно.

Значення маркерів кісткового метаболізму у ротовій рідині мало позитивну динаміку у віддалені терміни спостереження (6-12 місяців) у хворих всіх груп дослідження ($p_2<0,01;0,05$), однак у прооперованих групи Б, через рік спостережень, активність КФ була на 13,35% ($p<0,05$) та на 33,40%, ($p<0,05$), ($p_1<0,05$) нижче на тлі підвищення ЛФ на 8,84 ($p<0,05$), і на 15,35%, ($p<0,05$) стосовно аналогічних даних у групах А і В, відповідно. При цьому, індекс мінералізації КТ у хворих групи Б, був на 8,84% та на 19,74% вище, ніж у прооперованих групи А і В, відповідно (p, $p_1<0,05$), ($p_2<0,05$).

Під час проведення гістологічного дослідження біоптатів кісткової тканини через 6 місяців спостережень, у хворих групи А було відзначено, що застосування замінника кісткової тканини на основі гідроксиапатиту призводить до заміщення кісткового дефекту не більше, ніж на 1/3, при цьому решту об'єму займають гранули кістково–пластичного матеріалу. У хворих групи Б отримані трепанобіоптати мали будову кісткової тканини: поміж трабекул визначали кістково–мозкові простори та подекуди невеликі часточки остеопластичного матеріалу. У хворих групи В, у зразках, котрі вивчалися, процес осифікаціії проходив на периферії: між невеликою кількістю трабекул візуалізували рухому сполучну тканину з лімфомакрофагіальною інфільтрацією.

Результати проведеного дослідження показали, що у хворих, для відновлення об'єму кісткової тканини, в яких застосовувалась запропонована нами остеотропна композиція, що містила ЗКТГ, збагачену тромбоцитами плазму крові та мультипотентні мезенхімальні стромальні клітини жирової тканини, після встановлення імплантів, повністю відновлювались

периімплантні тканини, що підтверджувалось вираженою позитивною динамікою пародонтального індексу РМА і проби Шиллера – Писарєва та оптимальними значеннями гігієнічного індексу OHI–S протягом всього дослідження. Адекватність запропонованої нами остеотропної композиції для відновлення об'єму КТ підтверджувалась рентгенологічними даними резорбції кісткової тканини у ділянках імплантації: значення даного параметру у представників II основної групи були у 1,4 раза та у 1,8 раза нижче, через 12 місяців досліджень, ніж у хворих I основної ($p_1<0,01$), і III контрольної групи ($p_2<0,01$), відповідно.

Ефективність запропонованої нами композиції при відновленні об'єму коміркових відростків, підтверджувалась підвищенням значень коефіцієнта стабільності імплантів, які через 12 місяців досліджень були вірогідно вищими референтних значень ($p<0,01$) і були на 12,43% та на 19,33% вищими, ніж у представників I основної й III контрольних груп.

Отримані результати проведених досліджень свідчать про високий потенціал ММСК–ЖТ з остеогенним диференціюванням у якості кісткового пластичного матеріалу для репаративного остеогенезу і можливості застосування його комбінацій для відновлення дефектів кісткової тканини. Дані проведених досліджень підкреслюють та підтверджують вагому роль ММСК–ЖТ як перспективного біоматеріалу, що буде сприяти розвитку новітніх технологій реконструктивної біомедицини, а також сучасним шляхам реконструктивного остеогенезу – клітинної та тканинної інженерії.

Ключові слова: жирова тканина, остеотропні матеріали, кісткова тканина, кісткова регенерація, стоматологія, треті моляри, перелом щелепи, остеосинтез, синус-ліфтинг.

ANNOTATION

Bambuliak A.V. Substantiation efficiency of the surgical treatment of jaw bones defects with the use of cell technology – Qualifying scientific work on the rights of manuscript.

The thesis to obtain the academic degree of Doctor of Medical Sciences on specialty "Stomatology", (specialization 14.01.22 - "Stomatology"), field of knowledge 22 "Public Health" - Bukovinian State Medical University, the Ministry of Health of Ukraine, Chernivtsi.

The defense will take place in a specialized Academic Council at Bukovinian State Medical University, the Ministry of Health of Ukraine, Chernivtsi, 2023.

The dissertation presents a theoretical generalization and a new solution to the scientific problem, which is to determine the role of multipotent mesenchymal stromal cells of adipose tissue in combination with platelet-rich blood plasma (PRP) and bone augmentation material to restore the volume of alveolar bone by the equivalent of bone tissue for subsequent dental implantation.

The proposed TBTE, which contained MMSC–AT, PRP and bone augmentation material, does not show cytotoxicity in tissue culture and provides targeted differentiation of MMSC adipose tissue into cells of the osteoblastic series, as evidenced by the activity of alkaline phosphatase enzyme, metabolic activity by the Alamar Blue test and slow in vivo degradation.

Cultured MMSC–AT tissues of experimental rats of the 2nd passage express characteristic of MMSC markers. MMSCs are able to differentiate in the osteogenic direction, with the predominance of this process in tissue samples containing platelet-rich plasma and bone tissue substitute based on hydroxyapatite (BTSH). During osteogenic differentiation, morphological change of cells took place, with synthesis and mineralization of the extracellular matrix and formation of cell aggregates. Analysis of the degree of mineralization of the extracellular matrix revealed, that the studied samples with the content of MMSC–AT have

osteogenic potential, which was more pronounced in the samples «MMSC–AT + PRP» and «MMSC–AT + PRP + BTSH».

Osteogenic differentiation of MMSC–AT in the studied samples was confirmed by sufficient alkaline phosphatase activity, expression of osteopontin and genes to the BGP marker with a characteristic predominance in samples containing «MMSC–AT + PRP + BTSH» and «MMSC–AT + PRP».

The biocompatibility of tissue equivalents of bone tissue based on MMSC–AT, was characterized by an increase in the area of compact and reticular growth zones and the zone of migrating fibroblasts. On the 10th day of observations, the cell population of the studied fragments entered the phase of degradation, which was manifested by significant vacuolation of the cytoplasm and its granular degeneration.

In experiments on laboratory animals, the proposed tissue equivalents of bone tissue containing multipotent mesenchymal stromal cells of adipose tissue, which underwent osteogenic differentiation, were studied. The model defects of bone tissue of the skull of rats based on the results of molecular, biochemical, histological, morphometric and functional studies proved the suitability of the studied implants, especially in the combination of MMSC–AT+PRP and MMSC–AT + PRP+ BTSH, which provided complete 90 days. The results of experimental studies on the use of MMSC–AT, PRP and BTSH complex as a matrix proved its clinical viability, which was confirmed by the positive dynamics of mineral density and CT saturation parameters, increase in bone area, $p>0,05$; qualitative positive changes in the structure of regenerates, after restoration of simulated bone defects of skull bones, which was confirmed by morphometric, histological and radiological - computer studies, both for data in intact rats ($p>0,05$) and in experimental animals of other groups (p1, p2, p4<0,05; 0,01).

In experimental animals, at the end of the experiment (90 days), the stabilization of haematological parameters according to the indicators of the leukocyte formula ($p<0,05$) the ratio of ALF/ACF ($p< 0,01$), (p1, p2, p4< 0,05). The decrease in BGP, Col 1 gene expression levels against the background of

increasing VEGF gene production in the blood of experimental animals of all groups (p-p4<0,05) with the most pronounced positive dynamics of the parameters studied in animals in which the restoration of bone defects occurred when using MMSc AT + PRP + BTSH.

It is investigated that the use of our proposed composition based on MMSC AT + PRP + BTSH to restore the volume of bone tissue of the alveolar process during sinus-lifting, tooth extraction and impacted wisdom tooth extraction, osteosynthesis in mandibular fracture, characterized by mandibular fracture, scores of the main clinical symptoms: intensity of pain – 0,71 ± 0,13 points; collateral oedema – 0,57 ± 0,11 points, redness – 0,37 ± 0,06 points. In this case, when restoring the bone tissue of the alveolar process was done using BTSH, the intensity of pain and collateral oedema was 1,7 times and redness 1,6 times , than in persons, who used our proposed complex, p<0.01. At the same time, in patients, in whom postoperative wound healing took place spontaneously, the intensity of pain was 3,7 and 2,2 times, collateral oedema 3,1 and 1,8 times, hyperemia 3,5 and 1,9 times higher, than in patients, when healing bone wounds with the help of our proposed composition and when using BTSH (p, p1<0,01).

Comparative analysis of the clinical effectiveness of bone augmentation materials to increase the volume of the alveolar bone of the jaws during surgery (sinus - lifting, tooth extraction, osteosynthesis, surgery to remove impacted third molars), convincingly proved the advantage of using BTSH and combination BTSH + MMSC–AT + PRP before spontaneous augmentation, which was confirmed by the data of subjective and objective symptoms in the postoperative period. It was found, that in patients of subgroups B, where BTSH + MMSC–AT + PRP was used, the absence of pain at the final stage of postoperative observation was noted by 89,31% of persons, which was 1,2 times (p1<0,05) and 1,3 times (p2<0,05) more, than in the operated subgroups A and B, (p<0,05). In the final postoperative stages, collateral oedema was absent in 98,47% of operated subgroups B, which exceeded the number of persons in subgroups A, where the bone defect was augmented by BTSH 1,2 times (p1<0,05) and in subgroups B,

with spontaneous healing of the defect, 1,4 times (p1<0,01), (p1<0,05). The absence of oral mucosa hyperemia was determined in the final postoperative follow-up, in 92,37% of patients of subgroups B, which was 1,3 and 1,4 times more, than the values in subgroups A and B (p1<0,05), (p2<0,01).

Cone-beam computer tomography (CBCT) performed after surgery in patients of the study groups allowed to assess the condition of the dental-maxillary system, maxillary sinus, parameters of alveolar bones in the area of planned dental implantation, density, quality and architecture of bone tissue. It was found, that in patients of group B, when using our proposed TBTE, in osteoregenerates, the presence of newly formed bone tissue was observed, without granules of osteoplastic material. 6-8 months after surgery, the studied bone area was almost identical to the native bone. In patients of group A where the replacement of the bone defect was performed with the use of BTSH after 6-8 months, complete osteoregeneration was observed in small and medium defects, and after 12-16 months - in massive (more than 2 mm). In the operated groups B, with spontaneous healing of the bone defect, healing of small defects was observed after 9-11 months, and in larger defects the process of osteoregeneration was sluggish and for more than 1 year there was no complete regeneration of the studied tissue.

It was found, that in patients of group B after 12 months of studies, the average density of osteoregenerate was 1036,69 ± 55,53 c.u. HU, which was 1,5 times and 1,8 times more, than in group A (p<0,01) and in group B patients (p<0,05), (p1<0,01), respectively.

The value of markers of bone metabolism in oral fluid had a positive trend in the long-term follow-up (6-12 months) in patients of all study groups (p2<0,01; 0,05), however, in the operated group B, after 1 year of observation, the activity of ACF was 13,35% (p<0,05) and 33,40% (p<0,05), (p1<0,05) lower on the background of increasing ALF by 8,84 (p<0,05) and 15,35% (p<0,05) relative to similar data in groups A and B, respectively. At the same time, the index of CBCT mineralization in patients of group B was 8,84% and 19,74% higher than in the operated groups A and B, respectively (p, p1<0,05), (p2 <0.05).

When conducting histological examination of bone biopsies after 6 months of observation, in patients of group A it was noted that the use of bone augmentation material BTSH leads to the replacement of the bone defect by no more than 1/3, with the remaining volume occupied by bone granules – plastic material. In patients of group B, the obtained trepan biopsies had the structure of bone tissue: between the trabeculae were determined bone marrow spaces and sometimes small particles of osteoplastic material. In patients of group B, in the studied samples, the process of ossification took place on the periphery: between a small number of trabeculae visualized mobile connective tissue with lymphomacrophageal infiltration was visualized.

The results of the study showed, that in patients to restore the volume of bone tissue used our proposed osteotropic composition containing BTSH, platelet-rich blood plasma and multipotent mesenchymal stromal cells of adipose tissue, after implant placement, completely restored tissue, which was confirmed by the pronounced positive dynamics of the periodontal index of PMA and Schiller-Pisarev test and the optimal values of the hygienic index OHI-S throughout the study. The adequacy of our proposed osteotropic composition to restore the volume of CBCT was confirmed by radiological data of bone resorption in the implantation sites: the values of this parameter in the main group II were 1,4 times and 1,8 times lower after 12 months of studies than in patients of the I main ($p1<0,01$) and III control group ($p2<0,01$), respectively.

The effectiveness of our proposed composition in restoring the volume of alveolar processes contributed to an increase in the values of the stability coefficient of implants, which after 12 months of research were probably higher,than the reference values ($p<0,01$) and were 12,43% and 19,33% higher, than the representatives of the I main and III control groups.

The obtained results of the conducted researches testify to high potential of MMSC–AT with osteogenic differentiation as bone-plastic material for reparative osteogenesis and possibility of application of its combinations for restoration of defects of bone tissue. The data of the conducted researches emphasize and

confirm the important role of MMSC–AT as a perspective biomaterial which will promote development of the newest technologies of reconstructive biomedicine, and also modern ways of reconstructive osteogenesis – cellular and fabric engineering.

Key words: adipose tissue, osteotropic materials, jaw bone, bone regeneration, stomatology, third molars, jaw fracture, osteosynthesis, sinus lifting.

НАУКОВІ ПРАЦІ, В ЯКИХ ОПУБЛІКОВАНІ ОСНОВНІ НАУКОВІ РЕЗУЛЬТАТИ ДИСЕРТАЦІЇ

1. Бамбуляк АВ, Кузняк НБ, Перебийніс ПП, Ткачик СВ. Результати вивчення біосумісності зразків з вмістом мультипотентних мезенхімальних стромальних клітин жирової тканини. Вісник проблем біології і медицини. 2019;2,1(150):290-5. DOI:10.29254/2077-4214-2019-2-1-150-290-294 **(*Фахове видання України*).**

2. Бамбуляк АВ. Структурно-функціональний стан кісткової тканини при застосуванні тканинних еквівалентів кісткової тканини на основі ММСК–ЖТ. Український журнал медицини, біології та спорту. 2019;4,5(21):39-45. DOI:10.26693/jmbs04.05.039. **(*Фахове видання України*).**

3. Бамбуляк АВ, Перебийніс ПП, Ткачик СВ, Яворський АВ. Визначення рівня експресії генів BGP, Col 1, VEGF при заміщенні кісткових дефектів тканинними еквівалентами кісткової тканини на основі ММСК–ЖТ. Український стоматологічний альманах. 2019;3:5-10. DOI: https://doi.org/10.31718/2409-0255.3.2019.01 **(*Фахове видання України*).**

4. Bambuliak A. Biocompatibility of mesenchymal stromal cells of adipose tissue with osteoplastic materials (in vitro). Arch Balk Med Union. 2019;54(3):486-491. DOI: https://doi.org/10.31688/ABMU.2019.54.3.13. ***(Scopus)***

5. Бамбуляк АВ, Кузняк НБ, Дмитренко РР, Гончаренко ВА. Динаміка показників маркерів кісткового метаболізму при заміщенні кісткових дефектів тканинними еквівалентами кісткової тканини на основі ММСК–ЖТ.

Клінічна стоматологія. 2019;3:68-75. DOI: 10.11603/2311-9624.2019.3.10568 (***Фахове видання України***).

6. Бамбуляк АВ, Ткачик СВ, Гаген ОЮ, Горицький ЯВ. Морфометричний аналіз ефективності заміщення кісткових дефектів тканинними еквівалентами на основі мультипотентних мезенхімальних стромальних клітин у стоматології. Буковинський медичний вісник. 2020;24,1(93):18-27. DOI: https://doi.org/10.24061/2413-0737.XXIV.1.93.2020.3 (***Фахове видання України***).

7. Бамбуляк АВ, Кузняк НБ, Дмитренко РР, Ткачик СВ, Гончаренко ВА. Фенотипова характеристика мультипотентних мезенхімальних стромальних клітин жирової тканини та оцінка ступеня її мінералізації IN VITRO. Клінічна стоматологія. 2020;3(32):24-31. DOI: https://doi.org/10.11603/2311-9624.2020.3.11566 (***Фахове видання України***).

8. Бамбуляк АВ, Кузняк НБ, Дмитренко РР, Ткачик СВ, Гончаренко ВА. Мікроскопічне дослідження біосумісності зразків з вмістом мультипотентних мезенхімальних стромальних клітин жирової тканини в умовах експеременту. Український журнал медицини, біології та спорту. 2020;5,6(28):59-66. DOI: 10.26693/jmbs05.06.059. (***Фахове видання України***).

9. Бамбуляк АВ, Кузняк НБ, Дмитренко РР, Ткачик СВ, Гончаренко ВА. Порівняльний аналіз клінічної ефективності застосування остеопластичних матеріалів для збільшення об’єму коміркової кістки щелеп при проведенні операції синус–ліфтинг. Вістник проблем біології і медицини. 2020;4(158):315-320. DOI: 10.29254/2077-4214-2020-4-158-315-320 (***Фахове видання України***).

10. Bambuliak A, Kuzniak N, Honcharenko V, Ostafiychuk M, Palamar A. Using stromal cells during surgery osteosynthesis of the mandible. International Journal of Medical Dentistry. 2021 Jan/Mar;25(1):138-145 (***Web of Science***).

11. Бамбуляк АВ, Кузняк НБ, Дмитренко РР, Ткачик СВ, Гончаренко ВА. Результати дослідження щільності кісткової тканини у хворих груп дослідження при відновленні кісткових дефектів різними остеопластичними

матеріалами. Український журнал медицини, біології та спорту. 2021;6,2(30):158-162. DOI: 10.26693/jmbs06.02.158 (***Фахове видання України***).

12. Бамбуляк АВ, Кузняк НБ, Дмитренко РР, Ткачик СВ, Гончаренко ВА. Визначення інтенсивності больового синдрому та колатерального набряку при проведенні операції аугментації лунки видаленого зуба різними остеопластичними матеріалами. Актуальні проблеми сучасної медицини: Вісник Української медичної стоматологічної академії. 2021;21,2(74):97-102. DOI 10.31718/2077-1096.21.2.97 (***Фахове видання України***).

13. Бамбуляк АВ, Кузняк НБ, Дмитренко РР, Лопушняк ЛЯ, Бойчук ОМ. Ефективність застосування комбінації на основі остеопластичних матеріалів та мультипотентних мезенхімальних стромальних клітин жирової тканини перед дентальною імплантацією у пацієнтів груп дослідження. Клінічна анатомія та оперативна хірургія. 2021;20,1(75):11-7. DOI: 10.24061/1727-0847.20.1.2021.02 (***Фахове видання України***).

14. Бамбуляк АВ, Кузняк НБ, Лопушняк ЛЯ, Бойчук ОМ, Дмитренко РР. Клінічна ефективність та особливості перебігу післяопераційного періоду при застосуванні остеопластичних матеріалів у пацієнтів після видалення ретенованих третіх молярів. Актуальні проблеми сучасної медицини: Вісник Української медичної стоматологічної академії. 2021;21,3(75):135-142. DOI: 10.31718/2077–1096.21.3.135 (***Фахове видання України***).

15. Бамбуляк АВ, Кузняк НБ, Дмитренко РР, Лопушняк ЛЯ, Бойчук ОМ. Особливості передопераційного ведення та методи обстеження пацієнтів груп дослідження. Клінічна та експериментальна патологія. 2021;20,3(77):3-10. DOI: 10.24061/1727-4338.XX.3.77.2021.1 (***Фахове видання України***).

16. Bambuliak A, Kuzniak N, Honcharenko V, Ostafiychuk M, Palamar A. Osteoplastic properties of multipotent mesenchymal stromal cells of adipose tissue. Wiadomości Lekarskie. 2021 Oct;74,10(1):2374-8. DOI: 10.36740/WLek202110103 ***(Scopus)***.

17. Бамбуляк АВ, Кузняк НБ, Лопушняк ЛЯ, Дмитренко РР, Бойчук ОМ. Використання остеопластичних матеріалів для заповнення кісткових дефектів щелеп після проведеного хірургічного лікування пацієнтів груп дослідження. Актуальні проблеми сучасної медицини: Вісник Української медичної стоматологічної академії. 2021;21,4(76):98-107. DOI: https://doi.org/10.31718/2077-1096.21.4.98 (***Фахове видання України***).

18. Бамбуляк АВ, Кузняк НБ, Лопушняк ЛЯ, Дмитренко РР, Дроник ІІ. Ефективність застосування різних остеопластичних матеріалів перед проведенням дентальної імплантації у пацієнтів груп дослідження. Клінічна та експериментальна патологія. 2021;20,4(78):3-10. DOI:10.24061/1727-4338.XX.4.78.2021.1 (***Фахове видання України***).

19. Бамбуляк АВ, Кузняк НБ, Лопушняк ЛЯ, Дмитренко РР, Бойчук О.М. Ефективність застосування остеопластичних матеріалів на основі мультипотентних мезенхімальних стромальних клітин жирової тканини перед дентальною імплантацією у пацієнтів груп дослідження. Буковинський медичний вісник. 2021;25,4(100):3-9. DOI: 10.24061/2413-0737.XXV.4.100.2021.1 (***Фахове видання України***).

20. Бамбуляк АВ, Попадинець ОГ. Досвід застосування остеопластичної комбінації на основі мультипотентних мезенхімальних стромальних клітин жирової тканини у пацієнта перед дентальною імплантацією (клінічний випадок). Клінічна анатомія та оперативна хірургія. 2021;20,2(76):76-81. DOI: https://doi.org/10.24061/1727-0847.20.2.2021.21 (***Фахове видання України***).

21. Бамбуляк АВ, Кузняк НБ, Лопушняк ЛЯ. Результати променевих методів дослідження у пацієнтів після відновлення кісткових дефектів остеопластичними матеріалами із застосуванням клітинних технологій. Актуальні проблеми сучасної медицини: Вісник Української медичної стоматологічної академії. 2022;22,1(77):65-71. DOI: 10.31718/2077-1096.22.1.65 (***Фахове видання України***).

22. Bambuliak A, Kuzniak N, Honcharenko V, Ostafiychuk M, Palamar A. Using multipotent mesenchymal stromal cells during sinus lifting operation. International Journal of Medical Dentistry. 2022 Jan;26(1):109-116. https://ijmd.ro/2022/using-multipotent-mesenchymal-stromal-cells-during-sinus-lifting-operation/ (***Web of Science***).

НАУКОВІ ПРАЦІ, ЯКІ ЗАСВІДЧУЮТЬ АПРОБАЦІЮ МАТЕРІАЛІВ ДИСЕРТАЦІЇ:

23. Bambuliak AV. Efficiency of use of osteoplastic materials combined with stromal cells from the adipose tissue in patients with periodontitis. В: Бойчук ТМ, Іващук ОІ, Безрук ВВ, редактори. Матеріали 101-ї підсумкової наукової конференції професорсько-викладацького персоналу вищого державного навчального закладу України «Буковинський державний медичний університет»; 2020 лют. 10, 12, 17; Чернівці. Чернівці: БДМУ; 2020. с. 320-321.

24. Bambuliak AV, Kuzniak NB. Biocompatibility of specimens containing multipotent mesenchymal stromal adipose tissue cells. В: Бойчук ТМ, Іващук ОІ, Білоокий ВВ, Кузняк НБ, Годованець ОІ, редактори. Матеріали наук.-практ. конф. з міжнародною участю. Сучасні аспекти теоретичної та практичної стоматології; 2020 трав. 4-5; Чернівці. Чернівці: Медуніверситет; 2020. с. 35-36.

25. Bambuliak AV. Efficiency of bone tissue equivalents application based on mmc-at in the healing of bone defects of the skull in experimental animals. Biomedical Perspectives II: Abstract book of International Scientific Conference of Students, Postgraduates and Young Scientists; 2020 Oct 20-22; Sumy. Sumy: Sumy State University; 2020. p. 14.

26. Bambuliak AV. Clinical aspect of treatment defects equivalents of bone tissues based on mmc-at. Матеріали підсумкової 102-ї науково-практичної конференції з міжнародною участю професорсько-викладацького персоналу

Буковинського державного медичного університету; 2021 лют. 08, 10, 15; Чернівці. Чернівці: БДМУ; 2021. с. 314-315.

27. Бамбуляк АВ, Кузняк НБ. Ефективність застосування остеопластичних матеріалів при проведенні оперативних утручань у щелепно-лицевій ділянці. Матеріали всеукраїнської науково-практичної конференції з міжнародною участю «Сучасні досягнення та перспективи розвитку хірургічної стоматології та щелепно-лицевої хірургії», присвяченої 100-річчю з дня заснування Української медичної стоматологічної академії та 80-ій річниці з дня народження одного з фундаторів хірургічної стоматології та щелепно-лицевої хірургії України, професора Рибалова Олега Васильовича; 2021 трав. 7; Полтава. Полтава: ПДМУ; 2021. с. 13-15.

28. Bambuliak AV. Efficiency of bone augmentation materials during dental surgeries in patients of research groups. Natural Science Readings: abstracts book. June 24-26, 2021 Bratislava, 2021:3-4.

29. Бамбуляк АВ, Бойчук ОМ. Ефективність застосування остеопластичних матеріалів у комбінації з мультипотентними мезенхімальними стромальними клітинами жирової тканини перед проведенням дентальної імплантації у пацієнтів груп дослідження. В: Шиян ДМ, редактор. Матеріали наук.-практ. конф. з міжнародною участю до Всесвітнього дня анатомії. Актуальні проблеми біомедичних наук; 2021 жов. 13; Харків. Харків: Приватний вищий навчальний заклад «Харківський міжнародний медичний університет»; 2021. с. 23-24.

30. Бамбуляк АВ. Біосумісність зразків імплатаційного матеріалу на основі мультипотентних мезенхімальних стромальних клітин жирової тканини. Collection of theses of scientific and methodical reports of international scientific-practical conference «Development of modern science in the conditions of the latest paradigm of functioning of society and the state»; 2021 груд. 6-7; Арад. Арад: Universitatea de Vest „Vasile Goldiș” din Arad (România); 2021. с. 49-51.

31. Бамбуляк АВ. Застосування комбінації на основі остеопластичних матеріалів та мультипотентних мезенхімальних стромальних клітин жирової тканини у пацієнтів груп дослідження перед дентальною імплантацією. Матеріали міжнародної науково-практичної конференції. Актуальні питання медичної теорії та практики; 2021 груд. 10-11; Дніпро. Дніпро: Організація наукових медичних досліджень «Salutem»; 2021. с. 23-26.

32. Бамбуляк АВ, Лопушняк ЛЯ. Структурно-функціональний стан кісткової тканини експериментальних тварин при застосуванні остеопластичної комбінації на основі мультипотентних мезенхімальних стромальних клітин жирової тканини. In: Komarytskyy ML, editor. The 4th International scientific and practical conference. Modern science: innovations and prospects; 2022 Jan. 10-12; Stockholm. Stockholm: SSPG Publish; 2022. p. 117-120.

33. Бамбуляк АВ, Лопушняк ЛЯ. Ефективність хірургічного лікування із застосуванням клітинних технологій у пацієнтів груп дослідження перед проведенням дентальної імплантації. In: Pluzhnik E, editor. The I International Scientific and Practical Conference. The latest problems of modern science and practice; 2022 Jan. 11-14; Boston. Boston, USA. 2022, p. 283-284.

34. Бамбуляк АВ, Лопушняк ЛЯ. Застосування остеопластичної комбінації на основі мультипотентних мезенхімальних стромальних клітин жирової тканини при виконанні операцій синус-ліфтингу та аугментації лунки видаленого зуба. In: Komarytskyy ML, editor. The 11th International scientific and practical conference. Results of modern scientific research and development; 2022 Jan. 16-18; Madrid. Madrid: Barca Academy Publishing. 2022. p. 84-86.

35. Бамбуляк АВ. Актуальність і перспективи застосування мультипотентних мезенхімальних стромальних клітин жирової тканини у стоматології. In: Komarytskyy ML, editor. The 7th International scientific and practical conference. Modern scientific research: achievements, innovations and

development prospects; 2022 Jan. 23-25; Berlin. Berlin: MDPC Publishing. 2022. p. 135-140.

36. Bambuliak AV. Clinical efficiency of bone augmentation materials and their combinations with multipotent mesenchymal stromal cells from the patient after removal of third molars. Матеріали підсумкової 103-ї науково-практичної конференції з міжнародною участю професорсько-викладацького персоналу Буковинського державного медичного університету; 2022 лют. 07, 09, 14; Чернівці. Чернівці: БДМУ; 2022. с. 331-332.

НАУКОВІ ПРАЦІ, ЯКІ ДОДАТКОВО ВІДОБРАЖАЮТЬ НАУКОВІ РЕЗУЛЬТАТИ ДИСЕРТАЦІЇ

37. Кузняк НБ, Бамбуляк АВ, Цигикало ОВ, Дмитренко РР, Макарчук ІС винахідники; Буковинський державний медичний університет патентовласник. Спосіб зіставлення послідовних серійних гістологічних зрізів для виготовлення та контролю пропорцій 3D-реконструкцій (сферичні маркери). Патент України №151088. 2022 черв. 01.

38. Цигикало ОВ, Кузняк НБ, Бамбуляк АВ, Дмитренко РР, Махрова ЄГ винахідники; Буковинський державний медичний університет патентовласник. Пристрій для виготовлення гістологічних препаратів. Патент України № 151089. 2022 черв. 01.

39. Кузняк НБ, Цигикало ОВ, Бамбуляк АВ, Дмитренко РР, Гарвасюк ОВ винахідники; Буковинський державний медичний університет патентовласник. Спосіб зіставлення послідовних серійних гістологічних зрізів для виготовлення та контролю пропорцій 3D-реконструкцій (циліндричні маркери, 1 під кутом). Патент України № 151091. 2022 черв. 01.

40. Цигикало ОВ, Кузняк НБ, Дмитренко РР, Бамбуляк АВ, Махрова ЄГ винахідники; Буковинський державний медичний університет патентовласник. Спосіб видалення надлишку рідин з гістологічного зрізу. Патент України № 151087. 2022 черв. 01.

41. Бамбуляк АВ (2022). Biocompatibility of mesenchymal stromal cells of adipose tissue with osteoplastic materials (in vitro). Свідоцтво про реєстрацію авторського права на твір № 114514 від 29 серпня 2022 р. https://sis.ukrpatent.org/uk/search/detail/1709137/.

42. Бамбуляк АВ, Кузняк НБ, Гончаренко ВА, Остафійчук МО, Паламар АО (2022). Using stromal cells during surgery osteosynthesis of the mandible. Свідоцтво про реєстрацію авторського права на твір № 114544 від 30 серпня 2022 р. https://sis.ukrpatent.org/uk/search/detail/1709142/.

43. Бамбуляк АВ, Кузняк НБ, Гончаренко ВА, Остафійчук МО, Паламар АО (2022). Osteoplastic properties of multipotent mesenchymal stromal cells of adipose tissue. Свідоцтво про реєстрацію авторського права на твір № 114573 від 1 вересня 2022 р. https://sis.ukrpatent.org/uk/search/detail/1720786/.

44. Бамбуляк АВ, Кузняк НБ, Гончаренко ВА, Остафійчук МО, Паламар АО (2022). Using multipotent mesenchymal stromal cells during sinus lifting operation. Свідоцтво про реєстрацію авторського права на твір № 114576 від 1 вересня 2022 р. https://sis.ukrpatent.org/uk/search/detail/1720789/.

45. Кузняк НБ, Бамбуляк АВ, Дмитренко РР Операція аугментації лунки типово та атипово видаленого зуба. Методичні рекомендації, затверджено Вченою радою БДМУ МОЗ України протокол №6 від 23.12.2021 р.

ЗМІСТ

ПЕРЕЛІК УМОВНИХ СКОРОЧЕНЬ. 26

ВСТУП. 28

РОЗДІЛ 1. ОПТИМІЗАЦІЯ РЕПАРАТИВНОГО ОСТЕОГЕНЕЗУ ПРИ ВИКОНАННІ КІСТКОВОЇ ПЛАСТИКИ ІЗ ЗАСТОСУВАННЯМ СПЕЦІАЛІЗОВАНИХ МАТЕРІАЛІВ ПЕРЕД ДЕНТАЛЬНОЮ ІМПЛАНТАЦІЄЮ (ОГЛЯД ЛІТЕРАТУРИ). 38

1.1. Гендерні та вікові особливості метаболізму кісткової тканини. 38

1.2. Етіологія і патогенез атрофії кісткових дуг щелеп. 48

1.3. Матеріали для реконструкції кісткової тканини. 54

1.4. Потенціал клітинних технологій у кістковій пластиці. 62

1.5. Сучасні аспекти, актуальність і перспективи застосування мультипотентних мезенхімальних стромальних клітин жирової тканини у медицині. 72

РОЗДІЛ 2. МАТЕРІАЛИ І МЕТОДИ ДОСЛІДЖЕННЯ. 82

2.1. Експериментальні методи дослідження in vitro. 82

2.1.1. Отримання та остеогенне диференціювання мультипотентних мезенхімальних клітин жирової тканини та збагаченої тромбоцитами плазми крові у експериментальних тварин. 82

2.1.2. Фенотипування мультипотентних мезенхімальних стромальних клітин жирової тканини. 84

2.1.3 Вивчення біосумісності зразків тканинного еквіваленту кісткової тканини на основі стромальних мультипотентних мезенхімальних клітин жирової тканини методом клітинної культури. 85

2.1.4. Визначення імуномоделюючих і проліферативних властивостей мультипотентних мезенхіальних стромальних клітин жирової тканини. 87

2.1.5. Визначення остеобластоподібних властивостей ММСК–ЖТ. 88

2.2. Оцінка остеопластичних властивостей тканинного еквіваленту кісткової тканини in vivo. 89
2.3. Клінічні методи дослідження. 92
2.3.1. Методи стоматологічного обстеження. 98
2.3.2. Характеристика матеріалів і методика отримання тканинних еквівалентів кісткової тканини. 101
2.3.3. Операція синус – ліфтинг із застосуванням остеогенних препаратів. 105
2.3.4. Операція аугментації стінок комірки видаленого зуба за допомогою остеопластичних матеріалів. 108
2.3.5. Операція остеосинтезу при лікуванні переломів нижньої щелепи за допомогою остеопластичних матеріалів. 110
2.3.6. Операція складного видалення ретенованого третього моляра. 112
2.3.7. Клінічна оцінка стану хворих після проведених операцій. 113
2.4. Методика проведення комп'ютерної томографії для вимірювання щільності кісткової тканини у хворих груп дослідження. 115
2.5. Біохімічні методи дослідження ротової рідини у хворих груп дослідження. 116
2.6. Гістологічні методи дослідження на етапі постановки дентального імпланта при застосуванні кістково – пластичних матеріалів. 118
2.7. Матеріали і методи для оцінки ефективності дентальної імплантації. 119
2.8. Статистичні методи дослідження. 125
РОЗДІЛ 3. БІОСУМІСНІСТЬ І БІОЛОГІЧНІ ВЛАСТИВОСТІ МУЛЬТИПОТЕНТНИХ МЕЗЕНХІАЛЬНИХ СТРОМАЛЬНИХ КЛІТИН ЖИРОВОЇ ТКАНИНИ ЕКСПЕРИМЕНТАЛЬНИХ ТВАРИН. 128

3.1. Фенотипова характеристика мультипотентних мезенхіальних стромальних клітин жирової тканини експериментальних щурів і оцінка ступеня її мінералізації та проліферації. 128

3.2. Результати вивчення біосумісності зразків із вмістом мультипотентних мезенхімальних стромальних клітин жирової тканини. 141

РОЗДІЛ 4. ЕКСПЕРИМЕНТАЛЬНЕ ДОСЛІДЖЕННЯ ЕФЕКТИВНОСТІ ЗАСТОСУВАННЯ ТКАНИННИХ ЕКВІВАЛЕНТІВ КІСТКОВОЇ ТКАНИНИ НА ОСНОВІ МУЛЬТИПОТЕНТНИХ МЕЗЕНХІМАЛЬНИХ СТРОМАЛЬНИХ КЛІТИН ЖИРОВОЇ ТКАНИНИ. 151

4.1. Ефективність застосування тканинних еквівалентів кісткової тканини на основі ММСК–ЖТ через 30 діб спостережень. 152

4.2. Ефективність застосування тканинних еквівалентів кісткової тканини на основі ММСК–ЖТ через 60 діб спостережень. 170

4.3. Ефективність застосування тканинних еквівалентів кісткової тканини на основі ММСК–ЖТ у експериментальних тварин на 90-ту добу спостережень. 186

РОЗДІЛ 5. КЛІНІЧНА ОЦІНКА ЗАСТОСУВАННЯ ОСТЕОПЛАСТИЧНИХ МАТЕРІАЛІВ ДЛЯ ВІДНОВЛЕННЯ ОБ’ЄМУ КІСТКОВОГО ВІДРОСТКА ТА КОМІРКОВОЇ ДУГИ ЩЕЛЕП ПРИ ХІРУРГІЧНИХ ВТРУЧАННЯХ. 204

5.1. Результати клінічних досліджень при проведенні операції синус – ліфтинг (група 1). 204

5.2. Результати клінічних досліджень при проведенні операції аугментації лунки видаленого зуба (група 2). 214

5.3. Результати клінічних досліджень при проведені операції остеосинтезу при переломах нижньої щелепи (група 3). 224

5.4. Результати клінічних досліджень післяопераційного перебігу у хворих з ретенованими третіми молярами (група 4). 233

РОЗДІЛ 6. РЕЗУЛЬТАТИ ПРОМЕНЕВИХ, БІОХІМІЧНИХ ТА ГІСТОЛОГІЧНИХ ДОСЛІДЖЕНЬ ПРИ ВІДНОВЛЕННІ КІСТКОВОЇ ТКАНИНИ КОМІРКОВОГО ВІДРОСТКА ТА КОМІРКОВОЇ ДУГИ ЩЕЛЕП РІЗНИМИ ОСТЕОПЛАСТИЧНИМИ МАТЕРІАЛАМИ. 245

6.1. Результати рентгенівської комп'ютерної томографії у хворих груп дослідження при відновленні кісткових дефектів різними остеопластичними матеріалами. 245

6.2. Результати біохімічних і гістологічних досліджень при відновленні кісткових дефектів остеопластичними матеріалами. 253

6.3. Клінічні приклади досліджень з використанням остеопластичних матеріалів для відновлення кісткової тканини щелеп перед дентальною імплантацією. 261

РОЗДІЛ 7. ПОРІВНЯЛЬНА КЛІНІЧНО-ФУНКЦІОНАЛЬНА ОЦІНКА ЕТАПУ ДЕНТАЛЬНОЇ ІМПЛАНТАЦІЇ ПІСЛЯ ВІДНОВЛЕННЯ ОБ'ЄМУ КОМІРКОВОГО ВІДРОСТКА ТА КОМІРКОВОЇ ДУГИ ОСТЕОТРОПНИМИ МАТЕРІАЛАМИ. 277

7.1. Клінічно-функціональна ефективність застосування різних остеотропних матеріалів при проведенні дентальної імплантації. 277

АНАЛІЗ ТА УЗАГАЛЬНЕННЯ ОТРИМАНИХ РЕЗУЛЬТАТІВ. 296

ВИСНОВКИ. 316

ПРАКТИЧНІ РЕКОМЕНДАЦІЇ. 319

СПИСОК ВИКОРИСТАНИХ ДЖЕРЕЛ. 320

ДОДАТКИ. 375

ПЕРЕЛІК УМОВНИХ СКОРОЧЕНЬ

АФК – аутогенний фібриновий клей;

ББС – базисна багатоклітинна структура;

ГАП – гідроксиапатит;

ДІ – дентальні імлантати;

ЖТ – жирова тканина;

ЗКЛ – загальна кількість лейкоцитів;

ЗКТГ – замінник кісткової тканини на основі гідроксиапатиту;

ЗТП – збагачена тромбоцитами плазма;

ІМ – індекс мінералізації;

КМ – кістковий мозок;

КСІ – коефіцієнт стабільності імпланту;

КТ – кісткова тканина;

КТ – комп’ютерна томографія;

КФ – кисла фосфатаза;

ЛФ – лужна фосфатаза;

ММСК – мультипотентні мезенхімальні стромальні клітини;

ММСК–ЖТ – мультипотентні мезенхімальні стромальні клітини жирової тканини;

МНКТ – мінеральна насиченість кісткової тканини;

МЩКТ – мінеральна щільність кісткової тканини;

ОД – остеогенне диференціювання;

ОЧ – об’ємна частка;

ПГК – поліглікоєва кислота;

ПКТ – площа кісткової тканини;

ПМК – полімолочна кислота;

сГАГ – сульфатовані глікозаміноглікани;

СК – стовбурові клітини;

СКЖТ – стромальні клітини жирової тканини;

СОПР – слизова оболонка порожнини рота;

СФСКТ – структурно-функціональний стан кісткової тканини;

ТГ – тромбоцитарний гель;

ТЕК – тканинний еквівалент кістки;

ТКФ – трикальційфосфат;

УОФ – умовні одиниці флуоресценції;

ФГА – фітогемаглютинін;

ФСБ – фосфатно-сольовий буфер;

ЩКТ – щільність кісткової тканини;

EGF – фактор росту епітелію;

PDGF – тромбоцитарний фактор росту;

TGF – трансформуючий фактор росту;

VEGF – фактор росту ендотелію судин;

ВСТУП

Обґрунтування теми дисертаційного дослідження. Проблема регенерації кісткової тканини є однією з актуальних і цікавих в сучасній хірургії та стоматології. Дефіцит кісткової тканини щелепно-лицевої ділянки виникає у разі травматичних уражень кісток лицевого скелета, внутрішньокісткових новоутворень, при ускладнених екстракціях, реконструкційних втручаннях, дентальній імплантології, різноманітних кістково-пластичних операціях [1, 58, 129, 135, 143]. Відомо, що відновлення об'ємних кісткових дефектів часто займає тривалий час (4–5 років) і не завжди відбуваються у повному обсязі [2, 224].

У клінічній практиці проблему відновлення дефектів кісткової тканини намагаються вирішити шляхом розробки нових методик реконструктивних операцій з використанням матеріалів, що відновлюють втрачений об'єм кістки, і факторів, що покращують її репаративні властивості [240, 399].

В останні десятиліття увага фахівців сконцентрована на біологічних методах лікування, скерованих на відновлення кісткових дефектів з використанням клітинних технологій і біоімплантів [46, 273]. Однак застосування аутогенних кісткових матеріалів у щелепно-лицевій ділянці [279] вказують на високу травматичність самої операції та наявність додаткової рани у донорській ділянці, високі ризики інтраопераційних ускладнень та неконтрольовану резорбцію внаслідок гіпоксії й загибелі клітин [226, 270, 271]. До недоліків алотрансплантатів можна зарахувати їх низьку механічну міцність, швидку резорбцію, а також ризик виникнення бактеріальних і вірусних захворювань. У 10-35% випадків застосування відбувається відторгнення і розсмоктування алогенного імплантату внаслідок імунного конфлікту тканин донора та реципієнта [36, 108, 281, 347]. До негативних властивостей ксеногенних остеопластичних матеріалів можна зарахувати їх довготривалий термін резорбції, розвиток імунологічних реакцій та виникнення інфекційних захворювань[42, 50, 56, 57].

Мультипотентні мезенхімальні стовбурові клітини (ММСК) кісткового мозку людини розглядаються у якості основного клітинного матеріалу для відновлення і посттравматичної регенерації кісткової тканини і природного джерела для тканинної інженерії кістки [67, 80, 81, 313].

На відміну від ММСК кісткового мозку, стромальні клітини жирової тканини (СКЖТ) більш доступні, їх можна виділяти у більшій кількості та диференціювати в остеогенному напрямку. Доведено, що ММСК жирової тканини мають подібний до ММСК кісткового мозку цитофенотипічний профіль, високий потенціал щодо формування кісткової тканини, біосумісність, можливість адсорбції індуктивних факторів, передбачувану швидкість деградації, можливість 3D-моделювання його форми, підтримку реваскуляризації, не токсичність [88, 92, 171, 199].

Нові можливості у відновленні кісткових дефектів можуть надати біоінженерні конструкції на основі використання носіїв (скаффолдів, матриць) природного або синтетичного походження із заселенням живими клітинами пацієнта [117, 118, 124, 138], серед яких найбільш перспективними є мультипотентні мезенхімальні стромальні клітини (ММСК).

Недостатність об’єму кісткової тканини у ділянці запланованого лікування за допомогою дентальних імплантів, є актуальною проблемою сучасної імплантології [1, 2, 58,]. Найчастіше дефіцит кісткової тканини зустрічається у дистальних відділах щелеп: об’єм резорбції кістки у цій ділянці після втрати зубів складає 30–40%, за даними Cawood G.I., Howell R.A., 2011, а також після травматичної екстракції зубів. Упродовж перших 2–3-ох років після втрати зубів відбувається резорбція 40–60% об’єму коміркового гребня щодо вихідного показника [36, 42, 50, 108], що викликає необхідність збільшення об’єму кістки для подальшої дентальної імплантації.

Розробка нових ефективних і доступних остеопластичних матеріалів з покращеним остеорегенераторним потенціалом – одне з ключових завдань сучасної хірургічної стоматології, що й обумовлює актуальність даного дослідження.

Зв'язок роботи з науковими програмами, планами, темами. Дисертаційне дослідження є фрагментом планової комплексної науково-дослідної роботи кафедр терапевтичної стоматології Буковинського державного медичного університету на тему «Обґрунтування та впровадження нових методів діагностики, лікування, профілактики та реабілітації стоматологічних хворих», № державної реєстрації 0120U102553. Дисертант виконував фрагмент стосовно обґрунтування ефективності хірургічного лікування дефектів кісткової тканини щелеп із застосуванням клітинних технологій.

Мета дослідження. Обґрунтування клінічної ефективності застосування мультипотентних мезенхімальних стромальних клітин жирової тканини у поєднанні зі збагаченою тромбоцитами плазмою крові та остеотропним матеріалом, в якості матриці, у хворих з атрофією та дефектами коміркових відростків та коміркових дуг щелеп на основі клінічно-експериментальних досліджень. Покращити результати лікування хворих.

Завдання дослідження:

1. Визначити фенотипування, імуномоделювальні, проліферативні, остеобластичні властивості та біосумісність мультипотентних мезенхімальних стромальних клітин in vitro.

2. Розробити експериментальну модель штучного дефекту кісток черепа піддослідних тварин та вивчити процеси регенерації при застосуванні композиції на основі мультипотентних мезенхімальних стромальних клітин жирової тканини.

3. Вивчити вплив різних остеопластичних матеріалів на перебіг репаративного остеогенезу із визначенням ролі мультипотентних мезенхімальних стромальних клітин жирової тканини на розробленій експериментальній моделі.

4. Розробити методику хірургічного лікування пацієнтів із втратою об'єму кісткової тканини щелеп за умови застосування композиції на основі

мультипотентних мезенхімальних стромальних клітин жирової тканини у поєднанні зі збагаченою тромбоцитами плазмою та остеотропним матеріалом, що використовувався як матриця.

5. Виявити ефективність застосування запропонованої композиції на основі мультипотентних мезенхімальних стромальних клітин жирової тканини при проведенні хірургічних операцій для збільшення об'єму кісткової тканини при атрофії та дефектах коміркових відростків і коміркових дуг за даними рентгенографії, комп'ютерної томографії, денситометричних, морфологічних, гістологічних досліджень.

6. Проаналізувати зміни структури та щільності кісткової тканини верхньої та нижньої щелеп у пацієнтів груп дослідження після проведеного хірургічного лікування із застосуванням різних остеопластичних матеріалів та їхніх комбінацій.

7. Оцінити успішність проведення дентальної імплантації при використанні остеотропної композиції на основі ММСК у безпосередні та віддалені терміни спостереження.

8. Розробити практичні рекомендації щодо застосування нової остеопластичної композиції.

Об'єкт дослідження: атрофія кісткової тканини щелеп у пацієнтів, змодельовані кісткові дефекти черепа експериментальних тварин.

Предмет дослідження: визначення остеопластичних властивостей мультипотентних мезенхімальних стромальних клітин жирової тканини у поєднанні зі збагаченою тромбоцитами плазмою крові та замінником кісткової тканини на основі гідроксиапатиту (ЗКТГ), які були використані при лікуванні атрофії кісткової тканини щелеп.

Методи дослідження:

- клінічні – для оцінки післяопераційного статусу пацієнтів та на всіх етапах лонгітудинального дослідження;

- біохімічні – для визначення у крові експериментальних щурів та ротовій рідині пацієнтів активності кислої та лужної фосфатази, їхнього співвідношення (ЛФ/КФ);
- комп'ютерна томографія – для вивчення репаративних процесів у кістковій тканині щелеп пацієнтів та черепа піддослідних тварин;
- гістологічні – для дослідження впливу запропонованої остеопластичної комбінації при ремоделюванні кісткової тканини у прооперованих пацієнтів та експериментальних щурів;
- остеогенне диференціювання ММСК–ЖТ in vitro – для вивчення їхнього фенотипування, біосумісності, імуномоделювальних, проліферативних та остеопластичних властивостей;
- морфометричні – для аналізу прижиттєвого складу форменних компонентів кісткової тканини у піддослідних тварин;
- денситометричні дослідження – для виявлення ефективності застосування остеопластичних матеріалів у поєднанні зі збагаченою тромбоцитами плазмою (ЗТП) та ММСК–ЖТ у прооперованих пацієнтів та експериментальних щурів;
- імунологічні – для визначення рівнів генів BGP, Col 1, VEGF у крові піддослідних тварин;
- статистичні – для з'ясування ступеня вірогідності отриманих даних.

Наукова новизна отриманих результатів. Встановлено остеобластоподібні, імуномоделювальні, проліферативні та фенотипові властивості мультипотентних мезенхімальних стромальних клітин жирової тканини у поєднанні зі збагаченою тромбоцитами плазмою крові та остеопластичним матеріалом на основі гідроксиапатиту в якості матриці.

Уперше для дослідження репаративного остеогенезу розроблено експериментальну модель шляхом створення кісткового дефекту черепа піддослідних щурів та вивчено процеси відновлення кісткових дефектів при використанні нового біологічно толерантного матеріалу на основі мультипотентних мезенхімальних стромальних клітин жирової тканини,

збагаченою тромбоцитами плазмою крові та замінник кісткової тканини на основі гідроксиапатиту.

Уперше розроблено та використано композицію на основі мультипотентних мезенхімальних стромальних клітин жирової тканини, збагаченою тромбоцитами плазмою крові та остеопластичного препарату при хірургічному лікуванні пацієнтів груп дослідження перед дентальною імплантацією.

Отримано нові наукові дані щодо значення мультипотентних мезенхімальних стромальних клітин жирової тканини у процесах регенерації кісткової тканини щелеп пацієнтів. Уперше науково обґрунтовано концепцію застосування мультипотентних мезенхімальних стромальних клітин жирової тканини та їхніх комбінацій при проведенні стоматологічних операцій (синус–ліфтинг, екстракція зубів та ретенованого третього моляра, остеосинтез при переломі нижньої щелепи) для збільшення об’єму кісткової тканини щелеп та виявлено їх високу терапевтичну ефективність.

Уперше доведено успішність дентальної імплантації у пацієнтів після проведення хірургічних втручань, при яких для збільшення об’єму кісткової тканини коміркових відростків та коміркових дуг щелеп було використано мультипотентні мезенхімальні стромальні клітини жирової тканини, у поєднанні зі збагаченою тромбоцитами плазмою крові та замінником кісткової тканини на основі гідроксиапатиту.

Практичне значення отриманих результатів. Створено нову концепцію хірургічного лікування пацієнтів з атрофією та дефектами кісткової тканини щелеп, що передбачає використання мультипотентних мезенхімальних стромальних клітин у поєднанні зі збагаченою тромбоцитами плазмою крові та замінником кісткової тканини на основі гідроксиапатиту в якості матриці, що в післяопераційному періоді зумовлює оптимізацію процесів репаративного остеогенезу, підвищення мінеральної щільності та структури кісткової тканини, нормалізацію показників маркерів кісткового ремоделювання. Розроблені практичні рекомендації операції з

відновлення об’єму кісткової тканини щелеп, з використанням запропонованої композиції слід проводити за попереднім тестуванням in vitro індивідуальної чутливості, випробуваної на культурі клітин хворого.

Доведено, що штучно створений кістковий дефект черепа експериментальних тварин, є зручною та адекватною моделлю для вивчення процесів репаративного остеогенезу після застосування остеопластичних матеріалів та їхніх комбінацій.

Під час виконання дисертації розроблено та апробовано «Пристрій для виготовлення гістологічних препаратів», «Спосіб видалення надлишку рідин з гістологічного зрізу», «Спосіб зіставлення послідовних серійних гістологічних зрізів для виготовлення та контролю пропорцій 3D-реконструкцій (циліндричні маркери, 1 під кутом)», «Спосіб зіставлення послідовних серійних гістологічних зрізів для виготовлення та контролю пропорцій 3D-реконструкцій (сферичні маркери)», які можуть широко використовуватися у практиці наукових робіт.

Одержані дані є науковим підґрунтям для подальших експериментальних, порівняльно-клінічних та клініко-лабораторних досліджень у стоматології. Результати дисертаційного дослідження можуть бути використані при виданні монографій, підручників, навчальних посібників і атласів з хірургічної стоматології, щелепно-лицевої хірургії, реконструктивної хірургії та дентальної імплантології.

Впровадження результатів дослідження. Результати дисертаційного дослідження впроваджено в науково-педагогічну та науково-дослідну роботу кафедри стоматології дитячого віку Буковинського державного медичного університету; кафедри хірургічної стоматології Тернопільського національного медичного університету імені І.Я. Горбачевського; кафедри хірургічної стоматології, імплантології та парадонтології Дніпровського державного медичного університету; кафедри хірургічної стоматології та щелепно-лицевої хірургії Вінницького національного медичного університету імені М.І. Пирогова; кафедри хірургічної стоматології та

щелепно-лицевої хірургії з пластичною та реконструктивною хірургією голови та шиї Полтавського державного медичного університету; а також у лікувальний процес Вінницької МКП «Медичний стоматологічний центр»; стоматологічного відділення Медичного центру дніпровського державного медичного університету; підрозділу хірургічної стоматології ОКНП «Чернівецька обласна клінічна лікарня»; ОКНП «Чернівецький обласний стоматологічний центр»; відділення хірургічної стоматології КНП «Міська стоматологічна поліклініка» Чернівецької міської ради; стоматологічного відділення НЛЦ «Університетська клініка» БДМУ; КНП «Рахівська районна лікарня» Рахівської міської ради; КП «Луцька міська клінічна стоматологічна поліклініка»; КП «Волинська обласна стоматологічна поліклініка»; КП «Рівненська обласна стоматологічна поліклініка» Рівненської обласної ради; КНП «Міська стоматологічна поліклініка» Рівненської міської ради.

Особистий внесок здобувача в розробку наукових результатів. Дисертаційна робота є самостійним науковим дослідженням. Дисертантом проведено патентно-інформаційний пошук, проаналізовано наукову літературу, вибрано напрямок, об’єм та методи дослідження. Здобувачем самостійно складено план і робочу програму дослідження, опановано адекватні методи дослідження, зібрано матеріал та виконано експериментальні дослідження. Автором самостійно розроблена клінічно-експериментальна концепція відновлення об’єму кісткової тканини у пацієнтів з використанням ММСК–ЖТ, ЗТП та матеріалу замінника кісткової тканини, проведено усі хірургічні операції з подальшим проведенням дентальної імплантації. Особисто написано та проілюстровано всі розділи дисертаційного дослідження, проведено статистичну обробку й аналіз отриманих даних. Основні наукові положення та висновки сформульовано разом із науковим консультантом. У підготовці результатів досліджень до публікацій участь автора є домінантною. У наукових розробках, що висвітленні у статтях, опублікованих сумісно зі співавторами, участь

здобувача є визначальною і полягає у проведенні літературного пошуку та клінічних досліджень, аналізі отриманих даних і формулюванні висновків.

Автор висловлює слова щирої подяки за підтримку та ґрунтовну консультативну допомогу доктору медичних наук, професору Кузняк Наталії Богданівні.

Апробація результатів дисертації. Основні положення та результати дисертаційної роботи оприлюднені на спільному засіданні кафедри хірургічної стоматології та щелепно-лицевої хірургії й наукової комісії БДМУ, обговорені на: 101-ій, 102-ій, та 103-ій підсумкових наукових конференціях професорсько-викладацького персоналу Буковинського державного медичного університету (Чернівці, 2020, 2021, 2022); Науково-практичній конференції з міжнародною участю «Сучасні аспекти теоретичної та практичної стоматології» (Чернівці, 2020); International Scientific Conference of Students, Postgraduates and Young Scientists «Biomedical Perspectives II» (Sumy, 2020); Всеукраїнській науково-практичній конференції з міжнародною участю «Сучасні досягнення та перспективи розвитку хірургічної стоматології та щелепно-лицевої хірургії» (Полтава, 2021); Науково-практичній конференції з міжнародною участю «Актуальні проблеми біомедичних наук» (Харків, 2021); 8-ій Міжнародній науково-практичній конференції «Natural science readings» (Slovakia: Bratislava, 2021); Міжнародній науково-практичній конференції «Development of modern science in the conditions of the latest paradigm of functioning of society and the state» (Romania: Arad, 2021); «Актуальні питання медичної теорії та практики» (Дніпро, 2021); 4-ій Міжнародній науково-практичній конференції «Modern science: innovations and prospects» (Sweden: Stockholm, 2022); Міжнародній науково-практичній конференції «The latest problems of modern science and practice» (USA: Boston, 2022); 11-ій Міжнародній науково-практичній конференції «Results of modern scientific research and development» (Spain: Madrid, 2022); 7-ій Міжнародній науково-практичній

конференції «Modern scientific research: achievements, innovations and development prospects» (Germany: Berlin, 2022).

Публікації. За матеріалами дисертації опубліковано 45 друкованих праць, серед яких – 18 публікацій в наукових фахових виданнях, рекомендованих МОН України; 4 у періодичних наукових виданнях, проіндексованих у базах даних Web of Science Core Collection та/або Scopus; 14 у збірниках матеріалів науково–практичних конференцій та конгресів. Видано 1 методичні рекомендації, отримано 4 патенти України на корисну модель, 4 свідоцтва авторського права.

Обсяг та структура дисертації. Дисертаційна робота написана українською мовою на 417 сторінках комп'ютерного тексту, з яких 278 сторінок основного тексту. Робота складається зі вступу, огляду літератури, матеріалів і методів дослідження, п'яти основних розділів власних досліджень, аналізу та узагальнення результатів, висновків, практичних рекомендавцій. Робота ілюстрована 54 таблицями, 148 рисунками. Список використаної літератури містить 432 джерела, з них 167 – кирилицею, 265 – латиницею.

РОЗДІЛ 1.
ОПТИМІЗАЦІЯ РЕПАРАТИВНОГО ОСТЕОГЕНЕЗУ ПРИ ВИКОНАННІ КІСТКОВОЇ ПЛАСТИКИ ІЗ ЗАСТОСУВАННЯМ СПЕЦІАЛІЗОВАНИХ МАТЕРІАЛІВ ПЕРЕД ДЕНТАЛЬНОЮ ІМПЛАНТАЦІЄЮ (ОГЛЯД ЛІТЕРАТУРИ).

1.1. Гендерні та вікові особливості метаболізму кісткової тканини.

Кісткова тканина (КТ) є різновидом сполучної тканини, яка разом з хрящовою тканиною утворює скелетну систему. Кісткова тканина постійно динамічно оновлюється: впродовж всього життя відбуваються процеси ремоделювання – руйнування старої кістки (кісткова резорбція) і утворення нової кістки (кісткове формування) [45, 108, 160, 197, 230, 273, 399]. У кожний момент часу кісткове ремоделювання відбувається в окремій одиниці кісткової структури – базисної багатоклітинної структури (ББС), функція якої полягає у підтримуванні кісткового балансу.

Початковою подією у кістковому ремоделюванні є момент, коли остеокласти виділяють лізосомальні ферменти, резорбують кісткову поверхню та утворюється резорбційна порожнина. Потім остеобласти, мігруючи до ерозійної поверхні кістки, заповнюють резорбційну порожнину, синтезуючи та секретуючи протеїни кісткового матриксу, які на 90–95% складаються з колагену І-го типу. Після утворення білкової матриці відбувається її мінералізація кальцій-фосфатними солями. Тривалість фази резорбції складає 15–30 діб, утворення білкової матриці сформованої кістки відбувається упродовж 80–90 діб, мінералізація – від 7 до 15 діб, фаза спокою утвореної ББС – майже 900 діб [52, 55, 133, 135, 206, 211, 240, 270].

Структурно-функціональний стан кісткової тканини визначається її щільністю, а також активністю перебігу метаболічних процесів. Для оцінки структурно-функціонального стану кісткової тканини, діагностики метаболічних остеопатій, аналізу ефективності остеотропного лікування найбільш широко застосовують метод ультразвукової денситометрії.

Визначення щільності кісткової тканини – метод кількісного аналізу стану кісток, який дозволяє визначити кількість кісткової тканини на одиницю об'єму [63, 75, 100, 210, 226, 237, 271]. Застосовують методи ультразвукової ехоостеометрії, ультразвукової остеоденситометрії, одно- та двохфотонної абсорбціометрії, які дають змогу визначити стан неорганічного компонента кістки – мінеральну насиченість та щільність кісткової тканини [70, 74, 77, 276, 288, 306].

Максимальна кількість кісткової маси накопичується в перші два десятиріччя людини, та у віці до 24–26 років досягає піку формування кісткової маси [49, 65, 123]. За даними літературних джерел, найбільші темпи накопичення кісткової маси у людей спостерігаються в перші три роки життя та в період статевого дозрівання людини [134]. Згідно з дослідженнями Поворознюка В.В., збільшення кісткової маси, її щільності та міцності відбувається у хлопчиків та дівчаток віком 10–14 років. За результатами досліджень із використанням ультразвукової денситометрії, показник швидкості поширення ультразвуку збільшувався на 20,4% у дівчат, та на 13,5% – у хлопчиків, а індекс міцності кісткової тканини на 28,9% та 24,1% – відповідно за період життя 10–14 років. Сповільнені темпи накопичення кісткової маси спостерігаються в період життя 14–17 років. На формування піку кісткової маси впливають такі чинники, як статеві гормони, гормон росту, генетичні фактори, харчування, фізичне навантаження [125, 126, 127, 129, 130, 143, 198].

У людей після 30 років спостерігається поступове зменшення мінеральної щільності кісткової тканини. Результати досліджень Orwoll E.S. у здорових чоловіків віком 30–87 років виявили суттєву втрату мінеральної щільності кісткової тканини променевої кістки (1% на рік) та хребців (2,3% на рік) [225, 353].

За результатами епідеміологічних досліджень Поворознюка В.В., проведених в Україні, було виділено три фази втрати кісткової маси у жінок: доменопаузальна (до 50 років), що характеризується незначною втратою,

постменопаузальна (50–69 років), що характеризується прискореними темпами втрати, та сенільна (після 70 років), для якої характерні сповільнені темпи втрати кісткової маси [125, 130].

Естрогенна недостатність, спричинена менопаузою – головна детермінанта втрати кісткової тканини у жінок. Разом із тим, у чоловіків і жінок літнього та старшого віку (після 65 років) інші чинники відіграють істотну роль у патогенезі втрати кісткової тканини. По-перше, пов'язане з віком зменшення активності остеобластів призводить до зменшення формування кісткової тканини. По-друге, зменшення абсорбції кальцію з віком характерне для представників обох статей як результат різних можливих механізмів, включно зі зменшенням споживання та синтезу вітаміну D і зменшенням рівня 1,25 $(OH)_2D_3$, фізіологічно активного метаболіту вітаміну D, в сироватці крові [98, 131]. Недостатнє вживання кальцію в раціоні може також призвести до зниження абсорбції та низького рівня кальцію в сироватці. Гіперпаратиреоїдизм, вторинний щодо зменшення абсорбції кальцію, також є чинником прискореної кісткової перебудови й втрати кісткової маси.

Низький пік кісткової маси, сформований в молодому віці, постменопаузальна втрата кісткової тканини та наступна, що позв'язана з віком, втрата кістки – головні детермінанти остеопорозу у жінок. Окрім природної менопаузи, естрогенна недостатність може бути результатом хірургічної менопаузи та ендокринних розладів, що зменшують секрецію естрогенів у жінок в пременопаузальному віці [68, 111, 120, 337, 352, 353]. Глюкокортикоїди мають різко виражений негативний ефект щодо метаболізму кісткової тканини, тому хронічне застосування цих агентів значно збільшує ризик остеопорозу. Іншими чинниками, що призводять до втрати кісткової маси, є надмірне споживання алкоголю, як часта причина остеопорозу у чоловіків, надмірне паління цигарок, тривала іммобілізація, низька маса тіла відносно зросту, недостатнє харчування та ендокринні

розлади, такі як гіперпаратиреоїдизм і гіпертиреоїдизм [76, 114, 121, 225, 351, 372].

Мінеральна щільність та пік кісткової маси вищі у чоловіків порівняно з жінками. Проведені дослідження продемонстрували, що темпи втрати мінеральної щільності у жінок вищі порівняно з чоловіками, та за період життя 20–69 років становили майже 27% згідно з показником індексу міцності. Темпи втрати мінеральної щільності кісткової тканини у жінок до 50 років становлять 3–4% за десятиріччя. Після настання менопаузи темпи втрати мінеральної щільності кісткової тканини прискорені та становили 10–13% за десятиріччя. Прискорені темпи втрати мінеральної щільності у жінок з віком є фактором ризику розвитку остеопорозу, що і підтверджено багатьма дослідженнями. У чоловіків за період життя 20–69 років зареєстровано зменшення мінеральної щільності в середньому на 12%. У чоловіків спостерігали сповільнені темпи втрати кісткової маси, що становили, в середньому, 2–4% протягом десятиріччя [129, 130, 135, 143, 305, 387].

Разом із тим, у різних людей темпи зумовленої віком втрати мінеральної щільності кісткової тканини відбуваються по-різному: відповідно до вікової норми, прискорені або сповільнені. На темпи втрати кісткової маси впливають генетичні детермінанти, харчування, порушення гормонального гомеостазу – кальцієтропних і статевих гормонів, соматичні захворювання, вживання фармакологічних препаратів та інші чинники [125, 126, 127]. У людей похилого та старшого віку мінеральна щільність кісткової тканини може досягати остеопенії або остеопорозу. На зумовлене віком зниження мінеральної щільності кісткової тканини скелета впливає пік кісткової маси, досягнутий у молодому віці, та темпи втрати кісткової маси [128, 134, 135, 401, 413, 417].

Функціональний стан кісткової системи вивчають за динамікою основних гормонів, які регулюють білково-мінеральний обмін, біохімічних маркерів кісткового метаболізму та спеціальних гістоморфометричних досліджень [37, 140, 142, 193, 426].

Для визначення метаболізму кісткової тканини використовують біохімічні маркери кісткового ремоделювання [132, 165]. Переважна більшість досліджень свідчить про посилення процесів кісткоутворення у жінок з віком, результати інших досліджень не виявили істотних вікових змін цих показників. Дослідження активності кісткоутворення у чоловіків не виявило посилення цих процесів з віком. Маркери резорбції кісткової тканини – гідроксипролін, дезоксипіридинолін – мають тенденцію підвищуватися з віком у чоловіків та істотно підвищуються у жінок [34, 108, 273].

На активність метаболізму кісткової тканини впливають основні кальцієтропні гормони, а саме паратгормон, кальцитонін і альфакальцидол [197, 224, 230]. З віком збільшується секреція паратгормону. Суттєве підвищення вмісту паратгормону спостерігається у жінок з настанням менопаузи, що зумовлює посилення резорбції кісткової тканини. Підвищення рівня секреції паратиреоїдного гормону у людей похилого віку викликано гіпокальціємією, що зумовлено недостатнім вживанням кальцію з продуктами харчування та мальабсорбцією [102, 108, 230, 273, 399].

Рівень загального кальцію та іонізованого кальцію в сироватці крові має тенденцію до зниження. Разом із тим, у жінок з настанням менопаузи дещо збільшується рівень загального кальцію в сироватці крові, що пов’язано з підвищенням швидкості метаболізму кісткової тканини [133, 240, 271].

З віком погіршується структура кісткової тканини. Українськими вченими визначені ультраструктурні особливості кісткової тканини у людей різного віку. Результати досліджень показали, що з віком змінюється форма та розміри кристалів гідроксиапатиту. Найменші розміри кристалів виявлено у дітей. У людей середнього віку вірогідно збільшуються розміри елементарної комірки. У людей похилого віку спостерігається тенденція до зростання кристалів гідроксиапатиту. Швидкість обмінних процесів між зовнішнім середовищем та кристалом зумовлена розмірами останнього. Чим менші розміри гідроксиапатиту, тим більша активна поверхня кісткової

тканини та легше здійснюються буферні іонообмінні процеси. Структурні особливості кристалів гідроксиапатиту впливають на біомеханічні характеристики кісткової тканини. Зі збільшенням розмірів кристалів гідроксиапатиту, зменшується міцність кістки [70, 74, 75, 237].

Визначення форми кристалів гідроксиапатиту має важливе значення при вивченні зв’язку мінерального компонента з органічним матриксом. Кристали у вигляді гексагональної призми раціональніше розміщуються у просторі з фібрилами колагену, ніж кристали у вигляді пластинок. При цьому грані призми утворюють міцніші ковалентні зв'язки з органічним матриксом. Співвідношення поздовжньої та поперечної осі елементарної комірки характеризує ступінь симетрії кристала, його форму. Порушення симетрії кристалічної решітки викликає дестабілізацію кристалів гідроксиапатиту, погіршення ковалентних зв’язків кристалів з молекулами колагену. Всі ці зміни зумовлюють погіршення біомеханічних характеристик кісткової тканини [210, 226, 281].

Дослідники вивчали структуру кристалів гідроксиапатиту кісткової тканини щелеп у щурів різних вікових груп. Результати рентгеноструктурного аналізу виявили суттєві вікові зміни мінерального компонента кісткової тканини у щурів. При зіставленні фізичних показників кристалів гідроксиапатиту у щурів молодого та літнього віку (самиці до настання менопаузи) виявлено збільшення розмірів елементарних комірок, як вздовж осі С – у молодих щурів $9{,}373 \times 10^{-10} \pm 0{,}003$ М проти $9{,}379 \pm \times 10^{-10} \pm 0{,}004$ М – у літніх щурів ($p<0{,}05$), так і вздовж осі а. Збільшення параметрів елементарної комірки з віком свідчить про зменшення загальної обмінної поверхні кісткового мінералу, активності іонообмінних процесів у кістковій тканині щелеп щурів. Коефіцієнт С/а, який характеризує ступінь симетрії кристалічної решітки, вірогідно не змінювався та становив у молодих щурів – $0{,}7291 \pm 0{,}0004$ (10^3), виявлено лише тенденцію до його зростання. Це підтверджує наявність порушення ковалентних зв’язків між мінеральним

компонентом та колагеновими волокнами, що негативно впливає на біомеханічні характеристики кісткової тканини [225, 288, 306, 353].

Виявлено збільшення розмірів кристалітів у кістковій тканині щелеп щурів літнього віку порівняно із молодими тваринами більш ніж на 3 %, що зумовлює зменшення метаболічної активності кісткової тканини та підвищення крихкості кісток [225, 306].

Отже, за результатами дослідження біомеханічних властивостей кісткової тканини нижньої щелепи у щурів різного віку виявлено суттєве погіршення фізико-механічних параметрів. З віком зменшується міцність кісткової тканини та підвищується її крихкість, погіршуються пружні властивості [225, 288]. Погіршення якісних характеристик з віком спричиняють активацію адаптаційних реакцій – функціональної перебудови (фізіологічної регенерації) під впливом механічного фактора, які спрямовані на збільшення об’єму кісткової тканини, внаслідок чого підвищується робота з руйнування кістки. Такі процеси в зубощелепній системі забезпечують збереження її цілісності [125, 130, 337, 352].

Визначали хімічний склад кісткової тканини, вміст органічних та мінеральних речовин та їх співвідношення в поперековому хребці щурів. Оскільки на показники біохімічного складу кісткової тканини можуть суттєво впливати показники хімічного складу зубів, то для дослідження було вибрано поперековий хребець [76, 114, 372], який за своєю структурою подібний до нижньої щелепи.

З віком істотно змінюється хімічний склад кісткової тканини, підвищується частка мінеральних речовин у сухому залишку (48,8% проти 43,1% у молодих щурів) [76, 372]. Вірогідно зростає показник співвідношення неорганічних до органічних, що вказує на посилення процесів мінералізації кісткової тканини та насиченості мінеральними речовинами [225, 351, 372].

Результати експериментальних досліджень свідчать, що з віком змінюється ультраструктура кісткової тканини: збільшуються розміри

кристалітів гідроксиапатиту, ступінь їх асиметрії, погіршуються їх ковалентні зв'язки з колагеновими волокнами, що спричиняє зниження активності метаболічних процесів [305, 387]. Разом із тим, згідно з даними гістологічного дослідження, змінюється архітектоніка кісткової тканини, зменшуються розміри кровоносних судин та їх кількість на одиницю площі кісткової тканини, з’являються склеротичні зміни стінок судин. Погіршення кровопостачання зумовлює зменшення метаболічної активності кісткової тканини з віком та трофічних процесів, що відбуваються у кістці [134, 135, 413].

Внаслідок зниженого кровопостачання в щурів літнього віку зменшувались пружність та еластичність кісткової тканини, а також межа міцності кісткової тканини [16, 29, 58]. Суттєво змінювався також хімічний склад кісткової тканини, підвищувалась частка мінеральних речовин в сухому залишку, що підтверджує збільшення мінеральної насиченості кісткової тканини та ступеня її мінералізації. Зменшення метаболічної активності кісткової тканини з віком, зумовлене системними ультраструктурними змінами та регіональним зменшенням кровопостачання, негативно впливає на якісні характеристики [45, 108, 273].

Результатами численних досліджень було встановлено, що з віком зменшується кількість губчастої кісткової тканини, товщина та кількість трабекул. Збільшуються кістковомозкові простори між трабекулами, відбувається стоншення та перфорації горизонтальних трабекул та стовщення вертикальних згідно з перерозподілом механічного навантаження [39, 52, 55, 133, 240]. Важливим для стоматологів фактом є те, що фрагментація тримірної трабекулярної сітки незворотна, оскільки нова кісткова тканина може утворюватися тільки на поверхні наявних трабекул. А, отже, відновлення трабекулярної сітки неможливе [211, 240, 270].

Результати гістологічних та гістоморфометричних досліджень продемонстрували, що з віком змінюється гістоархітектоніка кісткової тканини, збільшується її щільність, зменшується кількість судинних каналів,

розміри остеонів [108, 273, 399]. На гістологічних зрізах зони фронтального перетину нижньої щелепи на рівні другого моляра визначали структурну організацію кісткової тканини коміркового відростка. З віком змінюється гістоархітектоніка кісткової тканини [52, 55, 270], збільшується її щільність внаслідок зростання мінералізації, спостерігається зменшення кількості судинних каналів. Структурний аналіз морфологічних препаратів виявив зменшення кількості кровоносних судин на одиницю площі, зменшення їх діаметра. Результати гістоморфометрії у щурів молодого віку показали більші розміри остеонів (59,17±0,49) мкм порівняно зі щурами літнього віку (50,39±0,48) мкм, разом із тим відсутні вірогідні відмінності в показниках діаметра центрального каналу остеонів. Виявлено тенденцію до зменшення кількості клітин на одиницю площі, що свідчить про зменшення метаболічної активності кісткової тканини [33, 95, 96, 113, 149].

Отримані результати гістологічного та гістоморфометричного дослідження доводять, що з віком зменшуються розміри остеонів та їх центральний канал. Знижується активність метаболічних процесів, оскільки зменшується кількість кровоносних судин та клітин на одиницю площі кісткової поверхні [59, 105, 106, 113].

Одним із головних біометричних параметрів кісткової тканини є межа міцності. Дослідженнями вітчизняних авторів було доведено, що межа міцності кісткової тканини змінюється від 15 кг/см^2 до 85 кг/см^2 [128, 134, 135]. Визначено кореляційну залежність між мінеральною насиченістю та межею міцності губчастої кісткової тканини у людей різного віку. За даними Є.П. Подрушняка, межа міцності кісткової тканини на 56% зумовлена змінами її мінеральної насиченості, на 26% – структурними особливостями кістки, її архітектонікою, та на 18% залежить від ультраструктурної організації мінерального компонента та органічного матриксу [63, 75, 237, 271].

Досліджували динаміку змін показників біомеханічних характеристик кісткової тканини. Результати дослідження показали, що з віком

спостерігається тенденція до підвищення показника питомої стріли вигину, який становив у молодих тварин щурів – 2,25±0,11 мкм/Н проти 2,31±0,14 мкм/Н у літніх щурів, та зменшення жорсткості кісткової тканини. Вірогідно, зменшується модуль пружності кісткової тканини: у молодих щурів він становив – 21,23±1,2 ГПа, у літніх – 16,32±1,5 ГПа ($p<0,01$). Це свідчить про суттєві зміни в органічному матриксі, погіршення еластичності кістки [134, 225, 353]. Межа міцності кісткової тканини вірогідно зменшується, що свідчить про погіршення біомеханічних характеристик кісткової тканини з віком. Разом із тим, у групі щурів літнього віку спостерігали тенденцію до підвищення показника мінімальної роботи з руйнування кістки порівняно з групою щурів молодого віку. Це може бути пов'язано з посиленням адаптаційної реакції кісткової тканини на навантаження, спрямованої на підвищення опірної здатності кістки [125, 130, 173, 320, 325]. Якісні зміни органічного матриксу за показниками модуля пружності, на тлі погіршення характеристик міцності, зумовлюють ламкість кісткової тканини, зменшення її опороздатності, негативно впливають на її функціональні властивості. Слід зауважити, що модуль пружності, або модуль Юнга, не є постійною величиною – константою, а змінюється з віком, залежно від структурно-функціонального стану кістки [76, 114, 225]. При використанні методу ультразвукової ехоостеометрії багато дослідників, оцінюючи структурно-функціональний стан кісткової тканини, вдаються до помилки, вважаючи, що модуль пружності (Юнга) є константою – незмінною величиною [351, 372].

Отже, за результатами дослідження біомеханічних властивостей кісткової тканини нижньої щелепи, у щурів різного віку виявлено суттєве погіршення фізико-механічних параметрів. З віком зменшується міцність кісткової тканини та підвищується її крихкість, погіршуються пружні властивості. Погіршення якісних характеристик з віком спричиняють активацію адаптаційних реакцій – функціональної перебудови (фізіологічної регенерації) під впливом механічного фактора, які спрямовані на збільшення об'єму кісткової тканини, внаслідок чого підвищується руйнування кістки.

Такі процеси в зубощелепній системі забезпечують збереження її цілісності [129, 130, 132, 165, 179]. Тому, експериментальні дослідження доцільно проводити у щурів різного віку, з метою контролю використання показників МН, КФ та ЛФ як найбільш показові.

1.2. Етіологія і патогенез атрофії коміркових дуг щелеп.

Уперше питання трансплантації кісткової тканини при операціях науково обґрунтував М.І. Пирогов. Він надихнув на операції багато поколінь хірургів, які понад 100 років займаються клінічними та експериментальними дослідженнями у кістково-пластичній хірургії [129, 130, 135].

Проблема регенерації кісткової тканини залишається актуальною для сучасної хірургії та травматології. Дефіцит кісткової тканини щелепно-лицевої ділянки може виникнути у результаті: травматичних захворювань кісток лицевого скелета; при ускладнених екстракційних, реконструктивних втручаннях; дентальній імплантології; різноманітних кістковопластичних операціях [1, 2, 58, 224].

Відновлення дефіциту кістки у потрібному об’ємі внаслідок її фізіологічної регенерації не завжди є можливим і часто тривале за часом [240, 399]. Дефіцит кістки може призвести до небажаних наслідків: деформація з наступною атрофією коміркового відростка щелеп, оголення коренів зубів поруч з дефектом кістки, розвитку вторинних післяопераційних невритів другої та третьої гілок трійчастого нерва [211, 273].

Головною особливістю проведення оперативних втручань на кістках лицевого скелета є інфікованість операційної ділянки: хірургічне лікування у більшості випадків пов’язано з наявністю запального процесу. Наприклад, за даними Latrov et all., інфікованість кісткових порожнин при лікуванні кістозних новоутворень щелеп спостерігалась в 87% випадків [226, 270, 271].

Зниження регенераторного потенціалу кісткової тканини, що безпосередньо належить до інфікованого дефекту, супроводжується тканинною гіпоксією [36, 108, 281, 347], а відповідно, актуальним є пошук

таких матеріалів, які мають не тільки виразні остеопластичні властивості, але і мали б стійкість до бактеріальних впливів.

В останні десятиріччя найбільш поширеним методом лікування часткової або повної відсутності зубів є застосування в якості опори для ортопедичних конструкцій дентальних імплантів, які є доступною і практичною альтернативою традиційним методам лікування даної патології [42, 50, 56, 57]. Для заміщення дефектів зубних рядів можливе використання мостоподібних протезів, але, у більшості випадків, кількість і стан опорних зубів не дозволяє застосовувати даний вид незнімного протезування, а при наявності кінцевих дефектів або повної відсутності зубів, стає можливим тільки лікування знімними ортопедичними конструкціями, які не завжди відповідають вимогам пацієнтів [61, 67, 80, 81, 139, 145]. Дані проблеми дозволяє вирішити дентальна імплантація.

Часто недостатній об’єм кістки щелеп через атрофію у ділянці видалених зубів не дозволяє провести внутрішньокісткову імплантацію. За даними низки авторів, не менш як у 30% випадків перед встановленням дентальних імплантів необхідне проведення оперативних втручань з метою усунення дефіциту об’єму коміркової кістки [88, 92, 171, 199]. За даними [99, 278, 369], кількість пацієнтів з частковою і повною відсутністю зубів і вираженою атрофією кісткової тканини коміркової частини щелеп складає 69–70% від кількості осіб, що звернулись за ортопедичною допомогою. Достатній об’єм кісткової тканини необхідний для того, щоб гарантувати довготривалий успіх дентальної імплантації. Низка факторів, таких як наявність вогнищ хронічної одонтогенної інфекції, видалення зубів, захворювання тканин пародонта, наслідки переломів, видалення новоутворень, остеопороз, спадкові захворювання можуть формувати локальні або генералізовані кісткові дефекти. Також втрата кісткової тканини коміркового відростка чи коміркової дуги може виникнути після операції видалення зуба, під час якої частково або повністю руйнуються стінки альвеоли [117, 118, 124, 138].

Резорбція кісткової тканини коміркового відростка чи коміркової дуги є прогресуючою і незворотною, викликає функціональні, естетичні проблеми, які ускладнюють протезування у даній ділянці. Втрата зубів призводить до атрофії кісткової тканини коміркового відростка чи коміркової дуги по ширині та висоті, функціональних і естетичних порушень[1, 2, 58].

На процеси резорбції кісткової тканини коміркового відростка та коміркової дуги впливають місцеві фактори: ширина вестибулярної кортикальної пластинки, стан пародонту сусідніх зубів і біотип ясен, а також інтенсивність кровообігу в ділянці дефекту зубного ряду [47, 352, 353, 387].

Залишковий комірковий відросток забезпечує обмежений об’єм кісткової тканини через поступове розсмоктування кісткової тканини [261, 397].

Кісткова тканина представляє собою комплекс структур, що постійно змінюються, який має здатність самовідновлюватися та адаптуватися до нових навантажень. Кісткова тканина коміркового відростка та коміркової дуги є особливо крихкою і лабільною, знаходиться у стані постійних змін, оскільки побудова і ремоделювання кістки є фізіологічними процесами, що характеризують динамічний характер кісткової тканини [148, 150, 151]. Ремоделювання кісткової тканини поєднує у собі збалансовані процеси резорбції остеокластами та формування нових структур остеобластами. Внаслідок видалення зубів завжди спостерігається тривимірна резорбція кістки. Таке явище атрофії коміркового відростка або частини щелеп описано у літературі як «редукція коміркового відростка» і трактується як незворотній поліетіологічний процес [163, 164, 272, 340].

J.M. Nagata, M.R. Messora [345, 347] у своїх дослідженнях визначали, що у зв’язку з атрофією кістки бокових ділянок у 60% випадків, а у фронтальних відділах верхньої щелепи – у 100% випадків, після екстракції зубів неможливо провести дентальну імплантацію у потрібній кількості та розташуванні, необхідних для адекватного протезування. У таких випадках для відновлення об’єму кісткової тканини коміркового відростка та

коміркової дуги необхідно проведення кістковопластичних операцій [325, 332, 334, 337].

Найбільша швидкість резорбції кісткової тканини після видалення зубів припадає на перший рік, особливо у перші три місяці після операції, а також після травматичної екстерпації [229, 401, 409]. Відомо що, втрата об'єму кісткової тканини після видалення зуба до 50% спостерігається у перші 6 місяців після операції, та посилюється при множинних видаленнях зубів в одній ділянці [413, 416, 426]. Швидкість резорбції кісткової тканини на верхній та нижній щелепах різна: на нижній вона, у середньому, вище у 4 рази. За даними Schropp et al. [167, 193], втрата кісткової тканини по ширині складає 31,6% через 3 місяці після екстерпації, 42,4% через 6 місяців і 50,73% через 12 місяців. Вестибулярна стінка лунки видаленого зуба, на відміну від язичної та піднебінної, швидше ремоделюється. Так впродовж перших трьох років після видалення товщина вестибулярної стінки зменшується приблизно на 40–60% від її початкового розміру, знижуючись до 3 мм впродовж перших п'яти років [167, 396]. За даними W.L. Tan [224], резорбція кісткової тканини по горизонталі досягає, у середньому, 3,79 мм і по вертикалі 1,24 мм через 6 місяців після видалення зуба. За даними інших авторів, ступінь атрофії коміркового відростка до 6 місяців після екстерпації зубів на верхній щелепі у середньому складає 4,5 мм, а для коміркового відростка нижньої щелепи – 2,3 мм [1, 2, 224]. Втрата висоти коміркової частини щелепи у перші 5 років перевищує у 2 рази втрату кісткової тканини у наступні 20 років (7,6 мм і 3,1 мм, відповідно) [240, 399].

Резорбція коміркового відростка являє собою складний процес, що включає структурні, функціональні та фізіологічні компоненти. Хірургічна травма, отримана у процесі видалення зуба, значно сприяє ремоделюванню кісткової тканини. Наявність системних захворювань, таких як остеопороз, захворювання нирок, серцево-судинної та ендокринної систем, можуть пришвидшити резорбцію коміркового відростка, впливаючи на метаболізм кісткової тканини [273]. Було встановлено, що такі функціональні сили, як

бруксизм, повне зношення протеза можуть поглиблювати процес розсмоктування кістки [240, 399].

Зменшення об’єму кісткової тканини у ділянці видаленого зуба може значно ускладнити постановку дентального імпланту в ідеальне, правильне для наступного протезування положення [270, 271]. Отже, для встановлення дентальних імплантів у таких випадках потрібно провести відновлення об’єму коміркового відростка та навіть частини щелепи.

Таким чином, створення умов для прогнозованої регенерації кісткової тканини у ділянці оперативного втручання є актуальною проблемою в хірургічній стоматології.

Для збільшення об’єму кісткової тканини коміркового відростка та коміркової дуги в ділянці запланованої дентальної імплантації було опрацьовано багато методів хірургічного лікування: застосування кісткових блоків, скерована тканинна регенерація, синус-ліфтинг, а також збереження розмірів відростку за рахунок аугментації лунки видаленого зуба кістковопластичним матеріалом. Багато клініцистів вважають, що збереження об’єму твердих і м’яких тканин після видалення зуба потенційно можуть знизити потребу у більш вартісних операціях зі збільшення параметрів кісткової тканини коміркового відростка та коміркової дуги при підготовці до дентальної імплантації [36, 42, 50, 61, 67, 108, 278].

Для запобігання резорбції та збереження кісткової тканини коміркового відростка та коміркової дуги був розроблений метод одномоментної імплантації, при якій імплант встановлювали у лунку одразу після видалення зуба. Однак така методика можлива лише при наявності необхідних розмірів і форми дентального імпланту та достатнього об’єму кістки [92, 118, 171, 199, 347].

При дефіциті об’єму кісткової тканини у ділянці запланованої постановки дентального імпланту також використовують альтернативні методи: встановлення виличних імплантів, підокісних імплантів, гідравлічне ущільнення верхньощелепних пазух, встановлення імплантів в обхід

верхньощелепних пазух, встановлення імплантів з перфоруванням дна верхньощелепних пазух [352, 353, 387].

Попри те, що у верхньощелепній пазусі відновлення кісткового матеріалу на органічну кісткову тканину може відбуватися і після операції дентальної імплантації та може не відповідати рівню остеоінтеграції встановлених імплантів, дана операція залишається точним індикатором для оцінки й порівняння потенціалу регенерації та заміщення кістковопластичних матеріалів власною кісткою [229, 401, 409].

Біологічна реакція у відповідь кісткової тканини, при імплантації, значною мірою залежить від характеристик імпланту (шорсткість, змочуваність і мікрогеометричність структури). Біологічне розпізнавання власної кістки та поверхні імпланту відбувається в зоні їх зіткнення [148, 150, 151]. Велика кількість ускладнень імплантацій пов’язана з недостатністю регенераційного потенціалу кістки та недосконалістю остеопластичних матеріалів.

Доведено, що введення до складу остеотропних матеріалів плазми збагаченої чинниками зростання (PRGF), покращує їх остеоінтегративні властивості. Аутогенна плазма, що багата на чинники зростання, використовується для збільшення і прискорення регенерації кісткової тканини та кращого загоєння м’яких тканин при встановленні дентальних імплантів [116, 169, 172, 202, 267, 412].

При взаємодії з поверхнею імпланту, підготовлена PRGF прикріплюється до металу і формує її біологічну активність, що обумовлено присутністю шару білків. Цей шар білків складається з мережі фібрину, наповненого чинниками зростання [196, 201, 375, 405]. Вона також впливає на клітинне прикріплення, проліферацію і диференціювання клітин. Утворений PRGF шар білків має властивості, які сприяють оптимізації та прискоренню процесу остеорегенерації: остеокондуктивні властивості поверхні імпланту, за рахунок наношару оксиду титану і визнана остеоіндуктивність чинників зростання [218, 235, 280, 311]. Так, Эдуардо

Анитуа (Інститут Біотехнологій, Іспанія) висловив гіпотезу про те, що PRGF прикріплюється до поверхні імпланту і зберігає свою активність після ретракції кров'яного згустку. Докази того, що плазма багата чинниками зростання безпосередньо взаємодіяла з поверхнею титанового імпланту. Також були отримані за допомогою електронного мікроскопу ESEM (Уиллингтон 2020) [220, 345, 399].

Ідеального кісткового пластичного матеріалу на даний момент розвитку сучасної науки не існує [148, 337, 338, 347]. Для кожного клінічного випадку лікар повинен вибрати оптимальний препарат або метод лікування, враховуючи характер патологічного процесу, загальний стан хворого, власний досвід і рівень мануальних навичок. Вибір оптимального матеріалу для аугментації кісткового дефекту необхідно проводити з урахуванням низки факторів, що впливають на ефективність остеопластики: остеоіндуктивний потенціал матеріалу, доступність його утримання, безпечність застосування, біосумісність, швидкість васкуляризації та ін. [332, 334, 325, 337].

При проведенні порівняння різних кістковопластичних матеріалів необхідно враховувати не тільки сам матеріал, з якого виготовлений замінник, але також і такі важливі аспекти, як вік пацієнта, стан його здоров'я, об'єм дефекту, що заміщується, наявність і ступінь виразності післяопераційних ускладнень [1, 143, 211].

Навіть при дотриманні усіх умов вибору та застосування замінників кістки рівень кількості ускладнень залишається високим. Тому пошук нових матеріалів продовжується.

1.3. Матеріали для реконструкції кісткової тканини.

Вибір матеріалу для реконструкції та оптимізації процесів загоєння дефектів кісткової тканини є невирішеною проблемою у стоматології остаточно [1, 58, 144, 273]. Аналіз довготривалих клінічних спостережень свідчить, що відновлення кісткової тканини у посттравматичних дефектах

відбувається поволі (місяці, роки), а деколи кісткові дефекти не регенеруються. Тому, напрацювання ефективних технологій із застосуванням нових матеріалів і пристроїв для реконструктивного остеогенезу, є досить необхідними [97, 103, 131, 404].

Кісткові дефекти, що виникають у результаті пошкоджень, не консолідованих переломів, інфекцій, запальних процесів, після видалення новоутворень, змушують клініцистів і дослідників шукати нові підходи до відновлення травмованої або втраченої ділянки кісткової тканини [35, 36, 108, 217, 234, 376, 390]. Кількість операцій, проведених з використанням кісткових трансплантатів і імплантів, постійно збільшується, обумовлюючи високий попит на сучасні матеріали та технології [45, 61, 174, 228, 289, 343]. Щорічно, тільки у Європі, здійснюється понад 400.000 операцій з відновлення кісткових дефектів і понад 600.000 у США, а витрати складають майже 2,2 млрд доларів на рік [61, 63, 70, 71, 357, 400].

Незважаючи на використання матеріалів, що знаходяться в арсеналі хірургів, відсоток незадовільних результатів та ускладнень залишається на високому рівні (до 37%) [49, 81, 87, 255]. Катастрофічна втрата населенням працездатності супроводжується великими матеріальними втратами [49, 65, 123].

В останні роки у клінічній практиці проблему відновлення дефектів кісткової тканини намагаються вирішити шляхом розробки нових методик реконструктивних операцій з використанням матеріалів, що відновлюють втрачений об’єм кістки, і факторів, що покращують її репаративні властивості [72, 82, 104, 147].

За походженням усі матеріали для відновлення кісткової тканини поділяються на чотири групи: аутогенні (донором є сам пацієнт), алогенні (донором є інша людина), ксеногенні (донором є тварина), алопластичні (синтетичні, у т.ч. отримані з природних матеріалів) [68, 114, 121, 195, 300]. Крім цього, матеріали для заміщення кісткової тканини поділяють на остеоіндуктивні (викликають утворення кістки під дією остеобластів, а також

викликають утворення періодонтальної зв'язки); остеокондуктивні (відіграють роль пасивного матриксу для нової кістки); остеонейтральні (використовуються тільки для заповнення простору, є біологічно сумісними з чужорідними тілами); матеріали для забезпечення скерованої тканинної регенерації (контактне гальмування апікального росту) [121, 124, 135, 195, 411].

Матеріал для відновлення кісткової тканини повинен мати низку властивостей: біосумісність, остеокондуктивність, остеоіндуктивність, остеопротекційність (заміщувати кістку за механічними властивостями) і здібністю резорбуватися в організмі без утворення токсичних продуктів, в міру відновлення нових тканин у місці дефекту [41, 136, 140, 157, 263]. Спроби відновити втрачену кістку робили давно і, перш за все, вони зводилися до ауто- і алотрансплантації. Аутогенна трубчаста кістка є «золотим стандартом» для репаративної регенерації ушкодженої кісткової тканини: вона не викликає імунологічних реакцій і при аутопластиці відсутній ризик передачі хвороб та інфекцій [60, 162, 269, 374].

Однак, застосування аутотрансплантату не завжди можливе у людей похилого віку, а також при лікуванні великих дефектів. Крім цього, болюча процедура забору ауто кістки, обмежений її об'єм, а також швидка резорбція, залишили цей імплантаційний матеріал у минулому [118, 148, 151, 154, 155, 364].

Альтернативним вирішенням донорського матеріалу для кісткової пластики є використання алотрансплантатів, м'яких і твердих тканин від іншого пацієнта або трупа [40, 161, 272]. Перевагами такого імплантаційного матеріалу є зниження часу операції, можливість заготовлення і моделювання імпланту і практично необмежена кількість матеріалу. Недоліками кісткових ало- і ксенотрансплантатів є: ризик передачі від реципієнта різних захворювань, повільна остеоінтеграція, реакція гістонесумісності, висока вартість матеріалу [211, 240, 399]. З метою мінімізації ризиків ало- і ксенотрансплантати піддають обробці, що впливає на їхні остеоіндуктивні

властивості та механічну міцність. Однак, ризик інфікування реципієнта за допомогою таких трансплантатів залишається [211, 270, 271].

Свіжозаморожені, ліофілізовані, демінералізовані, формалізовані та малодиференційовані кісткові тканини алогенного матеріалу повинні готуватися безпосередньо перед трансплантацією або потребують наявності у клініці «банку» для зберігання такого матеріалу, що через великі витрати доступно тільки великим медичним закладам. Тому даний вид остеопластичних матеріалів рідко використовується при остеосинтезі. Крім цього, підготовка кістковопластичних ксеноматеріалів потребує проведення спеціалізованих процедур забору тканин і відбору тварин для забезпечення безпеки реципієнтів, а також процедури хімічної та фізичної обробки, що відображається на вартості й доступності таких матеріалів [210, 226, 288, 309, 325].

Значну роль у медицині відіграють метали. Металеві імпланти, на основі нержавіючої сталі, сплавів кобальт-хрому і титану впродовж багатьох років використовують для виготовлення імплантів і засобів фіксації, пластин, штифтів, шпиць та ін. [91, 196]. Завдяки високій міцності й опору, метали можуть бути використані у різних конструкціях, що несуть навантаження. Однак, неспіввідношення модуля Юнга між сплавами та кісткою можуть призвести до кісткової резорбції і викликати явище «стрес-екранування» [1, 42, 50, 56, 57]. Це відбувається, коли при постановці ендопротезу певна ділянка кістки утримує навантаження, що перевищує таку у нормі, що викликає гіпертрофію навантаженої ділянки. Крім цього, вивільнення іонів металу через корозію або зношення матеріалу, викликає запалення, інфікування, аутоімунну реакцію. Як наслідок, виникає індивідуальна непереносимість, остеопороз, остеолізис, нестабільність фіксації імплантів [43, 44, 61, 67, 223]. Однак існують сплави титану, показники модуля пружності якого наближені до даних по кістковій тканині, а їх стабільне покриття TiO_2 забезпечує стійкість до корозії та підвищує біосумісність. Але, недостатня міцність на зсув, можливість виділення ванадію або алюмінію з

деяких сплавів титану першого покоління все ж таки обмежують їх застосування [80, 81, 88, 199].

Для відновлення кісткових дефектів у хірургічній стоматології та щелепно-лицевій травматології найбільш поширеними матеріалами є штучні й натуральні кальцій-фосфати, такі як гідроксиапатит (ГАП) і трикальційфосфат (ТКФ) Ca_3 $(PO_4)_2$. [92, 99, 278, 369]. Співвідношення кальцію і фосфату у таких матеріалах нагадує мінеральну фазу кістки, а певний хімічний склад поверхні покращує адсорбцію білків і підвищує остеокондуктивні властивості. Легкість стерилізації, тривалий термін зберігання, високий рівень біосумісності обумовлює їх придатність для інженерії кісткової тканини [117, 118, 124, 148]. Існують малочисельні експериментальні дані, що кальцій-фосфатні матеріали запускають остеогенез в тесті ектопічного кісткоутворення у м’яких тканинах [151, 340]. Комбінація ГАП з демінералізованим матриксом позитивно впливає на проліферацію і ріст кістки, а його поєднання з іншими алотканинами застосовували у лікуванні захворювань пародонта. Однак, остеокондуктивні властивості кальцій-фосфатних матеріалів все ще є складним і маловивченим процесом, оскільки не зрозуміло, які конкретно типи кальцій-фосфатних матеріалів підходять для пришвидшення того чи іншого типу ушкодженої кісткової тканини. Так, ГАП практично не розчиняється у нейтральному середовищі і поволі деградує у природніх умовах, в основному, завдяки механізмам клітинної резорбції [38, 91, 272]. У той же час, деградація ТКФ відбувається не тільки за рахунок клітин, але й за допомогою хімічних процесів, що не завжди відповідає швидкості росту нової кісткової тканини [196, 266, 347]. З метою компенсації недоліків окремого матеріалу створюються біфазні фосфати кальцію, які складаються з певної кількості ГАП і ТКФ та використовуються переважно у стоматології. Однак, низька механічна міцність не дозволяє їх використання для пластики великих дефектів [144, 273, 352].

До сучасних матеріалів останнього покоління відносяться біоактивні склокристалічні матеріали, які складаються переважно з 45% SiO_2; 24,5% Na_2O; 24,5% CaO і мікрокристалів P_2O – 6%. Біологічна активність таких матеріалів пояснюється присутністю багатого гідратованого силікатного шару, який утворюється при контакті з плазмою людини [108, 217, 376, 390]. Завдяки цьому проявляється каталітичний ефект, який сприяє осадженню кристалів ГАП, що призводить до формування стабільних зв'язків між склом і кістковою тканиною [45, 61, 174, 289]. Крім цього, у літературі зустрічаються повідомлення, що підтверджують високий остеогенний потенціал біоскла у порівнянні до ГАП. На моделі відновлення кісткового дефекту щелепної кістки у щурів доведено, що матрикси на основі біологічно активного скла дорівнюють по швидкості деградації швидкості формування нової кісткової тканини [65, 81, 123, 255].

Крихкість і низька в'язкість біоскла обмежують його застосування для кріплення елементів і реконструкції великих кісткових дефектів [97, 103, 131, 404]. Однак, представлені на світовому ринку сучасні кістковопластичні матеріали на основі біоскла і кальцій-фосфатів («Interpore-200», «Interpore-500», «Calcitite-2040», «Ostrix NR» (США), «Ceros-80» (Швейцарія), «Osprovit 1,2» (Німеччина), поєднують у собі біологічну активність і доволі високу міцність [72, 82, 104]. При високій остеокондуктивності даних матеріалів не доведено їх остеоіндуктивність, що обмежує їх застосування у стоматологічній практиці [68, 121, 300].

Суттєвий прогрес у сучасній імплантології пов'язаний із застосуванням природних (колаген, хітозан, нуклеїнові кислоти) і синтетичних (поліетилен, поліаміди) полімерних матеріалів [121, 135, 195, 411]. Природний полімер колаген широко використовується у медицині, джерелом якого є сухожилля, зв'язки, хрящі, кісткова тканина та шкіра. Колаген можливо перетворити у різні конструкції, такі як губки, мембрани, неткане волокно і гідрогелі, що робить його перспективним для застосування в інженерії кісткової тканини. Функціональні можливості колагену визначаються його здібністю

пов'язуватися з сульфатованими глікозаміногліканами (сГАГ), що значно підвищує його біосумісність і стійкість до біодеградації, ймовірно, внаслідок утворення додаткових міжмолекулярних зшивок [60, 269, 317, 364]. Однак, сам по собі колаген не підходить для відновлення великих кісткових дефектів, оскільки швидкість його біорезорбції значно вища, ніж відновлення кісткової тканини. Тому активно досліджуються композитні матеріали на основі колагену і гідроксиапатиту [40, 161, 272]. У теперішній час на світовому ринку представлено багато комерційних матеріалів для щелепно-лицевої хірургії та стоматології, що містять очищений фібрилярний шкірний колаген і часточки гідроксиапатиту. Однак, відносно низька міцність і швидка резорбція в організмі не дозволяють використовувати такі матеріали для реконструкції значних дефектів кісткової тканини [210, 211, 240].

Наступним розповсюдженим матеріалом у реконструктивній хірургії є хітозан, який завдяки своїй біосумісності, біорезорбтивності та помірним антибактеріальним властивостям може бути застосований у кістковій пластиці [91, 196]. Хітозан не викликає довготривалої запальної реакції, а його пориста структура сприяє добрій васкуляризації та остеоіндукції [1, 42]. Було доведено, що багатошарові нанокомпозити на основі хітозану і гідроксиапатиту з високими фізико-механічними характеристиками обумовлюють проліферацію остеобластів і відкладання преципітатів кальцію, а також підходять для фіксації переломів довгих трубчастих кісток [50, 56, 57]. Однак, такий матеріал повинен проходити ретельну процедуру очищення з метою зменшення запальної реакції, а недостатня розчинність хітозанових матриксів і низька пористість часто запобігають швидкому відновленню кісткових тканин [43, 44, 61, 67, 223].

Також для відновлення кісткової тканини були спроби використання натуральних коралів, шовку, які за структурою і механічними властивостями можуть бути використані як носії для клітин кісткового мозку. Однак, такі дані поодинокі, досі не встановлено наявність остеокондуктивних властивостей у таких матеріалів [240, 242, 399].

Важливим шляхом у реконструктивній хірургії є розпрацювання повністю синтетичних матеріалів з необхідними для кісткової пластики властивостями [210, 226, 325]. Завдяки дослідженню процесів взаємодії різних полімерних систем з живим організмом, отримані результати дозволяють здійснювати подальший пошук способів синтезу полімерних матеріалів із заданими характеристиками. До біостабільних полімерів, що застосовують у медицині, відносяться: полістирол, поліетрафторетилен, поліоксіметілен, поліметілметакрилат, силікони, полівінілхлориди [72, 82, 103, 131].

Суттєвий прогрес у галузі остеопластичних матеріалів пов’язаний з отриманням композитних полімерних матеріалів, що імітують взаємодію мінеральної частини та колагенової матриці кісткової тканини, синтезованих з природних поліефірів (молочної, гліколевої та ін. кислот), здібних до біодеградації й біорезорбції [124, 135, 162, 269].

Найбільш розпрацьованими поліефірами монокарбонових кислот є полілактиди (полімолочна кислота, ПМК) і поліглікоїди (поліглікоєва кислота, ПГК) [154, 155, 240, 399], які з 1970 року дозволені FDA США для використання у медицині. Полілактид отримують ферментативним бродінням цукрів або хімічним синтезом і підлягає хімічній полімеризації [211, 240, 270]. Внаслідок відсутності термопластичності та розчинності у водних середовищах, використовують його з гліколідом, сополімери, який отримують іонною полімеризацією і сополімеризацією [211, 226]. Потенціал сополімерів ПМК і ПГК у вигляді клітинних носіїв, пластин, пористих форм і кріплень для реконструкції кісткових дефектів був продемонстрований у багатьох дослідженнях. Так, після імплантації у кістковий дефект нижньої щелепи щурів мікросфер на основі сополімерів в композиції з біокерамікою, після 12 тижнів імплантації спостерігалось практично повне відновлення кісткової тканини [226, 288]. Імплантовані у дефект стегнової кістки щурів полілактид-поліглікоїдні матрикси з культурою мезенхімальних стовбурових клітин кісткового мозку кроля деградували в міру відновлення кісткової

тканини, підтримуючи певну концентрацію клітин у дефекті [288, 309, 325]. Однак, в аналогічних роботах доказано, що сам по собі матеріал на основі полімолочної кислоти швидко деградує без регенерації кісткового дефекту і не здатний запускати остеогенез самостійно [196, 325].

Матрикси на основі сополімеру полімолочної та поліглiколієвої кислот в композиції з рекомбінатним людським кістковим морфогенетичним білком, через 26 тижнів після імплантації у кістковий дефект нижньої щелепи кролів, повністю деградували з рівномірним відновленням нативної тканини [288, 309]. Однак, при імплантації матриксів без білка протягом всього експерименту спостерігалось часткове відновлення країв дефекту і деградація матриксів без регенерації дефекту [309, 325]. Однак, такі матеріали, як ПМК і ПГК можуть викликати остеолітичні реакції при застосуванні даних матеріалів. Так, гістологічне вивчення імплантів на основі полімолочної кислоти виявило формування щільних фіброзних капсул навколо залишків матеріалу [226, 288, 309, 325].

Таким чином, незважаючи на широкий асортимент сучасних матеріалів, жоден з них, повною мірою, не відповідає усім вимогам, що обумовлює пошук, вивчення та освоєння нових кістковопластичних матеріалів.

1.4. Потенціал клітинних технологій у кістковій пластиці.

Особливості будови кісткової тканини, що полягає у щільному розміщенні високомінералізованого волокнистого матриксу та надає їй високу механічну міцність, призводить до уражень, що виникають внаслідок прикладання до кісткового органу сили, що перевищує її механічну міцність [34, 58, 144]. Незважаючи на достатньо активну здібність до репарації, кісткова тканина деколи не в змозі повністю усунути дефект тканин, що виникає у результаті дії ушкоджуючого фактору [45, 51, 52, 213]. Така тенденція призводить до зниження власних регенераторних можливостей кісткової тканини та формування стану «остеогенної недостатності»,

потребує оптимізації репаративного остеогенезу і виконання кісткової пластики із залученням спеціалізованих матеріалів [52, 54, 228].

На сьогодні спроби клініцистів покращити лікування травм і патології кісткової тканини шляхом удосконалення хірургічних методик з'єднання і лікування кісткових уламків, вже вичерпані [63, 75, 133, 357]. Увага фахівців прикута до біологічних методів, скерованих на відновлення кісткових дефектів з використанням клітинних технологій і біоімплантів [69, 71, 74, 79, 231, 255, 357, 393].

Після відкриття А.Я. Фриденштейном мультипотентних мезенхімальних стовбурових клітин (ММСК) кісткового мозку людини [89, 255,], вони посіли місце основного клітинного матеріалу для відновлення посттравматичної регенерації кісткової тканини і природнього джерела клітин для тканинної інженерії кістки [119, 141, 205, 421].

Особливістю ММСК є висока проліферативна активність, клітини здатні зберігати нормальний каріотип і теломеразну активність при культивуванні до 12 пасажу клітини. Під впливом певних індукторів ММСК здібні до направленого диференціювання у клітині мезенхімальних тканин [192, 307, 376, 386, 428, 429]. Наприклад, диференціювання ММСК у хондрогенному скеруванні відбувається у присутності перетворювального фактору росту (ТФР) [62, 208, 238]. При додаванні у культуральне середовище дексаметазону, β-гліцерофосфату й аскорбінової кислоти, клітини диференціюються в остеобласти та набувають практично сферичної форми [238, 250, 393]. На початку диференціювання клітини активно експресують лужну фосфатазу, потім спостерігається накопичення кальцію та фосфору, яке з часом посилюється. По закінченні 3–4 тижнів клітини активно експресують остеопонтин і остеокальцин, що сприяє мінералізації [89, 175, 241, 295].

Ефективність застосування ММСК для відновлення переломів була продемонстрована на моделях тварин, а також клінічних дослідженнях. При цьому, відзначений суттєвий внесок ММСК у регенерацію кісткових

дефектів як прогенератора остеобластів, остеоцитів і клітинного пулу. Крім того, ММСК сприяють формуванню фіброзно-хрящової кісткової мозолі у зоні дефекту. Під час відновлення дефекту ММСК секретують прозапальні цитокіни та ангіогенні фактори для репарації кісткової тканини [122, 249, 263, 383].

Доведено, що ММСК можуть сприяти регенерації кісткових дефектів через паракринні ефекти, коли вони секретують широкий спектр біологічно активних макромолекул з активною трофічною активністю для підтримання певного мікросередовища навколо уражених тканин з метою підвищення швидкості регенерації [101, 268, 269, 425]. Такі паракринні ефекти ММСК були доведені при пересадці недиференційованої культури тварин і людини після хіміотерапії. Надалі ММСК продемонстрували свою ефективність на моделі гострого інфаркту міокарда, ішемічного інсульту, регенерації меніску хряща і травми спинного мозку тварин [168, 176, 185, 338].

Донедавна, як джерело регенерації кісток вивчали потенціал періоста, ембріональних закладок кісток, однак найбільш популярним став метод отримання ММСК з аспірата кісткового мозку трубчастих кісток [178, 180, 181, 182].

Так, при дослідженні остеогенного потенціалу ММСК собаки, попередньо диференційованих у клітини остеобластичного ряду на трикальційфосфатних імплантах, через 8 тижнів експерименту відзначено формування повноцінної кісткової тканини після імплантації трикальційфосфату з культурою клітин [184, 200, 203].

Дослідження з відновлення ліктьового суглоба кроля за допомогою ММСК кісткового мозку у композиції з трикальційфосфатом підтверджують великий потенціал клітинних культур у кістковій пластиці [212, 214, 219].

У групах з ММСК спостерігали значний остеогенез і високу швидкість утворення кісткової тканини у порівнянні з контрольною групою. Було доведено, що ММСК, отримані з пункції кісткового мозку стегнової кістки

20 донорів, здібні послідовно диференціюватися в остеогенному напрямі у зрілі остеобласти з молекулярним і фенотипічним набором [222, 227, 232].

Досліджено, що при застосуванні носіїв на основі кераміки, які були імплантовані підшкірно у ділянку спинальних м'язів мишей у поєднанні з культурою ММСК і з культурою вже віддиференційованих остеобластів, спостерігали формування кісткової тканини. Однак у групі з недиференційованими ММСК визначали підвищену васкуляризацію та ендотеліальні клітини. Отже, походження клітин впливає на формування кісткової тканини [243, 302, 366].

Слід зауважити, що ММСК кісткового мозку мають такі недоліки, як зниження здібності популяції ММСК кісткового мозку до самооновлення і проліферації зі збільшенням часу культивування, високу гетерогенність клітинного складу культури та відсутність специфічних CD-маркерів [244, 245, 350]. Крім того, ММСК кісткового мозку притаманна значна кількість генетичних порушень, викликаними УФ-опроміненням, вони чутливі до токсичних впливів, а також помилками реплікації ДНК [254, 256, 262]. Сама процедура забору матеріалу, пункція кісткового мозку, болюча для донора і пов'язана з можливістю зараження інфекційними агентами та ін. ризиками [170, 239, 262].

В якості перспективного джерела ММСК для остеорегенеративної терапії в останній час приділяють увагу неонатальним тканинам: пуповинна кров, амніотична рідина, плацента, плідні оболонки, пуповинний канатик, Вартонові драглі [170, 252, 256, 277]. Перевагою таких джерел є проста методика отримання з них культур мезенхімальних клітин, яка не потребує інвазивної процедури забору тканини та дозволяє отримати значну кількість клітинного матеріалу [279, 283, 284]. Крім цього, допускають що ММСК з неонатальних тканин, на відміну від ММСК кісткового мозку, мають більш виражений проліферативний потенціал, тривалість життя і здатність до диференціювання [285, 294, 298]. Однак, на даний час, є невелика кількість публікацій, присвячених використанню фібробластоподібних клітин строми

пуповини в інженерії кісткової тканини in vitro. В обмежених дослідженнях відзначено, що ММСК з плаценти людини мають більший проліферативний потенціал, порівняно з клітинами кісткового мозку. При цьому, відзначено, що плацента складається з клітин матері та плода, відповідно, вони можуть бути обмежені тим, що аутологічні тільки для плоду [301, 303, 312, 316].

У літературі зустрічаються дані по отриманню ММСК з пульпи та інших частин зуба як джерело остеогенних клітин [314, 322, 323, 324]. Уперше такі дослідження були опубліковані у 2000 році Gronthos et al., яким вдалося виділити та частково схарактеризувати стовбурові клітини пульпи зуба. Пізніше була отримана культура прогеніторних клітин з пульпи молочних зубів. Однак, такі клітини відрізняються за властивостями та цитофенотипом, що обумовлюється їх різною тканинною нішею і функціями [330, 333]. Ще пізніше з’явились дані про отримання стовбурових клітин з періодонтальної зв’язки та кореня зуба [335, 388, 403].

Відомо, що для регенеративного процесу кісткової тканини необхідно попереднє диференціювання ММСК різного типу в остеогенному напрямку [336, 341, 342, 344]. Крім того, щільність клітин, що заселяють поверхню, також впливають на формування кісткової тканини у матриксі. Так, при високій щільності клітин відзначають найбільше утворення кісткової тканини, у порівнянні з поверхнею матриксів з розсіяною локалізацією клітин [348, 349, 354]. У роботі Stockmann порівнювали остеогенний потенціал попередньо диференційованих ММСК з кісткового мозку, окістя і жирової тканини свині в остеобластичні клітини, культивовані на матриксах з колагену та імплантовані у кістковий дефект черепа. Після 90 діб експерименту, не залежно від джерел отримання ММСК в усіх групах, відзначено формування подібної за структурою і властивостями новоутвореної кісткової тканини у ділянці дефекту [360, 368, 371].

Перспективність клітинних технологій у терапії дефектів кістки не викликає сумнівів, але все ще виникають питання у виборі донорського матеріалу для виділення ММСК, здатних диференціюватись в остеогенному

напрямку [370, 397, 408, 410, 418]. Крім того, досі не зрозуміло, яким клітинам слід надавати перевагу: аутогенним або алогенним. Якщо дивитись з точки зору гістосумісності, то доцільніше використання клітин аутогенного походження. Однак дослідження імунного статусу ММСК підтверджують, що ММСК не є імуногенними. Доведено, що ММСК кісткового мозку і жирової тканини не експресують антигени для передачі імунологічного сигналу. ММСК КМ і СКЖТ вже використовують у медицині для терапії гострої «реакції трансплантa проти власника» [415, 419, 420]. Є припущення, що диференціювання ММСК і СКЖТ в остеобластичному напрямку не впливає на імунофенотип клітин, що дозволяє застосовувати клітини алогенного походження у тканинній інженерії [422, 430, 431, 432]. Так, у модельованих експериментах з відновлення критичних дефектів стегнової та кісткової тканини коміркового відростка на собаках, продемонстровано, що якість загоєння за допомогою алогенних ММСК дорівнює результатам, отриманих у випадках використання ММСК КТ аутологічного походження [141, 421].

Незважаючи на перспективність досліджень клітинного пулу у регенерації тканин, клінічне застосування все ще залишається обмеженим. Це підтверджено кількістю публікацій у найбільшій базі біомедичних досліджень Pubmed: з вересня 2017 року число розміщених клінічних результатів із застосування ММСК у реконструктивній хірургії тканин склало 275 публікацій, з яких 30% безпосередньо описують використання ММСК у кістковій пластиці [301, 360]. Так, у роботі (Rafiee F, et al. 2020) [371] було доведено відновлення сегментарного дефекту трубчастих кісток людини при імплантації макропористого імпланту на основі гідроксиапатиту у композиції з аутологічними ММСК КТ. Автором наступної роботи (Shafaei H, et al. 2020) [382] була проведена низка клінічних досліджень для підвищення швидкості та якості остеогенезу ушкоджених кінцівок за допомогою збагаченої тромбоцитами плазми і аутологічних ММСК. Gherlone та інші [397], використовували носії на основі β-трикальційфосфату,

попередньо засіяні аутологічними ММСК для спондилодезу поперекового відділу хребта. Потенціал ММСК був продемонстрований в стоматології для лікування зубів і підвищення остеоінтеграції тканин навколо імплантів. З 32 надрукованих праць із застосування ММСК в терапії кісткових дефектів тільки в одній роботі продемонстрована недостатня ефективність ММСК у терапії кісткових дефектів і патологічні наслідки (Zhang, 2008), в той час як інші дослідження дали позитивні відгуки та описаний суттєвий клінічний ефект [430, 431]. Незважаючи на всі переваги ММСК, простого введення суспензії клітин недостатньо, тому виникає серйозна проблема пошуку адекватного носія для закріплення трансплантованих клітин в організм реципієнта [304, 307, 376, 386]. Крім того, трансплантація клітин у зону ураження є відповідальним етапом використання культивованих клітин, від якого залежить результат надходження клітин у зону дефекту, збереження активного функціонального стану, адгезії на носії [192, 299, 428, 429]. Слід додати, що для адекватної індукції остеосинтезу у ділянці імплантації необхідно створити високу початкову концентрацію клітин (до 10^7–10^8) [62, 238, 393].

У численних дослідженнях доведений лікувальний ефект аутологічної збагаченої тромбоцитами плазми при загоєнні кісткової та м’якої тканини після відновної та реконструктивної хірургії в стоматології [35, 156, 217, 378, 379, 402]. Висока лікувальна ефективність процедури поєднується з простотою отримання концентрату тромбоцитів шляхом диференціального центрифугування цільної крові [35, 215, 265].

У 1994 році Tayapongsak et al. запропонували додавати аутогенний фібриновий клей до губчастої кістки при великих реконструктивних втручаннях на нижній щелепі [69, 221]. Рентгенографічно спостерігалася більш рання консолідація кістки. Даний ефект автори пояснили покращенням остеокондуктивних властивостей кісткового матеріалу завдяки фібриновій мережі аутогенного фібринового клею (АФК). Дослідники отримували АФК з однієї порції цільної крові, розділяючи її в лабораторії на еритроцити й

плазму. З плазми готували кріопреципітат, який потім використовували протягом 2–3 тижнів. За потреби розморожували потрібну кількість кріопреципітату, отримували з нього 10–15 мл фібринового концентрату, який використовували протягом 24 годин [69, 93, 94].

З початку 1990-х років Marx R.E. et al. досліджували більш специфічний продукт – багату тромбоцитами плазму (ЗТП) і вплив факторів росту, що містяться в ній, на кістковий матеріал при проведенні реконструктивних втручань на нижній щелепі [41, 157, 247, 327].

Для отримання ЗТП у пацієнта безпосередньо перед проведенням операції забирають 45–60 мл крові в шприц, що містить антикоагулянт на основі цитрату з декстрозою. Кров фракціонують шляхом двократного центрифугування. В результаті першого циклу центрифугування при невисокій швидкості еритроцити відділяються від лейкоцитів, тромбоцитів і бідної тромбоцитами плазми. На цьому етапі виходить препарат плазми з низькою концентрацією тромбоцитів. Для отримання тромбоцитарного концентрату потрібне повторне центрифугування фракції плазми. Збагачена тромбоцитами плазма зберігається стерильною в рідкому стані протягом 8 годин, тому її можна використовувати при тривалих хірургічних втручаннях [116, 169, 267, 364, 412].

Активація тромбоцитів відбувається шляхом змішування 7 мл концентрату тромбоцитів з 1 мл суміші, що містить 5000 ОД топічного коров’ячого тромбіну і 10% розчину хлориду кальцію, а також 1 мл повітря, який необхідний для формування бульбашок, які беруть участь у змішуванні. Після струшування протягом 10 секунд матеріал набуває консистенції в’язкого гелю, який вводиться в рану, розріз або наноситься на кістковий матеріал. Протягом перших 10 хвилин тромбоцити секретують близько 70% чинників росту, що містяться в них з повним їх вивільненням протягом години. Тромбоцитарний гель (ТГ) зберігає активність протягом приблизно 8 днів, після чого тромбоцити гинуть [172, 201, 202]. Застосування ТГ

прискорює загоєння м’яких тканин і сприяє швидкій мінералізації нової кістки.

Кінцевий препарат ТГ містить в 3–5 разів більше тромбоцитів, ніж в нормальній крові (до 1 млн тромбоцитів в 1 мкл плазми крові), що збільшує концентрацію природних факторів росту, які продукуються тромбоцитами, стимулює місцевий ангіогенез, залучає недиференційовані стовбурові клітини в ділянку пошкоджень і запускає процес ділення клітин, що беруть участь в процесі регенерації тканини [176, 328, 329, 405]. У збагаченій тромбоцитами плазмі містяться тромбоцитарний фактор росту (PDGF), трансформуючий фактор росту (TGF), фактор росту ендотелію судин (VEGF), фактор росту епітелію (EGF) і адгезивні молекули (фібрин, фібронектин, вітронектин) [194, 257, 331, 375]. Фібриновий компонент ТГ забезпечує зв’язування частинок кісткового матеріалу та сприяє остеокондукції за допомогою утворення мережі, яка виконує роль скелета, що підтримує ріст нової кістки. Комбінація цих факторів дозволяє скоротити терміни росту і дозрівання кісткової тканини [218, 235, 282, 321].

Фактори росту і диференціації являють собою клас біологічних медіаторів, які відіграють важливу роль в стимуляції та регулюють загоєння ран, а також ключові клітинні процеси, включаючи мітогенез, хемотаксис, диференціацію і метаболізм [233, 259, 373]. Всі ці фактори відіграють провідну роль в процесі остеоінтеграції. Теоретично, застосування цих чинників росту в поєднанні з кістковими матеріалами може поліпшити й навіть прискорити нормальний процес регенерації кістки [258, 287, 345, 399]. Одним зі способів використання цінних властивостей, якими володіють фактори росту, є доставка збагаченої тромбоцитами плазми в ділянку пересадки кісткового трансплантата. Тромбоцити являють собою багате джерело PDGF, TGF-β1 і TGF-β2. Дослідження показали, що клітини кісткового мозку, що присутні в кістковому трансплантаті, містять ці фактори росту [220, 287, 290, 355]. Крім того, отримані рентгенографічні докази того, що використання ЗТП з кістковим матеріалом дозволяє значно

скоротити терміни консолідації та дозрівання кістки, а також збільшити її щільність [246, 286, 297, 368, 407]. Змішування ЗТП з кістковим матеріалом дозволяє використовувати вплив PDGF, TGF- β1 і TGF- β2, щонайменше, на початкових етапах процесу регенерації. У міру дегрануляції тромбоцитів вивільняються PDGF і TGF-β. Відомо, що всі тромбоцити в ділянці рани руйнуються протягом перших 3–5 днів, і що первісна активність факторів росту знижується протягом 7–10 днів [209, 414]. Початковий поштовх, який ЗТП дає процесу регенерації кістки, «запускає» каскад регенераційного циклу, який продовжує формувати зрілий трансплантат [216, 377].

PDGF вважається одним з найбільш значущих гормонів, який присутній у будь-яких ранах. Він ініціює загоєння сполучної тканини, включаючи регенерацію кістки. PDGF володіє потужною мітогенною та ангіогенною активністю, а також регулює діяльність інших факторів росту [248, 361, 362]. Активація інших факторів росту призводить до індукування функцій фібробластів і остеобластів, прискорює диференціацію клітин, а також впливає на функції інших клітин, наприклад, макрофагів. Крім того, існують докази того, що PDGF збільшує швидкість проліферації стовбурових клітин [389, 391], що потребує подальшого дослідження, тобто доцільне застосування плазми у комбінації зі стовбуровими клітинами.

TGF-β1 і TGF-β2 беруть участь в загальних процесах відновлення тканин і регенерації кістки. Основна дія цих чинників полягає в регуляції хемотаксису і мітогенезі клітин-попередників остеобластів і здатності стимулювати депозицію колагенової матриці при загоєнні ран і відновленні кістки [251, 253, 260]. Крім того, ці фактори росту прискорюють формування кістки за допомогою зростання швидкості проліферації стовбурових клітин, а також, певною мірою, пригнічують формування остеокластів, тобто резорбцію кістки [264, 291, 356].

Крім того, ЗТП модулює і підвищує функціонування одних факторів росту в присутності інших. Ця здатність відрізняє фактори росту, що

містяться в ЗТП, від інших факторів росту, які володіють самостійною дією, і відповідають тільки за якийсь один аспект регенерації [177, 204, 210, 406].

Перевагами використання аутологічної ЗТП є безпека (відсутність ризику інфекційних захворювань або виникнення імуногенних реакцій) і неінвазивність самої процедури [207, 423], доставка факторів росту і цитокінів безпосередньо в ділянку рани, швидкість і простота приготування препарату [328, 427, 430].

Нижче представлений короткий список показань, при яких використання ЗТП дозволяє отримати ряд переваг: нарощування кістки для встановлення стоматологічних імплантатів; операції синус-ліфтингу; нарощування у вигляді накладки; запечатування перфорацій слизової пазухи; поліпшення властивостей кісткових матеріалів у вигляді ошурків; нарощування кістки одночасно з екстракцією зуба; пародонтологічні сполучнотканинні трансплантати і донорські ділянки; усунення дефектів в ділянці відторгнення імплантатів; проведення хірургічних втручань пацієнтам, що страждають на гемофілію [257, 282, 328, 329, 331, 395].

Використання факторів росту особливо цікаве у тих випадках, коли ефективність кісткових матеріалів і остеоінтеграції досить сумнівні (наприклад, при вираженому остеопорозі або рубцевих змінах тканин) [259, 321, 373]. Для визначення оптимальної концентрації різних факторів росту та ідентифікації невідомих чинників росту, які можуть існувати в ЗТП, необхідне проведення подальших досліджень. Такі дослідження могли б розкрити додаткові переваги використання даного методу лікування для загоєння ран і регенерації кістки у щелепно-лицевій ділянці.

1.5. Сучасні аспекти, актуальність і перспективи застосування мультипотентних мезенхімальних стромальних клітин жирової тканини у медицині.

Останні роки характеризувались збільшенням наукового інтересу до аутотрансплантації жирової тканини для реконструктивної медицини [141,

232, 244, 302, 421]. Пошук можливостей між зниженням травматизації хірургічних методів і досягненням максимального терапевтичного ефекту при дефектах м'яких і твердих тканин спонукав хірургів до більш детального підходу для вивчення цього питання. Безпечна, малоінвазивна методика протягом багатьох років спроб її застосування програвала більш складним методам (пересадка клаптів, використання імплантів), мала головний суттєвий недолік – непрогнозоване та неефективне приживлення пересадженого жиру [243, 244, 366, 392]. Зниження резорбції пересадженої жирової тканини та пошук можливостей впливу на даний механізм, є основною причиною збільшення кількості наукових публікацій на цю тему в професійній науковій літературі [144, 254, 296, 350, 384].

Перші дані про пересадку власної жирової тканини відносяться до 1893 року і пов'язані з німецьким хірургом Gustav Neuber, який використовував жировий аутотрансплантат з руки для корекції рубцевого втиснення нижньої межі орбіти після остеомієліту [11, 18]. Пізніше Victor Czemy трансплантував блок жирової тканини у молочну залозу для відновлення симетрії після однобічної мастектомії при фіброкистозному маститі [15, 119]. У 1919 році щелепно-лицевий хірург Erich Lexer оприлюднив роботу, присвячену клінічному застосуванню жирової тканини для корекції посттравматичних уражень обличчя, геміфасціальної мікросомії, асиметрії молочних залоз і контрактури Дюпюітрена. У своїх спостереженнях він звертав увагу на необхідність зниження ушкоджень жирової тканини під час забору та імплантації для вдалого її приживлення [239, 274, 275, 307, 376].

У 50-х роках XX ст. Lyndon Peer досліджував структуру аутогенної жирової тканини, пересадженої рік тому, і з'ясував, що 50% адипоцитів руйнуються і гинуть після трансплантації. Загибель адипоцитів супроводжувалась заміщенням їх фіброзною тканиною, часто з утворенням кист. Причину загибель жирових трансплантатів дослідник пов'язував з їх недостатнім кровозабезпеченням, і перш за все, це відображалось на клітинах, розташованих у центрі жирового трансплантата, що пояснювало

збереження ділянок, які знаходились біля судин і отримували з них постачання. Новий кровообіг у вільному аутогенному трансплантаті утворюється через 4 доби шляхом утворення анастомозів між реципієнтною ділянкою і жировим трансплантатом. Якщо цього не відбувається, периферійні ділянки, що сполучаються судинами навколишніх тканин, зберігаються, а центральні, внутрішні ділянки – гинуть, утворюючи кісти та некрози. Таким чином, недостатня реваскуляризація знижує постачання кисню і поживних речовин до трансплантата, що призводить до ішемії, яка обумовлює непередбачений і нетривалий результат пересадки, внаслідок часткового некрозу та прогресуючої резорбції жирової тканини [277, 279, 284].

Численні дослідження виявили високу ефективність застосування стромальних клітин жирової тканини у лікуванні цукрового діабету, цирозу печінки, серцево-судинних захворювань та ішемій нижніх кінцівок [62, 304, 386, 428, 429,]. Також ММСК–ЖТ успішно використовували при лікуванні аутоімунних захворювань, розсіяного склерозу і відновлення кісткової тканини [208, 238, 393]. Відносна доступність отримання ММСК–ЖТ і перспектива прикладного застосування клітинних технологій у питаннях реконструкції та відновлення дефектів м’яких і твердих тканин, обумовлюють подальше вивчення і можливості застосування ММСК–ЖТ.

Функції жирової тканини людини широко вивчені. Жирова тканина є не тільки метаболічним резервуаром для зберігання та утворення високоенергетичних субстратів, але й бере участь у процесах метаболізму гормонів [89, 175, 250]. Більш детально будова жирової тканини вивчена M. Rodbell, який використовуючи методи механічного подріблення, протеолітичного розщеплення та диференціювального центрифугування, відокремив дві фракції жирової тканини: власне зрілі адипоцити та більш щільну клітинну масу, яку назвав «стромально-судинною фракцією» (ССФ) [241, 339, 385]. ССФ гетерогенна і представлена клітинами крові, фібробластами, періоцитами, епітеліальними клітинами й предадипоцитами.

Подальші дослідження довели, що власне стромально-судинна фракція є великим резервуаром мезенхімальних стовбурових клітин, які здатні до диференціації у різних напрямках залежно від умов [122, 249, 263]. У 2001 році P.A. Zuk зі співавт. відзначили, що властивості так званих Adipose Derived Stem Cells (ADSCs) споріднені з мезенхімальними стовбуровими клітинами кісткового мозку [431, 432].

Стовбурові клітини є ранніми типами клітин у послідовному ланцюгу упорядкованих процесів, таких як проліферація клітин, їх міграція, диференціювання, дозрівання і апоптоз. Дані процеси забезпечують утворення та підтримку клітинних ліній дорослої людини [236, 269, 365, 367, 383, 425]. Для опису властивостей стовбурових клітин використовується термін «потентності», обмежуючи можливі варіанти диференціювання даного типу клітин. Полі-, мульти- та олігопотентні СК мають більш обмежену здатність до диференціювання, ніж потентні [101, 268, 338, 358].

Міжнародне товариство клітинної терапії встановило, що термін «мультипотентні мезенхімальні стовбурові клітини» (ММСК) повинен бути зарезервованим тільки за клітинами, що проявляють активність стовбурових клітин за чітко встановленими критеріями: адгезивність до пластику при культивуванні у стандартних умовах; експресія специфічних поверхневих антигенів; здатність диференціювання in vitro в остеобласти, хондробласти, міоцити, адипоцити [168, 183, 185].

Порівняльний аналіз показав, що у кістковому мозку дорослої людини зустрічається всього одна мезенхімальна клітина на 50000 – 1000000 клітин, а у жировій тканині вміст стовбурових клітин складає одну на 30 – 1000 клітин. Тому жирову тканину можна вважати привабливим альтернативним джерелом СК, оскільки вона може бути зібрана у великих кількостях як з фрагментів жирової тканини, так і методом ліпосакції [176, 178, 180].

У клінічній практиці питання вибору кращого методу для забору ліпоаспирату залишається невирішеним [181, 182, 184, 203]. Після висічення жирової тканини кусками необхідно проводити подрібнення забраного

матеріалу вручну, видалення фрагментів сполучної тканини, що є можливим джерелом ендотеліальних клітин і фібробластів, а також ферментативне розщеплення. Дані маніпуляції призводять до збільшення часу оперативного підходу і не завжди є можливими [200, 212, 214, 219].

При використанні вакуумної аспірації техніка отримання клітин спрощується, оскільки отримуються більш однорідні фракції тонкоподрібненої тканини, що надає перевагу для більш ефективного ферментного розщеплення [222, 227]. В аспіраті можуть бути присутніми В- і Т-лімфоцити, опасисті клітини, NK-клітини, макрофаги, моноцити, стовбурові кровотворні клітини та попередники ендотеліальних клітин [232, 302].

K.P. Maremanda і співавт. показали [326], що в аспірованому жирі вміст ММСК–ЖТ у два рази менше, ніж в інтактній жировій тканині. Це пояснюється тим, що ММСК–ЖТ локалізуються переважно навколо судин сполучної тканини, яка в ліпоаспіраті (внаслідок техніки ліпосакції) практично відсутня.

На даний час розроблено обладнання, яке дозволяє автоматизувати виділення стромально-васкулярної клітинної фракції (Tissue Genesis, Inc. Honolulu, Hawai; Genesis Biosystems, Levis Ville, Texas; Cytori Therapeutics, Inc., San Diego, Calif.) [232, 302]. У 2008 році компанія Cytori (США) зареєструвала у ЄС пристрій для ліпоаспірації, запатентувала методики отримання з жирової тканини ММСК ЖТ, збагачення цими клітинами залишків жиру та подальшу його трансплантацію пацієнтам [245, 254, 350]. Таким чином, отриманий аспірат містить: - преадипоцити <10% (диференціювання адипоцитів); - ендотеліальні клітини <10% (ангіогенез); - жирові стовбурові клітини <10% (диференціювання у різні види клітин); - фібробласти <5% (формування екстрацелюлярного матриксу); - перицити <5% (стабілізація кровоносних судин); - моноцити, макрофаги <40%; - інші клітини – 20% [254, 350].

Використання запропонованої технології дозволяє впродовж години виділити стовбурові клітини з аспірата жирової тканини пацієнта. Потім клітинна суспензія, без етапу культивування, повторно змішується з жировим аспіратом і вводиться пацієнту. При цьому, у той час, як більшість клітинних методів корекції займає по часу декілька діб або тижнів, при використанні даної технології достатня кількість клітин може бути отримана з жирової тканини впродовж однієї хірургічної процедури, без необхідності подальших маніпуляцій з клітинами [254, 350].

Американські вчені, за участі іспанських колег, зареєстрували апарат для виділення СВКФ GID SVF-1, який дозволяє безпосередньо в операційній, відразу після ліпосакції, через 60 хвилин отримати концентровану клітинну фракцію у закритій стандартизованій системі [170, 239, 262].

У щелепно-лицевій хірургії активно вивчаються можливості використання клітинних технологій з метою вивчення процесів оптимізації регенерації кісткових дефектів, відтворенню функціонально повноцінних еквівалентів кістково-хрящових структур, стимулюванню консолідації при великих кісткових пластиках і реконструкціях [279, 284, 285, 301, 318, 319, 394].

Доведено, що ММСК–ЖТ, в ізольованому вигляді, а також у комбінації з аутологічною кістковою крихтою або з пористим біорезорбуючим остеозамінником здібна формувати кісткову тканину у дефектах при одонтогенних остеодеструктивних процесах [330, 335, 388]. У роботі Miura et al. [336], представлений перший випадок використання ектопічно сформованого васкуляризованого кісткового клаптя на основі ММСК ЖТ для відновлення верхньої щелепи 65-річному пацієнту після гемімаксилоектомії. Клітини були виділені з ліпоаспірата та культивовані на матриксі з бета-трикальційфосфату у присутності росткових факторів. Потім матеріал розміщували у формі з титанової сітки та розташовували у прямому м’язі живота. Через 8 місяців новоутворена кістка на прямому м’язі живота була

трансплантована у пострезекційний дефект. Через 12 місяців у відновленій щелепі була виконана дентальна імплантація [336, 344].

Також описаний клінічний випадок одноетапної реконструкції нижньої щелепи за допомогою тканинної інженерії на основі ММСК–ЖТ [354]. Пацієнту з рецидивуючою амелобластомою нижньої щелепи одномоментно була виконана резекція 10 см фрагмента, відновлена щелепова дуга підготовленим трансплантатом з ММСК ЖТ та остеопластичного матеріалу. Трансплантат підтримувався конструкцією з титанової сітки. Через 10 місяців відзначали формування новоутвореної кістки, що відповідала усім вимогам для проведення дентальної імплантації. Через 3 роки ознак резорбції не спостерігали. Дана технологія отримала назву «формування кістки in situ» [354, 360]. Ймовірно, у майбутньому, вона буде широко застосовуватися, але наразі, через високу собівартість та необхідність етапу робіт в лабораторії стандарту GMP (good manufacturing practice), виконані поодинокі дослідження [321, 360, 371]. Більш доступними до реалізації залишаються відновлювально-реконструктивні операції, що містять імплантацію біодеградуючих пористих кістковопластичних матеріалів з адсорбованою СВФ. Досвід роботи дослідників [249, 382, 398] свідчить про безпечність і високу ефективність даної технології при корекції вродженої щілини верхньої щелепи, посттравматичних деформаціях лицевого скелета, поєднаної зубощелепної аномалії.

Однак, при проведенні трансплантації ММСК, необхідно пам’ятати про потенційні ризики. При локальному застосуванні стовбурові клітини можуть спонтанно диференціюватися у небажані типи клітин, при системному введенні можуть мігрувати повз мішені та створювати вогнища ектопії тканин, можуть бути залучені у процес ангіогенезу і прогресування пухлин [62, 208, 241, 250].

Таким чином, напрацювання і вдосконалення методів клітинної трансплантології та тканинної інженерії, є перспективним об’єктом розвитку сучасної хірургії.

Висновки до розділу.

Пошук кістковопластичних матеріалів є актуальною проблемою підвищення ефективності репаративного остеогенезу у щелепно-лицевій хірургії та стоматології, травматології й ортопедії, що обумовлено підвищенням частоти уражень кісткових органів. Особливості будови кісткової тканини, що обумовлюється щільністю високомінералізованого волокнистого матриксу, що надає механічну міцність кісткам та достатньо активну здібність до репарації, іноді не в змозі усунути дефіцит тканини, що виник у результаті ушкоджуючого фактору. Така тенденція призводить до різкого зниження власних регенераторних можливостей кісткової тканини й формуванню стану «остеогенної недостатності», що потребує оптимізації репаративного остеогенезу і виконання кісткової пластики з залученням спеціальних матеріалів. За сучасними уявленнями, кістковопластичний матеріал повинен мати низку властивостей (біосумісність, остеогенність, остеоіндуктивність, остеокондуктивність, остеопротекцію). Незважаючи на широкий асортимент сучасних матеріалів, жоден з них не відповідає у повному обсязі усім вимогам, що обумовлює пошук, вивчення і розпрацювання нових кістковопластичних матеріалів. Таким чином, найбільш перспективним напрямком пошуку слід вважати дослідження ММСК–ЖТ + ЗТП + кальцій-фосфатні комплекси.

Основні положення розділу висвітлені у наступних публікаціях:

1. Бамбуляк АВ Кузняк НБ, Дмитренко РР, Гончаренко ВА. Динаміка показників маркерів кісткового метаболізму при заміщенні кісткових дефектів тканинними еквівалентами кісткової тканинина основі ММСК-ЖТ. Клінічна стоматологія. 2019;3:68-75. doi: 10.11603/2311-9624.2019.3.10568 [11].

2. Bambuliak A. Biocompatibility of mesenchymal stromal cells of adipose tissue with osteoplastic materials (in vitro). Archives of the Balkan Medical Union. 2019;54(3):486-91. doi: 10.31688/ABMU.2019.54.3.13. [182].

3. Бамбуляк АВ, Перебийніс ПП, Ткачик СВ, Яворський АВ. Визначення рівня експресії генів BGP. Col 1, VEGF при заміщенні кісткових дефектів тканинними еквівалентами кісткової тканини на основі ММСК-ЖТ. Український стоматологічний альманах. 2019;3:5-9. doi: 10.31718/2409-0255.3.2019.01 [29].

4. Бамбуляк АВ, Кузняк НБ, Дмитренко РР, Ткачик СВ, Гончаренко ВА. Фенотипова характеристика мультипотентних мезенхімальних стромальних клітин жирової тканини та оцінка ступеня її мінералізації IN VITRO. Клінічна стоматологія. 2020;3:24-30. doi: 10.11603/2311-9624.2020.3.11566 [18].

5. Бамбуляк АВ, Кузняк НБ, Дмитренко РР, Ткачик СВ, Гончаренко ВА. Визначення інтенсивності больового синдрому та колатерального набряку при проведенні операції аугментації лунки видаленого зуба різними остеопластичними матеріалами. Актуальні проблеми сучасної медицини. 2021;21(2):97-102. doi: 10.31718/2077-1096.21.2.97 [15].

6. Bambuliak AV, Kuzniak NB. Biocompatibility of specimens containing multipotent mesenchymal stromal adipose tissue cells. В: Бойчук ТМ, Іващук ОІ, Білоокий ВВ, Кузняк НБ, Годованець ОІ, редактори. Матеріали наук.-практ. конф. з міжнародною участю. Сучасні аспекти теоретичної та практичної стоматології; 2020 трав. 4-5; Чернівці. Чернівці: Медуніверситет; 2020. с. 35-6 [191].

7. Бамбуляк АВ, Кузняк НБ. Ефективність застосування остеопластичних матеріалів при проведенні оперативних втручань в щелепно-лицевій ділянці. Матеріали всеукраїнської науково-практичної конференції з міжнародною участю «Сучасні досягнення та перспективи розвитку хірургічної стоматології та щелепно-лицевої хірургії», присвяченої 100-річчю з дня заснування Української медичної стоматологічної академії та 80-ій річниці з дня народження одного з фундаторів хірургічної стоматології та щелепно-лицевої хірургії України, професора Рибалова Олега Васильовича; 2021 трав. 7; Полтава. Полтава: ПДМУ; 2021. с. 13-15 [19].

8. Бамбуляк АВ. Актуальність і перспективи застосування мультипотентних мезенхімальних стромальних клітин жирової тканини у стоматології. In: Komarytskyy ML, editor. The 7th International scientific and practical conference. Modern scientific research: achievements, innovations and development prospects; 2022 Jan. 23-25; Berlin. Berlin: MDPC Publishing. 2022. p. 135-140 [3].

9. Бамбуляк АВ. Biocompatibility of mesenchymal stromal cells of adipose tissue with osteoplastic materials (in vitro). Свідоцтво про реєстрацію авторського права на твір № 114514. 2022 Сер 19 [5].

РОЗДІЛ 2
МАТЕРІАЛИ І МЕТОДИ ДОСЛІДЖЕННЯ.

2.1. Експериментальні методи дослідження in vitro.

2.1.1. Отримання та остеогенне диференціювання мультипотентних мезенхімальних клітин жирової тканини та збагаченої тромбоцитами плазми крові в експериментальних тварин.

Експерименти проведено на 144 щурах лінії Вістар, масою 200-250 грам, розподіл матеріалу дослідження наведено у таблиці 2.1.

Зразки жирової тканини отримували з ділянки шиї експериментальних щурів. Біоптати постачали в лабораторію впродовж однієї години після хірургічного втручання у транспортному контейнері.

Мультипотентні мезенхімальні клітини жирової тканини (ММСК–ЖТ) отримували шляхом подрібнення жирової тканини щурів в 0,1% колагенази 1А. Отриману суміш залишали на 2 години при + 37°С, після чого ресуспендували, додавали однаковий об’єм повного поживного середовища та центрифугували 10 хв. при 1,5 тис. об./хв. Відбирали надосадову рідину, утворений осад ресуспендували у поживному середовищі ДМЕМ / F12, яке містило 10% СЕК, 2 мМl – глютаміну, 100 Мод/мл – пеніциліну, 100 мкг/мл – стрептоміцину. Культивування проводили за стандартних умов: в CO_2-інкубаторі в умовах зволоженого повітря з концентрацією CO_2 5% при температурі + 37°С. Культури субкультивували при досягненні 80% конфлюентності моношару [18, 62, 386, 421].

Остеогенне диференціювання ММСК–ЖТ. Для скерованого остеогенного диференціювання клітини ММСК–ЖТ розміщували в 90 мм чашки Петрі або 6-луночні планшети та після досягнення клітинами конфлюентного моношару, замінювали поживне середовище на диференційоване (поживне середовище з додаванням 1,25 – дигідроксивітаміну D_3 10 – 8 М, L-аскорбінової кислоти 50 мг/л, β-

гліцерофосфату (Sigma). Для визначення вогнищ мінералізації клітини двічі промивали фосфатним буфером (Bio-Optica, Італія), фіксували охолодженим 70% етанолом і зафарбовували 40 мМ алізариновим червоним S (ph=4,1) (Китайча, Китай) впродовж 5 хвилин. Непов'язаний барвник відмивали фосфатно-сольовим буфером [89, 96, 192, 393].

Таблиця 2.1

Загальна характеристика матеріалу дослідження за серіями

Модель експерименту	Характеристика серії	Кількість тварин	
		у підгрупах	всього
I – контрольна група (інтактні тварини)		15	15
II – група порівняння (спонтанне загоєння дефектів)	1 місяць	8	22
	2 місяці	7	
	3 місяці	7	
III група (імплантація у кістковий дефект ММСК–ЖТ з остеогенним диференціюванням (ОД))	1 місяць	9	25
	2 місяці	8	
	3 місяці	8	
IV група (імплантація у кістковий дефект ММСК–ЖТ з ОД+ЗТП)	1 місяць	10	28
	2 місяці	9	
	3 місяці	9	
V група (імплантація у кістковий дефект ММСК–ЖТ з ОД + ЗКТГ	1 місяць	9	27
	2 місяці	9	
	3 місяці	9	
VI група (імплантація у кістковий дефект тканинного еквіваленту кісткової тканини (ММСК–ЖТ + ЗТП + ЗКТГ))	1 місяць	9	27
	2 місяці	8	
	3 місяці	10	
Всього тварин		144	144

Отримання збагаченої тромбоцитами плазми крові. Збагачена тромбоцитами плазма (ЗТП) була отримана з донорської тромбоцитарної маси, яка не застосовувалась для переливання у зв'язку зі змінами біохімічних показників донора. Плазму розливали у кріопробірки місткістю 5 мл, центрифугували при 1500 об./хв, після чого забирали надосадову рідину (3 мл). Полімеризацію проводили з використанням бичачого тромбіну у присутності хлориду кальцію [64, 293, 295, 374].

2.1.2. Фенотипування мультипотентних мезенхімальних стромальних клітин жирової тканини.

Міжнародне товариство клітинної терапії (GSCT) застосовує мінімальні фенотипові критерії для визначення ММСК, що передбачають обов'язкове дослідження експресії маркерів СД 73 (екто-5´-нуклеотидаза), СД 90 (Thy-1), СД 105 (SH2, ендоглін). При цьому, жодна з цих молекул не є суто специфічною для ММСК. Тому, для ідентифікації ММСК необхідно показати відсутність кровотворних клітин: маркерів моноцитів та макрофагів (СД 116 або СД 14), маркерів ранніх (попередників) гемопоетичних клітин та ендотеліальних клітин (СД 34), лейкоцитарного маркера (СД 45), маркеру β-клітин (СД 19 або СД 79а) та HLA-DR [338]. Водночас кожна лабораторія використовує свій набір антигенів, який є більш відповідним, специфічним та зручним для вирішення поставлених задач [192].

Нами проведений порівняльний аналіз експресії таких поверхневих маркерів:

- Sca-1 (антиген стовбурових клітин) в культурі клітин жирової тканини;
- СД 73 (екто-5´-нуклеотидаза);
- СД 117 (c-kit, рецептор фактору росту стовбурових клітин);
- СД 44 (PgP1 – рецептор глікопротеїну 1/гіалуронату);
- СД 45 – панлейкоцитарний маркер;
- СД 90 – диференціювальний антиген Т-лімфоцитів, який експресується проліферативними ММСК [95, 96, 105, 106, 241].

Фенотипування ММСК–ЖТ за маркерами СД 44, СД 45, СД 73, СД 90, СД 117, Sca-1 проводили з використанням моноклоніальних антитіл до мембранних антигенів миші, кон'югованих з флуорохромами, в робочій концентрації 0,5 мкг/мл (Becton Dickinson, США). Як контроль використано зразки клітин без внесення антитіл (unstaining control). При цьому, визначали рівень флуоресценції у зразках з додаванням кожного з моноклональних антитіл окремо (single staining sample) [386, 393, 421]. Вимірювання проводили на лазерному проточному цитофлуориметрі-сортері BD FACS Diva 6.1. Накладання гістограм проводили за допомогою програми Cyflogic v. 1.2.1 [95].

2.1.3. Вивчення біосумісності зразків тканинного еквіваленту кісткової тканини на основі стромальних мультипотентних мезенхімальних клітин жирової тканини методом клітинної культури.

До числа експериментальних тест-систем, що дозволяють встановити безпосередній вплив факторів при контакті імплантаційного матеріалу на клітинному рівні, без втручання в процес захисних систем організму, відносяться клітинні та тканинні культури, які можливо розглядати як прискорений метод дослідження у токсикологічному експерименті [25, 119, 273, 376].

Як джерело клітин використовували підшкірну клітковину шиї 15 лабораторних щурів, що в умовах культивування викликає ріст фібробластичних і фібробластоподібних елементів. Об'єктами дослідження були вибрані наступні зразки:

- № 1 – ММСК–ЖТ, що пройшли остеогенне диференціювання;
- № 2 – ММСК–ЖТ з остеогенним диференціюванням з додаванням збагаченої тромбоцитами плазми крові;
- № 3 – ЗКТГ з нанесеною тканинною культурою клітин ММСК–ЖТ, що пройшла остеогенне диференціювання;

- № 4 – ЗКТГ з нанесеною тканинною культурою клітин ММСК–ЖТ, що пройшла остеогенне диференціювання та збагаченої тромбоцитами плазми крові.

Дослідження біосумісності методом клітинної культури in vitro проводилось відповідно до Робочої інструкції № 04/2013 – ВЛ [53].

Культури були досліджені методом експлантації в згустку плазми у флаконах Кареля. При дослідженні зразків, які вивчалися, на 3, 7 та 10 добу культивування тканинних еквівалентів, модельне середовище 199 замінювали витяжками з досліджуваних культур. Витяжку готували у співвідношенні маси зразків до об'єму модельного середовища як 100 мг/мл. Час контакту зразків з модельним середовищем становив 3 доби, при температурному режимі екстракції +37°С [53, 192, 376].

Піддослідних щурів виводили з експерименту шляхом передозування нембуталу. В асептичних умовах із задньої половини спини виділяли фрагменти підшкірної клітковини розміром 1×1 см. Досліджувані зразки переносили у фізіологічний розчин, що містив канаміцин, після чого промивали фрагменти клітковини потрійною порцією фізіологічного розчину без антибіотика. Потім зразки відокремлювали на окремі експлантати по 1,5 мм. Досліджувані тканинні еквіваленти переносили у флакони Кареля (по 4 – 5 експлантатів) з поживною сумішшю, що містила плазму півня і середовище 199. Додавали ембріональний екстракт, виготовлений з 10–12-добових ембріонів курчат, а після формування твердої фази – вносили суміш сироватки крові великої рогатої худоби та витяжки дослідних зразків на основі ММСК–ЖТ. У контрольні флакони додавали середовище 199 [192, 376].

Інкубацію культур проводили при температурі +37°С. Заміну рідкої фази живильного середовища в контрольній та дослідних групах проводили через 3, 7, 10 діб культивування [48].

З метою стандартизації характеру росту їхні зони класифікували на компактну, сіткоподібну і зону мігруючих клітин зростаючих фібробластичних тканин [192, 238, 273].

2.1.4. Визначення імуномоделюючих і проліферативних властивостей мультипотентних мезенхіальних стромальних клітин жирової тканини.

Для визначення імуномоделюючих властивостей ММСК–ЖТ in vitro проводили сумісне культивування ММСК із сингенними спленоцитами, стимульованими Т-клітинним мітогеном, фітогемаглютиніном (ФГА). ММСК–ЖТ вносили до лунок 96-лункового планшета у повному поживному середовищі та інкубували дві години для адгезії клітин. Через 2 години в лунки додавали по 1×10^6 спленоцитів та t мітоген ФГА в концентрації 0,01 мг/мл. Проліферативну активність спленоцитів без та з додаванням ММСК оцінювали через 72 години культивування. За 2 години до кінця інкубації в кожну лунку вносили по 0,01 мл 0,5% розчину 3 – (4,5-диметилтіазол) – 2,5-дифенілтетразол броміду (Sigma, США). Через 2 години інкубації при 37°С утворені кристали формазану розчиняли у 0,15 мл 0,04 М розчину HCl в ізопропіловому спирті та вимірювали оптичну щільність надосаду на мікропланшетному фотометрі Lab Systems Multiskan FX (Thermo Scientific, США) при довжині хвилі 492 нм. Результати подавали у вигляді оптичної щільності [80, 96, 393].

Оцінювання проліферації фібробластів проводили за допомогою тесту Alamar Blue (AB, Serotec) на 3, 7 та 10 добу після початку експерименту. Метод ґрунтується на здатності клітин переводити резазурин, який має флуоресцентні властивості, в резоруфін з флуоресцентними властивостями та інтегрально відображає рівень окисно-відновних процесів у клітинах. Для цього, після 24-годинного культивування, заселені клітинами матриці переносили у лунки 24-луночного планшету з середовищем культивування, що містив 10% Alamar Blue (AB), проводили інкубування упродовж 2 годин

при температурі + 37°С. Потім проводили забір середовища, в якому визначали рівень відновлення АВ з використанням планшетного спектрофлуориметру Tecan (GENios, Австрія) при хвилях 550 нм та емісії 590 нм. Дані представляли як різницю дослідної та холостої проб (без клітин) і виражали в умовних одиницях флуоресценції УОФ [385, 241].

2.1.5. Визначення остеобластоподібних властивостей ММСК–ЖТ.

Для підтвердження диференціювання клітин в остеобластоподібні використовували один з біохімічних маркерів формування кісткової тканини – активність ферменту кісткової лужної фосфатази (ЛФ), що виділяється остеобластами та бере участь в мінералізації остеоідів. Активність ЛФ оцінювали за допомогою набору Alkaline Phosphotase Detection Kit («Sigma», США) згідно з протоколом виробника [72, 76, 107].

Синтез остепонтину детектували імуноцитохімічно. Для цього клітини фіксували 4% розчином формальдегіду, потім двічі промивали фосфатно-сольовим буфером, обробляли 1% розчином альбуміну впродовж 10 хвилин при кімнатній температурі. Потім додавали первинні антитіла, що позначені FITC, у розведенні 1/100 (Anti-Osteopontin IgG – антитіла компанії «Abcam», США) та інкубували 45 хвилин при кімнатній температурі. Потім тричі промивали фосфатно-сольовим буфером, отримані зразки досліджували за допомогою мікроскопу Leica DM 6.000 (Німеччина) [122, 125, 411].

Для демонстрації преципітатів кальцію на поверхні культивованих клітин проводили аналіз Von Kossa. Для цього культивовані клітини двічі промивали 20 мкл ФСБ і фіксували 250 мкл 70% етанолу при кімнатній температурі впродовж години. Після фіксації ФСБ етанол видаляли та ретельно промивали у дистильованій воді. Потім поверх фіксованих клітин додавали 250 мкл 5% розчину нітрату срібла і поміщали у планшети з клітинами під яскраве світло. Потім ще раз промивали дистильованою водою, обережно струшуючи. Срібло, що не прореагувало, відмивали 250 мкл 5% розчину тіосульфату натрію і тримали впродовж 5 хвилин при

кімнатній температурі. Промивали у дистильованій воді та проводили контрастне фарбування nuclear fast red впродовж 5 хвилин. Після депарафінізації зрізи дивились під покривним склом [122, 338, 358].

Для визначення мРНК застосовували метод ПЛР, який пов'язаний зі зворотною транскрипцією (ЗТ-ПЛР) у ділянці кількісної оцінки експресії генів до маркера BGP – кістковий gla-протеїн. Загальну РНК виділяли з культур клітин на різних стадіях диференціювання стандартним фенол-хлороформ-гукнідінізотіоционатним способом (за допомогою набору реагентів «РНК-Екстран» для виділення РНК з крові, тканин і культур клітин), у декілька етапів: 1 – лізис клітин; 2 – розділення фаз; 3 – осадження РНК; 4 – промивка і розчинення РНК згідно з протоколом виробника. У якості референтного гена в експерименті з'ясування рівня транскриптів використовували мРНК ген «домашнього господарства» (house-keeping genes) бетаактин, який має стабільний рівень експресії. Отримані дані обробляли за допомогою програми Bio-Rad CFX Manager 3.0 [29, 144, 376, 421].

2.2. Оцінка остеопластичних властивостей тканинного еквівалента кісткової тканини in vivo.

Для оцінки перспективності використання ММСК–ЖТ досліджені їх властивості на моделі кісткового дефекту черепа 144 щурів. Тварин утримували у відкритій системі, клітки Т-4 (по 10 у кожній), зі стерильною стандартною підстилкою, при температурі 24°С, вологість не контролювалась. Освітлення було штучним (12-годинний режим зміни світло/темрява), при стандартному годуванні з вільним доступом до води. Перед включенням в експеримент усі тварини пройшли карантин і огляд. Контрольні групи формувались з урахуванням статі та віку тварин, в усіх випадках з'ясовані межі біологічної норми для усіх тестованих показників.

Модельний експеримент дефекту черепа виконували на 144 щурах лінії Вістар, масою 200–250 грам. Операцію проводили під загальним наркозом

«Золетил 100» (0,2 мл). Після обробки операційного поля в тім'яній ділянці черепа, при дотриманні правил гуманного поводження з тваринами, пошарово розсікали шкіру, підшкірно жирову клітковину, апоневротичний шолом. Распатором відшаровували і відсували окістя. За допомогою бормашини, з одномоментним зрошенням фізіологічним розчином, формували отвори, діаметром 5-6 мм, без ушкодження твердої мозкової оболонки. Надалі, в утворений дефект імплантували заготовлений матеріал (5×5 мм). Рани ушивали вузловими швами наглухо та обробляли їх алюмоспреєм «Ветокінол» (Vetoquinol, Франція). Після операції тварин поміщали у кисневу камеру для відновлення легеневої активності. Впродовж 3 діб тваринам давали антигістамінний препарат «Тавегіл» по 1/10 таблетки [53, 59, 109, 137].

З експерименту щурів виводили передозуванням наркозу нембуталу у дозах 30–50 мг/кг маси у наступні терміни: 1, 2, 3 місяці.

Кров з хвостової вени тварин збирали через 1, 2, 3 місяці експерименту. Висушені мазки фіксували у спиртовому розчині Романовського (20 мл фарби Романовського і 60 мл етилового спирту) впродовж 5 хвилин, з подальшим їх відмиванням у водному розчині (20 мл фарби Романовського і 180 мл дистильованої води) впродовж 10 хвилин. Лейкоцити підраховували в 1 мм^3 крові за допомогою камери Горяєва. Для визначення лейкоцитарної формули мазки крові щурів фіксували в метанолі та фарбували азуром II-еозином. Процентний вміст лейкоцитів перераховували на абсолютну кількість [51, 54].

Активність лужної фосфатази (ЛФ) у крові щурів досліджували уніфікованим методом з використанням набору «Лужна фосфатаза-02-Вітал» (ТОО «AIMED» ЖШС, Казахстан) [237, 315].

Загальну кислу фосфатазу (КФ) у крові тварин досліджували фотометричним оптимізованим кінетичним методом з використанням набору «Кисла фосфатаза-02-Вітал» (ТОО «AIMED» ЖШС, Казахстан) [78, 98].

Цифрові зображення черепа щурів отримували за допомогою комп'ютерної томографії при корегуванні на 120 кв і 70 мА, з низькою енергією, рентгенівське опромінення 0,70 s / HE + 5,6 mrn/rot, 0,6 mm 0,562: 1/06 sp. При цьому, оцінювали розміри кісткового дефекту та його форму, об'єм сформованої кісткової тканини [146, 153].

Для проведення гістологічних досліджень біоптатів кісткових дефектів черепа щурів матеріал фіксували в 10% нейтральному формаліні. Після декальцинації в розчині «Трилону Б» зразки кісткових дефектів заливали в парафін. Гістологічні зрізи зафарбовували гематоксилін-еозином. У процесі мікроскопічного аналізу оцінювали стан окістя, кортикального шару та оточуючих м'яких тканин. Для виявлення сполучної тканини використовували фарбування за Ван Гізоном, а з метою об'єктивізації структурних компонентів сполучної та кісткової тканини зрізи зафарбовували за методом Масона, який полягає у послідовному зафарбуванні гематоксилін-еозином Вейгерта, кислим фуксином, фосфорно-вольфрамовою кислотою та аніліновим синім. При цьому, кісткові балки і ядра клітин набувають темно-синього кольору, колір цитоплазми коливається від рожевого до червоного; колагенові та ретикулярні волокна – синіми; фібрин, еритроцити й м'язові волокна – червоними; гіалін – різних відтінків блакитного та червоного. Отримані мікропрепарати були описані, з типових з них зроблені мікрофотограми. Фотофіксація частини препаратів проведена на мікроскопі «Micros» (Німеччина) з фотокамерою «Pixera» (Японія). Надалі зйомка поєднувалась з кількісним морфометричним дослідженням [105, 106, 143].

Морфометричні дослідження були проведені відповідно до принципів системного кількісного аналізу. Для цього використовували автоматичну систему обробки зображень «Відеотест-Морфо 3.0», яка містить бінокулярний дослідницький мікроскоп «Біолам», аналого-цифровий перетворювач, комп'ютер з принтером високороздільної кольорової здатності та програмне забезпечення. У регенераті, за допомогою

морфометричних методів, з'ясовували об'ємні долі (Од, мкм^3/мкм^3) сполучної тканини, судин і кісткових балок, а також чисельну щільність клітинних елементів (1/мкм^3) [106].

Прижиттєві визначення показників структурно-функціонального стану кісткової тканини експериментальних тварин здійснювали за допомогою двофотонного рентгенівського денситометра «Prodigy» (GE Medical systems, LUNAR, model 8743, 2005, USA; програма «Experimental animals»). Ця програма дає змогу вимірювати в дрібних тварин мінеральну щільність кісткової тканини (МЩКТ), мінеральну насиченість кісткової тканини (МНКТ) та площу кісткової тканини, як усього скелету, так і окремих його ділянок. Фіксували тварин за допомогою спеціального пристрою під ефірним наркозом [76, 98, 107].

Для визначення мРНК застосовували метод ПЛР зі зворотною транскрипцією (ОГ-ПЛР) у ділянці кількісної оцінки експресії генів до маркера BGP-кістковий gla-протеїн; VEGF – фактор росту судинного ендотелію і Col 1 (колаген 1-го типу). Для цього зразки кісткової тканини подрібнювали до стану порошку за допомогою ступки та пестика (з додаванням шкляного порошку). Загальну РНК виділяли з кісткової тканини стандартним фенол-хлороформ-гуанідінізотіоционатним методом за допомогою набору реагентів «РНК-Экстран» для виділення РНК з крові, тканин, культур клітин у декілька етапів: 1 – лізис клітин; 2 – розділення фаз; 3 – осідання РНК; 4 – промивка та розчинення РНК згідно з рекомендаціями виробника. Отримані дані опрацьовували за допомогою програми Bio-Rad CFX Manager 3.0 [295, 421, 424].

2.3. Клінічні методи дослідження.

У підрозділі хірургічній стоматології (ОКНП «Чернівецька обласна клінічна лікарня») усього було проліковано 280 пацієнтів віком від 18 до 55 років з частковою або повною відсутністю зубів і атрофією кісткової тканини коміркового відростка та коміркової дуги щелеп, з хронічним періодонтитом

і хронічним генералізованим пародонтитом, з переломами нижньої щелепи та ретенованими третіми молярами. Усім пацієнтам планувалось виготовлення ортопедичних конструкцій з опорою на дентальні імпланти.

Структура клінічного дослідження представлена у таблиці 2.2. Всього було обстежено 146 чоловіків (52,14%) та 134 жінки (47,86%).

Таблиця 2.2

Розподіл хворих залежно від віку.

Вік, у роках	Чоловіки		Жінки		Разом	
	абс. кількість	%	абс. кількість	%	абс. кількість	%
18 – 25	30	20,55	24	17,91	54	19,29
26 – 36	31	21,23	26	19,55	57	20,36
36 – 45	43	29,45	40	30,08	83	29,64
46 – 55	42	28,77	44	33,08	86	30,71
Всього	146	52,14	134	47,86	280	100

Найбільш чисельні групи склали особи обох статей старших вікових груп: 29,45% чоловіків та 30,08% жінок віком 36-45 років та 28,77% та 33,08% чоловіків та жінок, відповідно, у віковому інтервалі 46-55 років. Найменша кількість оглянутих хворих припадала на віковий інтервал 18-25 років, і у середньому складала 19,0% від загальної кількості обстежених.

При цьому, критеріями включення в дослідженнях було: наявність інформаційної згоди хворого на участь у дослідженнях; вік досліджуваних від 18-55 років (включно); відсутність некомпенсованих форм загально соматичної патології або супутньої патології у стадії компенсації; відсутність вираженої вертикальної атрофії коміркового відростка у ділянці, де планувалось встановити дентальні імпланти; задовільна гігієна порожнини рота.

Критеріями виключення з дослідження було: невідповідна вікова група; наявність загально соматичної патології у стадії декомпенсації або

загострення; психічні захворювання, зловживання алкоголем, наркотиками, активне тютюнопаління (більш як 10 сигарет на добу); вагітність, годування грудьми; наявність запальних захворювань тканин пародонту, верхньощелепового синуса, наявність сторонніх тіл у верхньощелеповому синусі, новоутворення щелеп; відмова хворого від подальшої участі у дослідженні, порушення рекомендацій лікуючого лікаря та етапів диспансерного спостереження [36, 45, 51, 54, 115].

Для проведення даного дослідження хворі були поділені на 4 групи залежно від діагнозу та запланованого виду оперативного втручання. Всередині кожної групи, оглянуті були розподілені методом випадкової вибірки та мали рівну можливість отримати лікування будь-яким з досліджуваних методів.

Операція синус – ліфтинг (табл. 2.3) була проведена 67 хворим (23,93%) із загальної кількості досліджуваних, які увійшли до групи 1. Водночас у 44,78% осіб операція була проведена із застосуванням ЗКТГ (підгрупа 1А); у 55,22% осіб, оперативне втручання супроводжувалось використанням остеопластичної комбінації ММСК–ЖТ+ ЗКТГ + ЗТП (підгрупа 1Б).

Таблиця 2.3

Розподіл хворих по групах дослідження при операції синус – ліфтинг (група 1).

Групи дослідження	Чоловіки		Жінки		Разом	
	абс. к-ть	%	абс. к-ть	%	абс. к-ть	%
1А – із застосуванням ЗКТГ	16	42,11	14	48,27	30	44,78
1Б – із застосуванням остеопластичної композиціїММСК ЖТ+ ЗТП + ЗКТГ	22	57,89	15	51,73	37	55,22
Всього	38	56,72	29	43,28	67	100

Операція видалення зуба (табл. 2.4) була проведена 85 особам (30,36%) із загального числа обстежених (група 2). При цьому, аугментація лунки була проведена із застосуванням: ЗКТГ – 28,57% осіб (підгрупа 2А); комбінації ММСК–ЖТ+ ЗКТГ + ЗТП – 46,43% хворим (підгрупа 2Б); загоєння рани під кров'яним згустком – 25,0% досліджуваних (підгрупа 2 В).

Таблиця 2.4

Розподіл хворих по групах дослідження при операції видалення зубів (група 2).

Групи дослідження	Чоловіки		Жінки		Разом	
	абс. к-ть	%	абс. к-ть	%	абс. кі-ть	%
2А – із застосуванням ЗКТГ	14	33,33	11	25,58	25	29,41
2Б – із застосуванням остеопластичної композиції ММСК–ЖТ + ЗТП + ЗКТГ	19	45,24	20	46,51	39	45,88
3Б – загоєння рани під кров'яним згустком	9	21,43	12	27,91	21	24,71
Всього	41	49,41	43	50,59	85	100

Операція остеосинтезу (група 3) при переломах нижньої щелепи була здійснена 56 особам (20%) із загальної кількості досліджуваних (табл. 2.5). При цьому, операція проводилась із застосуванням ЗКТГ у 23,22% хворих (підгрупа 3А); комбінації ММСК–ЖТ + ЗКТГ + ЗТП – 44,64% хворим (підгрупа 3Б); шляхом спонтанного загоєння – 32,14% досліджуваних (підгрупа 3В).

Таблиця 2.5

Розподіл хворих по групах дослідження при операціях остеосинтезу (група 3).

Групи дослідження	Чоловіки		Жінки		Разом	
	абс. к-ть	%	абс. к-ть	%	абс. к-ть	%
3А – із застосуванням ЗКТГ	8	25,0	5	20,83	13	23,22
3Б – із застосуванням остеопластичної композиції ММСК–ЖТ + ЗТП + ЗКТГ	15	46,88	10	41,67	25	44,64
3Б –спонтанне загоєння	9	28,12	9	37,50	18	32,14
Всього	32	57,14	24	42,86	56	100

Хірургічне втручання при ретенції третього моляра (група 4) було проведено у 72 хворих (25,71%) із загальної кількості досліджуваних (табл. 2.6).

При цьому, аугментація кісткового дефекту після оперативного втручання була проведена із застосуванням: ЗКТГ – 31,94% осіб (підгрупа 4А); при комбінації ММСК–ЖТ+ ЗКТГ + ЗТП – 41,67% осіб (підгрупа 4Б); та під кров’яним згустком – 26,39% досліджуваних (підгрупа 4 В).

Таким чином, оперативні втручання із застосуванням ЗКТГ були проведені 91 особам (32,50%), при використанні комбінації ММСК–ЖТ + ЗКТГ + ЗТП – 131 хворому (46,79%) та при спонтанному загоєнні рани – у 58 досліджуваних (20,71%) (рис. 2.1).

Таблиця 2.6

Розподіл хворих по групах дослідження при операції ретенції третього моляра (група 4).

Групи дослідження	Чоловіки		Жінки		Разом	
	абс. к-ть	%	абс. к-ть	%	абс. к-ть	%
4А – аугментація дефекту ЗКТГ	11	31,43	12	32,43	23	31,94
4Б – аугментація дефекту ММСК–ЖТ + ЗТП + ЗКТГ	15	42,86	15	40,54	30	41,67
4В – загоєння рани під кров'яним згустком	9	25,71	10	27,03	19	26,39
Всього	35	48,61	37	51,39	72	100

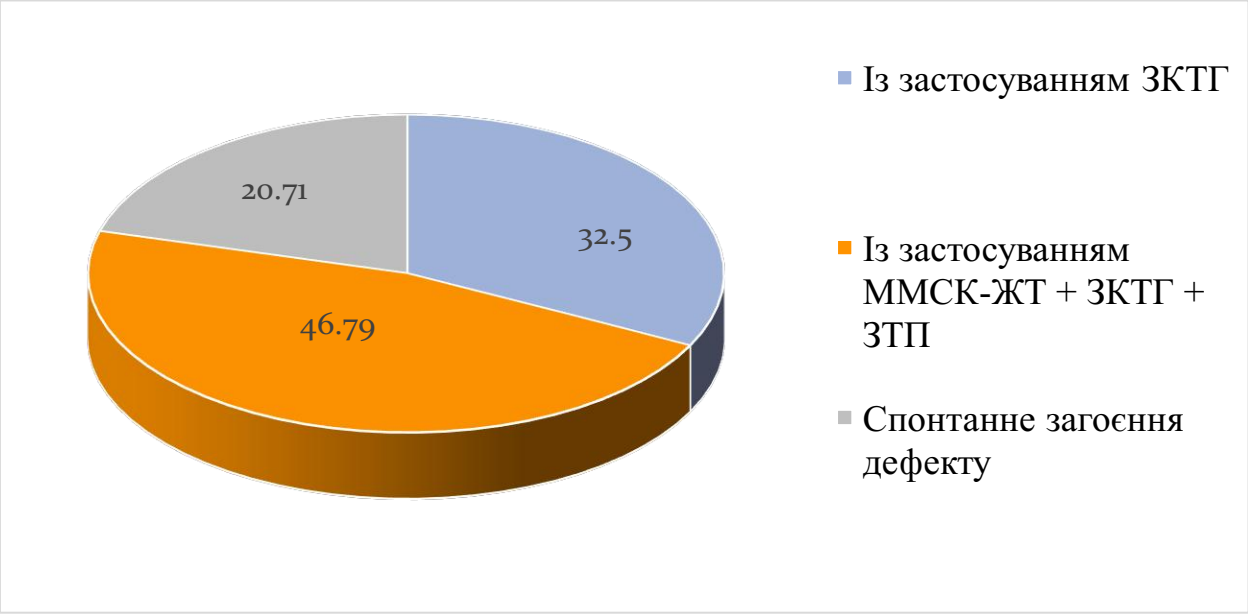

Рис. 2.1. Розподіл хворих у залежності від застосування остеопластичних матеріалів для відновлення об'єму коміркового відростка та коміркової дуги при плануванні дентальної імплантації.

Усі хворі були розподілені на 4 вікові групи, згідно з рекомендаціями ВООЗ, з урахуванням проведеного оперативного втручання та використаного

остеопластичного матеріалу (табл. 2.7). Найменш численну групу склали особи віком 18-25 років – 54 хворих (19,29%), у яких максимальна кількість оперативних втручань спостерігалась при операції видалення зуба (37,63%) та ретенції третього моляра – 35,18%. У даної групи хворих операції синус – ліфтингу не проводилось.

У віці 26-35 років було оглянуто 57 хворих (20,36%), при максимальній кількості проведених операціях по видаленню зуба – 42,10% та мінімальної кількості (11,92%) при операціях синус – ліфтингу.

У віковому інтервалі 36-45 років оперативні втручання були проведені 83 хворим (29,64%). Привернуло увагу, що у даної групи хворих найбільша кількість хірургічних втручань (39,76%) припадала на операцію синус – ліфтинг, а найменша частка – при проведенні остеосинтезу при переломах нижньої щелепи – 14,45 % осіб.

У старшій віковій групі (46 – 55 років) хірургічні втручання були проведені у 86 осіб (30,71%). Слід зауважити, що у даного контингенту хворих максимальна кількість оперативних втручань припадала на операцію видалення зуба, яка була проведена у 34,88% осіб, при мінімальній кількості втручань з приводу остеосинтезу при переломах нижньої щелепи – 20,93% хворих.

2.3.1. Методи стоматологічного обстеження.

У день первинного звернення заводили стаціонарну карту стоматологічного хворого (форма 043/о), яка включає у себе паспортні дані, скарги хворого, анамнез життя, зубну формулу, дані стандартного стоматологічного обстеження, дані додаткових методів дослідження, діагноз [51].

.

Таблиця 2.7

Розподіл хворих у залежності від нозологічної одиниці захворювання, використаного остеопластичного матеріалу та віку.

Вікові групи	Група 1			Група 2			Група 3			Група 4			Разом
	1А	1Б	1В	2А	2Б	2В	3А	3Б	3В	4А	4Б	4В	абсолютна кількість %
18 – 25	–	–	–	7/12,96	7/12,96	6/11,11	3/5,56	7/12,96	5/9,26	5/9,26	8/14,81	6/11,11	53/19,29
26 – 35	3/5,96	3/5,96	–	8/14,04	9/15,78	7/12,28	2/3,51	5/8,77	4/7,02	4/7,02	7/12,28	5/8,77	57/20,36
36 – 45	14/16,87	19/22,89	–	5/6,03	12/14,46	4/4,82	3/3,61	6/7,23	3/3,61	6/7,23	7/8,43	4/4,82	83/29,64
46 – 55	10/11,63	18/20,93	–	5/5,81	11/12,79	4/4,65	5/5,81	7/8,14	6/6,98	8/2,30	8/9,30	4/4,65	86/30,71

Примітка: абсолютна кількість хворих / відносна кількість (відсоток)

При проведенні внутрішньоротового обстеження оцінювали співвідношення зубних рядів, наявність каріозних порожнин, некаріозних уражень твердих тканин зубів, наявність реставрацій і ортопедичних конструкцій [54]. Карієс зубів діагностували за наявності дефекту твердих тканин або вторинного каріозного процесу у тканинах навколо пломби. Для діагностики ускладнень карієсу проводили перкусію зубів і метод електроодонтодіагностики [51, 54]. Перед оперативними втручанням усім хворим проводили оцінку гігієнічного стану порожнини рота і пародонтологічного статусу за даними клінічного та рентгенологічного дослідження [400]. В разі необхідності, хворі скеровувались до лікаря – стоматолога – терапевта і /або лікаря – стоматолога – ортопеда.

Перед оперативним втручанням хворі пройшли медичне обстеження, яке включало в себе загальний і біохімічний аналіз крові (показники глюкози,і холестерину), коагулограму, визначення в крові хворого антитіл до вірусів імунодифіциту людини, гепатиту В і С, блідої трепонеми, флюрографію. Оперативне втручання проводили після підписання хворим і лікуючим лікарем інформаційної згоди у двох примірниках. Хворим, які були включені у дослідження, проводили операції, спрямовані на збільшення/збереження кісткової тканини коміркового відростка та коміркової дуги щелеп трьома різними способами [51, 54, 66].

Протизапальна і антибактеріальна терапія у доопераційний період проводилась з використанням профілактичних доз антибактеріальних засобів. За 30 хвилин до хірургічного втручання хворим усіх груп дослідження проводилась стандартна процедура премедикації, яка включала в себе внутрішньом’язові ін’єкції: Цефатоксим або Цефтріаксон 1,0 г Димедрол 1% – 1 мл; Анальгін 50% – 2 мл; Супрастин 1% – 1мл [63, 71, 81, 85]. У разі індивідуальної не чутливості до антибіотиків цефолоспоринового ряду, препаратами резерву слугували макроліди: Азитроміцин, Кларитроміцин у разовій дозі [54].

У післяопераційному періоді хворим призначали антибактеріальну терапію (Амоксиклав 625 мг по 1 таб. 2 рази на добу впродовж 5 діб), антигістамінну терапію (Кестин по 20 мг по 1 таб. впродовж 5 діб), нестероїдні протизапальні препарати (Нурофен 200 мг по 1 таб. 2 рази на добу), протигрибкову терапію (Флюкостат 150 мг по 1 таб. на третю добу антибактеріальної терапії), еубіотики (Біфіформ – по курсу), ротові ванночки з розчинами антисептиків (водний розчин хлоргексединубіглюконату 0,05% по хвилині 3 рази на добу) [63, 71].

Усім хворим, які були включені у дослідження, у післяопераційному періоді рекомендували:

– обмеження фізичних навантажень;
– виключення теплових процедур (масаж, відвідування сауни, бані, сонячних ван, солярію, компресів);
– обмеження водних процедур (ванна, басейн).

2.3.2. Характеристика матеріалів і методика отримання тканинних еквівалентів кісткової тканини.

Для заповнення кісткових дефектів при операціях на коміркових відростках використовували замінник кісткової тканини на основі гідроксиапатиту – стерильний виріб з гідроксиапатиту з колагеном і лікарським середником у вигляді лінкоміцину. Ультрадисперсний порошок гідроксиапатиту рівномірно розподілений у матриці з особливо чистого колагену другого типу та антибіотика. Від більшості штучних полімерів колаген відрізняється повною відсутністю токсичності, канцерогенності, здатністю повністю утилізуватися в організмі, стимулювати репаративні процеси у тканинах та утворювати міцні комплекси з лікарськими засобами. Антибіотик і мікрокристали гідроксиапатиту поступово звільнюються з колагенової матриці при її лізисі та розкладаються шляхом хімічних перетворень до іонів кальцію та фосфору, проникаючи у структуру кісткового регенерату, що було доведено методом ізотопної нитки. На

частках розчинного штучного гідроксиапатиту, шляхом епітаксіального росту осаджується біологічний ГАП, що складає мінеральну основу майбутньої кісткової тканини. Формується остеоїдний матрикс, який поступово дозріває і перетворюється у зрілу пластинчасту кістку, в якій визначаються залишки резорбуючого гідроксиапатиту. При цьому, фіброзний шар між замінником кісткової тканини на основі гідроксиапатиту та новоутвореною тканиною не спостерігається. Остеокондуктивність замінника кісткової тканини на основі гідроксиапатиту доповнюється протизапальними, антимікробними властивостями завдяки присутності антибіотика, яка зберігається 20 діб, впродовж яких відбувається його рівномірний розподіл.

Замінник кісткової тканини на основі гідроксиапатиту випускається у стерильних упаковках, які мають чітку кількість речовин, розрахованих на заповнення певного об’єму кісткової порожнини або дефекту кісткової речовини (від 0,5 см³ до 20см³) [228].

Для фіксації остеопластичного матеріалу у кістковому дефекті використовували колагенову мембрану, яка виконує функцію ефективного бар’єра проникненню росту клітин м’яких тканин у середину аугментаційного об’єму, а також слугує ідеальною матрицею для проростання та формування кровоносних судин. Завдяки унікальному процесу виробництва, зберігаються якості природної мембрани, характеристики натуральної тканини. Мембрана легко зволожується, проста у використанні, резорбується природним шляхом.

Мембрани виготовляються у 3–х розмірах: 15×20мм, 20×30мм, 30×40мм [63, 228].

Плазму, збагачену тромбоцитами, отримували із кубітальної вени контейнером системи Vacutainer з гепарином 4-5 мл. Отриману кров центрифугували впродовж 10 хвилин при швидкості обертів 1000 об/хв. на устаткуванні, спеціально розробленому для даних цілей (рис. 2.2).

Рис. 2.2. Устаткування для отримання плазми, збагаченої тромбоцитами.

Устаткування технології складається з центрифуги, нагрівального блоку, пробірок, стерильних трубочок і аксесуарів для збору крові.

Після центрифугування, відбирали верхній шар (без еритроцитів) і центрифугували при 3000 об/хв. впродовж 10 хвилин. Більшу частину супернатанта видаляли; тромбоцити, що осіли, ресуспендували у плазмі, що залишилась [64, 69, 90].

Експлантацію жирової тканини проводили у підрозділі хірургічної стоматології ОКНП «Чернівецька обласна клінічна лікарня».

Об’єм ліпоаспірату розраховували з об’єму ТЄК, який у середньому складав 20-60 мл (з 1г жирової тканини може бути отримано від 1×10^5 клітин). Ліпоаспірація здійснювалась у пупковій ділянці. Під місцевою інфільтраційною анестезією проводили розріз шкіри розміром 3-5 мм. Через розріз у підшкірну клітковину вводилась канюля для ліпоаспірації довжиною 10-15 см, діаметром 3-5 мм. Ліпоаспірацію проводили шприцом об’ємом 20-50 мл. Потім у підшкірно-жирову клітковину вводили розчин Кляйна (основні компоненти: фізіологічний розчин, розчин NaCl, лідокаїн, адреналін, який сприяє спазму судин і зменшенню чутливості нервових закінчень, дозволяють безпечно експлантувати жир). Кількість розчину дорівнювала об’єму плануючого видалення жирової тканини. Після

проведення гідропрепарування розчином Кляйна здійснювали поступові та віялоподібні рухи, що забезпечували механічне руйнування й подальше видалення жирової тканини. Після маніпуляцій рану ушивали наглухо [16, 32, 299]. Ліпоаспірат розмішували у спеціальному транспортному контейнері та відправляли у лабораторію зі збереженням умов транспортування живих людських тканин і органів. Доставка матеріалу здійснювалась у день операції. У лабораторних умовах, для отримання стромально–васкулярної фракції клітин жирової тканини, ліпоаспірат промивали розчином Версена і дезагрегірували шляхом інкубації у розчині Версена з додаванням 0,25% трипсину при 37ºС впродовж 1,5 години. Клітинну суспензію центрифугували 10 хвилин при 1100 об/хв., осад розводили ростовим середовищем (ДМЕМ/F12 1:1 з додаванням аутологічної сироватки до 10%, амікацину до 500мг/л), переносили у чашки Петрі та інкубували при стандартних культуральних умовах (37ºС, 5% CO_2). Щільність посіву складала 1,5-2 тис. клітин на см². Через 2 доби, клітини, що не прикріпились, видаляли, замінювали ростове середовище на нове. При досягненні 80% конфлюентного моношару клітини розсіювали у новий культуральний посуд при щільності 1,5-2 тис. клітин на см³. Для направленого остеогенного диференціювання клітини розміщували в 90 мм чашки Петрі та по досягненні 80% конфлюентногомоношару замінювали ростове середовище на диференціювальне (ДНЕМЗ 10% аутологіної сироватки крові, 100 мкг/мл амікаціну, 50 мг/л L – аскорбінової кислоти, 10 мМ/л ß гліцерофосфату натрію і 10 нМ 1,25 – дигідро-оксивітаміну Д³). Заміну середовища на нове проводили кожні 3 доби. Після відмивання гранул замінника кісткової тканини на основі гідроксиапатиту розчином Хенкса з цефазоліном (1 г/л) на них акуратно нашаровували суміш культури клітин після остеогенного диференціювання та збагаченої тромбоцитами плазми, після чого, по краплі, додавали розчин тромбіну (50 Ед/мл на 10% розчину хлориду кальцію) до полімеризації. У залежності від індивідуальних особливостей хворого, полімеризація проходила через 2 – 5 хвилин [16, 192, 238, 385].

2.3.3. Операція синус–ліфтинг із застосуванням остеогенних препаратів.

Перед проведенням оперативного втручання проводили антисептичну обробку ротової порожнини хворого водним розчином хлоргексединубіглюконату 0,05% впродовж 1 хвилини та здійснювали місцеву анестезію розчином Ультракаїн ДС 1:200000. Після проведення анестезії за допомогою скальпеля з лезом 15С проводили розріз слизової оболонки надокістя по вершині гребня коміркового відростка. Розріз проводили у бокових відділах верхньої щелепи у ділянці відсутніх зубів. Надалі виконували вертикальний розріз, що послаблює. За допомогою распатора відшаровували слизово-окісний клапоть, скелетезували комірковий відросток та передньолатеральну стінку СНЩС у проєкції оперативного втручання (рис. 2.3).

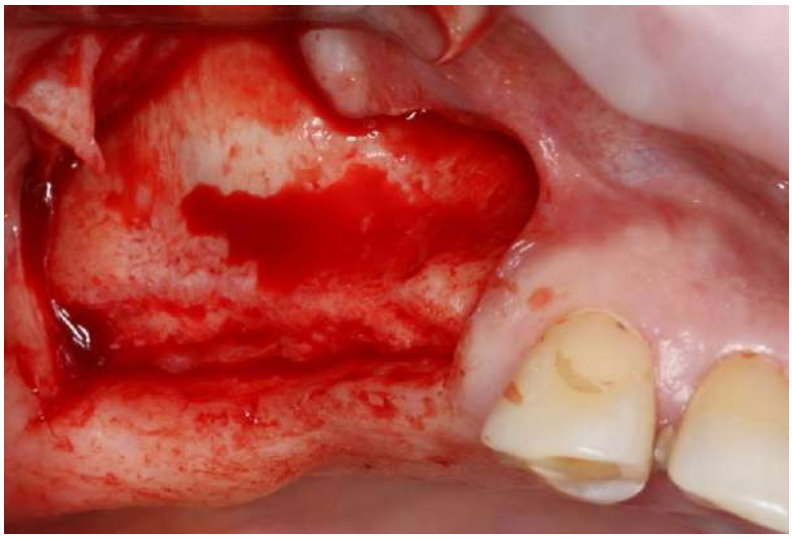

Рис. 2.3. Розріз слизової оболонки коміркового відростка з відшарованим слизово-окісним клаптем.

За допомогою фізіодиспенсера з понижаючим наконечником і кулястим алмазним бором, формували кісткове вікно на передньолатеральній стінці СНЩС. Розмір кісткового вікна відповідав довжині дефекту зубного ряду. Після видалення фрагмента передньолатеральної стінки СНЩС,

проводилось легке відшарування слизової оболонки синуса (Шнайдерової мембрани) із застосуванням спеціальних кюрет для операції синус – ліфтингу. Слизову оболонку відшаровували на висоту не менше 8 мм від дна коміркової бухти (рис. 2.4).

Після утворення необхідного об’єму у верхньощелепний синус, за допомогою стерильних кюрет, хворим групи 1А, вносили замінник кісткової тканини на основі гідроксиапатиту, змішаний з фізіологічним розчином, розподіляли його, не трамбуючи (рис. 2.5). Кісткове вікно закривали колагеновою мембраною (рис. 2.6) [51, 54, 195].

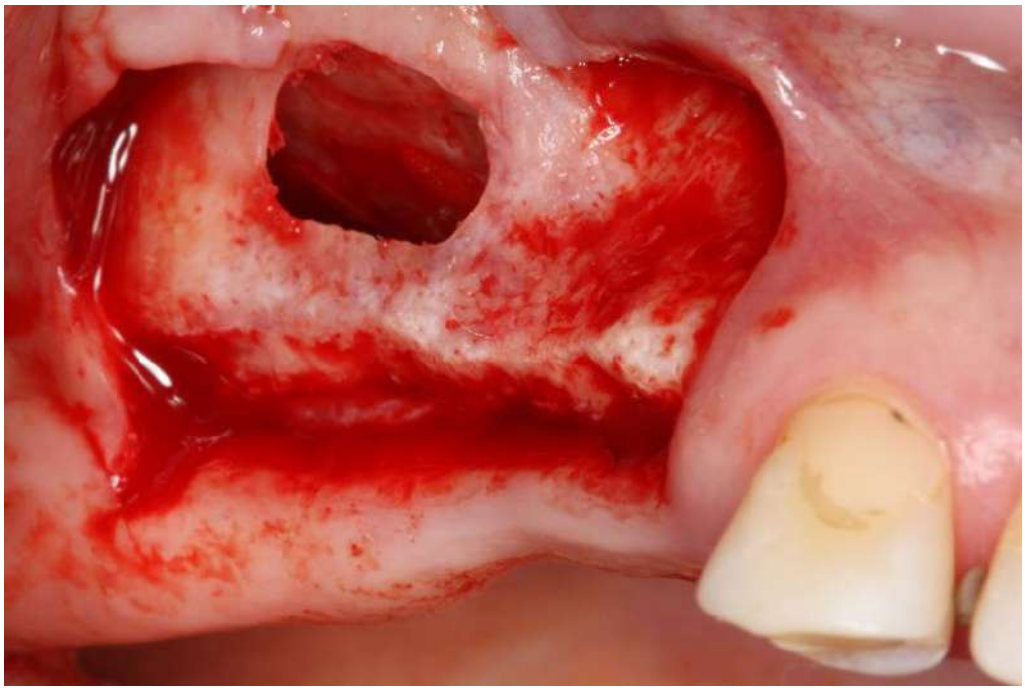

Рис. 2.4. Кісткове вікно на передньолатеральній стінці верхньощелепної пазухи з відшаруванням Шнайдерової мембрани.

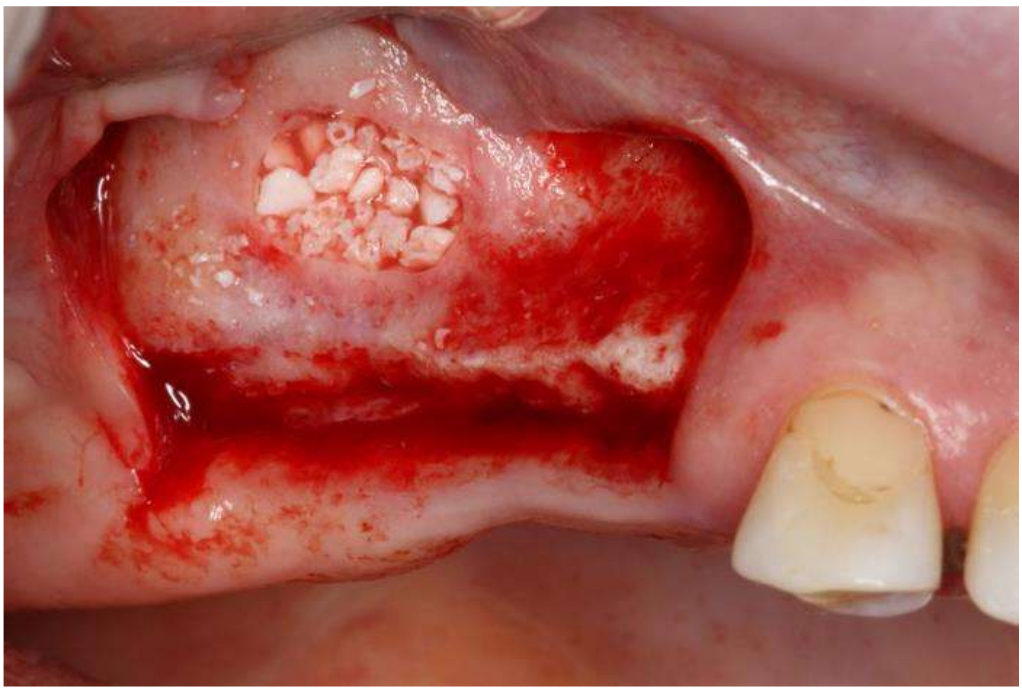

Рис. 2.5. Внесення кістковопластичного матеріалу у порожнину верхньощелепної пазухи.

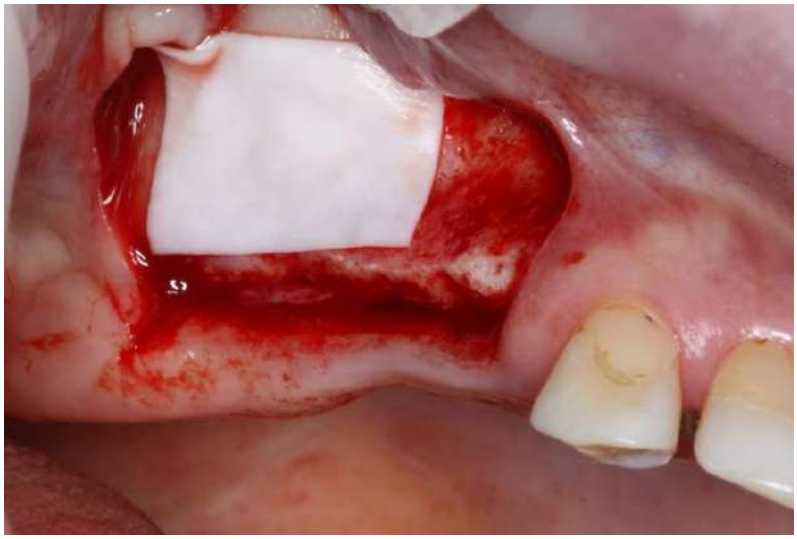

Рис. 2.6. Закриття кісткового вікна колагеновою мембраною.

Хворим групи 1Б у сформоване кісткове вікно на передньолатеральній стінці верхньощелепного синуса вносили тканинний еквівалент кісткової тканини на основі гідроксиапатиту, просякнутий сумішшю ММСК–ЖТ та збагаченою тромбоцитами плазмою крові, який рівномірно розподіляли, не трамбуючи.

Прооперованим обох груп дослідження слизово-окісний клапоть мобілізували та ушивали рану монофіламентним синтетичним шовним матеріалом з поліаміду (рис. 2.7).

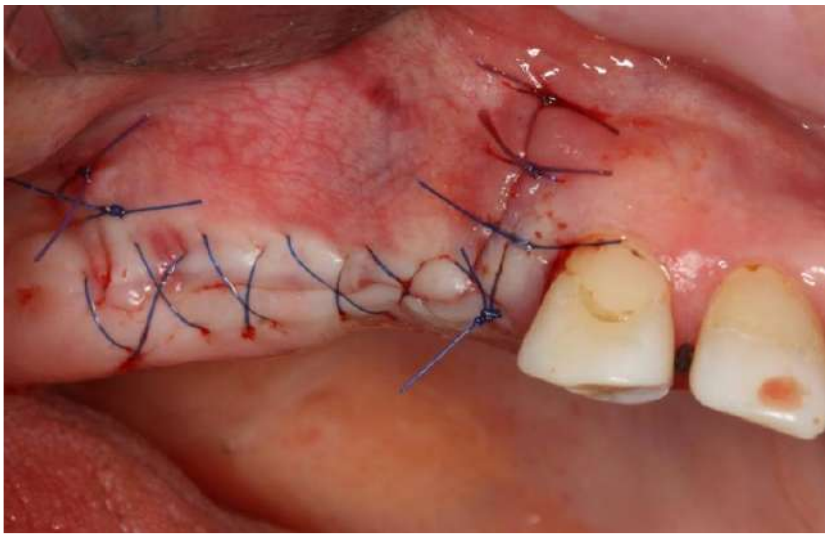

Рис. 2.7. Ушивання рани монофіламентним синтетичним шовним матеріалом з поліаміду.

2.3.4. Операція аугментації стінок комірки видаленого зуба за допомогою остеопластичних матеріалів.

Після проведення місцевої анестезії, за допомогою скальпеля та леза 15С, проводили внутрішньобороздковий розріз у ділянці видаленого зуба; формували вертикальні послаблюючі розрізи на рівні видалених сусідніх зубів. Распатором відшаровували слизово-окісний клапоть з вестибулярної поверхні та за допомогою інструментів для видалення зубів проводили операцію екстерпації зуба, з подальшим кюретажем комірки для видалення грануляційної тканини та утворення кровоточивої поверхні. При цьому, за допомогою скальпеля і леза 15С виконували деепіталізацію слизової оболонки маргінального ясенного краю (рис. 2.8) [45, 51, 61].

Рис. 2.8. Комірка 46 зуба з деепіталізованими краями.

При аугментації комірки у хворих підгрупи 2А, ЗКТГ змішували з фізіологічним розчином у стерильній ємності та за допомогою стерильних кювет вносили у комірку видаленого зуба до її верхніх меж (рис. 2.9).

Рис. 2.9. Заповнення замінником кісткової тканини на основі гідроксиапатиту комірки 46 зуба.

У стерильній ємкості, за допомогою стерильних ножиць, проводили формування колагенової мембрани за формою дефекту, з подальшим її розміщенням поверх кістково-пластичного матеріалу. Хворим групи 2Б у комірку видаленого зуба, до її верхньої межі вносили ЗКТГ, який був попередньо зволожений, у стерильній ємкості, приготовленою сумішшю

ММСК–ЖТ та ЗТП. Хворим групи 2В комірку стискали для заповнення її кров'ю. Усім прооперованим клапоть мобілізували та проводили ушивання рани вузловими швами нерезорбційною монофіламентною шовною ниткою (рис. 2.10).

Рис. 2.10. Ушивання рани нерезорбційною монофіламентною ниткою.

2.3.5. Операція остеосинтезу при лікуванні переломів нижньої щелепи за допомогою остеопластичних матеріалів.

Після триразової обробки операційного поля, під ендотрахіальним наркозом, залежності від локалізації та особливостей перелому, проводили дугоподібний розріз навколо кута, відступаючи 2 см від краю нижньої щелепи або прямий – у підщелепній ділянці. Тупим і гострим шляхом препарували товщу м'яких тканин до лінії перелому, уламки кісток скелетувались. Виконували ревізію лінії перелому, дрібні уламки кістки та кров'яні згустки видаляли. Проводилась медикаментозна обробка дефекту. Кісткові уламки репонувались у фізіологічному положенні, фіксація здійснювалась за допомогою титанової пластини та 4 шурупів. Надалі, в залежності від підгрупи дослідження, у щілину (лінію) розміщували: у хворих групи 3А – ЗКТГ + ММСК–ЖТ + ЗТП; у хворих групи 3В – остеопластичний матеріал не застосовувався. У хворих груп 3А і 3Б з внутрішньої та зовнішньої поверхні розташовували ізолюючу мембрану.

Рана пошарово ушивалась. На перші три доби залишали трубчастий дренаж, зовнішньо накладали давлючу пов'язку та холод (рис. 2.11, 2.12, 2.13, 2.14) [51, 71, 87].

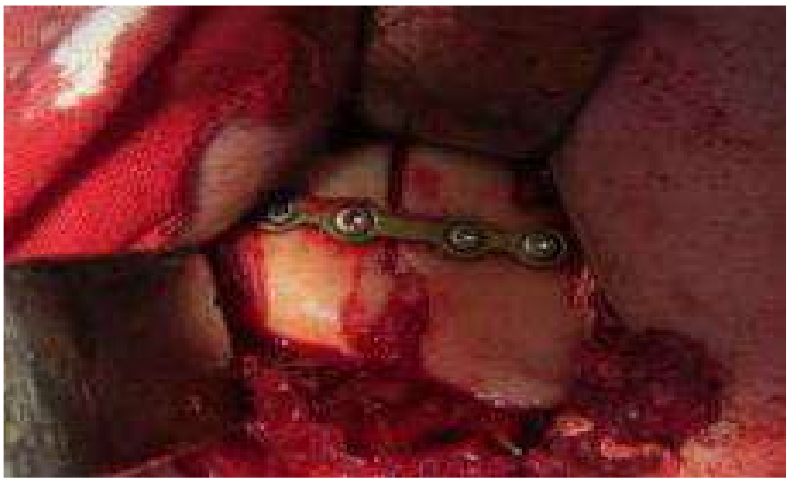

Рис. 2.11. Остеосинтез уламків нижньої щелепи.

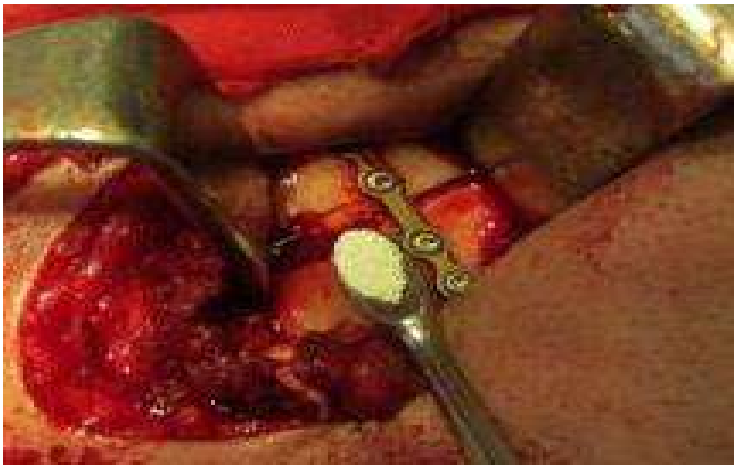

Рис. 2.12. Внесення у кістковий дефект остеотропного матеріалу.

Рис. 2.13. Пакування остеотропного матеріалу у лінію перелому.

Рис. 2.14. Покриття лінії дефекту ізолюючою мембраною.

2.3.6. Операція складного видалення ретенованого третього моляра.

Після антисептичної обробки операційного поля, під місцевою анестезією проводився дугоподібний розріз, відшаровувався слизово-окісний клапоть у ділянці другого та третього молярів. Трепанувалась компактна пластинка у ділянці третього моляра з вестибулярного боку. Проводилось видалення коронки та кореня зуба від оточуючої кісткової тканини з вестибулярного боку. Зуб вивихувався елеватором і діставався за допомогою щипців, проводилась ревізія лунки. Кістковий дефект обробляли розчинами антисептиків. Порожнини кісткових дефектів заповнювалась у хворих: групи 4А – ЗКТГ; групи 4Б ЗКТГ + ММСК–ЖТ + ЗТП. У хворих групи 4В – остеопластичний матеріал не застосовувався. Дефект кісткової тканини ізолювався за допомогою колагенової мембрани (рис. 2.15) [51, 110].

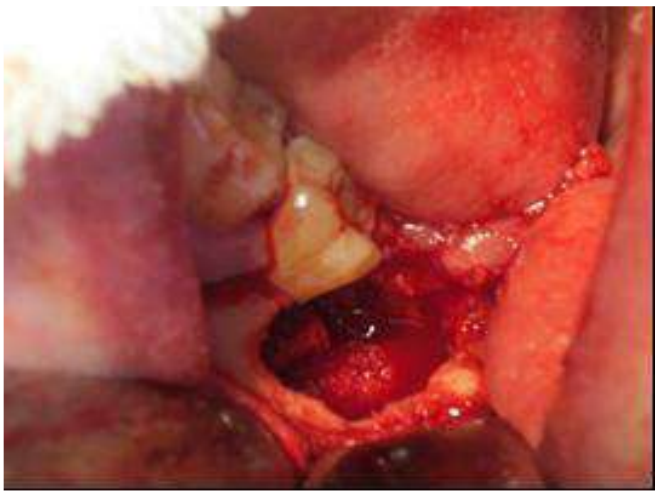

Рис. 2.15. Кістковий дефект при складному видаленні третього моляра.

2.3.7. Клінічна оцінка стану хворих після проведених операцій.

Для оцінки перебігу післяопераційного періоду у хворих усіх груп дослідження вели протокол, у якому відображали найбільш значні дані як об'єктивного, так і суб'єктивного характеру. Протокол заповнювали щоденно, упродовж перебування хворих у стаціонарі. Під час ранкових перев'язок з'ясовували скарги хворих, загальний та локальний статус, а саме: наявність апетиту, якість сну, біль у рані, післяопераційний набряк, гематома, гіперемія СОПР, виділення з рани, температура тіла, тип загоєння рани [51, 54, 87, 110, 112].

Клінічний огляд хворих проводили щоденно. На 1, 3, 5, 7, 10 добу здійснювали моніторинг клінічних показників післяопераційний період.

Оцінку післяопераційного больового синдрому проводили по цифровій рейтинговій шкалі (Numerical Rating Scale, NRS) з урахуванням суб'єктивних больових проявів у прооперованих. Цифрова рейтингова шкала NRS складається з 11 пунктів:

- 0 – біль відсутній;
- 1, 2, 3 – слабкий біль;
- 4, 5, 6 – помірний біль;
- 7, 8, 9, 10 – виражений біль [15, 51].

У хворих проводили візуальну оцінку ступеня виразності колатерального набряку після операції. Для визначення динаміки ступеня виразності набряку використовували бальну систему:

– 0 балів – відсутній;
– 1 бал – слабо виражений;
– 2 бали – помірно виражений;
– 3 бали – сильно виражений.

Для визначення динаміки ступеня гіперемії СОПР використовували бальну систему:

– 0 балів – блідо-рожевий колір СОПР;
– 1 бал – легка гіперемія;
– 2 бали – помірна гіперемія;
– 3 бали – яскрава гіперемія;
– 4 бали – ціаноз;
– 5 балів – ішемія [15, 110].

Рентгенологічне дослідження у прооперованих хворих усіх груп дослідження проводилось до хірургічного втручання, через 3, 6, 12 місяців спостережень і включало виконання ортопантомограм та прицільних рентгенограм, що дозволяло оцінювати зміни об’єму й щільності новоутвореної кістки у дефекті.

Передопераційна рентгенологічна діагностика дозволяла виявити патологію зубощелепної системи, наявність ретенованих зубів, залишків фрагментів коренів зубів, кіст, запальних процесів, а також об’ємні та якісні параметри кістки.

Ортопантомографію проводили для оцінки стану тканин пародонту та кісткової тканини коміркового відростка щелеп у місці запланованої імплантації за допомогою ортопантомографа PM 2002 ЄС Ploline Panoramic X–ray unit. Висоту кісткової тканини в місці запланованої імплантації оцінювали: від гребеня коміркового відростка до меж анатомічних утворень: дна верхньощелепних пазух, грушеподібного отвору або нижньощелепного

каналу. У фронтальному відділі нижньої щелепи – від верхнього краю коміркового відростка до нижнього краю щелепи [73, 123, 138, 146, 152, 153, 292].

2.4. Методика проведення комп'ютерної томографії для вимірювання щільності кісткової тканини у хворих груп дослідження.

Для вивчення стану кісткової тканини щелепних кісток проводилась рентгенівська комп'ютерна томографія (РКТ) на 16-зрізовому спіральному комп'ютерному томографі Siemens Somatom Emotionc. Обробка зображення здійснювалась за допомогою програми «Dicom». Після сканування об'єкта і комп'ютерної обробки сигналу, реконструювалась тривимірна графічна матриця. На відмінну від плоского двовимірного зображення, що мало вигляд прямокутних пікселів, тривимірне зображення складається з паралелепіпедів – вокселів. Кожен воксель має певний ступінь поглинання випромінювання. Ступінь поглинання знаходиться у прямій залежності від щільності речовин: чим більше поглинається випромінювання, тим світліше виглядає об'єкт на томограмі (кісткова тканина) [152, 153, 166].

Ступінь поглинання рентгенівського випромінювання тканиною називається коефіцієнтом адсорбції, який виражається в одиницях Хаунсфілда (Hounsfield Units, HU). Сукупність чисел Хаунсфілда складає шкалу Хаунсфілда. Діапазон одиниць шкали, що відповідає ступеню послаблення випромінювання тканинами та органами знаходиться у межах від - 1024 до + 3071, тобто містить 4096 відтінків сірого. За даними таблиці 2.8, нульове значення числа Хаунсфілда відповідає коефіцієнту послаблення рентгенівського випромінювання води у нормальних умовах.

Таблиця 2.8

Шкала Хаунсфілда

Речовина	**Значення HU**
Піраміда скроневої кістки	13000
Кортикальна кістка	11100
Губчаста кістка	+300 – 600
Сполучна тканина	+150 – (–300)
Кров, яка згорнулася	+80 – (–10)
Кров	+55 – (–5)
Ексудат	+25 – (–5)
Трансудат	+18 – (–2)
Вода	0
Жирова тканина	+95 – (–5)
Повітря	– 1000

Позитивні показники відповідають кістковій, м’язовій, сполучній та іншим м’яким тканинам, більш щільним речовинам (металу). Кістка поглинає рентгенівські промені сильніше від інших видів тканин, значення коливаються у діапазоні від 600 – 3000 HU. Від’ємні значення шкали Хаунсфілда відповідають легеневій, жировій тканині, повітрю. Найбільше значення коефіцієнта послаблення реєструється у піраміді скроневої кістки та складає +3000 HU. Можливість не тільки візуально вивчати досліджуваний об’єкт, але й проводити прямий денситометричний аналіз з вимірюванням коефіцієнтів послаблення в одиницях Хаунсфілда, є суттєвою перевагою КТ у порівнянні з рентгенологічним дослідженням [146, 153, 166].

2.5. Біохімічні методи дослідження ротової рідини у пацієнтів груп дослідження.

З метою вивчення біохімічних змін у хворих груп дослідження проводили дослідження ротової рідини – доступний та неінвазійний метод,

який повною мірою розкриває патогенетичні ланки патологічних процесів у ротовій порожнині, оскільки містить широкий спектр метаболітів.

Визначення активності кислої фосфатази (КФ) у ротовій рідині проводили за допомогою реактивів фірми (ТОО «AIMED» ЖШС, Казахстан), уніфікованим методом за «кінцевою точкою». Принцип методу: кількість к–нітрофенолу, що утворився за одиницю часу, пропорційний активності ферменту і визначається за оптичною щільністю взірця на спектрофотометрі при довжині хвилі 405 нм. Активність КФ визначали за калібрувальною кривою [237, 315].

Визначення активності лужної фосфатази (ЛФ) у ротовій рідині здійснювали за допомогою набору реактивів фірми «Філісіт – Діагностика» (Україна). Принцип методу: фермент розщеплює фінілфосфат з утворенням фенолу та фосфату. Фенол із 4 – амінофеназолом у присутності натрію дає червоне забарвлення, активність ферменту є пропорційною до приросту активності щільності розчину. Визначення проводили на спектрофотометрі при довжині хвилі 500 – 560 нм. Розрахунок активності ЛФ здійснювали за формулою:

$$C = E\ дос. \times 8300/E\ кал,\ де \qquad (2.1).$$

С – активність лужної фосфотази, н/моль (с.л),

Е досл. – оптична щільність дослідної проби, одиниці оптичної щільності,

8300 – фактор перерахування, н/моль (с.л),

Е кал. – оптична щільність каліброваної проби, одиниці оптичної щільності [48, 78, 315].

Індекс мінералізації (ІМ) у ротовій рідині [237, 315] розраховували за співвідношенням активності ферментів ЛФ і КФ та обчислювали за формулою:

$$ІМ = ЛФ/КФ,\ де \qquad (2.2).$$

ЛФ – лужна фосфатаза,

КФ – кисла фосфатаза.

2.6. Гістологічні методи дослідження на етапі постановки дентального імпланта при застосуванні кістково–пластичних матеріалів.

На етапі постановки дентального імпланта проводили забір гістологічного матеріалу. Для цього, після проведеного скелетування кісткової тканини у ділянці імплантації, проводили забір біоптата кісткової тканини трепаном (d=2 мм) та довжиною 10 мм (рис. 2.16).

Рис. 2.16. Забір біоптата кісткової тканини трепаном на етапі постановки дентального імпланта.

Зразки кісткової тканини з ділянки фіксували у 10% нейтральному розчині формаліну, проводили скрізь заливні середовища. Парафінові зрізи товщиною 4-5 мк, зафарбовували гематоксоліном і еозином. Вивчення та аналіз отриманих зразків здійснювали за допомогою універсального мікроскопа Leica DM 4000 BLED з відеокамерою Leica DFC 7000T. Мікрофотографії препаратів були зроблені за допомогою цієї камери та комп’ютерної програми LASV 48.

Біоптатний матеріал, що отримували у хворих перед дентальною імплантацією, поміщали у забуферований нейтральний 10% формалін (Diooptica, Італія) і фіксували впродовж 24 години. Зразки для гістологічного дослідження були у вигляді стовпчиків кісткової тканини 2 мм у діаметрі та довжиною від 8 до 16 мм. Фіксований матеріал промивали проточною водою впродовж 24 години, після чого проводили кислотну декальцинацію з

використанням суміші соляної та мурашиної кислот (Diooptica, Італія) впродовж 6 годин, з подальшим промиванням зрізів у фосфатному буфері (pH=7,4). Для отримання зрізів матеріал зневоднювали та заливали у парафін [119, 143, 205].

2.7. Матеріали та методи для оцінки ефективності дентальної імплантації.

Проведено обстеження та лікування із застосуванням дентальної імплантації 140 осіб, яким попередньо проведені хірургічні втручання для збільшення об’єму кісткової тканини коміркових відростків за допомогою різних остеотропних матеріалів (рис. 2.17).

Реабілітація хворих проводилась у підрозділі хірургічної стоматології ОКНП «Чернівецька обласна клінічна лікарня» у період з 2017 по 2022 роки. До груп спостереження не включались хворі із важкою загальносоматичною патологією та вираженими дистрофічно-запальними змінами у тканинах пародонта.

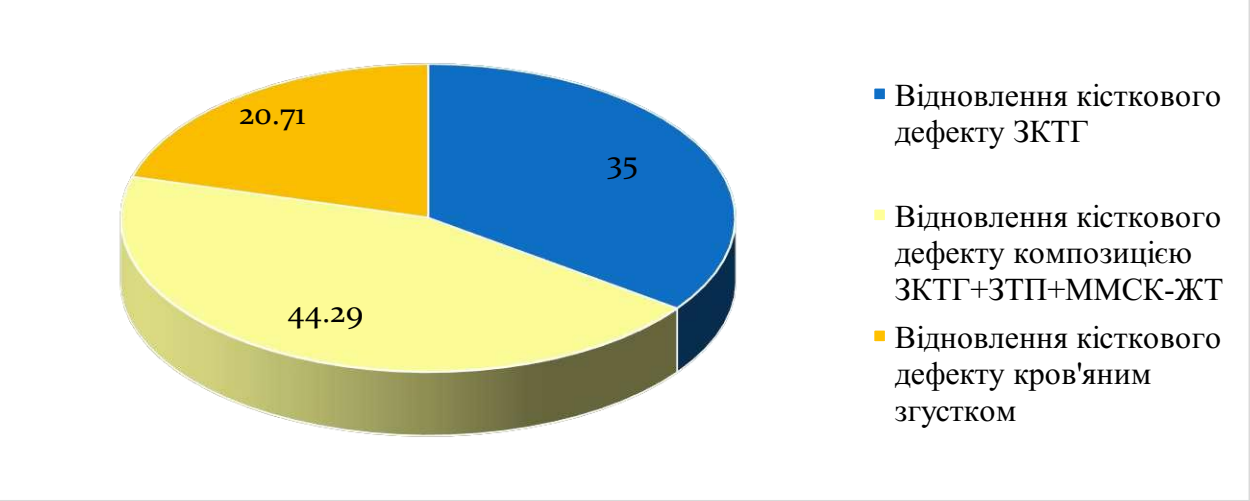

Рис. 2.17. Розподіл хворих перед дентальною імплантацією, у залежності від використання остеотропного матеріалу для відновлення кісткового дефекту щелеп.

Усі пацієнти були розподілені на ІІІ групи: І (основна) група – 49 осіб (35,0%), у яких для відновлення кісткової тканини коміркових відростків

застосовувався ЗКТГ; II (основна) група – 62 хворих (44,29%), у яких аугментація кісткових дефектів здійснювалась за допомогою запропонованої нами композиції (ЗТП + ММСК–ЖТ + ЗКТГ); III (контрольна) група – 29 хворих (20,71%), загоєння рани під кров'яним згустком (спонтанне).

Розподіл пацієнтів груп дослідження залежно від віку і статі представлений у таблиці 2.9, за даними якої було встановлено, що найбільш чисельні групи склали особи віком 26 – 35 і 36 – 45 років – 50,0% і 49,0%, відповідно. Досліджувані молодшої (18 – 25 років) та старшої (46 – 55 років) вікових груп складали 21,0% і 20,0% відповідно, від загальної кількості обстежених, представленої 74 чоловіками (52,86%) та 66 особами (47,14%) жіночої статі.

Розподіл пацієнтів згідно з класифікацією Кеннеді [55, 313] представлений у таблиці 2.10, яка свідчила, що найчисельніші групи осіб складали хворі з II класом (32,86%) та III класом (33,57%) адентією зубних рядів за Кеннеді (зубні дуги з односторонніми та боковими включеними дефектами, відповідно).

Таблиця 2.9

Розподіл пацієнтів при дентальній імплантації, з використанням різних остеотропних препаратів залежно від віку.

Групи дослідження	18–25 років		26–35 років		36–45 років		46–55 років	
	Чол.	Жін.	Чол.	Жін.	Чол.	Жін.	Чол.	Жін.
I група (основна) (n=49)	4 / 19,05	3 / 14,29	9 / 18,0	8 / 16,0	9 / 18,37	9 / 18,37	4 / 20,0	3 / 15,0
II група (основна) (n=62)	5 / 23,80	4 / 19,05	12 / 24,0	10 / 20,0	10 / 20,41	12 / 24,49	5 / 25,0	4 / 20,0
III група (контрольна) (n=29)	3 / 14,29	2 / 9,52	6 / 12,0	5 / 10,0	5 / 10,20	4 / 8,16	2 / 10,0	2 / 10,0
Разом (n=140)	21 / 15,0		50 / 35,71		49 / 35,0		20 / 14,29	

Таблиця 2.10

Розподіл хворих при дентальній імплантації згідно з класифікацією Кеннеді.

Групи дослідження	I клас	II клас	III клас	IV клас
I група (основна) (ЗКТГ) (n=49)	7 / 33,33	16 / 34,78	16 / 34,04	10 / 38,46
II група (основна) («ЗТП + ММСК ЖТ + ЗКТГ») (n=62)	8 / 38,10	22 / 47,83	21 / 44,68	11 / 42,31
III група (контрольна) (спонтанне загоєння) (n=29)	6 / 28,57	8 / 17,39	10 / 21,28	5 / 19,23
Разом (n=140)	21 / 15,0	46 / 32,86	47 / 33,57	26 / 18,57

У 15,0% та у 18,57% осіб діагностували I і IV клас адентії за Кеннеді (двосторонні кінцеві дефекти та включені дефекти переднього відділу зубних дуг, відповідно).

За даними таблиці 2.11 встановлено, що:

- товста щільна компактна кістка з рентгенологічною щільністю >1.250 од HU (Д1) об'єктивізувалась у 22,86% пацієнтів, при найбільшому виявленні у представників II основної групи – 68,75% та у найменшої кількості осіб III контрольної групи – 12,50%;
- товстий кортикальний шар різної щільності з вираженим щільним комірковим губчастим шаром (оптична щільність 850–1250 HU) (Д2) діагностувалась у 36,43% пацієнтів, при найбільшій їх кількості у хворих II основної групи – 62,75% та найменшій – 5,88% в осіб III контрольної групи;
- тонкий рихлий кортикальний шар з рихлим середньокомірковим губчастим шаром (оптична щільність – 350–850 HU) (Д3) досліджувалась у 40,71% обстежених при їх максимальній кількості у I основній та III контрольних групах – 47,36% і 38,60% осіб [1, 4, 58].

Таблиця 2.11

Розподіл хворих груп дослідження згідно з класифікацією Misch C.E. (1999 р.), після застосування різних остеотропних матеріалів

Групи дослідження	Д1, абс. / %	Д2, абс. / %	Д3, абс. / %	Д4, абс. / %
І група (основна) (n=49)	6 / 18,75	16 / 31,37	27 / 47,36	–
ІІ група (основна) (n=62)	22 / 68,75	32 / 62,75	8 / 14,04	–
ІІІ група (контрольна) (n=29)	4 / 12,5	3 / 5,88	22 / 38,60	–
Разом (n=140)	32 / 22,86	51 / 36,43	57 / 40,71	–

На етапі планування дентальної імплантації проводили комп’ютерну томографію, яка давала уявлення щодо визначення об’єму кісткової тканини, необхідної до встановлення імпланту, а також моделювання положення встановленого імпланту у кістковій структурі, тобто розрахувати його точне розміщення та напрямок у кістці.

Хірургічний протокол дентальної імплантології включав наступні послідовні етапи:

1. Розсічення та відшарування слизово-окісного клаптя комбінованим методом за допомогою фізіодиспансера та спеціального наконечника з пониженою властивістю обертів 20:1.

2. Введення імпланту у кісткове ложе. Оперативне втручання проводили у 2 етапи: введення кореневої частини імпланту (перша фаза), під’єднання головки (друга фаза). Другу фазу операції проводили після загоєння через 3–4 місяці на нижній щелепі та 5–6 місяців на верхній щелепі. При встановленні головок імплантів, оголювали гвинти-заглушки та

замінювали їх опорними головками. Операційне поле на 1 тиждень закривали захисною каппою. У дослідженні застосована двомоментна внутрішньокісткова система імплантів (інтрамобільні циліндричні імпланти). Дана система оснащена амортизатором, за яким можливе спостереження та його заміна. Усі маніпуляції здійснювали під місцевим знеболюванням (Sol. Ubistesini 4% forte) [42, 50, 56, 61, 67].

Для визначення ефективності реабілітації хворих після проведення дентальної імплантації, велася низка клінічно-лабораторних досліджень, які включали:

- оцінку гігієни порожнини рота за індексом OHI–S (Green-Vermillion, 1964 [54]) (табл. 2.12).

Таблиця 2.12

Критерії оцінки і інтерпретація результатів індексу OHI–S

Зубний наліт (ДІ), бали	Бали	Зубний камінь (СІ), бали	Значення, бали	Гігієна
Відсутній	0	Відсутній	0 – 0,6	Добра
1/3 коронки	1	Над’ясенний ЗК менше 1/3 коронки	0,7 – 1,6	Задовільна
2/3 коронки	2	Над’ясенний ЗК від 1/3 до 2/3 коронки, чи є під’ясенний ЗК в окремих ділянках	1,7 – 2,5	Не задовільна
> 2/3 коронки	3	Над’ясенний ЗК 2/3 коронки і/чи під’ясенний ЗК оточує пришийкову частину зуба	>2,6	Погана

- наявність та вираженість запалення слизової оболонки навколо імплантів [54] оцінювали за допомогою проби Шиллера-Писарєва (табл. 2.13), шляхом оцінки фарбування слизової оболонки ясен розчином: 1 г йоду + 1 г калію йодиду + 40 мл дистильованої води;

Таблиця 2.13

Інтерпретація результатів проби Шиллера-Писарєва

Забарвлення	Проба	Оцінка, бали
Відсутнє	негативна	1
Жовтий колір (від помаранчевого до середнього)	слабопозитивна	2
Коричневе	позитивна	3

- стан тканин пародонта після проведення дентальної імплантації оцінювали за допомогою папілярно-маргінально-альвеолярного індексу (РМА) [54] за I. Schour і M. Massler (1948), в модифікації Parma (1960) (табл. 2.14).

Таблиця 2.14

Інтерпретація результатів за індексом РМА

Запалення	Бали	Значення, %	Ступінь гінгівіту
Відсутнє	0	до 25 %	Легкий
Ясенного сосочка (Р)	1	25–50 %	Середній
Ясенного краю (М)	2	>50 %	Важкий
Альвеолярних ясен (А)	3	–	

Стан зубів, висоту кісткової тканини в місцях імплантації оцінювали за допомогою ортопантомографії (PM 2002 ЄС Ploline Panoramia X-ray unit). Розрахунки висоти коміркового відростка у зоні розташування імпланта (у мм), проводили з урахуванням коефіцієнтів збільшення зображення, які визначені для кожного типу ортопантомографа та зубокоміркових ділянок. Під висотою кісткової тканини брали відстань від гребня коміркового

відростка до анатомічних утворень: дна верхньощелепних пазух, грушеподібного отвору або нижньощелепного каналу [88, 124, 138, 148, 359].

Для оцінки стабільності імплантів використовували метод частотно-резонансного аналізу (RFA-техніка) за допомогою приладу Osstell mentor виробництва фірми «Integration Diagnostics» (Швеція) (рис. 2.18).

Метод грунтується на реєстрації резонансних електромагнітних коливань імпланту та оточуючої кістки при дії на них електромагнітного поля через намагнічений штифт. Резонансна частота є мірою стабільності фіксації імпланту, відповідно ступінь його остеоінтеграції та розраховується на основі сигналу-відповіді. Результати відображаються на дисплеї апарату у вигляді значення ISQ (Implant Stability Quotient) – коефіцієнту стабільності імпланту (КСІ) в діапазоні від 1 до 100 одиниць. Чим вище значення цього коефіцієнту, тим більша стабільність фіксації [138, 151].

Рис. 2.18. Прилад для частотно-резонансного аналізу стійкості імплантів.

2.8. Статистичні методи дослідження.

Статистичну обробку отриманих результатів проведено на персональному комп’ютері за допомогою ліцензійних програм «Microsoft Excel» і «Statistica». При статистичній обробці отриманих результатів, що відповідали нормальному (гаусовському) розподілу, використовувалися загальноприйняті у медицині методи варіаційної статистики та

вираховувалися: середня арифметична вибірка (M), середньоквадратичне відхилення (SD), стандартна помилка середньої арифметичної (m).

При оцінці вірогідності різниці між середніми величинами обраховувався коефіцієнт t. Надійність обраховувалося за методом Стьюдента при двобічному тесті. Для твердження про вірогідність різниці враховувалася загальноприйнята в медикобіологічних дослідженнях величина рівня ймовірності (p) - $p<0,05$.

При відхиленні типу розподілу від нормального, а також у невеликих об'ємах вибірки застосовувалися непараметричні критерії (тест Манна-Уітні). [51, 292].

Основні положення розділу висвітлені у наступних публікаціях:

1. Бамбуляк АВ, Кузняк НБ, Перебийніс ПП, Ткачик СВ. Результати вивчення біосумісності зразків з вмістом мультипотентних мезенхімальних стромальних клітин жирової тканини. Вісник проблем біології і медицини. 2019;1(2):290-4. doi: 10.29254/2077-4214-2019-2-1-150-290-294 [25].

2. Бамбуляк АВ, Кузняк НБ, Дмитренко РР, Лопушняк ЛЯ, Бойчук ОМ. Особливості передопераційного ведення та методи обстеження пацієнтів груп дослідження. Клінічна та експериментальна патологія. 2021;20,3(77):3-10. doi: 10.24061/1727-4338.XX.3.77.2021.1 [14].

3. Бамбуляк АВ, Кузняк НБ, Лопушняк ЛЯ, Дмитренко РР, Бойчук ОМ. Використання остеопластичних матеріалів для заповнення кісткових дефектів щелеп після проведеного хірургічного лікування пацієнтів груп дослідження. Актуальні проблеми сучасної медицини: Вісник Української медичної стоматологічної академії. 2021;21,4(76):98-107. doi: https://doi.org/10.31718/2077-1096.21.4.98 [21].

4. Bambuliak A. Biocompatibility of mesenchymal stromal cells of adipose tissue with osteoplastic materials (in vitro). Archives of the Balkan Medical Union. 2019;54(3):486-91. doi: 10.31688/ABMU.2019.54.3.13. [182].

5. Bambuliak AV. Clinical aspect of treatment defects equivalents of bone tissues based on mmc-at. Матеріали підсумкової 102-ї науково-практичної конференції з міжнародною участю професорсько-викладацького персоналу Буковинського державного медичного університету; 2021 лют. 08, 10, 15; Чернівці. Чернівці: Медуніверситет; 2021. с. 314-315 [186].

6. Кузняк НБ, Бамбуляк АВ, Цигикало ОВ, Дмитренко РР, Макарчук ІС, винахідники; Буковинський державний медичний університет, патентовласник. Спосіб зіставлення послідовних серійних гістологічних зрізів для виготовлення та контролю пропорцій 3D-реконструкцій (сферичні маркери). Патент України № 151088. 2022 черв. 01 [84].

7. Кузняк НБ, Цигикало ОВ, Бамбуляк АВ, Дмитренко РР, Гарвасюк ОВ, винахідники; Буковинський державний медичний університет, патентовласник. Спосіб зіставлення послідовних серійних гістологічних зрізів для виготовлення та контролю пропорцій 3D-реконструкцій (циліндричні маркери, 1 під кутом). Патент України № 151091. 2022 черв. 01 [86].

8. Цигикало ОВ, Кузняк НБ, Бамбуляк АВ, Дмитренко РР, Махрова ЄГ, винахідники; Буковинський державний медичний університет, патентовласник. Пристрій для виготовлення гістологічних препаратів. Патент України № 151089. 2022 чер. 01 [158].

9. Цигикало ОВ, Кузняк НБ, Дмитренко РР, Бамбуляк АВ, Махрова ЄГ. винахідники; Буковинський державний медичний університет, патентовласник. Спосіб видалення надлишку рідин з гістологічного зрізу. Патент України № 151087. 2022 чер. 01 [159].

РОЗДІЛ 3
БІОСУМІСНІСТЬ І БІОЛОГІЧНІ ВЛАСТИВОСТІ МУЛЬТИПОТЕНТНИХ МЕЗЕНХІАЛЬНИХ СТРОМАЛЬНИХ КЛІТИН ЖИРОВОЇ ТКАНИНИ ЕКСПЕРИМЕНТАЛЬНИХ ТВАРИН.

3.1. Фенотипова характеристика мультипотентних мезенхімальних стромальних клітин жирової тканини експериментальних щурів і оцінка ступеня її мінералізації та проліферації.

Фенотиповий аналіз ММСК–ЖТ виявив профіль експресії поверхневих маркерів, які є характерними для стромальних клітин з мультипотентними властивостями [18, 205, 295].

При дослідженні зразків 0-пасажу (3-4-та доба спостереження) визначали експресію поверхневих антигенів CD 73 до 73,5±6,68% клітин, які впливають на популяції Т- і В-лімфоцитів та CD 45 – до 60,5±5,50% клітин, які відповідають за присутність гемопоетичних клітин. При цьому, при вивченні зразків 0-пасажу спостерігали високу кількість CD 117-хелперів (95,0±8,64%), що ініціюють фактор росту стовбурових клітин (рис. 3.1).

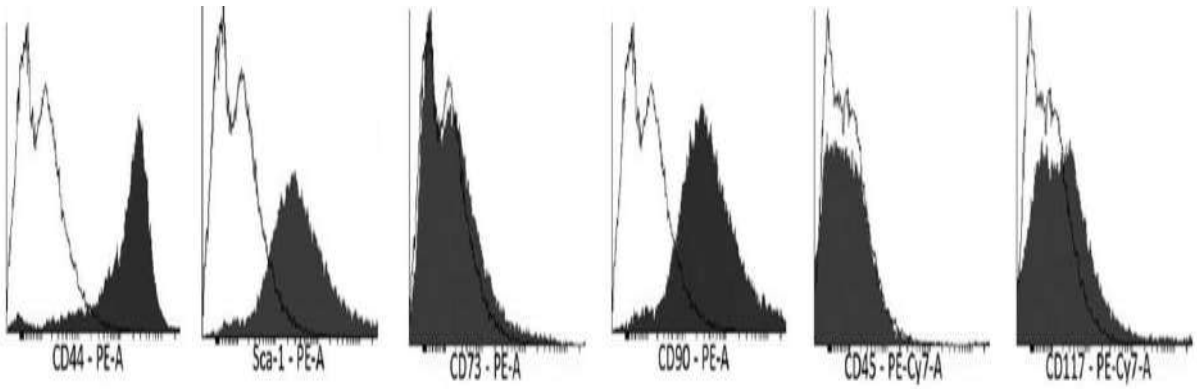

Рис. 3.1. Гістограма експресії поверхневих маркерів CD 44, Sca-1, CD 73, CD 90, CD 45, CD 117 в культурах клітин жирової тканини щурів: прозора гістограма – контрольні зразки без внесення антитіл; темна – рівень флюоресценції у зразку з додаванням моноклональних антитіл.

Фенотиповий аналіз маркерів ММСК–ЖТ 2-го пасажу продемонстрував експресію антигенів Sca-1 – до 89,3±8,12%, CD 90 – до 93,7±8,52%, CD 44 – до 97,8±8,98%, що у 2,7, у 9,4 та у 4,0 раза, відповідно, перевищувало кількісний склад поверхневих антигенів 0-пасажу ММСК–ЖТ, $p<0,01$. При цьому, визначено зменшення панлейкоцитарного маркеру CD 45 – до 1,60±0,15% клітин, CD 117 – до 4,7±0,43%, що свідчило про відсутність кровотворних клітин у зразках, що вивчалися (рис. 3.2). Отже, такий же імунофенотиповий профіль був досліджений низкою авторів для ММСК, виділених з жирової тканини [295].

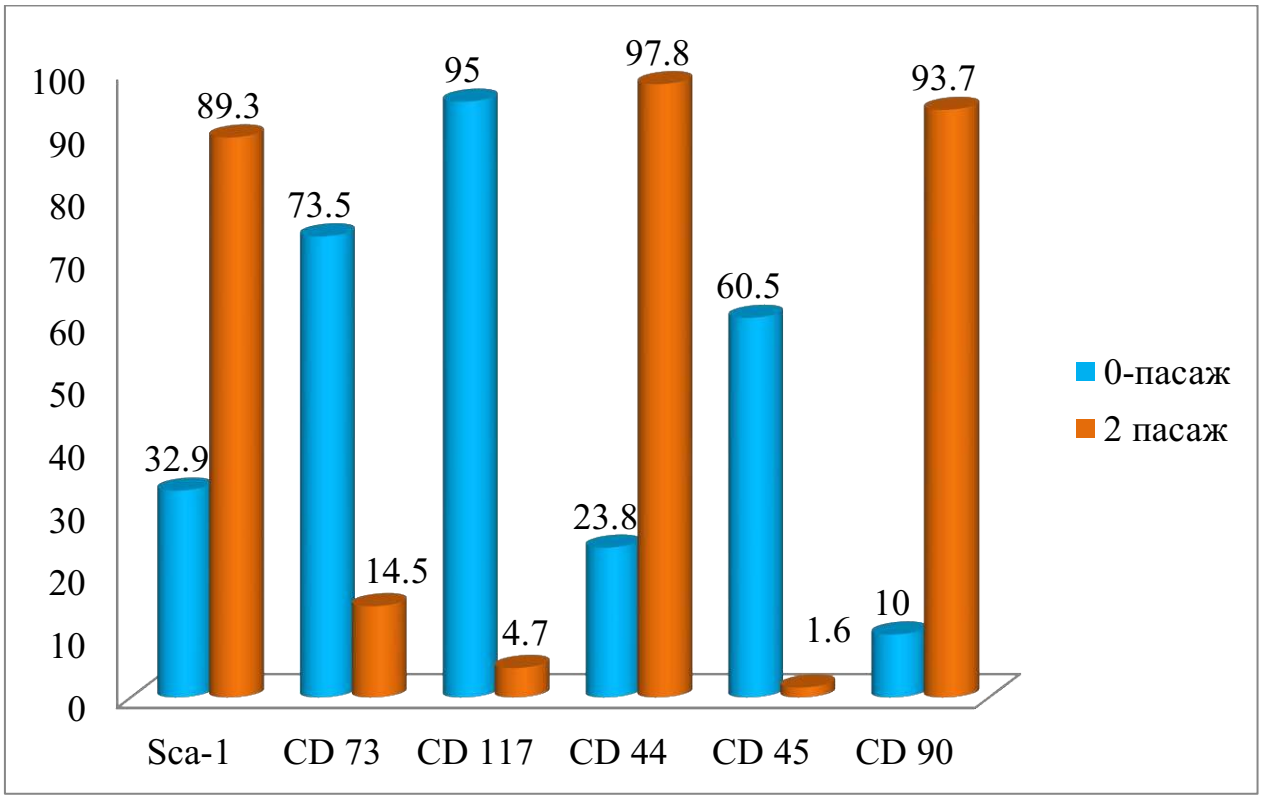

Рис. 3.2. Фенотипові особливості поверхневих маркерів ММСК–ЖТ різних пасажів.

Однією з головних характеристик ММСК–ЖТ є здатність до диференціації в різні типи клітин сполучної тканини [18, 119]. У нашому дослідженні для з’ясування біологічних властивостей ММСК–ЖТ визначали

потенціал цих клітин до спрямованого диференціювання в остеогенному напрямку (табл. 3.1).

Таблиця 3.1

Фенотиповий аналіз поверхневих маркерів ММСК–ЖТ у щурів лінії Вістар, M±m, %.

Зразки	Sca-1, %	CD 73, %	CD 117, %	CD 44, %	CD 45, %	CD 90, %
0-пасаж ММСК–ЖТ	32,9± ±2,99	73,5± ±6,68	95,0± ±8,64	23,8± ±2,53	60,5± ±5,50	10,0± ±0,91
2-пасаж ММСК–ЖТ	89,3± ±8,12°	14,5± ±1,32°	4,7± ±0,43°	97,8± ±8,98°	1,60± ±0,15°	93,7± ±8,52°
Примітка. °p<0,01 – достовірна різниця значень стосовно даних 0-пасажу ММСК–ЖТ.						

При цьому встановлено (табл. 3.2), що на 5 добу культивування найменша оптична щільність була у зразках № 1 та № 3 – 1,38±0,27 ум. од. та 2,64±0,32 ум. од., відповідно, p<0,01. Водночас оптична щільність зразка № 3 була у 2,3 раза та зразка № 4 – у 2,8 раза більшою, ніж у культурі ММСК–ЖТ (зразок № 1), (p<0,01).

Перші ознаки впливу остеоіндукції у зразках, що містили ММСК–ЖТ з’явились на 7-му добу культивування, незалежно від їх складу. При цьому, досліджувані зразки набували фенотип кісткової тканини, що характеризувалось утворенням культур з формуванням клітинних агрегатів, синтезом щільного позаклітинного матриксу з явищами кальцифікації.

На 7-му добу спостережень реєстрували збільшення оптичної щільності усіх досліджуваних тканинних культур. Привертало увагу, що на 7-му добу культивування значення параметра, що вивчався, були однаковими у зразках № 1 та № 3 і коливались від 2,56±0,51 ум. од. до 2,86±0,55 ум. од.,

(p<0,05). Разом з тим оптична щільність тканинної культури, що містила ММСК–ЖТ + ЗТП була у 1,5 раза (p>0,05) та зі складом ММСК–ЖТ + ЗТП + ЗКТГ у 1,9 раза вище, (p<0,05), ніж у зразку № 1 (ММСК–ЖТ).

На 10-ту добу спостережень, оптична щільність зразка № 1 становила 2,95±0,59 ум. од. та була мінімальною. Значення параметра, що вивчався у тканинних культурах «ММСК–ЖТ + ЗТП» та «ММСК–ЖТ + ЗКТГ» хоча і були у 1,4 раза та у 1,1 раза відповідно вище, однак не відрізнялись статистичною значущістю від даних оптичної щільності зразка № 1, (p>0,05). При цьому, на 10-ту добу культивування оптична щільність зразка № 4 – 5,07±1,01 ум. од. була вірогідно вище даних параметру, що вивчався у зразку № 1, (p<0,05).

Таблиця 3.2

Ступінь мінералізації культур ММСК–ЖТ колометричним методом

Зразки	Терміни спостереження		
	5-та доба	7-ма доба	10-та доба
№ 1 (ММСК–ЖТ)	1,38±0,27	2,56±0,51	2,95±0,59
№ 2 (ММСК–ЖТ + ЗТП)	3,15±0,43°°	3,92±0,74	4,00±0,80
№ 3 (ММСК–ЖТ + ЗКТГ)	2,64±0,32°°	2,76±0,55	3,22±0,65
№ 4 (ММСК–ЖТ + ЗТП + ЗКТГ)	3,86±0,56°°	4,85±0,97°	5,07±1,01°
Примітка. °p<0,05; °°p<0,01 – достовірна різниця значень стосовно даних зразка № 1 (ММСК–ЖТ, ум. од.).			

Одним з біохімічних маркерів диференціювання остеобластів і формування кісткової тканини є активність ферменту ЛФ, що виділяється остеобластами і бере участь у мінералізації остеоїдів [11, 31, 315]. Активність

ЛФ у зразках досліджували на 7-му, 14-ту та 21-шу добу спостережень (табл. 3.3, рис. 3.4).

Таблиця 3.3

Активність лужної фосфатази остеобластів у різних зразках ММСК–ЖТ.

Терміни спостереження	Зразок № 1 (ММСК–ЖТ з ОД)	Зразок № 2 (ММСК–ЖТ + ЗТП)	Зразок № 3 (ММСК–ЖТ + ЗКТГ)	Зразок № 4 (ММСК–ЖТ + ЗТП + ЗКТГ)
7-ма доба	0,25±0,03	0,28±0,04	0,26±0,03	0,27±0,04
14-та доба	1,38±0,04	1,52±0,05°°	1,37±0,04**	1,54±0,05°,▪
21-ша доба	3,56±0,04	3,92±0,09°	3,60±0,08**	4,15±0,08°,▪

Примітки:

1.°$p<0,01$; °°$p<0,05$ – достовірна різниця значень стосовно зразка № 1.

2.*$p_1<0,01$; **$p_1<0,05$ – достовірна різниця стосовно зразка № 2.

3.▪$p_2<0,01$; ▪▪$p_2<0,05$ – достовірна різниця значень стосовно зразка № 3.

На 7-му добу експерименту активність ЛФ у зразках, котрі вивчались була однаковою та коливалась від мінімальних значень 0,25±0,03 ммоль/хв • 10^5 у зразку № 1 до максимальних даних 0,28±0,04 ммоль/хв • 10^5 у зразку № 2, ($p–p_2>0,05$).

На 14-ту добу спостережень активність ЛФ зростала в усіх зразках, але відзначалась мінімальними значеннями у зразку № 1 (1,38±0,04 ммоль/хв • 10^5) та у зразку № 3 (1,37±0,04 ммоль/хв • 10^5, ($p_1<0,05$)). При цьому, у зразках № 2, ($p<0,05$) та № 4, (p, $p_2<0,01$, $p_1>0,05$), активність ЛФ була вірогідно вищою стосовно даних як у зразку № 1, так і зразку № 3, у середньому на 10,14%.

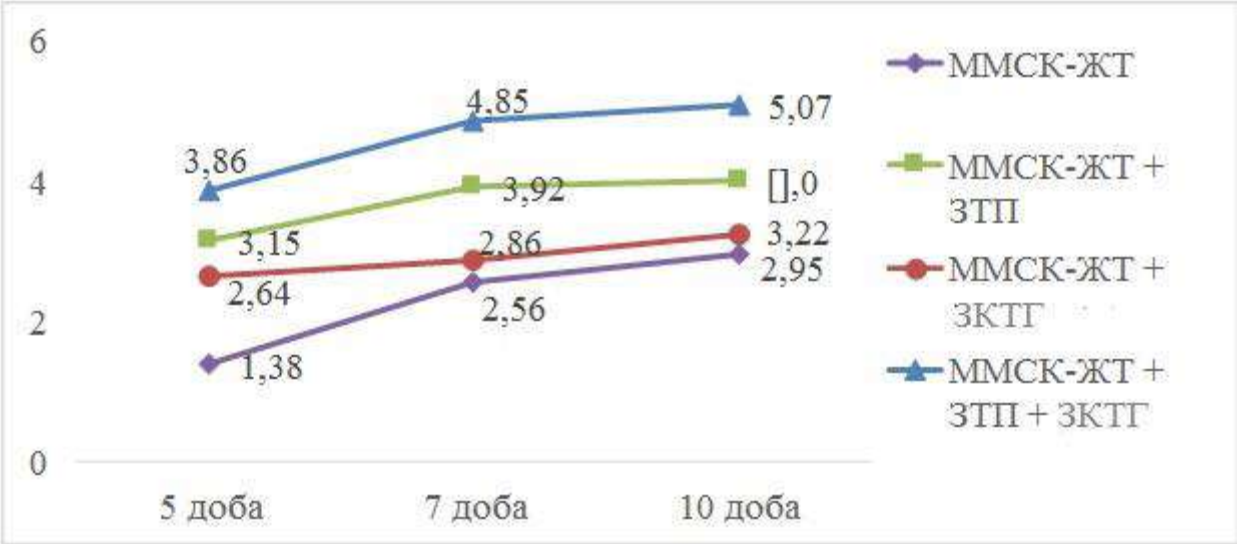

Рис. 3.3. Ступінь мінералізації культур ММСК–ЖТ колометричним методом у різні терміни спостереження.

На 21-шу добу експерименту найбільша активність ЛФ визначалась у зразках № 2, що містить комбінацію ММСК–ЖТ + ЗТП – 3,92±0,09 ммоль/хв • 10^5, ($p<0,01$), та у зразку № 4, що поєднував ММСК–ЖТ + ЗТП + ЗКТГ – 4,15±0,08 ммоль/хв • 10^5, (p, $p_2<0,01$, $p_1>0,05$). Разом з тим, у зразках № 1 та № 2 активність ЛФ була значно нижчою і коливалась від 3,56±0,04 ммоль/хв • 10^5 до 3,60±0,08 ммоль/хв • 10^5, ($p_1<0,05$), відповідно, що свідчило про меншу метаболічну активність клітин у даних зразках (рис. 3.4).

Для підтвердження диференціювання ММСК–ЖТ у зразках, котрі вивчались, в остеобласти, детектували експресію генів остеопонтину методом ЗТ-ПЛР у реальному часі. Для цього використовували праймери на остеопонтин – основний білок кісткової тканини: прямої – 5’ – AAGGCGCATTACAGCAAACACTCA – 3’ та зворотній – 5 TCATCGGACTCCTGGCTCTTCAT – 3’.

Привертало увагу, що на 7-му добу експерименту (табл. 3.4) самий низький рівень мРНК був зафіксований у зразку № 1 – 0,87±0,04 та у зразку № 4 – 0,89±0,04, ($p_1<0,01$). При цьому, у зразку № 2, що містив комбінацію ММСК–ЖТ + ЗТП, та зразку № 4, що поєднував ММСК–ЖТ + ЗТП + ЗКТГ, рівень мРНК коливався від 1,41±0,06, ($p<0,01$) до 1,40±0,06, (p, $p_2<0,01$,

p_1>0,05), відповідно, та був, у середньому, на 62,06% вище стосовно даних у зразках № 1 та № 3.

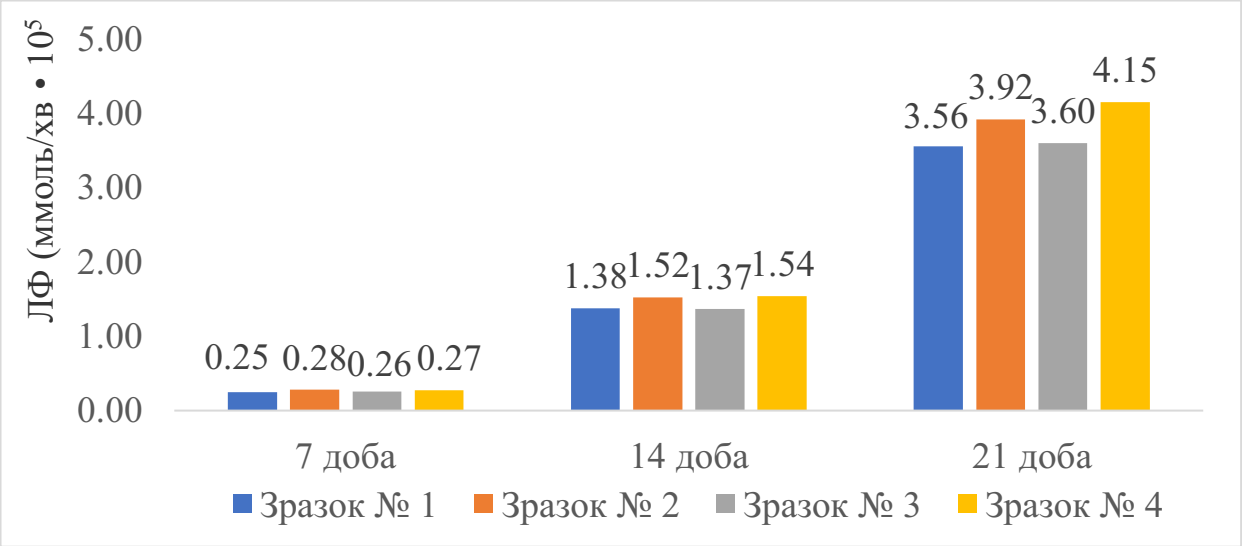

Рис. 3.4. Активність лужної фосфатази остеобластів у зразках ММСК–ЖТ.

На 14-ту добу досліджень спостерігали зростання рівня експресії остеопонтину в усіх експериментальних зразках, однак у культурі ММСК–ЖТ з ОД (зразок № 1) рівень мРНК був вірогідно нижчим, зі значенням 1,38±0,04, ніж у решти досліджуваних зразках. При цьому, рівень експресії остеопонтину перевищував значення у зразку № 1: на 78,98% у зразках № 2, (p<0,01), на 10,14% у зразках № 3, (p<0,05) та на 81,16% у зразках № 4, p, (p_2<0,01, p_1>0,05).

На 21-шу добу спостережень визначали подальше зростання рівня мРНК у культурах, котрі вивчались. При цьому, мінімальний рівень експресії остеопонтину досліджували у зразку № 3, що містив ММСК–ЖТ + ЗКТГ – 2,73±0,05, (p<0,05, p_1<0,01). Дещо вищим був вміст даного параметру у зразку № 1 – 2,96±0,06. У зразках № 2 та № 4 рівень мРНК був, у середньому, на 11,22%, (p_1<0,01) та на 27,11 % вище, (p_2<0,01), ніж у культурах № 1 та № 3, відповідно (рис. 3.5, рис 3.6).

Таблиця 3.4

Експресія мРНК остеопонтина у динаміці культивування ММСК–ЖТ на середовищі з факторами диференціювання клітин в остеобласти у різних зразках.

Терміни спостереження	Зразок № 1 (ММСК–ЖТ з ОД)	Зразок № 2 (ММСК–ЖТ + ЗТП)	Зразок № 3 (ММСК–ЖТ + ЗКТГ)	Зразок № 4 (ММСК–ЖТ + ЗТП + ЗКТГ)
7-ма доба	0,87±0,04	1,41±0,06°	0,89±0,04*	1,40±0,06°,▪
14-та доба	1,38±0,04	2,47±0,05°	1,52±0,03°°,*	2,50±0,06°,▪
21-ша доба	2,96±0,06	3,45±0,07°	2,73±0,05°°,*	3,49±0,07°,▪

Примітки:
1.°$p<0,01$; °°$p<0,05$ – достовірна різниця значень стосовно зразка № 1.
2.*$p_1<0,01$ – достовірна різниця стосовно зразка № 2.
3.▪$p_2<0,01$ – достовірна різниця значень стосовно зразка № 3.

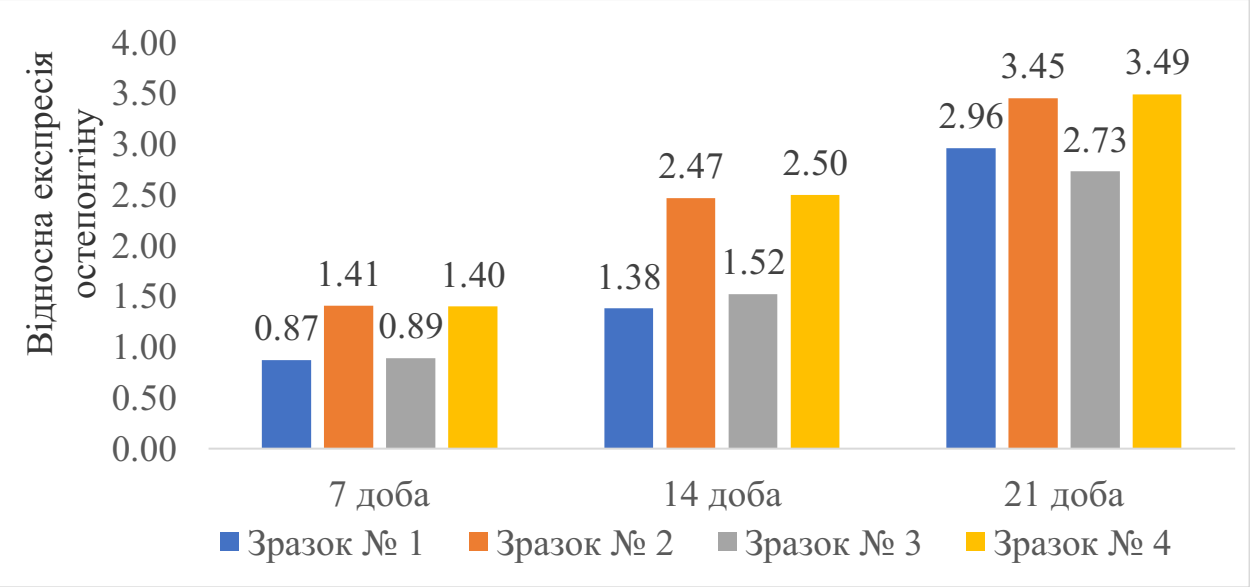

Рис. 3.5. Експресія мРНК остеопонтіну у динаміці культивування ММСК–ЖТ у різних зразках.

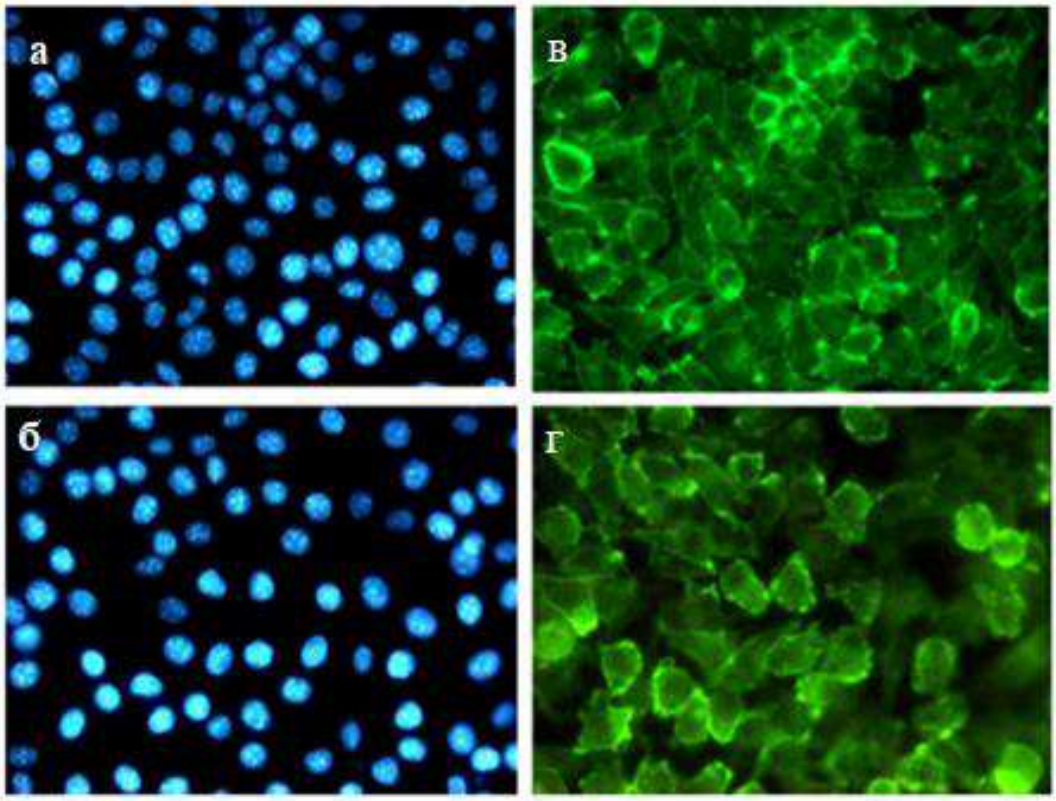

Рис. 3.6. Фотографічні знімки остеобластів, отриманих із ММСК–ЖТ на 21-шу добу культивування (а – зразок № 1; б – зразок № 2; в – зразок № 3; г – зразок № 4).

Продукція солей кальцію та фосфатів остеобластами [183, 178, 200], що диференціювались із ММСК–ЖТ, якісно підтверджена фарбуванням за Von Kossa (рис. 3.7).

Встановлено, що у зразку № 1, що містив ММСК–ЖТ з остеогенним диференціюванням, досліджувалось суттєво менше клітин, здатних продукувати преципітати кальцію, на відміну від зразка № 4, що містить ММСК–ЖТ + ЗТП + ЗКТГ, де після фарбування спостерігали великі фрагменти мінералізованого матриксу.

Остеогенне диференціювання ММСК–ЖТ в остеобласти у досліджуваних зразках підтверджене кількісною оцінкою експресії генів до маркера BGP (кістковий gla-білок). BGP-кістковий глутаміновий протеїн (остеокальцин) – невеликий білок, який найбільш широко представлений у кістковому матриксі, бере участь у процесах кальцифікації та є маркером

активності остеобластів, що складає 15% екстрагованих неколагенових білків [29, 212, 284].

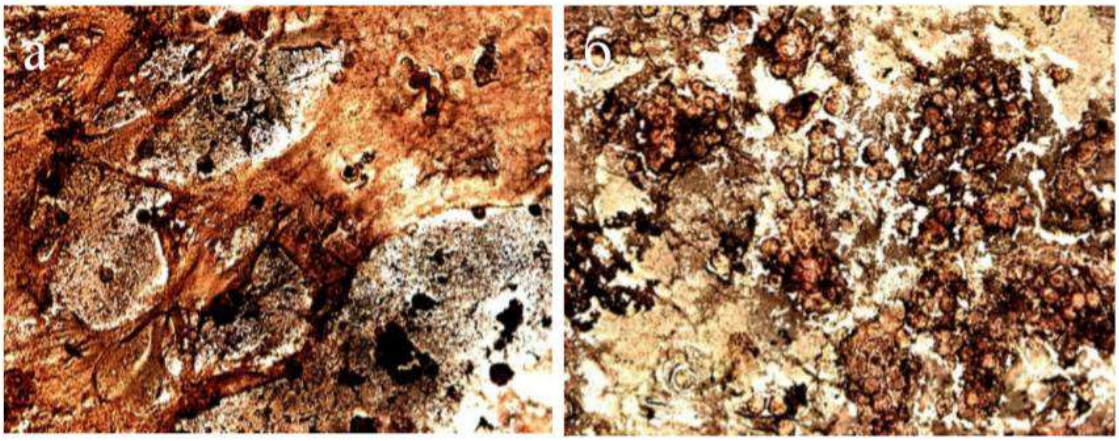

Рис. 3.7. Остеогенна диференціація клітин за Von Kossa: а – остеобласти, диференційовані з ММСК–ЖТ (зразок № 1); б – остеобласти, диференційовані з ММСК–ЖТ + ЗТП + ЗКТГ (зразок № 4).

Встановлено, що експресія мРНК, що кодує BGP, проявляє себе наступним чином (табл. 3.5): на 7-му добу спостережень мінімальну кількість копій BGP-гена досліджували у зразку № 1 – 20.000±365,0 копій та дещо більше у зразку № 3 – 22.500±370,0 копій, (p, p_1<0,01). При цьому, максимальну експресію мРНК, що кодує ген BGP досліджували у зразках № 2 та № 4, яка була у 1,2, (p<0,01) та у 1,3 раза, (p, p_2<0,01, p_1>0,05), вище, відповідно, стосовно значень зразка № 1. На 14-ту добу досліджень у всіх зразках досліджували подальше зростання експресії даного параметру. Однак, у зразках № 2 та № 4 кількість копій BGP-гену перевищували дані у зразку № 1 у 1,4 раза, (p<0,01) та у 1,5 раза, (p-p_2<0,01), відповідно. На 21-шу добу спостережень експресія мРНК, що кодує ген BGP, знижувалась у зразках № 1 та № 3 до 35.800±420,0 копій та до 35.000±400,0 копій, (p_1<0,01, p>0,05), при зростанні копій BGP-гена у зразках № 2 та № 4 у 2,1, (p<0,01) та 2,2 раза, (p-p_2<0,05), стосовно даних зразка № 1 (рис. 3.8).

Таблиця 3.5

Кількість копій кДНК, що кодують BGP білок кісткової тканини у остеобластів, диференційованих із ММСК–ЖТ різних зразків.

Терміни спостере-ження	Зразок № 1 (ММСК–ЖТ з ОД)	Зразок № 2 (ММСК–ЖТ + ЗТП)	Зразок № 3 (ММСК–ЖТ + ЗКТГ)	Зразок № 4 (ММСК–ЖТ + ЗТП + ЗКТГ)
7-ма доба	20.000±365,0	24.500±376,0°	22.500±370,0°,*	25.000±385,0°,▪
14-та доба	40.500±560,0	55.000±575,0°	43.000±570,0°,*	60.000±720,0°,*,▪
21-ша доба	35.800±420,0	75.000±620,0°	35.000±400,0*	80.500±790,0°,*,▪

Примітки:

1.°$p<0,01$ – достовірна різниця значень стосовно зразка № 1.

2.*$p_1<0,01$ – достовірна різниця стосовно зразка № 2.

3.▪$p_2<0,01$ – достовірна різниця значень стосовно зразка № 3.

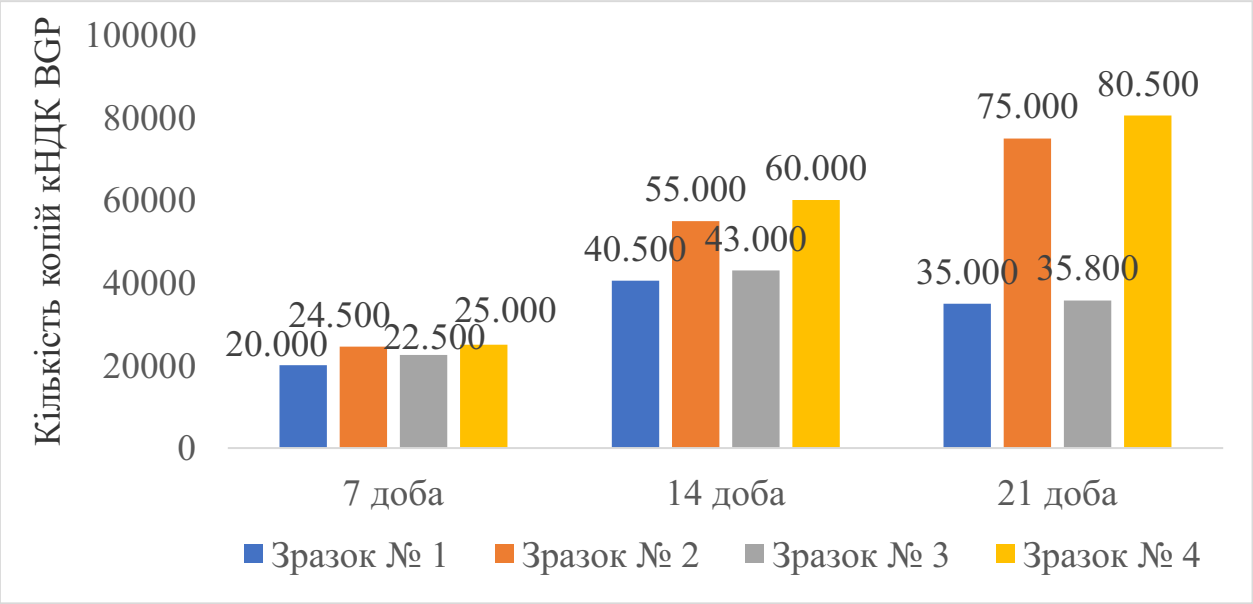

Рис. 3.8. Кількість копій кДНК, що кодують BGP білок кісткової тканини у остеобластів, диференційованих з клітин ММСК–ЖТ різних зразків.

Отже, виконане порівняльне дослідження показало, що більша кількість клітин диференціюється в остеобласти у зразках, що містять

ММСК–ЖТ + ЗТП (№ 1) та ММСК–ЖТ + ЗТП + ЗКТГ (№ 4) при більш високій активності у них лужної фосфатази, продукції позаклітинних преципітатів солей кальцію і фосфору та експресії BGP-гена.

Характер впливу досліджуваних зразків, що містили ММСК–ЖТ підтверджувався результатами, отриманими з використанням Alamar Blue-тесту при визначенні метаболічної активності ММСК–ЖТ у різних зразках (табл. 3.6).

Таблиця 3.6

Рівень відновлення Alamar Blue клітинами у зразках, що містили ММСК–ЖТ у різні терміни спостереження.

Терміни дослідження	Зразки з вмістом ММСК–ЖТ			
	ММСК–ЖТ (контроль) Зразок № 1	ММСК–ЖТ + ЗТП Зразок № 2	ММСК–ЖТ + ЗКТГ Зразок № 3	ММСК–ЖТ + ЗТП + ЗКТГ Зразок № 4
5-та доба	9.224±1623	8.324±1.442	7.126±1.325	8624±1503
7-ма доба	12449±1638	9549±1457	7351±1340°	10849±1518
10-та доба	19685±1653*	12785±1472°°,**	10587±1355°°	18085±1533*

Примітки:

°p<0,05; °°p<0,01 – достовірна різниця значень стосовно даних зразка № 1.

2. *p_1<0,01; **p_1<0,05 – достовірна різниця значень стосовно даних на 5 добу культивування.

У результаті проведених досліджень встановлено, що на 5-ту добу максимальне значення відновлення Alamar Blue (AB) досліджувалось у контрольному зразку, що містив ММСК–ЖТ при даних флуоресценції 9.224±1623 УОФ. При цьому, мінімальні дані показника флуоресценції на 5-ту добу культивування визначали у зразку № 3, що містив ММСК–ЖТ + ЗКТГ – 7.126±1325 УОФ, (p>0,05). У зразках № 2 (ММСК–ЖТ + ЗТП) та № 4 (ММСК–ЖТ + ЗТП + ЗКТГ) показник флуоресценції був на 9,76% та на 6,50% нижче, відповідно, стосовно даних зразка № 1, (p>0,05).

На 7-му добу культивування визначали збільшення значень відновлення Alamar Blue в усіх зразках, котрі вивчались. Водночас дані показника флуоресценції у контрольному зразку № 1 були максимальні та перевищували значення: у зразку № 2 – на 23,30%, у зразку № 3 – на 40,96% та у зразку № 4 – на 12,86%, ($p>0,05$).

На 10-ту добу досліджень відновлення Alamar Blue було максимальним в усіх зразках, котрі вивчались, при найвищому значенні в контрольному зразку № 1 – 19685±1653 УОФ. При цьому, значення показника флуоресценції було нижче даних у контролі: у зразку № 2 – на 35,05%, у зразку № 3 – на 46,22%, ($p<0,01$) та у зразку № 4 – на 3,05%, ($p>0,05$) (рис. 3.9).

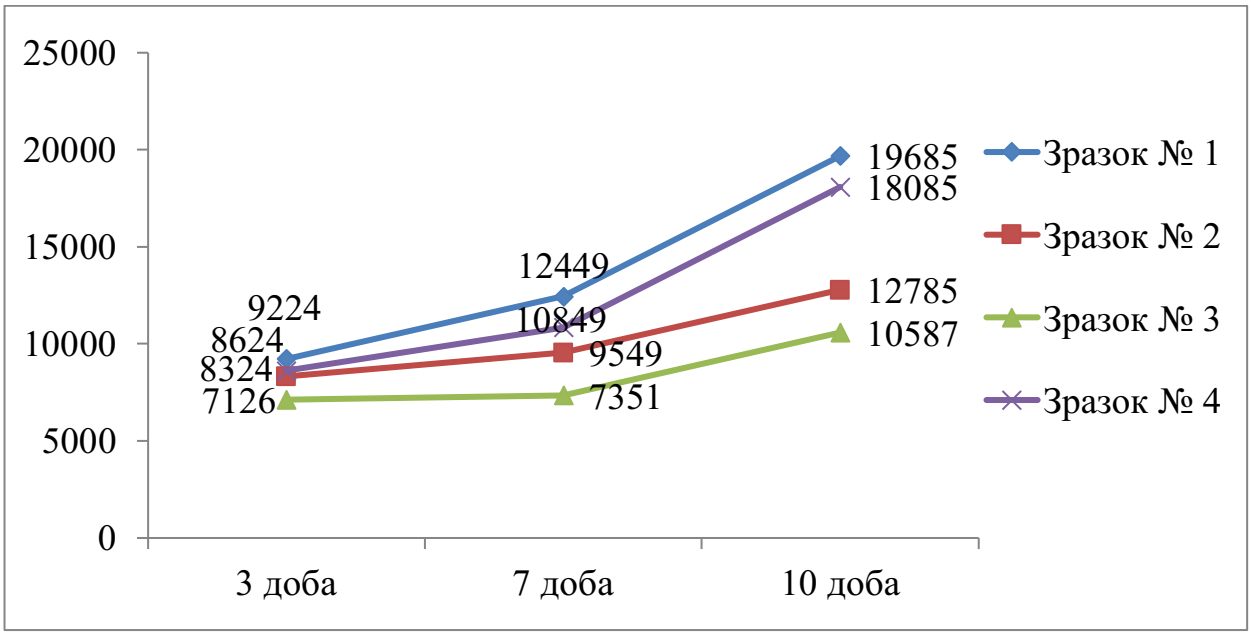

Рис. 3.9. Відновлення Alamar Blue (УОФ) ММСК–ЖТ у різні терміни культивування.

Привертало увагу, що найбільше відновлення Alamar Blue на 10-ту добу культивування визначалось у зразках № 1, що містили ММСК–ЖТ та зразках № 4 (ММСК–ЖТ + ЗТП + ЗКТГ), яке було у 2,13 раза та у 2,09 рази, ($p_1<0,01$) більше стосовно відповідних значень на 5-ту добу культивування. Дещо меншим був процес відновлення АВ на 10-ту добу культивування у зразках № 2 та у зразках № 3: у 1,5 раза, ($p_1<0,05$, $p_1>0,05$), відповідно. Отже,

слід зазначити, що зразок № 4 є більш ефективним носієм ММСК–ЖТ, внаслідок включення збагаченої тромбоцитами плазми крові та ЗКТГ і присутності у складі останнього колагену широко-пористої структури, що підкреслює процес проліферації клітин всередині носія.

3.2. Результати вивчення біосумісності зразків із вмістом мультипотентних мезенхімальних стромальних клітин жирової тканини.

Мікроскопічне дослідження поверхні зразків із культурою фібробластів показало їх задовільну адгезію на поверхні зубів через 5 днів культивування (рис. 3.10 – 3.13). При дослідженні зразка № 1 (ММСК–ЖТ, з остеогенним диференціюванням) (рис. 3.10), привертало увагу, що будова клітин набувала округлої та овальної форми, що свідчило про їх деструкцію та пошкодження.

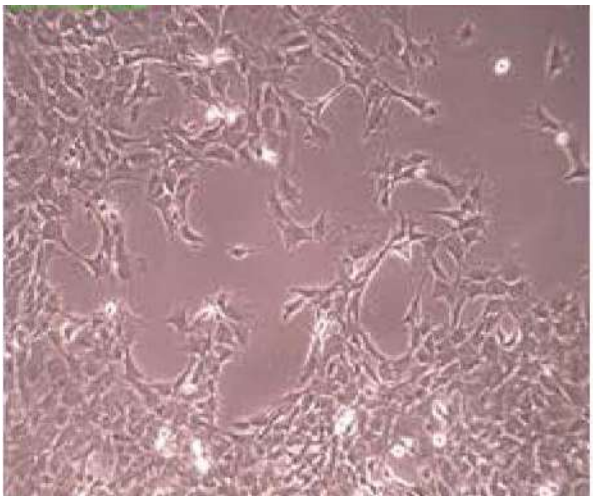

Рис. 3.10. Культура клітин фібробластів на поверхні ММСК–ЖТ з остеогенним диференціюванням через 3 дні від початку культивування. Зб. ×100.

Візуалізація зразка № 2 (ММСК–ЖТ, збагачена тромбоцитами плазми крові) на 5-ту добу спостережень показала, що клітини мали інвагінації та відростки (рис. 3.11).

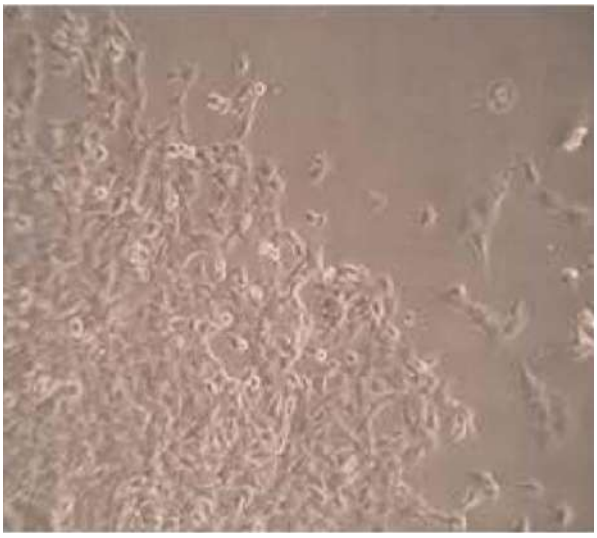

Рис. 3.11. Культура клітин фібробластів на поверхні ММСК–ЖТ з остеогенним диференціюванням із ЗТП через 3 дні від початку культивування. Зб. × 100.

На 5-ту добу спостережень, при візуальному вивченні зразка №3 (ЗКТГ, з нанесеною культурою клітин ММСК–ЖТ) спостерігались клітини з чисельними інвагінаціями та відростками (рис. 3.12).

При дослідженні зразків № 4 (ММСК–ЖТ + ЗТП + ЗКТГ) на 5-ту добу досліджень (рис. 3.13), ознаки росту проявлялися міграцією фібробластичних елементів, що мали веретеноподібну та полігональну форми, з утворенням первинної зони за рахунок тяжів.

На 7-му добу культивування у дослідних зразках №2, №3, № 4 відбувалося формування трьох зон росту: компактної – із клітин полігональної та веретеноподібної форми; сіткоподібної – з тяжів та пучків клітин, що були розташовані сіткоподібно та зони одиничних мігруючих елементів веретеноподібної форми.

Рис. 3.12. Культура клітин фібробластів на поверхні ЗКТГ з нанесеною культурою клітин ММСК–ЖТ через 3 дні від початку культивування. Зб. × 100.

Рис. 3.13. Культура клітин фібробластів на поверхні зразка № 4 (ММСК–ЖТ + ЗТП + ЗКТГ) через 3 дні від початку культивування. Зб. 4 × 150.

Зовнішні характеристики та поверхня росту клітин не відрізнялися від контрольних зразків (рис. 3.14, 3.15, 3.16, 3.17).

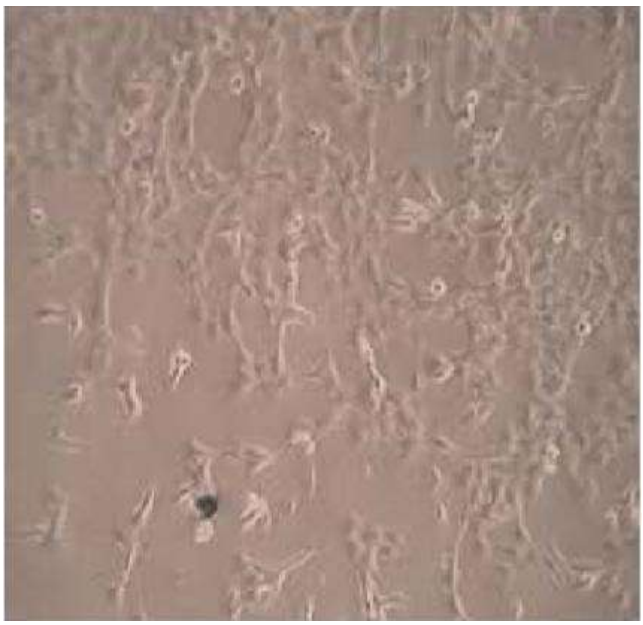

Рис. 3.14. Культура клітин фібробластів на поверхні ММСК–ЖТ з остеогенним диференціюванням через 7 діб від початку культивування. Зб. ×100.

Рис. 3.15. Культура клітин фібробластів на поверхні ММСК–ЖТ з остеогенним диференціюванням з ЗТП через 7 діб від початку культивування. Зб. х 100.

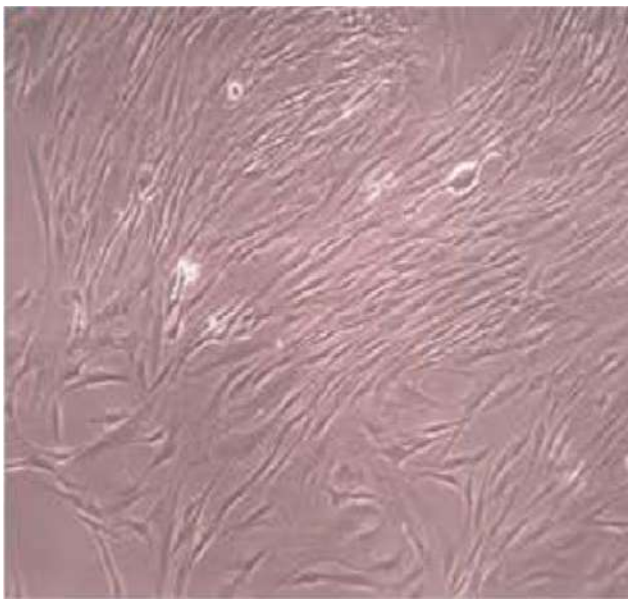

Рис. 3.16. Культура клітин фібробластів на поверхні ЗКТГ з нанесеною культурою ММСК–ЖТ, що пройшла остеогенну диференціацію через 7 діб від початку культивування. Зб. х 100.

Рис. 3.17. Культура клітин фібробластів на поверхні зразка № 4 (ММСК–ЖТ + ЗТП + ЗКТГ).

На 10-ту добу культивування у дослідних зразках, як і у контролі, були збільшені площі компактної та сіткоподібної зони росту та зони мігруючих фібробластів. При цьому, спостерігався тканиноподібний ріст клітин. Візуалізація компактної та сіткоподібних зон дослідних зразків, що

вивчалися, виявила ознаки початку дегенеративних змін, яка характеризувалась у вигляді округлення форми та вакуолізації клітин. Дана тенденція була максимально виражена у зразках № 2 та № 4 (рис. 3.18, 3.19, 3.20, 3.21).



Рис. 3.18. Ріст культури тканин фібробластів на 10-ту добу культивування у зразку № 1. Зб. × 150.

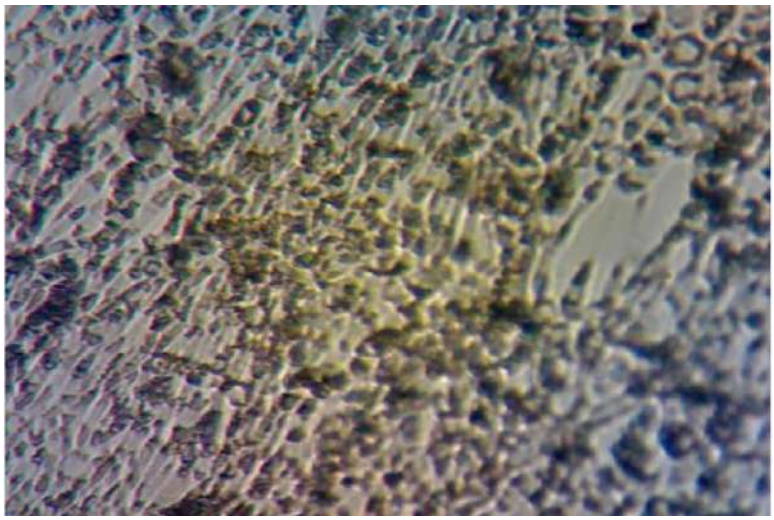

Рис. 3.19. Дегенеративні зміни в культурі фібробластів на 10-ту добу культивування у зразку № 2. Зб. × 150.



Рис. 3.20. Ріст культури тканин фібробластів на 10-ту добу культивування у зразку № 3. Зб. × 150.

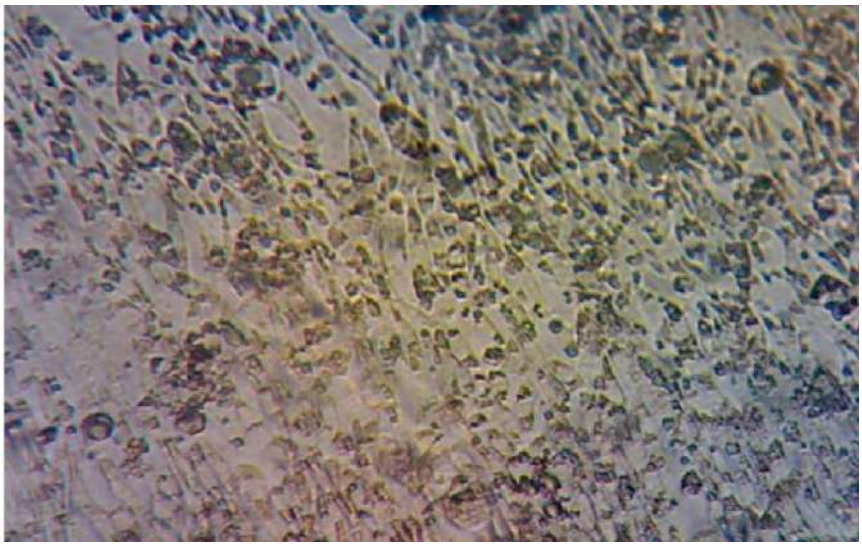

Рис. 3.21. Дегенеративні зміни в культурі фібробластів на 10-ту добу культивування у зразку № 4. Зб. × 150.

Слід відзначити, що вже на 10-ту добу спостережень клітинна популяція фрагментів, що досліджувалися, вступала у фазу дегенерації, що виявлялося в значній вакуолізації цитоплазми та зернистому переродженні її в клітинах, як і у контрольних зразках (рис. 3.22, 3.23).



Рис. 3.22. Мікрофотографія культур ММСК–ЖТ щурів, направлено диференційованих в остеогенному напрямку на 7-му добу культивування (фазовий контраст). Зб. х 400.

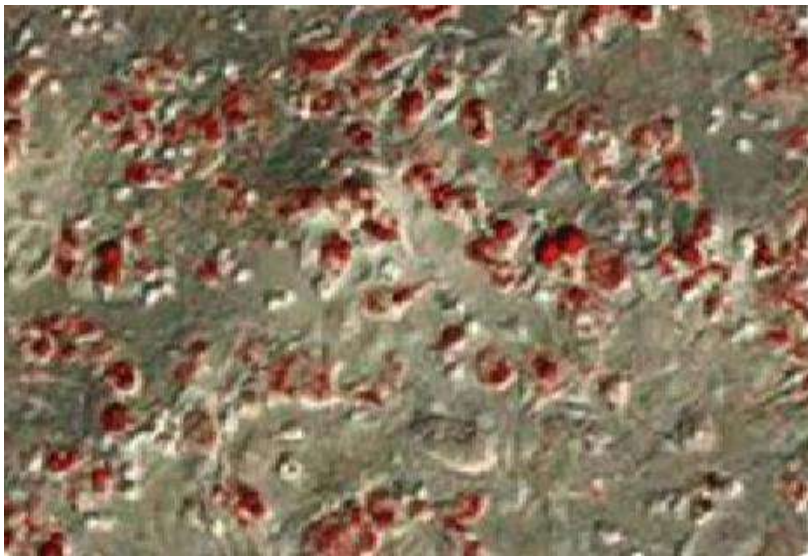

Рис. 3.23. Мікрофотографія культур ММСК–ЖТ щурів, направлено диференційованих в остеогенному напрямку на 10-ту добу культивування (фазовий контраст). Зб. х 200.

Висновки до розділу.

Таким чином, культивовані ММСК–ЖТ тканин експериментальних щурів 2-го пасажу експресують характерні для ММСК маркери ММСК–ЖТ, здатні до диференціації в остеогенному напрямку, при превалюванні даного процесу в тканинних зразках, що містили збагачену тромбоцитами плазму та

ЗКТГ. Під час остеогенної диференціації відбувалась морфологічна зміна клітин, з синтезом, і мінералізацією позаклітинного матриксу та утворенням клітинних агрегатів. Аналіз ступеня мінералізації позаклітинного матриксу виявив, що досліджувані зразки з вмістом ММСК–ЖТ мають остеогенний потенціал, який був більш виражений у зразках «ММСК–ЖТ + ЗТП» та «ММСК–ЖТ + ЗТП + ЗКТГ».

Остеогенне диференціювання ММСК–ЖТ у досліджуваних зразках підтверджено достатньою активністю лужної фосфатази, експресією остеопонтіну та генів до маркера BGP з характерним превалюванням у зразках, що містили «ММСК–ЖТ + ЗТП + ЗКТГ» та «ММСК–ЖТ + ЗТП».

Біосумісність тканинних еквівалентів кісткової тканини на основі ММСК–ЖТ характеризувалась збільшенням площі компактної та сіткоподібної зон росту та зони мігруючих фібробластів. На 10-ту добу спостережень клітинна популяція фрагментів, що досліджувалися, вступала в фазу дегенерації, що виявлялось в значній вакуолізації цитоплазми та в її зернистому переродженні.

Отже, тканинні еквіваленти кісткової тканини на основі ММСК–ЖТ можуть бути кандидатами для застосування у регенеративній медицині, а дослідження їх застосування на експериментальних тваринах нададуть можливість для розширення уявлення щодо характеристик ММСК–ЖТ з метою оптимізації їх подальшого клінічного застосування та реалізації нових підходів у різних напрямках стоматології.

Основні положення розділу висвітлені у наступних публікаціях:

1. Бамбуляк АВ Кузняк НБ, Дмитренко РР, Гончаренко ВА. Динаміка показників маркерів кісткового метаболізму при заміщенні кісткових дефектів тканинними еквівалентами кісткової тканинина основі ММСК-ЖТ. Клінічна стоматологія. 2019;3:68-75. doi: 10.11603/2311-9624.2019.3.10568 [11].

2. Бамбуляк АВ, Кузняк НБ, Дмитренко РР, Ткачик СВ, Гончаренко ВА. Мікроскопічне дослідження біосумісності зразків з вмістом мультипотентних мезенхімальних стромальних клітин жирової тканини в умовах експерименту. Український журнал медицини, біології та спорту. 2020;5(6):59-65. doi: 10.26693/jmbs05.06.059 [13].

3. Bambuliak A, Kuzniak N, Honcharenko V, Ostafichuk M, Palamar A. Osteoplastic properties of multipotent mesenchymal stromal cells of adipose tissue. Wiadomości Lekarskie. 2021;74(10 Pt 1):2374-8. doi: 10.36740/WLek202110103 [183].

4. Бамбуляк АВ, Кузняк НБ, Гончаренко ВА, Остафійчук МО, Паламар АО. Osteoplastic properties of multipotent mesenchymal stromal cells of adipose tissue. Свідоцтво про реєстрацію авторського права на твір № 114573. 2022 Вер 01 [8].

РОЗДІЛ 4.
ЕКСПЕРИМЕНТАЛЬНЕ ДОСЛІДЖЕННЯ ЕФЕКТИВНОСТІ ЗАСТОСУВАННЯ ТКАНИННИХ ЕКВІВАЛЕНТІВ КІСТКОВОЇ ТКАНИНИ НА ОСНОВІ МУЛЬТИПОТЕНТНИХ МЕЗЕНХІМАЛЬНИХ СТРОМАЛЬНИХ КЛІТИН ЖИРОВОЇ ТКАНИНИ.

Незважаючи на достатньо активну здатність до репарації, самостійного потенціалу кісткової тканини недостатньо, що є серйозною проблемою у реконструктивній щелепно-лицевій хірургії, ортопедії й травматології та потребує застосування матеріалів для відновлення кісткових уражень різної етіології [288, 306, 347].

Застосування стовбурових клітин і тканинної інженерії у стоматології викликає суттєву зацікавленість, оскільки забезпечує інноваційний підхід для розпрацювання матеріалу, який може бути використаний не тільки для утворення втрачених тканин, але й для забезпечення регенерації кісткової тканини. Одним з основних джерел ММСК є жирова тканина, що пройшла остеогенне індукування та, за даними [351, 380, 381, 387], сприяє органотиповому відновленню кістки.

У даному розділі представлені результати дослідження остеопластичних особливостей ММСК–ЖТ, що пройшли остеогенне диференціювання, а також при їх поєднанні зі збагаченою тромбоцитами плазмою крові та остеопластичним резорбційним замінником кісткової тканини на основі гідроксиапатиту.

Експеримент проведений на 144 щурах лінії Вістар, масою 200–250 грам, які були поділені на VI груп:

I група (контрольна) – 15 інтактних тварин;

II група (порівняльна) – 22 щурі, у яких відновлення дефекту проходило під кров’яним згустком;

III група (25 тварин) – відновлення кісткового дефекту при застосуванні ММСК–ЖТ, що пройшла ОД;

IV група (28 тварин) – відновлення кісткового дефекту за допомогою ММСК–ЖТ з ОД + ЗТП;

V група (27 тварин) – відновлення кісткового дефекту за допомогою ММСК–ЖТ з ОД + ЗКТГ;

VI група (27 тварин) – відновлення кісткового дефекту за допомогою тканинного еквівалента кісткової тканини (ТЕК), що містив ММСК–ЖТ + ЗТП + ЗКТГ.

У післяопераційному періоді летальних випадків не спостерігали. Усі експериментальні щурі задовільно перенесли оперативне втручання, суттєвих ускладнень не об'єктивізували. Відновлення апетиту та рухової активності тварин відзначали через 12 годин після операції. У ділянці операційного поля був присутній помірний набряк, спостерігали епітелізацію швів. На 3-тю добу набряк тканин у всіх групах тварин зменшився, візуально не визначали нагноєння тканин. Процес репаративного остеогенезу в ділянках імплантації досліджували впродовж 1, 2, 3 місяців. На усіх термінах спостереження досліджувані зразки знаходились у місцях кісткового дефекту.

4.1. Ефективність застосування тканинних еквівалентів кісткової тканини на основі ММСК–ЖТ через 30 діб спостережень.

Прижиттєве вивчення структурно-функціонального стану кісткової тканини черепа у ділянці нанесення дефекту показало (табл. 4.1), що у тварин експериментальних груп мінеральна щільність і насиченість кісткової тканини була на 30-ту добу спостережень значно нижчою, ніж в інтактних тварин I групи, ($p<0,01$). При цьому, найнижча МЩКТ та МНКТ реєструвалась у тварин II групи, де загоєння кісткового дефекту відбувалось під кров'яним згустком та було на 84,0% та на 51,1%, відповідно, нижче стосовно даних в інтактних тварин I групи, ($p<0,01$). У щурів III групи, при імплантації у кістковий дефект ММСК–ЖТ, що пройшли остеогенне диференціювання, МЩКТ була на 68,80% та МНКТ – на 35,45% нижче стосовно даних у тварин контрольної групи, (p, $p_1<0,01$). При заповненні

кісткового дефекту ММСК–ЖТ + ЗТП (IV експериментальна група) МЩКТ та МНКТ була на 61,47%, (p, p_1<0,01) та на 26,15%, (p–p_2<0,01), відповідно, нижче, ніж у тварин I групи.

Таблиця 4.1

Показники структурно-функціонального стану кісткової тканини в експериментальних тварин на 30 добу спостережень.

Показники	I група (контроль)	II група (порівняльна)	III група (ММСК –ЖТ з ОД)	IV група (ММСК–ЖТ + ЗТП)	V група (ММСК –ЖТ+ ЗКТГ)	VI група (ММСК–ЖТ+ЗТП + ЗКТГ)
Мінеральна щільність кісткової тканини (г/см^2)	0,218± ±0,003	0,035± ±0,003°	0,068± ±0,005 °,*	0,084± ±0,005 °,*	0,062± ±0,004 °,*,Δ	0,092± ±0,06 °,*
Мінеральна насиченість кісткової тканини (г)	12,58± ±0,18	6,10± ±0,12°	8,12± ±0,13 °,*	9,29± ±0,14 °,*,▪	8,00± ±0,13 °,*,Δ	9,48± ±0,14 °,*,▪,◊
Площа кісткової тканини (см^2)	–	0,08± ±0,02	0,09± ±0,02	0,12± ±0,03	0,09± ±0,02	0,11± ±0,02

Примітки:
1. °p<0,01 – достовірна різниця значень стосовно даних I групи (контроль).
2. *p_1<0,01 – достовірна різниця значень стосовно даних II групи.
3. ▪p_2<0,01 – достовірна різниця значень стосовно даних III групи.
4. Δp_3<0,01 – достовірна різниця значень стосовно даних IV групи.
5. ◊p_4<0,01 – достовірна різниця значень стосовно даних V групи.

Водночас при заповненні кісткового дефекту ММСК–ЖТ + ЗКТГ у щурів V групи МЩКТ була на 71,56% та МНКТ – на 36,41%, нижче стосовно даних у I експериментальній групі, (p, p_1, p_3<0,01). У тварин VI групи, де для заповнення кісткового дефекту використовувався тканинний еквівалент кісткової тканини (ТЕКТ), значення проаналізованих показників були найвищими серед експериментальних груп, однак залишались нижче стосовно даних у контролі: за даними МЩКТ – на 57,80%, (p, p_1<0,01), та за значеннями МНКТ – на 24,65%, (p, p_1, p_2, p_4<0,01). Аналіз значень площі кісткової тканини (ПКТ) показав, що значення цього параметру у тварин груп дослідження, через 30 діб спостережень не відрізнялись статистичною значущістю між собою, (p–p_4>0,05), і коливались від 0,08±0,02 см^2 у тварин II групи до 0,12±0,03 см^2 у щурів IV експериментальної групи.

У результаті проведених досліджень встановлено (табл. 4.2), що на 30-ту добу експерименту загальна кількість лейкоцитів (ЗКЛ) у крові інтактних щурів I групи дорівнювала 12,00±1,10 х 10^9/л. У тварин решта груп ЗКЛ у крові вірогідно збільшувалась, (p<0,01; p<0,05). При цьому, максимальне зростання даних цього параметру (у 1,6 та 1,5 раза) досліджували у групах, де відновлення кісткового дефекту відбувалось спонтанно (II група) та при використанні ММСК–ЖТ + ЗКТГ, відповідно, (p<0,01). Дещо менше підвищувалась ЗКЛ у тварин III групи, де для відновлення кісткового дефекту застосовувались ММСК–ЖТ, що пройшли остеогенне диференціювання – до 17,24±1,42 х 10^9/л, що було у 1,4 раза вище стосовно даних в інтактних тварин, (p<0,05). Водночас у щурів, де для відновлення кісткового дефекту використовували ММСК–ЖТ + ЗТП (IV група) та ММСК–ЖТ + ЗКТГ + ЗТП (VI група) ЗКЛ у крові збільшувалась у 1,3 рази, (p<0,05). Привертало увагу, що значення ЗКЛ у крові щурів II, III, IV, V, VI груп не відрізнялись статистичною значущістю між собою, (p_2–p_4>0,05). Вміст паличкоядерних нейтрофілів у крові максимально зростав у щурів II групи – у 1,8 раза та у III та V експериментальних групах – у 1,7 раза стосовно даних в інтактних тварин I групи, (p<0,01). При цьому,

концентрація паличкоядерних нейтрофілів у щурів IV та VI експериментальних груп була у 1,3 та 1,4 раза вище стосовно даних у I дослідної групи, ($p<0,05$).

Таблиця 4.2

Зміни показників лейкоцитарної формули у крові експериментальних тварин на 30 добу спостережень.

Лейкоцитарна формула	I група	II група	III група	IV група	V група	VI група
Загальна кількість лейкоцитів (х10^9/л)	12,00±1,10	19,56±1,54°°	17,24±1,42°	15,80±1,36°	18,14±1,52°°	15,44±1,32°,*
Паличкоядерні нейтрофіли (%)	2,76±0,24	4,88±0,35°°	4,56±0,30°°	3,72±0,34°,*	4,60±0,28°°,Δ	3,85±0,37°,*
Сегментоядерні нейтрофіли (%)	28,40±1,04	39,12±1,53°°	30,14±1,40°°	32,54±1,59°,*	39,47±1,44°°,ΔΔ	32,76±1,48°,*,◊◊
Лімфоцити (%)	67,5±2,0	55,14±1,58°°	57,80±1,53°°	59,90±1,62°°,*	53,80±1,50°°,Δ	60,00±1,64°,*,◊
Моноцити (%)	2,56±0,40	5,12±0,48°°	4,47±0,39°°	3,82±0,42°,*	4,56±0,41°°	3,77±0,43°,*
Еозинофіли (%)	0,02±0,01	0,04±0,02	0,04±0,02	0,03±0,01	0,04±0,02	0,03±0,01

Примітки:

1. °$p<0,05$; °°$p<0,01$ – достовірна різниця значень стосовно даних контрольної групи.
2. *$p_1<0,05$; **$p_1<0,01$ – достовірна різниця значень стосовно даних порівняльної групи.
3. ▪$p_2<0,05$; ▪▪$p_2<0,01$ – достовірна різниця значень стосовно даних III групи дослідження.
4. Δ$p_3<0,05$; ΔΔ$p_3<0,01$ – достовірна різниця значень стосовно даних IV групи дослідження.
5. ◊$p_4<0,05$; ◊◊$p_4<0,01$ – достовірна різниця значень стосовно даних V групи дослідження.

Кількість сегментоядерних нейтрофілів у крові інтактних тварин дорівнювала 28,40±1,04% та зростала до 39,47±1,44% у V групі, до 36,14±1,40% у щурів III групи, ($p<0,01$). При цьому, найменше зростання даних цього параметру визначали у IV та VI експериментальних групах – 32,54±1,59% та 32,76±1,48%, відповідно, ($p<0,05$).

Слід додати, що вміст паличкоядерних та сегментоядерних лейкоцитів у крові тварин IV та VI груп, де відновлення кісткового дефекту супроводжувалось застосуванням «ММСК–ЖТ + ЗТП» та «ММСК–ЖТ + ЗТП + ЗКТГ», було вірогідно нижче, ніж у тварин II групи при спонтанному загоєнні кісткового дефекту та у V групі при заповненні кісткового дефекту ММСК–ЖТ + ЗКТГ, ($p_1<0,05$; p_3–$p_4<0,01$).

На 30-ту добу спостережень у тварин експериментальних груп визначали суттєве зниження вмісту лімфоцитів у крові: у 1,2 раза – у II та III групах, у 1,3 раза – у V групі, ($p<0,01$) та у 1,12 раза – у IV, ($p<0,01$) та VI групах, ($p<0,05$). При цьому, вміст лімфоцитів у крові тварин IV та VI груп був вірогідно вище у порівнянні з даними у II та V піддослідних групах, ($p_1<0,05$; p_3–$p_4<0,05$) (рис. 4.1).

Кількість моноцитів у крові максимально збільшувалась у тварин II, III та IV груп та була у 2,0; 1,7; 1,8 раза вище, відповідно, стосовно даних в інтактних тварин, ($p<0,01$).

Разом з тим значення цього параметру у тварин IV та VI експериментальних груп коливались від 3,82±0,42% до 3,77±0,43% та були у 1,5 раза вище стосовно даних у тварин I групи, ($p<0,05$).

У результаті проведених досліджень з’ясовано, що кількість еозинофілів у крові інтактних тварин була найменшою – 0,02±0,01%. В експериментальних групах значення цього параметру зростали у 2 рази у II, III, V групах та у 1,5 раза у IV та VI групах, однак отримані дані не відрізнялись статистичною значущістю як від значень у I групі, так і між собою, (p–$p_4>0,05$).

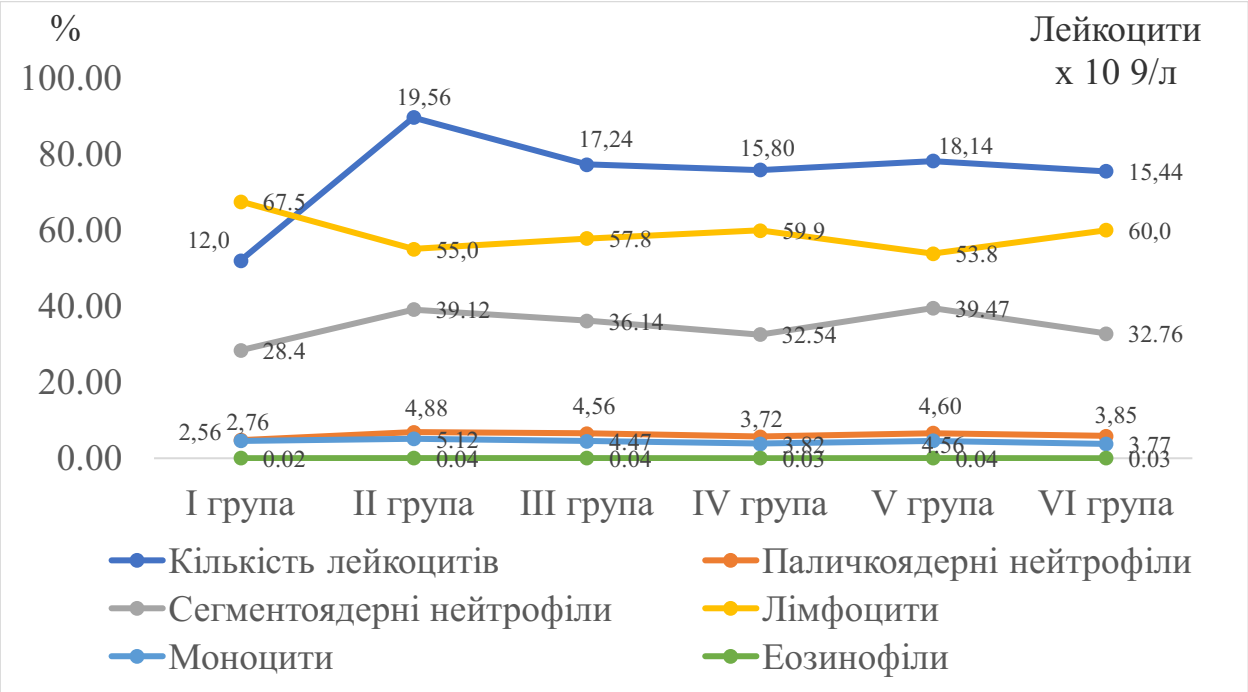

Рис. 4.1. Графік зображення значень лейкоцитарної формули у крові експериментальних тварин на 30-ту добу спостережень.

На 30-ту добу експерименту встановлено (табл. 4.3, рис. 4.2), що у крові піддослідних тварин збільшувалась активність кислої фосфатази стосовно даних в інтактних тварин I групи. При цьому, найменше зростання активності КФ у крові (у 1,96 раза) визначали у IV групі щурів, де для відновлення кісткового дефекту використовувалась ММСК–ЖТ + ЗТП, ($p<0,01$), при максимальному збільшенні цього параметру у тварин V групи (у 2,3 раза), де для відновлення кісткового дефекту застосовували комбінацію ММСК–ЖТ + ЗКТГ.

Дана тенденція може бути пов’язана з місцевим ацидозом та активністю остеокластів, які беруть участь у резорбції уламків і некротичних тканин на тлі запальної реакції [90, 109]. Привертало увагу, що міжгрупових відмінностей активності КФ у крові щурів не спостерігалось, ($p_1–p_4>0,05$).

У даний термін спостереження у тварин груп дослідження суттєво знижувалась активність ЛФ у крові: від 2,5 до 2,3 раза у щурів II та V піддослідних груп, відповідно, та від 2,1 до 2,0 раза у тварин III та VI і IV груп, відповідно, стосовно значень у контрольній групі, ($p<0,01$). Водночас у

тварин IV групи, де відновлення кісткового дефекту проводилось за допомогою ММСК–ЖТ + ЗТП та у щурів VI групи, при імплантації комбінації ММСК–ЖТ + ЗТП + ЗКТГ, зниження активності ЛФ у крові було вірогідно нижчим, ніж у тварин при спонтанному загоєнні кісткового дефекту (II група), $p_1<0,01$ та у щурів V групи, де застосовувалась комбінація ММСК–ЖТ + ЗКТГ, ($p_3<0,01$).

Таблиця 4.3

Динаміка активності кислої фосфатази та лужної фосфатази у крові експериментальних тварин на 30-ту добу спостережень

Показники	I група	II група	III група (ММСК –ЖТ з ОД)	IV група (ММСК–ЖТ + ЗТП)	V група (ММСК –ЖТ+ ЗКТГ)	VI група (ММСК–ЖТ+ЗТП+ ЗКТГ)
Кисла фосфатаза (ммоль/с • л)	0,93± ±0,23	2,09± ±0,34°	1,97± ±0,28°	1,82± ±0,24°	2,12± ±0,30°°	1,86± ±0,26°
Лужна фосфатаза (ммоль/с • л)	15,07± ±0,08	6,04± ±0,05°°	7,28± ±0,06 °°,*	7,57± ±0,06 °°,*,▪	6,50± ±0,05 °°,*,▪,Δ	7,28± ±0,07 °°,*,Δ,◊
Індекс ЛФ/КФ	16,20± ±0,35	2,89± ±0,15°°	3,70± ±0,21 °°,*	4,16± ±0,25 °°,*	3,07± ±0,17 °°,▪▪,Δ	3,91± ±0,27 °°,*,◊◊

Примітки:
1. °$p<0,05$; °°$p<0,01$ – достовірна різниця значень стосовно даних у тварин контрольної групи (I).
2. *$p_1<0,05$ – достовірна різниця значень стосовно даних у тварин II групи.
3. ▪$p_2<0,01$; ▪▪$p_2<0,05$ – достовірна різниця значень стосовно даних у тварин III групи.
4. Δ$p_3<0,01$ – достовірна різниця значень стосовно даних у тварин IV групи.
5. ◊$p_4<0,01$; ◊◊$p_4<0,05$ – достовірна різниця значень стосовно даних у тварин V групи.

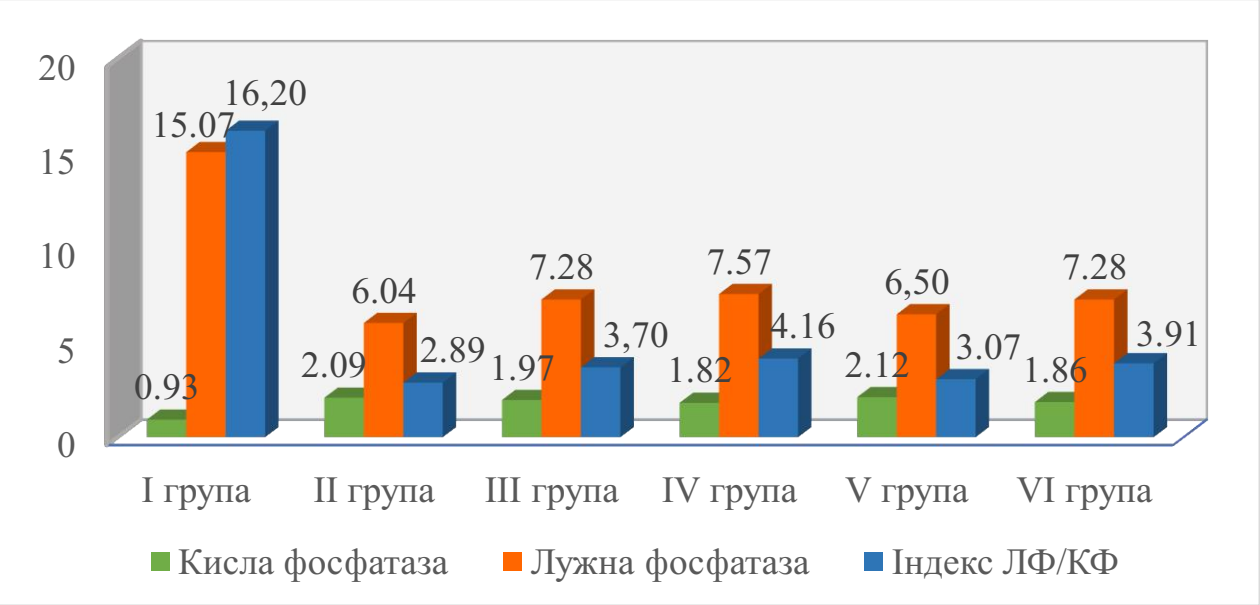

Рис. 4.2. Динаміка кислої і лужної фосфатаз (ммоль/с • л) у крові щурів на 30-ту добу експерименту.

Слід зауважити, що зниження активності ЛФ у крові тварин II–VI груп пов'язана з діяльністю даного ферменту, що бере участь у першій та другій фазі демінералізації кістки [128].

Аналіз значень індексу співвідношення ЛФ/КФ, що вказує на превалювання процесів остеорезорбції над остеосинтезом у крові, показав, що в експериментальних групах тварин значення цього показника були значно знижені стосовно даних в інтактних щурів I групи: від 5,6 до 5,3 раза у тварин II та V груп, відповідно, та від 4,4 до 4,0 раза у піддослідних щурів III та VI груп, відповідно, ($p<0,01$). Привертало увагу, що у тварин при спонтанному загоєнні кісткового дефекту (II група) та при застосуванні комбінації ММСК–ЖТ + ЗКТГ значення індексу співвідношення ЛФ/КФ були найменшими та дорівнювали між собою, ($p_1>0,05$).

Рівень експресії генів BGP, Col 1, VEGF (рис. 4.3, 4.4) фрагментів кісткової тканини в якості показників відновлення та мінералізації кістки, показав, що в інтактних тварин I групи була максимальна кількість копій кДНК, що кодує ген BGP – 8,126; мінімальне значення цього показника було встановлено у щурів II групи (спонтанне загоєння кісткового дефекту) та у

тварин V групи (відновлення кісткового дефекту за допомогою комбінації ММСК–ЖТ + ЗКТГ) – 5,496 та 5,624, відповідно, що було у 1,5 раза менше, ніж у групі інтактних тварин, ($p<0,05$). Водночаса, у щурів III групи (відновлення дефекту за допомогою ММСК–ЖТ з ОД) та IV групи (відновлення кісткового дефекту за допомогою ММСК–ЖТ + ЗТП) кількість копій кДНК, що кодують ген BGP становила 6,283 та 6,824, що було у 1,3 раза та у 1,2 раза менше стосовно даних у щурів контрольної групи, ($p>0,05$). Слід зауважити, що у щурів VI групи, де для відновлення кісткового дефекту застосовувалась комбінація ММСК–ЖТ + ЗТП + ЗКТГ, кількість копій кДНК, що кодують ген BGP становила 7,328, що було у 1,1 раза менше даних в інтактних тварин, ($p>0,05$).

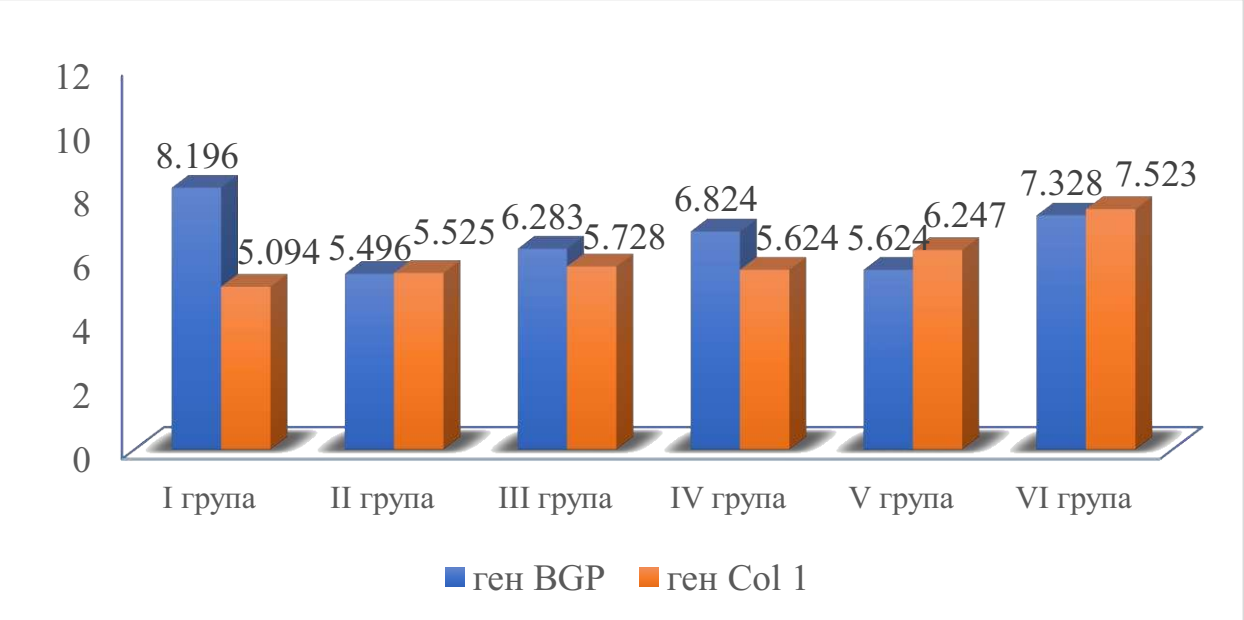

Рис. 4.3. Кількість копій кДНК, що кодують ген BGP та Col 1, регенеруючих кісткових фрагментів на 30 добу спостережень у групах експериментальних тварин.

Центральним механізмом репарації кісткової тканини є формування кісткового матриксу, структурною основою якого є колагенові волокна, переважно представлені колагеном 1 типу [224, 417, 193]. У результаті проведених досліджень встановлено, що на 30-ту добу спостережень в

інтактних тварин I групи кількість копій кДНК, що кодують ген Col 1 дорівнювала 5,094. Дещо вищим було значення цього параметру у тварин II групи (спонтанне відновлення дефекту) – 5,525, у щурів III групи (ММСК–ЖТ з ОД) – 5,728 та у IV групі (відновлення кісткового дефекту комбінацією ММСК–ЖТ + ЗТП) – 5,624, ($p>0,05$). Найбільшу кількість копій кДНК, що кодують ген Col 1, визначали у щурів V (ММСК–ЖТ + ЗКТГ) та VI груп (ММСК–ЖТ + ЗТП + ЗКТГ) – 6,247, ($p>0,05$) і 7,523, ($p–p_4<0,05$), відповідно, що може обумовлюватись наявністю колагену в заміннику кісткової тканини на основі гідроксиапатиту. Збільшення копій кДНК, що кодують ген Col 1 у групах тварин, де застосовувались ММСК–ЖТ у різних комбінаціях, у порівнянні з даними в інтактних тварин I групи, ймовірно пов'язано з початком формування волокнистої тканини та резорбції кісткових уламків.

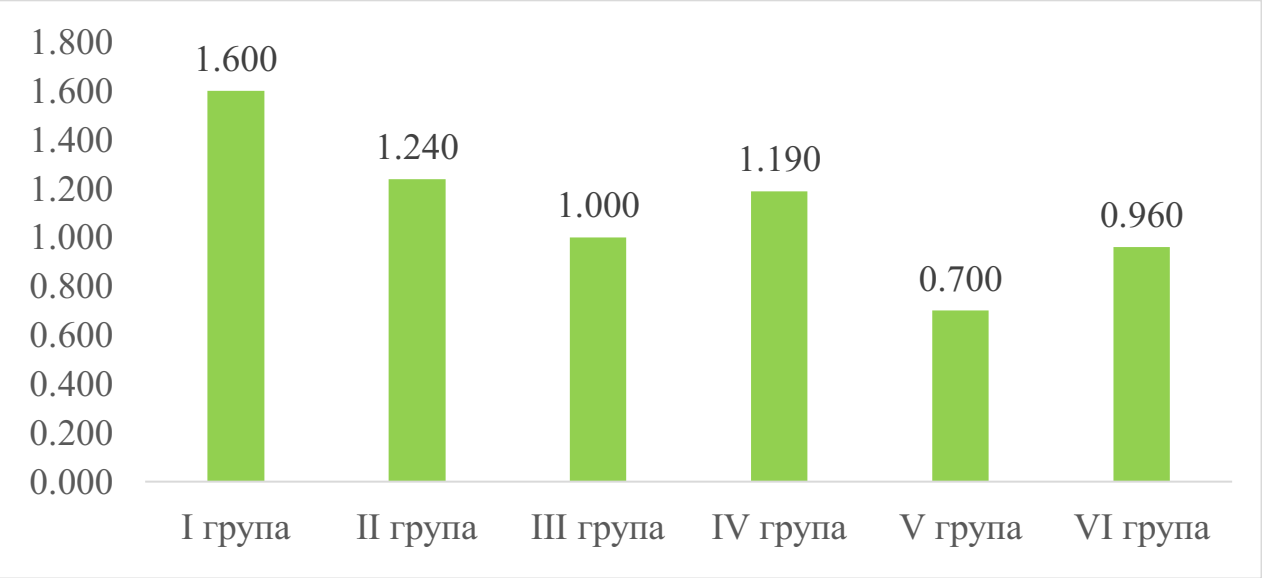

Рис. 4.4. Кількість копій кДНК, кодуючих VEGF, регенеруючих кісткових ферментів на 30-ту добу спостережень у групах експериментальних тварин.

VEGF-фактор росту судинного ендотелію, що стимулює ріст судин, також є однією з критичних умов для регенерації кістки та безпосередньо стимулює міграцію і диференціювання первинних остеобластів, а також є медіатором остеоіндуктивних факторів TGF-β1, IGF, FGF-2 [29, 376, 386].

Крім цього, в умовах in vitro та in vivo застосування тканинних еквівалентів кісткової тканини обмежено недостатністю утворення судин, своєю чергою, викликає дефіцит поживних речовин та призводить до затрудненого утворення кісткової тканини [281, 346, 363].

У результаті проведених досліджень встановлено (табл. 4.4), що в інтактних тварин I групи на 30-ту добу спостережень була максимальна кількість копій кДНК, що кодують VEGF – 1,600. При спонтанному загоєнні кісткового дефекту (II група) та при відновленні кісткового дефекту комбінацією ММСК–ЖТ + ЗТП (IV група) – кількість копій кДНК цього гену була у 1,3 раза менше і коливалась від 1,240 до 1,190, відповідно, ($p>0,05$).

У тварин, при імплантації у кістковий дефект ММСК–ЖТ з остеогенним диференціюванням (III група) і при застосуванні комплексу ММСК–ЖТ + ЗТП + ЗКТГ, кількість копій кДНК гену VEGF становила 1,000 та 0,960, що було у 1,6 та 1,7 раза менше, ніж в інтактних тварин I групи. Найменша кількість копій кДНК гену VEGF досліджена у щурів, де для відновлення кісткового дефекту застосовувався комплекс ММСК–ЖТ + ЗКТГ – 0,700, що було у 2,3 раза менше порівняно з даними в інтактних тварин.

За даними гістологічних досліджень, динаміка регенерації модельного дефекту черепа мала відмінності у групах експериментальних тварин. На 30-ту добу експерименту у тварин II групи, де відновлення кістки відбувалось під кров’яним згустком (рис. 4.5), визначався дефект, частково заповнений некротичними масами та фіброзною тканиною, інфільтрований сегментоядерними лейкоцитами й лімфоцитами. У кісткових краях дефекту спостерігали зміни регенераторно-проліферативного характеру за участю остеобластів.

Таблиця 4.4

Кількість копій кДНК, що кодують гени BGP, Col 1, VEGF, регенеруючих кісткових фрагментів на 30-ту добу спостережень у групах експериментальних тварин

Копії кДНК	I група (контроль-на)	II група (порів-няльна)	III група (ММСК–ЖТ з ОД)	IV група (ММСК–ЖТ + ЗТП)	V група (ММСК–ЖТ+ ЗКТГ)	VI група (ММСК–ЖТ+ЗТП+ ЗКТГ)
BGP-ген	8,196± ±0,87	5,496± ±0,73°°	6,283± ±0,80	6,824± ±0,82	5,624± ±0,74°°	7,328± ±0,75
Col 1-ген	5,094± ±0,65	5,525± ±0,52	5,728± ±0,56	5,624± ±0,58	6,247± ±0,65	7,523± ±0,68 °°,**,▪▪,ΔΔ
VEGF-ген	1,600± ±0,32	1,240± ±0,21	1,000± ±0,19	1,190± ±0,20	0,700± ±0,16°°	0,960± ±0,18

Примітки:
1. °°$p<0,05$ – достовірна різниця значень стосовно даних у I групі.
2. **$p_1<0,05$ – достовірна різниця значень стосовно даних у II групі.
3. ▪▪$p_2<0,05$– достовірна різниця значень стосовно даних у III групі.
4. ΔΔ$p_3<0,05$ – достовірна різниця значень стосовно даних у IV групі.

У тварин III групи, в яких дефект кісткової тканини заповнювався ММСК–ЖТ, що пройшли остеогенне диференціювання, у даний термін спостережень, кісткові дефекти були заповнені пухкою та грубоволокнистою фіброзною тканиною зі щільною інфільтрацією сегментоядерними лейкоцитами, лімфоцитами та плазматичними клітинами. Спостерігались ділянки некрозу з деструкцією колагену, а також резорбція кісткових уламків, візуалізувалась тонка фіброзна капсула з інфільтрацією мононуклеарними клітинами (рис. 4.6).

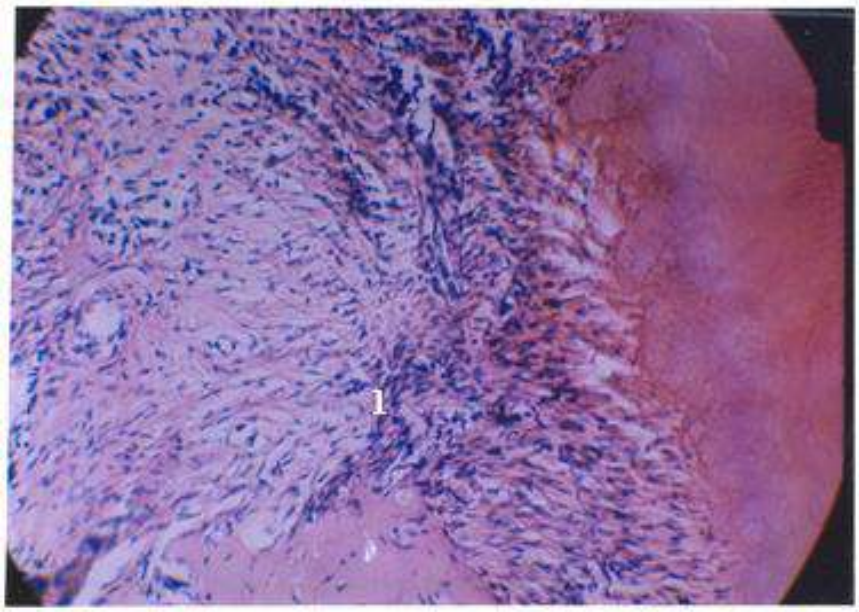

Рис. 4.5. Зона регенерації у ділянці дефекту у тварин II групи. Зб. х 60: заміщення кров'яного згустку грануляційною тканиною (1); фарбування гематоксилін-еозином.

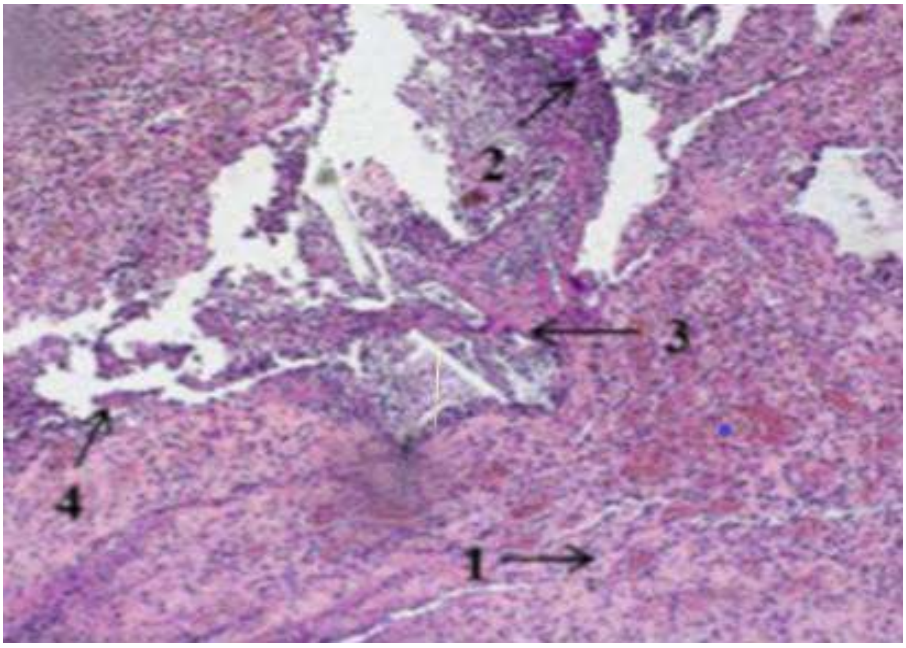

Рис. 4.6. Зона регенерації у ділянці дефекту у тварин III групи. Зб. х 100: фіброзна тканина (1); лейкоцитарна інфільтрація (2); плазматичні клітини (3); лейкоцити (4).

У IV групі тварин, у яких кістковий дефект заповнювали ММСК–ЖТ + ЗТП, на 30-ту добу спостерігали утворення грануляційної тканини, що заміщувалась волокнистою сполучною тканиною. В окремих ділянках відзначались острівці кісткової тканини, у ряді випадків, з утворенням крупних структур (рис. 4.7).

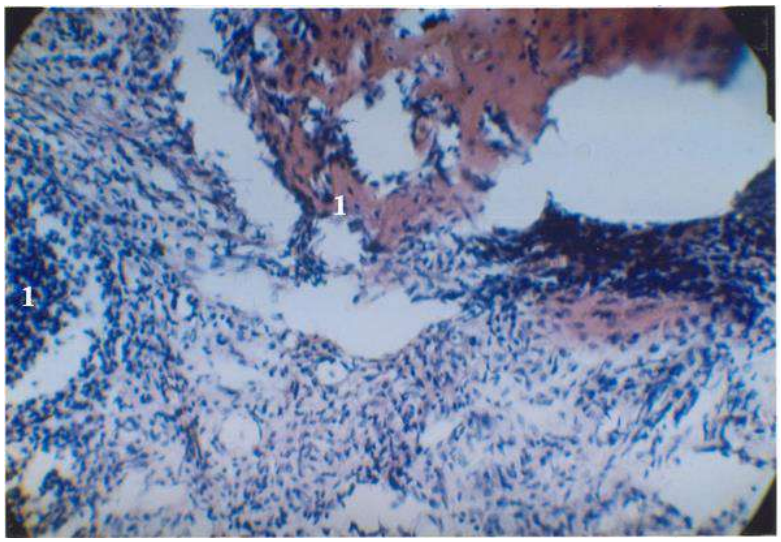

Рис. 4.7. Зона регенерації в ділянці дефекту у тварин IV групи. Фарбування гематоксилін-еозином. Зб. х 60: ділянка заміщення грануляційної та волокнистої сполучної тканини кістковою тканиною (1).

У тварин V групи, в яких кістковий дефект заповнювали ММСК–ЖТ + ЗКТГ, у даний термін спостережень відзначали формування грануляційної тканини, щільно інфільтрованої мононуклеарами та гістіоцитами. Спостерігали ділянки резорбції кістки. Звертала увагу присутність незмінених частинок ЗКТГ (рис. 4.8).

На 30-ту добу після імплантації тканинного еквівалента кісткової тканини на основі ММСК–ЖТ + ЗТП + ЗКТГ у тварин VI групи дефект кістки був виповнений фіброзною тканиною різного ступеня щільності, зі слабо вираженою запальною інфільтрацією, представленою переважно мононуклеарами з присутністю макрофагів і гігантських багатоядерних клітин (рис. 4.9).

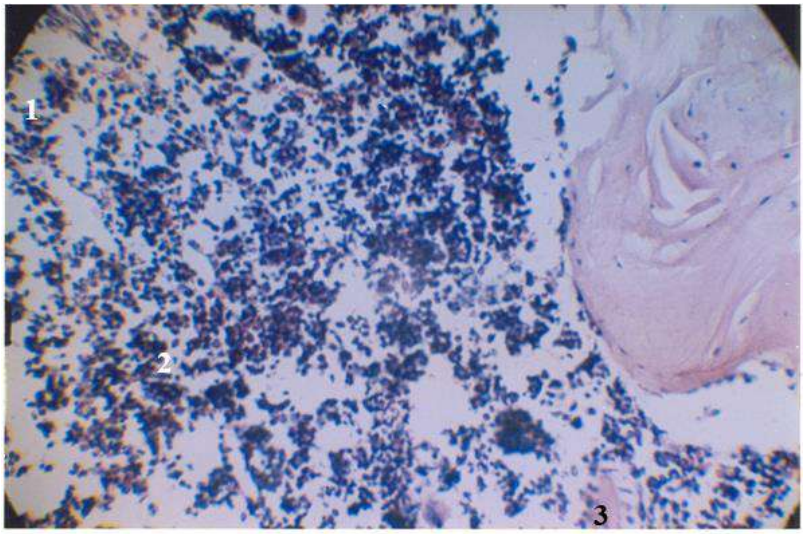

Рис. 4.8. Зона регенерації в ділянці дефекту у тварин V групи. Фарбування гематоксилін-еозином. Зб. х 60: формування грануляційної тканини (1); наявність залишків ЗКТГ (2); формування окремих кісткових балок (3).

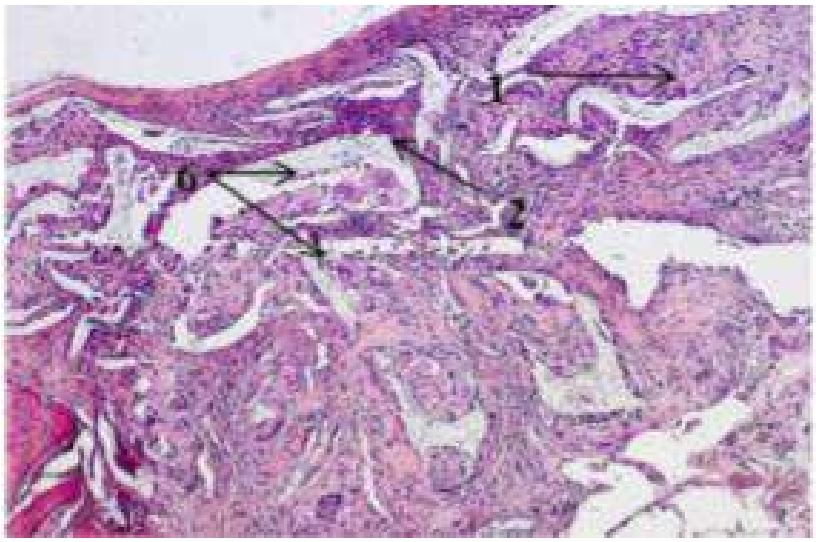

Рис. 4.9. Зона регенерації в ділянці дефекту у тварин VI групи після 30 діб імплантації. Зб. х 100: фіброзна тканина (1); лейкоцитарна інфільтрація (2); ЗКТГ (3).

Привертало увагу, що у ділянці кісткової мозолі відбувалось активне формування сполучнотканинної мозолі з утворенням фіброзного ущільнення.

При проведенні морфометричних досліджень на 30-ту добу експерименту було встановлено, що загоєння кісткових дефектів у щурів

характеризується певною стадійністю, яка об'єктивізувалась при аналізі об'ємних частин основних компонентів регенерату і щільності його клітинних елементів (табл. 4.5).

У результаті проведених досліджень встановлено, що на 30-ту добу досліджень об'ємна частка (ОЧ) кісткових балок у регенератах кісткової тканини тварин груп дослідження була невеликою. При цьому, найменша ОЧ кісткових балок реєструвалась у тварин II та V груп (7,70±1,15% та 9,20±1,15%, відповідно, ($p<0,01$)), що було на 83,3% та на 80,0% менше, відповідно, даних в інтактних тварин I групи. Одночасно у представників інших піддослідних груп ОЧ кісткових балок була дещо вищою, однак залишалась вірогідно нижчою стосовно даних в інтактних тварин I групи: у III групі – на 71%, (p, $p_1<0,01$), у IV групі – на 63,42%, у VI групі – на 60,0%, (p, p_1, $p_4<0,01$, $p_2<0,05$).

Привертало увагу, що у даний термін спостережень у регенератах кісткової тканини експериментальних тварин превалювала сполучна тканина, об'ємна частка якої була досить високою у тварин II групи – у 6,0 раза, ($p<0,01$), у III групи – у 4,6 раза, (p, $p_1<0,01$) та у V групи – у 4,4 раза, ($p<0,01$, $p_1<0,01$), стосовно даних у щурів I групи. Найнижчі значення цього параметру, які були у 3,8 раза та у 3 рази нижче даних у контрольній групі, реєструвались у щурів IV, (p, $p_1<0,01$), та VI дослідних груп, (p, p_1, p_2, $p_4<0,01$, $p_3<0,05$).

Об'ємна частина судин у регенератах кісткової тканини була вірогідно вищою у тварин усіх груп дослідження стосовно даних у щурів I групи, ($p<0,01$) та характеризувалась максимальними значеннями у VI групі – 22,40±1,15%, (p, p_1, $p_4<0,01$, $p_2<0,05$) та у IV групі – 20,50±1,10%, (p, $p_1<0,01$). Водночас найменша ОЧ судин визначалась у щурів V групи – 17,15±1,10%, ($p<0,01$, $p_3<0,05$) та у II групі – 15,20±1,00%, ($p<0,01$).

Таблиця 4.5

Кількісні показники будови регенератів у ділянці дефекту черепа в експериментальних тварин на 30-ту добу експерименту

Показники	I група (контроль-на)	II група (порів-няльна)	III група (ММСК –ЖТ з ОД)	IV група (ММСК–ЖТ + ЗТП)	V група (ММСК –ЖТ+ ЗКТГ)	VI група (ММСК–ЖТ+ЗТП+ ЗКТГ)
Об’ємна частка, %						
Кісткові балки	46,2± ±2,50	7,70± ±1,15°	13,40± ±1,20°,*	16,90± ±1,30°,*	9,20± ±1,15 °,▪▪,Δ	18,5± ±1,40 °,*,▪▪,◊
Сполучна тканина	9,20± ±0,80	55,20± ±4,10°	42,10± ±2,80 °,**	34,80± ±2,25 °,*	40,50± ±2,75 °,**	27,30± ±2,20 °,*,▪ΔΔ,◊
Судини	5,7± ±0,50	15,20± ±1,15°	19,15± ±1,15 °,**	20,50± ±1,10 °,*	17,45± ±1,10 °,ΔΔ	22,40± ±1,00 °,*,▪▪,◊
Чисельна щільність клітинних елементів (на 1/мкм^3)						
Остео-бласти і остеоцити	5523± ±301,0	295,0± ±29,00°	524,0± ±42,00 °°,*,▪	645,0± ±54,00 °,*	426,0± ±38,00 °,**,ΔΔ	728,0± ±82,00 °,*,▪▪,◊
Остео-класти	325,0± ±24,0	84,0± ±19,0°	128,0± ±28,0°	190,0± ±32,00 °,**	142,0± ±34,00°	225,0± ±25,00 °°,*,▪▪
Фібро-бласти і фіброцити	670,0± ±75,0	3,240± ±93,0°	2820± ±83,0°,*	1.250± ±62,00 °,*,▪	2.400± ±72,0 °,*,▪,Δ	892,0± ±59,00 °°,*,▪,Δ,◊

Примітки:
1. °$p<0,01$; °°$p<0,05$ – достовірна різниця значень стосовно даних контрольної (I) групи.
2. *$p_1<0,01$; **$p_1<0,05$ – достовірна різниця значень стосовно даних II групи.
3. ▪$p_2<0,01$; ▪▪$p_2<0,05$ – достовірна різниця значень стосовно даних III групи.
4. Δ$p_3<0,01$; ΔΔ$p_3<0,05$– достовірна різниця значень стосовно даних IV групи.
5. ◊$p_4<0,01$; ◊◊$p_4<0,05$ – достовірна різниця значень стосовно даних V групи.

Через 30 діб спостережень у кісткових регенератах визначали порушення кісткової регенерації, що підкреслювалось зниженням кількості остеобластів і остеокластів у зразках, що вивчалися. Особливо ця тенденція

була виражена у тварин II групи, де загоєння кісткового дефекту відбувалось під кров'яним згустком та у V групі, при імплантації у кістковий дефект ММСК–ЖТ + ЗКТГ. При цьому, у даних групах визначали у 1 мкм^3 до 295,00±29,0, ($p<0,01$) та 426,00±38,0 остеобластів, ($p<0,01$, p_1, $p_3<0,05$) та 84,0±19,0, ($p<0,01$) та 142,0±34,0 остеокластів, ($p<0,01$), відповідно. Значно більше візуалізували остеобластів та остеокластів 1 мкм^3 у кісткових регенератів тварин інших груп: 524,0±42,0, (p, $p_1<0,01$) та 128,0±28,0, ($p<0,01$), відповідно, у III групі; 645,0±54,0, (p, $p_1<0,01$), відповідно, у IV групі; 728,0±82,0, (p, p_1, $p_4<0,01$, $p_2<0,05$) та 225,0±25,0, (p, $p_2<0,05$, $p_1<0,01$) у VI піддослідній групі. У даний термін досліджень привертало увагу присутність великої кількості в 1 мкм^3 кісткового регенерату піддослідних тварин фібробластів і фіброцитів, з найбільшими значеннями у тварин II групи – 3,240±93,0, ($p<0,01$), III групи – 2,820±83,0, (p, $p_1<0,01$) та V груп – 2,400±72,0, ($p–p_3<0,01$). При цьому, у піддослідних щурів IV та VI груп вміст фібробластів і фіброцитів у кістковому регенераті був у 1,9, ($p–p_2<0,05$) та 1,3 раза, ($p_1–p_4<0,01$, $p<0,05$), більше стосовно даних в інтактних щурів I групи.

Отже, через 30 діб спостережень, на модельному дефекті кісток черепа лабораторних тварин за даними молекулярних, біохімічних, гістологічних, морфометричних і функціональних досліджень, визначені остеопластичні властивості тканинних еквівалентів кісткової тканини на основі ММСК–ЖТ, що пройшли остеогенне диференціювання, особливо комбінацій «ММСК–ЖТ + ЗТП» та «ММСК–ЖТ + ЗТП + ЗКТГ», які можуть забезпечувати регенерацію кісткової тканини.

4.2. Ефективність застосування тканинних еквівалентів кісткової тканини на основі ММСК–ЖТ через 60 діб спостережень.

Прижиттєве дослідження структурно-функціонального стану кісткової тканини у ділянках дефекту черепа експериментальних тварин показало (табл. 4.6), що на 60-ту добу спостережень значення МЩКТ збільшувалось стосовно даних попереднього терміну дослідження, однак залишалось

вірогідно нижче: у II групі – на 56,88%; у III групі – на 37,16%, (p_1<0,01), у IV групі – на 16,51%, (p_1, p_2<0,01), у V групі – на 40,57%, (p_3<0,01) та у VI групі – на 17,41%, (p–p_4<0,01), стосовно даних в інтактних тварин I групи.

Таблиця 4.6

Показники структурно-функціонального стану кісткової тканини у експериментальних тварин на 60 добу спостережень

Показники	I група (контроль-на)	II група (порів-няльна)	III група (ММСК –ЖТ з ОД)	IV група (ММСК –ЖТ + ЗТП)	V група (ММСК–ЖТ+ ЗКТГ)	VI група (ММСК–ЖТ+ЗТП+ ЗКТГ)
Мінераль-на щіль-ність кісткової тканини (г/см^2)	0,218± ±0,003	0,094± ±0,004°	0,137± ±0,005 °,*	0,182± ±0,006 °,*,▪	0,130± ±0,005 °,Δ	0,180± ±0,007 °,*,▪,◊
Мінераль-на насиче-ність кісткової тканини (г)	12,58± ±0,18	8,12± ±0,13°	10,14± ±0,15 °,*	11,31± ±0,15 °,*,▪	10,20± ±0,14 °,*,Δ	11,50± ±0,15 °,*,▪,◊
Площа кісткової тканини (см^2)	–	0,10± ±0,04	0,11± ±0,04	0,26± ±0,06 **,▪▪	0,11± ±0,04 ΔΔ	0,35± ±0,07 *,▪▪,◊

Примітки:
1. °p<0,01; °°p<0,05 – достовірна різниця значень стосовно даних I групи.
2. *p_1<0,01; **p_1<0,05 – достовірна різниця значень стосовно даних II групи.
3. ▪p_2<0,01; ▪▪p_2<0,05 – достовірна різниця значень стосовно даних III групи.
4. Δp_3<0,01; ΔΔp_3<0,05– достовірна різниця значень стосовно даних IV групи.
5. ◊p_4<0,01; ◊◊p_4<0,05 – достовірна різниця значень стосовно даних V групи.

Мінеральна насиченість кісткової тканини у ділянках черепа піддослідних тварин була найбільшою у щурів IV та VI груп дослідження, однак залишалась на 10,10%, (p_1, p_2<0,01), та на 8,59%, (p_1–p_4<0,01), нижчою, відповідно, стосовно даних у контрольній групі, (p<0,01). Мінеральна насиченість кісткової тканини у тварин II, III, V груп дослідження дещо збільшилась стосовно даних попереднього терміну спостереження (30 діб), однак залишалась на 35,45%, на 19,40%, (p_1<0,01), та на 18,92%, (p_1, p_3<0,01) меншою, відповідно, стосовно даних в інтактних щурів I групи, (p<0,01).

Площа кісткової тканини дефекту черепа експериментальних щурів зростала у представників усіх груп дослідження, однак була мінімальною у II, III та V групах дослідження та коливалась від 0,10±0,04 см^2 у щурів II групи до 0,11±0,04 см^2 у тварин III та V груп, (p_3<0,05). У той же час максимальна площа кісткової тканини визначалась у щурів при імплантації у кістковий дефект ММСК–ЖТ + ЗТП (IV група) та при комбінації ММСК–ЖТ + ЗТП + ЗКТГ (V група) – 0,26±0,06 см^2, (p, p_2<0,05) та 0,35±0,07, (p_1, p_4<0,01, p_2<0,05), відповідно.

Аналіз значень лейкоцитарної формули у тварин експериментальних груп на 60 добу спостережень (табл. 4.7) свідчив, що у крові тварин усіх груп дослідження визначалась нормалізація загальної кількості лейкоцитів, (p–p_4>0,05).

Кількість паличкоядерних нейтрофілів у крові тварин IV та VI груп дослідження дорівнювала даним цього параметру у щурів I групи, (p>0,05). При цьому у щурів II, III та V груп дослідження вміст паличкоядерних нейтрофілів був у 1,4 – 1,3 раза вище стосовно значень в інтактних щурів I групи, (p<0,05).

Кількість сегментоядерних нейтрофілів у крові піддослідних тварин дорівнювала даним в інтактних щурів I групи, (p>0,05), та коливалась від 29,0 – 26,0 %, (p_1–p_4>0,05) (рис. 4.10).

Таблиця 4.7

Зміни значень показників лейкоцитарної формули у крові експериментальних тварин на 60 добу спостережень.

Показники	I група (контрольна)	II група (порівняльна)	III група	IV група	V група	VI група
Загальна кількість лейкоцитів (х10^9/л)	12,00±1,10	12,51±1,49	12,24±1,37	11,80±1,31	13,10±1,47	11,44±1,27
Паличкоядерні нейтрофіли (%)	2,76±0,24	3,77±0,24°°	3,45±0,19°°	2,72±0,23*,▪▪	3,49±0,17°°,ΔΔ	2,75±0,26*,▪▪,◊
Сегментоядерні нейтрофіли (%)	28,40±1,04	29,10±1,42	26,14±1,19	28,54±1,48	29,47±1,33	28,76±1,48
Лімфоцити (%)	67,50±2,0	57,36±1,78°	58,00±1,73°	61,10±1,83°°	55,00±1,72°,ΔΔ	62,20±1,86◊◊
Моноцити (%)	2,56±0,40	4,10±0,38°°	3,27±0,27°°	2,82±0,20**	3,56±0,19°°,ΔΔ	2,77±0,43◊◊
Еозинофіли (%)	0,02±0,01	0,03±0,01	0,03±0,01	0,02±0,01	0,04±0,02	0,02±0,01

Примітки:
1. °°$p<0,05$ – достовірна різниця значень стосовно даних I групи.
2. *$p_1<0,01$; **$p_1<0,05$ – достовірна різниця значень стосовно даних II групи.
3. ▪$p_2<0,01$; ▪▪$p_2<0,05$ – достовірна різниця значень стосовно даних III групи.
4. Δ$p_3<0,01$; ΔΔ$p_3<0,05$ – достовірна різниця значень стосовно даних IV групи.
5. ◊$p_4<0,01$; ◊◊$p_4<0,05$ – достовірна різниця значень стосовно даних V групи.

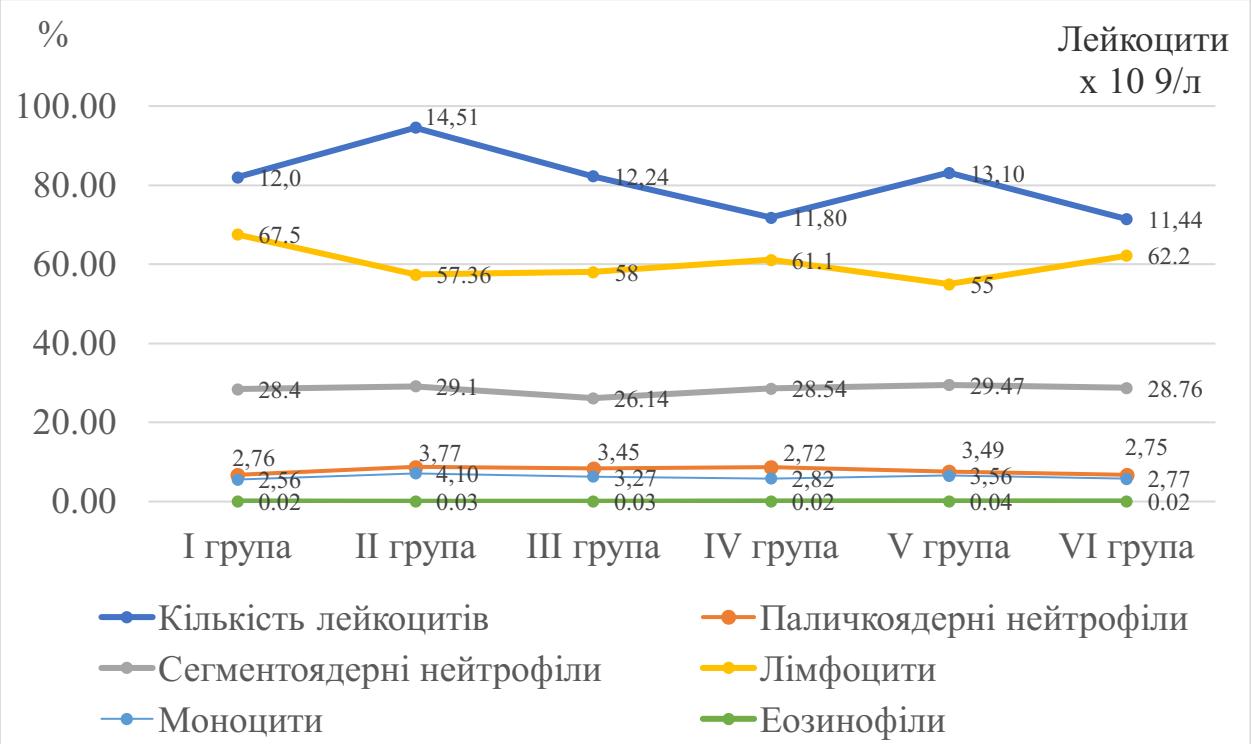

Рис. 4.10. Графічне зображення значень лейкоцитарної формули у крові експериментальних тварин на 60-ту добу спостережень.

На 60-ту добу експерименту у крові експериментальних тварин відзначали зростання кількості лімфоцитів стосовно попереднього терміну дослідження (30 діб). Водночас максимальне зростання цього параметру досліджували при заміщенні кісткового дефекту комбінацією ММСК–ЖТ + ЗТП + ЗКТГ (VI група), яке зі значенням 62,20±1,86% дорівнювало даним в інтактних щурів I групи, ($p>0,05$, $p_4<0,05$). У решти піддослідних груп значення проаналізованого параметра було вірогідно менше стосовно даних у тварин I групи: у II групі – на 15,0%, у III групі – на 14,0%, ($p<0,01$, $p_1>0,05$); у IV групі – на 9,48%, ($p<0,05$, p_1–$p_2>0,05$) та у V групі – на 18,52%, ($p<0,01$, p_1–$p_2>0,05$, $p_3<0,05$).

На 60-ту добу досліджень визначали суттєве зниження вмісту моноцитів у крові щурів IV та VI експериментальних груп, яке дорівнювало значенням цього параметру в крові інтактних тварин I групи, ($p>0,05$). У представників решти груп дослідження кількість моноцитів у крові хоча і знижувалась, однак залишалась вірогідно нижчою стосовно даних у щурів I

групи: на 60,16% у II групі, на 27,73% – у III групі, ($p<0,01$, $p_1>0,05$) та на 39,06% – у V групі, (p, $p_3<0,05$, p_1, $p_2>0,05$).

Кількість еозинофілів у крові експериментальних щурів усіх груп дослідження зменшувалась та не відрізнялась статистичною значущістю як від даних в інтактних тварин I групи, так і між собою, ($p–p_4>0,05$).

Динаміка значень активності кислої та лужної фосфатази у крові експериментальних тварин на 60 добу спостережень представлена у табл. 4.8.

Таблиця 4.8

Динаміка значень активності кислої та лужної фосфатаз у крові експериментальних тварин на 60-ту добу спостережень.

Показники	I група (контроль-на)	II група (порів-няльна)	III група (ММСК–ЖТ з ОД)	IV група (ММСК–ЖТ + ЗТП)	V група (ММСК–ЖТ+Л ЗКТГ)	VI група (ММСК–ЖТ+ЗТП+ЗКТГ)
Кисла фосфатаза (ммоль/с • л)	0,93± ±0,23	1,83± ±0,22°°	1,70± ±0,18°°	1,56± ±0,12°°	1,86± ±0,28°°	1,60± ±0,28°°
Лужна фосфатаза (ммоль/с • л)	15,07± ±0,08	9,04± ±0,07°	10,50± ±0,08 °,*	10,79± ±0,07 °,*,▪▪	9,70± ±0,06 °,*,▪,Δ	10,50± ±0,08 °,*,ΔΔ,◊
Індекс ЛФ/КФ	16,20± ±0,35	4,94± ±0,16°	6,18± ±0,22 °,*	6,92± ±0,26 °,*,▪▪	5,22± ±0,18 °,▪,Δ	6,56± ±0,29 °,*,▪▪,◊

Примітки:
1. °$p<0,01$; °°$p<0,05$ – достовірна різниця значень стосовно даних I групи.
2. *$p_1<0,01$; **$p_1<0,05$ – достовірна різниця значень стосовно даних II групи.
3. ▪$p_2<0,01$; ▪▪$p_2<0,05$ – достовірна різниця значень стосовно даних III групи.
4. Δ$p_3<0,01$; ΔΔ$p_3<0,05$ – достовірна різниця значень стосовно даних IV групи.
5. ◊$p_4<0,01$; ◊◊$p_4<0,05$ – достовірна різниця значень стосовно даних V групи.

Нами встановлено, що активність КФ у крові піддослідних тварин знижувалась стосовно попереднього терміну дослідження (30 діб) та не відрізнялась статистичною значущістю між собою, ($p_1–p_4>0,05$). Однак,

отримані значення були вірогідно вищими у порівнянні з даними в інтактних тварин I групи: на 96,8% – у II групі, на 82,8% – у III групі, на 67,74% – у IV групі, на 100,0% – у V групі та на 72,0% – у VI групі, ($p<0,05$). При цьому, визначали підвищення активності лужної фосфатази в усіх групах дослідження. Однак отримані дані були вірогідно нижчими стосовно значень у тварин контрольної групи: у II групі – на 60,0%, ($p<0,01$), у III групі – на 30,33%, (p, $p_1<0,01$), у IV групі – на 28,40%, (p, $p_1<0,01$, $p_2<0,05$), у V групі – на 35,63%, ($p–p_3<0,01$) та у VI групі – на 30,33%, ($p–p_4<0,01$).

Аналізуючи значення співвідношення індексу ЛФ/КФ, привертало увагу, що максимальні процеси остеосинтезу відбувались, за даними цього параметру, у щурів IV та VI груп при значеннях ЛФ/КФ 6,92±0,26, (p, $p_1<0,01$, $p_2<0,05$), та 6,56±0,29, (p, p_1, $p_4<0,01$, $p_2<0,05$), відповідно. Значно нижчими були дані проаналізованого параметра у тварин II групи – 4,94±0,16, ($p<0,01$), та V групи – 5,22±0,18, (p, p_2, $p_3<0,01$) (рис 4.11).

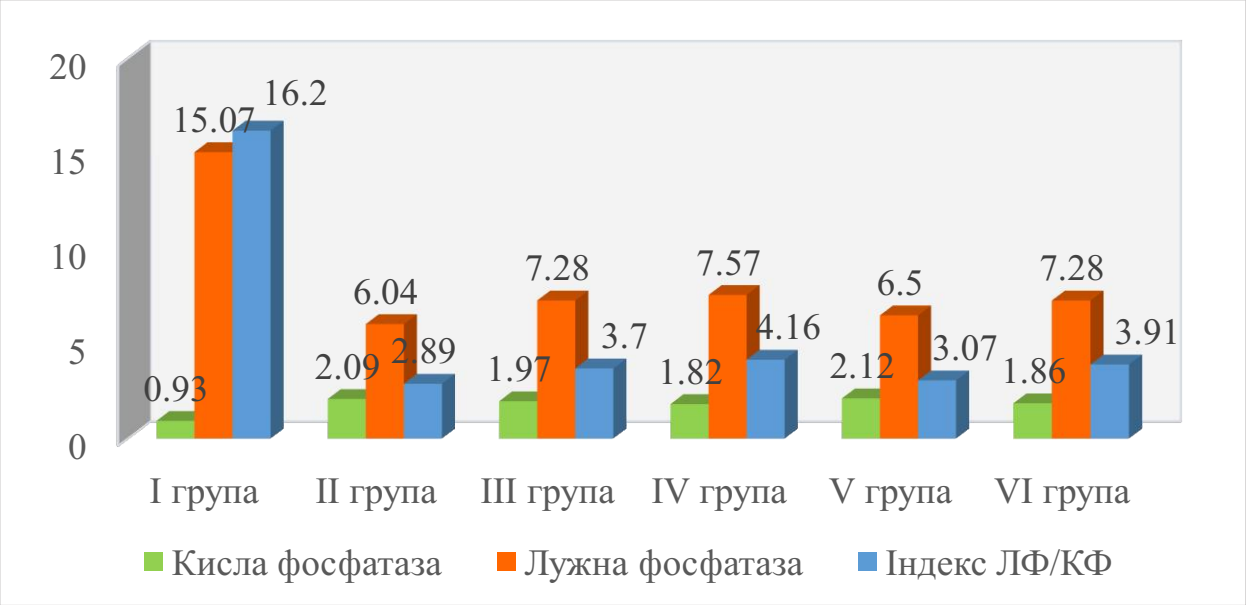

Рис. 4.11. Динаміка значень активності кислої і лужної фосфатаз у крові експериментальних тварин на 60-ту добу спостережень.

За даними молекулярно-генетичного аналізу кількості копій кДНК, що кодують гени BGP, Col 1 (рис. 4.12) та VEGF (рис. 4.13), регенеруючих

кісткових ферментів, встановлено подальше зростання їх копій на 60-ту добу спостережень. У результаті проведених досліджень нами встановлено, що максимальне зростання копій BGP-гена досліджувалось у III, IV та VI групах: 7,394; 7,935 та 8,000 копій, відповідно, (p>0,05). Зростання копій Col 1-гена у фрагментах кісткової тканини черепа експериментальних тварин у даний термін спостережень, яке було вище значень у інтактних тварин, свідчило про високе утворення колагену та було максимальним у тварин III групи, де імплантувались ММСК–ЖТ, що пройшли остеогенне диференціювання – 6,839 копії, (p>0,05); у IV групі, де для заміщення кісткового дефекту застосовувалась комбінація ММСК–ЖТ + ЗТП – 6,735 копії та у VI групі, де використовувались ММСК–ЖТ + ЗТП + ЗКТГ – 7,634 копії, (p<0,05). Найменшу кількість копій Col 1 досліджували у фрагментах кісткової тканини тварин V групи – 6,000, (p>0,05).

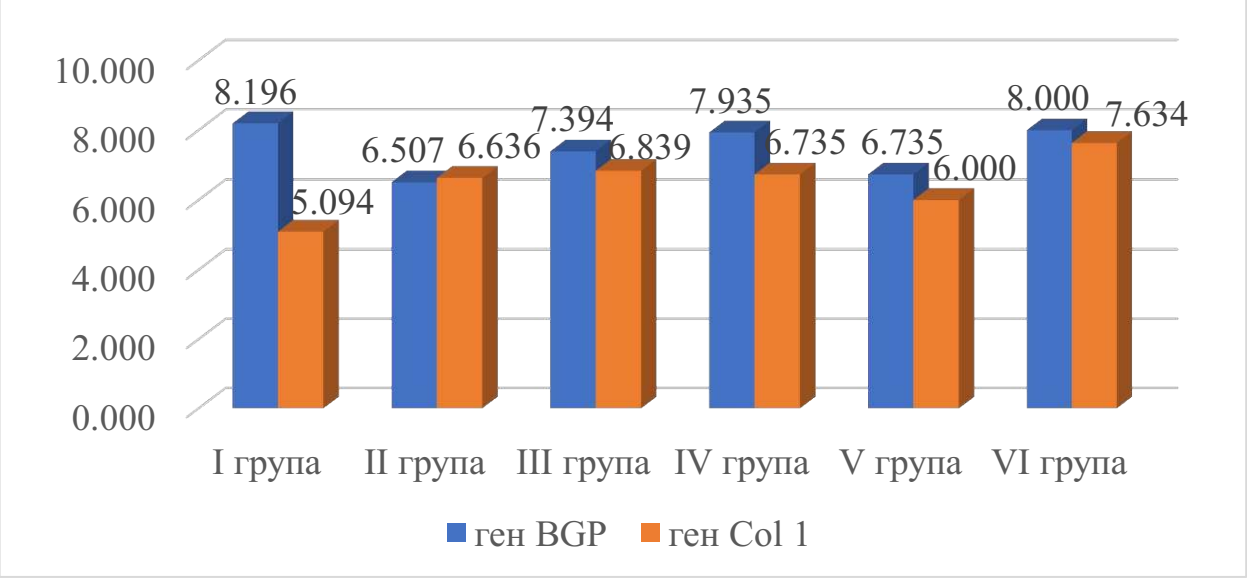

Рис. 4.12. Кількість копій кДНК, що кодують гени BGP та Col 1, регенеруючих кісткових фрагментів на 60-ту добу спостережень у групах експериментальних тварин.

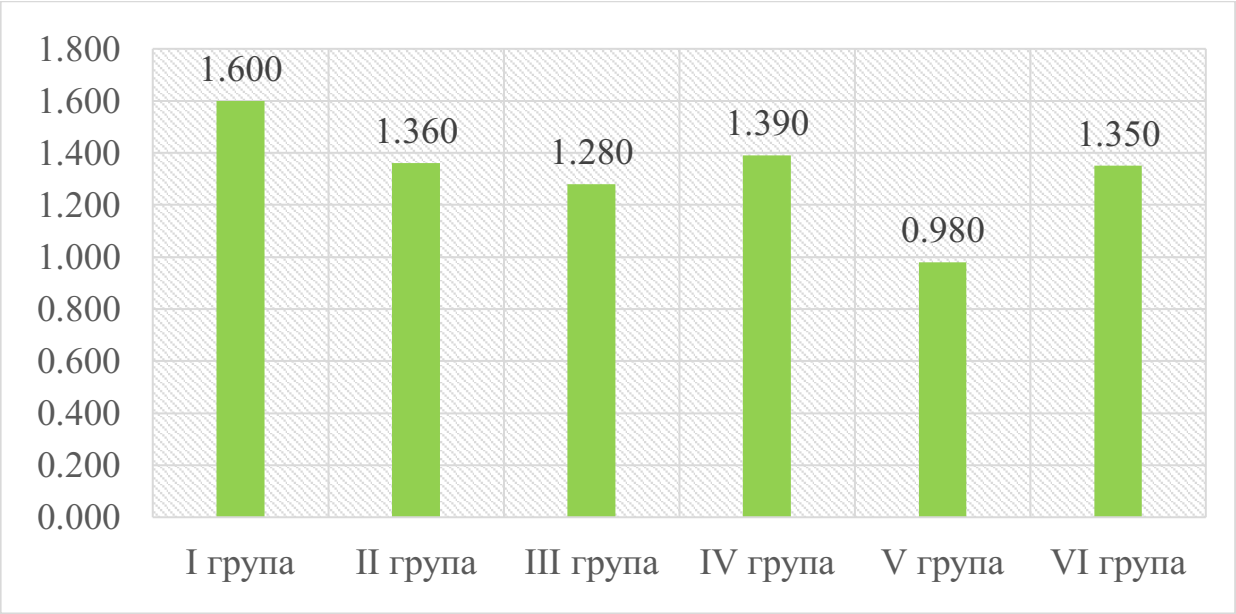

Рис. 4.13. Кількість копій кДНК, що кодують ген VEGF, регенеруючих кісткових фрагментів, на 60-ту добу спостережень у групах експериментальних тварин.

На 60-ту добу спостережень досліджували зростання кількості копій кДНК, що кодують ген VEGF, регенеруючих кісткових ферментів, і це свідчило про продовження активного процесу судиноутворення у досліджуваних зразках. Привертало увагу, що максимальна кількість копій даного гена досліджувалась у зразках кісткової тканини тварин II групи – 1,360 копій, IV групи – 1,390 копій та VI групи – 1,350 копій, ($p>0,05$) (табл. 4.9).

За даними морфометричних досліджень встановлено (табл. 4.10), що на 60-ту добу спостережень у регенератах кісткової тканини черепа піддослідних тварин визначалось збільшення ОЧ кісткових балок. При цьому, найменше зростання ОЧ кісткових балок спостерігали у регенератах кістки черепа тварин II та V піддослідних груп, яке було у 3 рази та у 2,5 раза, (p_2, $p_3<0,01$), відповідно, менше стосовно даних в інтактних щурів I групи, ($p<0,01$). У щурів III, IV та VI експериментальних груп ОЧ кісткових балок була у 1,7 раза, ($p_1<0,01$), у 1,4 раза, (p, p_2, $p_3<0,01$), та у 1,2 раза, (p, p_1, p_2, $p_4<0,01$) відповідно, менше стосовно даних в інтактних тварин I групи.

Звертало увагу, що досить високою була об'ємна частка сполучної тканини у тварин II групи – 39,14±4,04% та V групи – 34,56±2,62%. При цьому, найбільше зменшення ОЧ сполучної тканини визначали у регенератах кістки у щурів IV групи – 18,74±2,19%, (p_1<0,01, p_2<0,05) та VI груп – 17,30±2,14%, (p_1, p_4<0,01, p_2<0,05), яке, однак, залишалось у 2 рази та 1,9 раза, відповідно, вище даних в інтактних тварин I групи.

Таблиця 4.9

Кількість копій кДНК, що кодують гени BGP, Col 1, VEGF, регенеруючих кісткових фрагментів на 60-ту добу спостережень у групах експериментальних тварин

Копії кДНК	I група (контрольна)	II група (порівняльна)	III група (ММСК–ЖТ з ОД)	IV група (ММСК–ЖТ + ЗТП)	V група (ММСК–ЖТ+ ЗКТГ)	VI група (ММСК–ЖТ+ЗТП+ ЗКТГ)
BGP-ген	8,196± ±0,87	6,507± ±0,82	7,394± ±0,90	7,935± ±1,06	6,735± ±0,84	7,634± ±0,88
Col 1-ген	5,094± ±0,65	6,636± ±0,78	6,839± ±0,80	6,735± ±0,79	6,000± ±0,72	7,634± ±0,80°°
VEGF-ген	1,600± ±0,32	1,360± ±0,22	1,280± ±0,20	1,390± ±0,23	0,980± ±0,18	1,350± ±0,22
Примітка.°°p<0,05 – достовірна різниця значень стосовно даних у контролі.						

На 60-ту добу експерименту визначали зменшення ОЧ судин у регенератах кістки піддослідних тварин усіх груп дослідження, однак отримані дані були вірогідно вище стосовно значень у контрольній групі, (p<0,01). При цьому, максимальні значення ОЧ судин у регенератах кістки визначались у тварин III та VI груп дослідження – 16,12±1,14% та 16,21±0,94%, (p, p_1<0,01). Найнижчими значення цього параметру були у щурів II групи – 12,22±1,13%, (p<0,01), де загоєння кісткового дефекту відбувалось під кров'яним згустком та у V групі – 14,48±0,96%, (p<0,01), де імплантувався комплекс ММСК–ЖТ + ЗКТГ.

Таблиця 4.10

Кількісні показники будови регенератів у ділянці дефекту черепа в експериментальних тварин на 60-ту добу експерименту

Показники	I група (контроль-на)	II група (порів-няльна)	III група (ММСК –ЖТ з ОД)	IV група (ММСК–ЖТ + ЗТП)	V група (ММСК –ЖТ + ЗКТГ)	VI група (ММСК–ЖТ + ЗТП + ЗКТГ)
Об’ємна частина, %						
Кісткові балки	46,20± ±2,50	15,40± ±1,30°	26,80± ±1,40°,*	33,80± ±1,60 °,*,▪	18,40± ±1,30 °,▪,Δ	37,0± ±1,60 °,*,▪,◊
Сполучна тканина	9,20± ±0,80	9,14± ±4,04°	26,0± ±2,74 °,**	18,74± ±2,19 °,*,▪▪	34,56± ±2,62 °,▪▪,Δ	17,30± ±2,14 °,*,▪▪,◊
Судини	5,70± ±0,50	12,22± ±1,13°	16,12± ±1,14 °,**	15,21± ±0,99°	14,48± ±0,96°	16,21± ±0,94 °,**
Чисельна щільність клітинних елементів (на 1/мкм^3)						
Остео-бласти і остеоцити	5523± ±310,0	1.506± ±42,0°	2.128± ±48,0 °,*	2943± ±53,0 °,*,▪	1947± ±50,0 °,*,▪▪,Δ	3.050± ±89,0 °,*,▪,◊
Остео-класти	325,0± ±24,0	94,0± ±21,0°	139,0± ±37,0°	200,0± ±43,0 °°,**	242,0± ±46,0*	274,0± ±35,0 *,▪▪
Фібро-бласти і фіброцити	670,0± ±75,0	2.750± ±82,0°	1738± ±74,0 °,*	975,0± ±62,0 °,*,▪	1344± ±63,0 °,*,▪,Δ	718,0± ±48,0 *,▪,Δ,◊

Примітки:
1. °$p<0,01$; °°$p<0,05$ – достовірна різниця значень стосовно даних I групи.
2. *$p_1<0,01$; **$p_1<0,05$ – достовірна різниця значень стосовно даних II групи.
3. ▪$p_2<0,01$; ▪▪$p_2<0,05$ – достовірна різниця значень стосовно даних III групи.
4. Δ$p_3<0,01$; ΔΔ$p_3<0,05$– достовірна різниця значень стосовно даних IV групи.
5. ◊$p_4<0,01$; ◊◊$p_4<0,05$ – достовірна різниця значень стосовно даних V групи.

Зростання кількості остеокластів у регенератах кісткової тканини піддослідних тварин свідчило про нормалізацію процесів ремоделювання кісткової тканини. Однак, отримані дані залишались вірогідно нижчими у порівнянні зі значеннями в інтактних щурів I групи: у II групі – у 3,5 раза, ($p<0,01$), у III групі – у 2,3 раза, ($p<0,01$, $p_1>0,05$), у IV групі – у 1,6 раза, (p, $p_1<0,05$, $p_2>0,05$). При цьому, у щурів V та VI експериментальних груп чисельна щільність остеокластів зі значеннями 242,0±46,0 1/мкм^3, ($p_1<0,01$) та 274,0±35,0 1/мкм^3, ($p_1<0,01$, $p_2<0,05$), дорівнювала даним у тварин I контрольної групи, ($p>0,05$). У даний термін досліджень досліджували зменшення чисельної щільності фібробластів і фіброцитів у порівнянні з даними попереднього терміну спостереження (30 діб), однак отримані значення були вірогідно вищими даних у щурів контрольної групи, ($p<0,01$). Водночас максимальне зниження даних цього параметру визначали у тварин IV та VI дослідних груп: до 975,0±62,0 1/мкм^3 та до 718,0±48,0 1/мкм^3, відповідно, що було у 1,5 раза, (p – $p_2<0,01$), та у 1,1 рази, ($p>0,05$, p_1 – $p_4<0,05$), відповідно.

При проведенні гістологічних досліджень, на 60-ту добу експеримента, у щурів II експериментальної групи, у яких заповнення кісткового дефекту відбувалось під кров'яним згустком (рис. 4.14), у центральних ділянках дефекту спостерігали формування грубоволокнистої тканини з невеликою кількістю упорядкованих колагенових волокон. У краях дефекту відзначали остеогенез, в основному, за рахунок діяльності остеобластів і остеоцитів, у результаті чого утворювались тонкі хаотично розташовані кісткові балки.

Через 2 місяці спостережень у щурів III експериментальної групи, в яких у кістковий дефект імплантувались ММСК–ЖТ, що пройшли остеогенне диференціювання (рис. 4.15), спостерігали зменшення запальної інфільтрації фіброзної тканини, активне формування грубоволокнистої тканини з великою кількістю добре впорядкованих колагенових волокон. У

краях дефекту досліджували підсилення остеогенезу, ангіогенезу, з утворенням великої кількості хаотично розташованих кісткових балок.

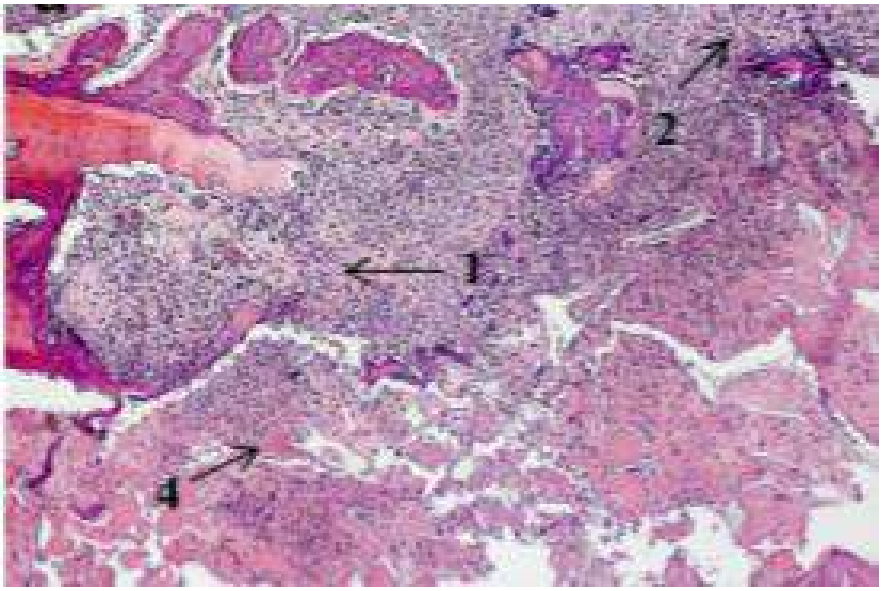

Рис. 4.14. Зона регенерації дефекту кісткової тканини у щурів II експериментальної групи на 60-ту добу спостережень. Фарбування гематоксилін-еозином. Зб. х 50: 1 – фіброзна тканина; 2 – кровоносні судини; 3 (на рис. 4) – новоутворена кісткова тканина.

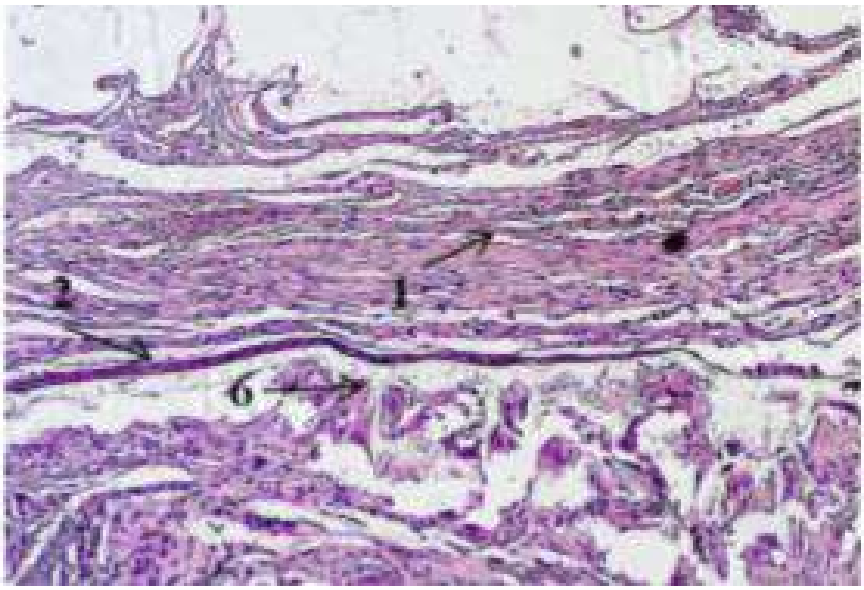

Рис. 4.15. Зона регенерації дефекту кісткової тканини у щурів III експериментальної групи на 60 добу спостережень. Фарбування гематоксилін-еозином. Зб. х 50: 1 – фіброзна тканина; 2 – кісткові балки; 3 (на рис. 6) – новоутворена кісткова тканина.

У тварин IV піддослідної групи, в яких для заповнення кісткового дефекту використовувалась комбінація ММСК–ЖТ + ЗТП (рис. 4.16), на 60 добу спостережень зона дефекту була значно менших розмірів, ніж у попередніх групах, заповнена добре васкуляризованою сполучною мозоллю, навколо якої з боку періосту та ендоосту відзначалось формування новоутвореної кісткової тканини. Паралельно росту кісткової тканини відбувалась деградація залишків застосованої композиції без запальної реакції.

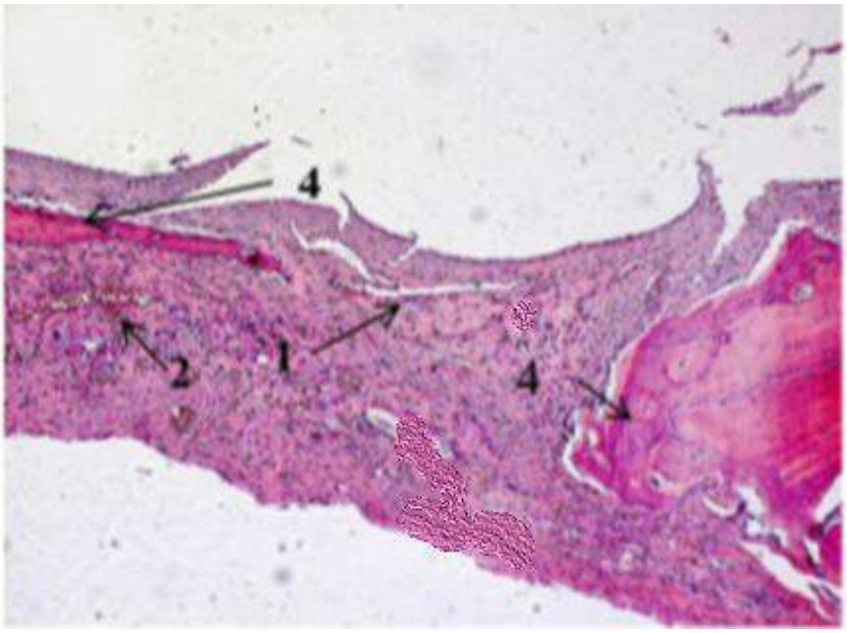

Рис. 4.16. Зона регенерації кісткової тканини у щурів IV експериментальної групи на 60-ту добу спостережень: 1 – фіброзна тканина; 2 – кровоносні судини; 3 (на рис. 4) – новоутворена кісткова тканина.

На 60 добу спостережень у щурів V експериментальної групи, де кістковий дефект заповнювали композицією ММСК–ЖТ + ЗКТГ (рис. 4.17), центральна частина дефекту була заповнена грубоволокнистою, багатою кровоносними судинами фіброзною тканиною, що містила вогнищеві запальні інфільтрати, переважно навколо старих відламків кістки, що резорбувались. З краю дефектів формування пластинчастої кісткової тканини мало в’ялий початковий характер.

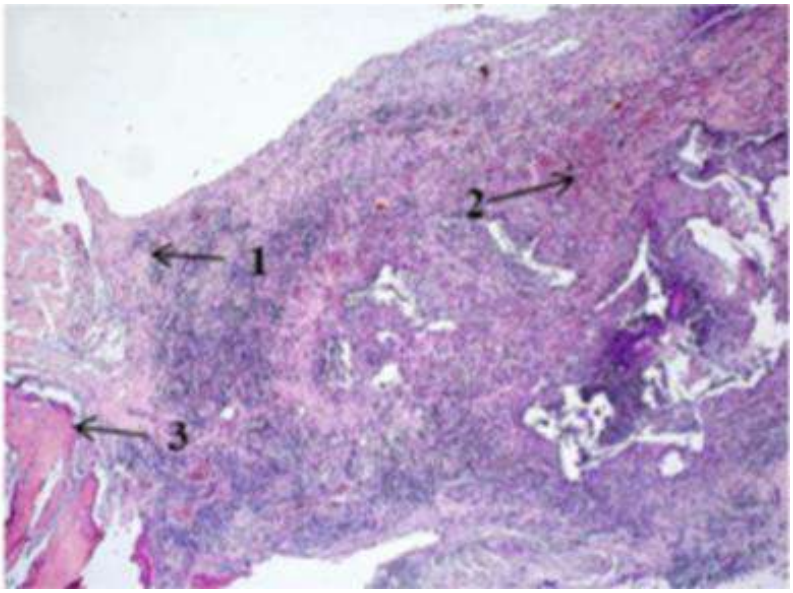

Рис. 4.17. Зона регенерації кісткового дефекту у щурів V експериментальної групи на 60 добу спостережень: 1 – фіброзна тканина; 2 – кровоносні судини; 3 – кісткові трабекули.

На 60-ту добу спостережень у щурів VI експериментальної групи, в яких для заповнення кісткового дефекту використовувалась комбінація ММСК–ЖТ + ЗТП + ЗКТГ (рис. 4.18), реєструвалось активне кісткоутворення, яке реалізувалось як на межах кісткового дефекту, тобто центроспрямовано, з клітинних джерел репаративного остеогенезу, так і у центральних ділянках зони ушкодження. У результаті цього, ділянка дефекту була заповнена волокнистою сполучною тканиною, в якій розташовувались багаточисельні кровоносні судини та мінералізовані кісткові балки. Межі дефекту були представлені новоутвореною кістковою тканиною з остеобластами, синтезуючими міжклітинну речовину, остеоцитами та малочисельними гаверсовими каналами. На відміну від інших досліджуваних груп, регенерація кісткової тканини була більш активною.

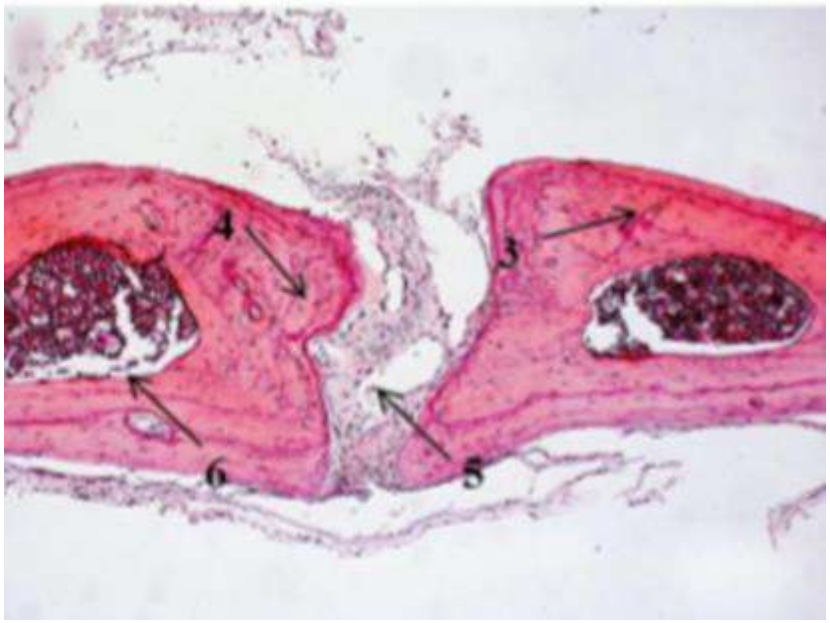

Рис. 4.18. Зона регенерації кісткового дефекту у щурів VI експериментальної групи на 60-ту добу спостережень: 1 (на рис. 3) – кісткові трабекули; 2 (на рис. 4) – новоутворена кісткова тканина; 3 (на рис. 5) – фрагменти ЗКТГ; 4 (на рис. 6) – кістковий мозок).

Для підтвердження гістологічних досліджень на 60-ту добу спостережень, тваринам була проведена комп'ютерна томографія у горизонтальній проекції (рис. 4.19). На комп'ютерній томограмі горизонтальної проекції кісткового дефекту черепа щурів II, III та IV групах, чітко візуалізувався дефект розміром 3-4 мм в ділянці лівої тім'яної кістки, незалежно від способів загоєння дефектів.

У V групі тварин, де застосовувалась комбінація ММСК–ЖТ + ЗКТГ, об'єктивізували нечіткі межі кісткового дефекту, що можливо пов'язано з незначною кістковою резорбцією.

Разом з тим, у VI експериментальній групі реєстрували найбільшу кількість нативної кісткової тканини, сформованої не тільки на межах дефекту, але й на верхньолатеральній поверхні тім'яної кістки всередині кісткового дефекту.

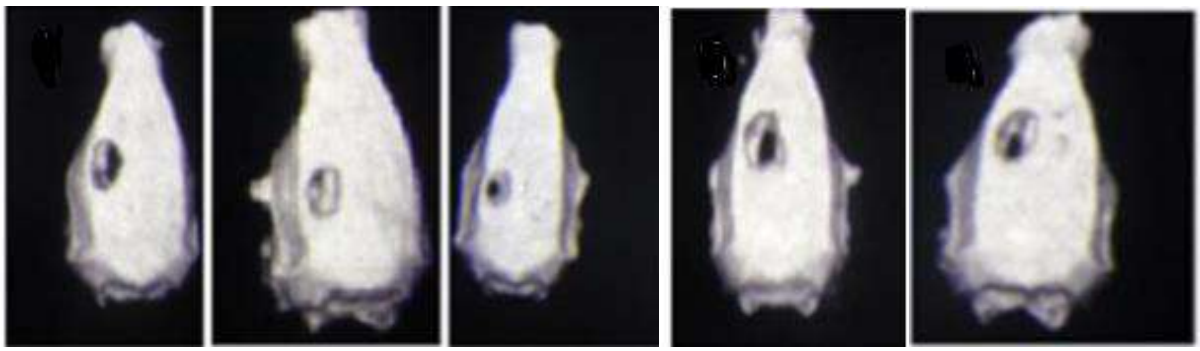

(1) (2) (3) (4) (5)

Рис. 4.19. Комп'ютерна томографія (горизонтальна площина) відновлення кісткового дефекту черепа щурів на 60 добу спостережень: 1 – II група; 2 – III група; 3 – IV група; 4 – V група; 5 – VI група.

Отже, через 2 місяці спостережень, у групах експериментальних тварин, незалежно від обраних методик імплантації ММСК–ЖТ, що пройшли остеогенне диференціювання, досліджували ефективну регенерацію кісткової тканини, що обумовлювалось зменшенням запальної реакції та позитивною динамікою значень маркерів кісткового ремоделювання та підтверджувалось суттєвим покращенням структурно-функціонального стану кісткової тканини, за даними морфометричних, морфологічних і функціональних досліджень. Однак, слід зауважити, що використання комбінацій «ММСК–ЖТ + ЗТП» та «ММСК–ЖТ + ЗТП + ЗКТГ» у якості пула диференціальних клітин обумовлювало більш виражені регенераційні процеси у кістковій тканині піддослідних тварин.

4.3. Ефективність застосування тканинних еквівалентів кісткової тканини на основі ММСК–ЖТ у експериментальних тварин на 90-ту добу спостережень.

Прижиттєве дослідження структурно-функціонального стану кісткової тканини в ділянці дефекту черепа в експериментальних тварин на 90-ту добу спостережень показало (таблиця 4.11), що при заповненні кісткового дефекту комбінацією ММСК–ЖТ + ЗТП + ЗКТГ (VI група), мінеральна щільність

кісткової тканини в ділянці дефекту дорівнювала даним в інтактних щурів I групи (0,20±0,07 г/см^3, (p_1, p_2, p_4<0,01, p_3>0,05) проти 0,218±0,003 г/см^3, (p>0,05).

Таблиця 4.11

Показники структурно-функціонального стану кісткової тканини у експериментальних тварин на 90 добу спостережень

Показники	I група (контроль-на)	II група (порів-няльна)	III група (ММСК–ЖТ з ОД)	IV група (ММСК–ЖТ + ЗТП)	V група (ММСК–ЖТ + ЗКТГ)	VI група (ММСК–ЖТ + ЗТП + ЗКТГ)
Мінеральна щільність кісткової тканини (г/см^2)	0,218± ±0,003	0,090± ±0,004°	0,150± ±0,005 °,*	0,203± ±0,006 °°,*,▪	0,147± ±0,005 °,*,Δ	0,210± ±0,07 *,▪,◊
Мінеральна насиченість кісткової тканини (г)	12,58± ±0,18	8,60± ±0,13°	10,82± ±0,15 °,*	10,24± ±0,15 *,▪	10,68± ±0,14 °,*,Δ	12,36± ±0,15 *,▪,◊
Площа кісткової тканини (см^2)	–	0,25± ±0,05	0,26± ±0,04	0,43± ±0,07 **,▪▪	0,26± ±0,04 ΔΔ	0,50± ±0,07 **,▪▪,◊◊

Примітки:
1. °p<0,01; °°p<0,05 – достовірна різниця значень стосовно даних контрольної групи.
2. *p_1<0,01; **p_1<0,05 – достовірна різниця значень стосовно даних II групи.
3. ▪p_2<0,01; ▪▪p_2<0,05 – достовірна різниця значень стосовно даних III групи.
4. Δp_3<0,01; ΔΔp_3<0,05 – достовірна різниця значень стосовно даних IV групи.
5. ◊p_4<0,01; ◊◊p_4<0,05 – достовірна різниця значень стосовно даних V групи.

У піддослідних тварин II, III, IV, V груп значення параметра, котрий вивчався, хоча і збільшувались у даний термін досліджень, однак залишались

на 58,72%, ($p<0,01$), на 31,19%, (p, $p_1<0,01$), на 6,88%, ($p<0,05$, $p_1 – p_2<0,01$) та на 32,57%, (p, $p_1<0,01$, $p_3<0,01$) стосовно даних у тварин I групи, відповідно. Привертало увагу, що через 3 місяці експерименту, у щурів, де у кістковий дефект черепа були імплантовані комбінації ММСК–ЖТ + ЗТП (IV група) та ММСК–ЖТ + ЗТП + ЗКТГ (VI група), мінеральна насиченість кісткової тканини дорівнювала даним в інтактних тварин I групи, ($p>0,05$, $p_3>0,05$). При цьому, у піддослідних щурів решти груп значення МНКТ були вірогідно нижче у порівнянні з даними в інтактних тварин: у II групі – на 31,64%, ($p<0,01$), у III групі – на 14,0%, ($p – p_1<0,01$) та у V групі – на 15,10%, ($p – p_1<0,01$, $p_3<0,01$). У даний термін спостережень у тварин експериментальних груп значно збільшилась площа кісткової тканини в ділянці дефекту черепа. Однак максимальне зростання значень проаналізованого параметра визначали у щурів IV групи – 0,43±0,07 см^2, ($p_1 – p_2<0,05$), та у VI групі – 0,50±0,07 см^2, ($p_1 – p_2<0,05$, $p_4<0,05$, $p_3>0,05$). У щурів II, III та V експериментальних груп дані площі кісткового дефекту дорівнювали між собою та коливались від 0,25± 0,05 см^2 у II піддослідній групі до 0,26±0,05 см^2 у III, ($p_1>0,05$) та V групах, ($p_1 – p_2<0,01$, $p_3<0,05$) (рис. 4.20). Аналіз значень показників лейкоцитарної формули на 90 добу спостережень (табл. 4.12) засвідчував стабілізацію гематологічних процесів по більшості параметрів, котрі вивчались, в експериментальних групах, як стосовно даних в інтактних тварин та між собою. Слід зауважити, що при заповненні кісткового дефекту кров'яним згустком (II група), ММСК–ЖТ, що пройшли остеогенне диференціювання (III група) та при використанні комбінації ММСК–ЖТ + ЗКТГ (V група), вміст лейкоцитів у крові щурів залишався вірогідно нижче стосовно даних в інтактних щурів I групи: на 13,38% у II групі, ($p<0,01$), на 12,43% у III групі, ($p<0,01$, $p_1>0,05$), та на 16,87% у V групі, ($p<0,01$, $p_1 – p_3>0,05$), що може свідчити про пригнічення імунної системи щурів.

Таблиця 4.12

Зміни значень показників лейкоцитарної формули у крові експериментальних тварин на 90 добу спостережень.

Показники	I група (контрольна)	II група (порівняльна)	III група	IV група	V група	VI група
Загальна кількість лейкоцитів (х10^9/л)	12,00±1,10	11,85±1,43	12,10±1,35	11,92±1,32	12,90±1,30	11,90±1,28
Паличкоядерні нейтрофіли (%)	2,76±0,24	3,28±0,24	2,34±0,18	2,68±0,23	3,10±0,17	2,70±0,26
Сегментоядерні нейтрофіли (%)	28,40±1,04	28,95±1,42	27,00±1,20	28,45±1,47	28,36±1,32	28,65±1,47
Лімфоцити (%)	67,50±2,0	58,47±1,76°	59,11±0,84°	62,21±1,83	56,11±1,73°	65,32±1,87**,▪,◊
Моноцити (%)	2,56±0,40	3,72±0,36°°	2,16±0,26	2,71±0,19	2,45±0,19	2,60±0,22
Еозинофіли (%)	0,02±0,01	0,02±0,01	0,03±0,01	0,02±0,01	0,04±0,02	0,03±0,02

Примітки:
1. °$p<0,01$; °°$p<0,05$ – достовірна різниця значень стосовно даних контрольної групи.
2. **$p_1<0,05$ – достовірна різниця значень стосовно даних II групи.
3. ▪$p_2<0,01$ – достовірна різниця значень стосовно даних III групи.
4. ◊$p_3<0,01$ – достовірна різниця значень стосовно даних V групи.

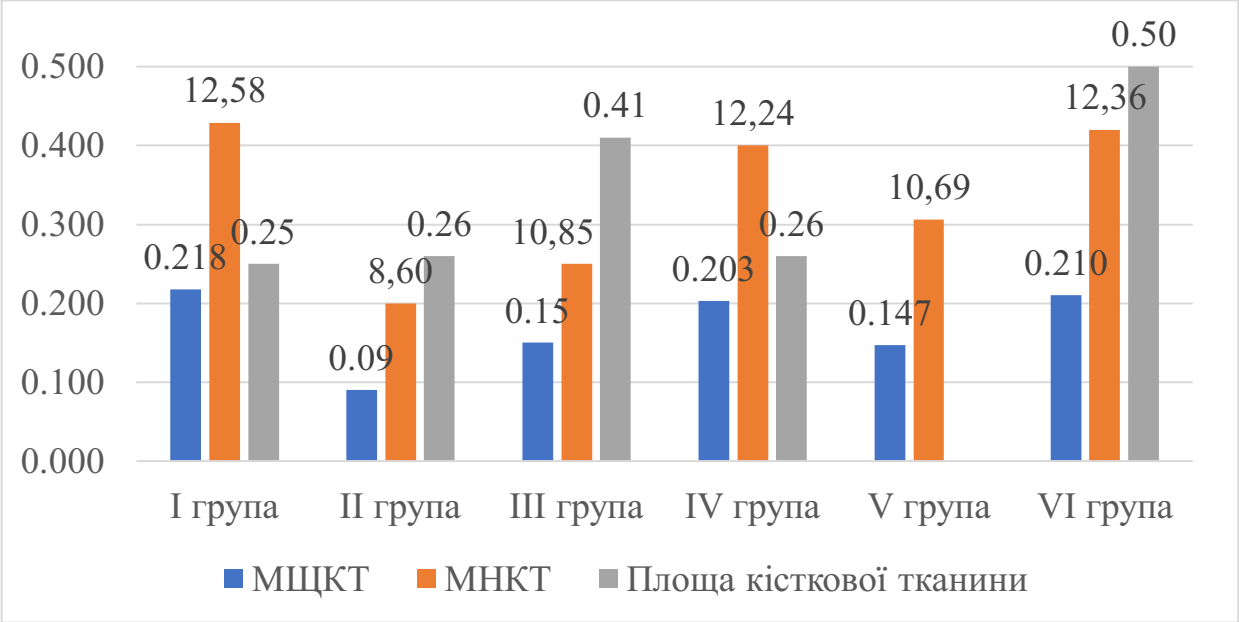

Рис. 4.20. Графічне зображення значень показників СФСКТ у експериментальних тварин на 90-ту добу спостережень.

При цьому, максимальну концентрацію лімфоцитів – 65,32±1,87%, ($p>0,05$, $p_1<0,05$, $p_2<0,01$, $p_4<0,01$), досліджували у тварин VI експериментальної групи. Тільки у щурів II групи дослідження, на 90-ту добу спостережень, об'єктивізували підвищений вміст моноцитів, стосовно даних в інтактних щурів I групи, ($p<0,05$), що може вказувати на міграцію резервних клітин з кісткового мозку і маргінального пулу, що часто виникає при порушеннях кісткового ремоделювання [270].

За результатами дослідження активності фосфатаз крові на 90-ту добу спостережень (табл. 4.13) встановлено суттєве зниження активності КФ у крові піддослідних тварин.

При цьому, у щурів III, ($p_1>0,05$), IV, ($p_1–p_2>0,05$) та VI груп, ($p_1–p_3>0,05$) активність КФ дорівнювала даним у щурів I контрольної групи, ($p>0,05$). Водночас у групах, де загоєння кісткового дефекту відбувалось під кров'яним згустком (II група) та при застосуванні комбінації ММСК–ЖТ + ЗКТГ (V група) активність КФ була вірогідно вище даних в інтактних щурів контрольної групи: на 70,97 % – у II, ($p<0,05$), та на 72,04% у V групах, ($p<0,05$, $p_1 – p_3>0,05$).

Таблиця 4.13

Динаміка значень активності кислої та лужної фосфатаз у крові експериментальних тварин на 90-ту добу спостережень

Показ-ники	I група (контроль-на)	II група (порів-няльна)	III група (ММСК–ЖТ з ОД)	IV група (ММСК–ЖТ + ЗТП)	V група (ММСК–ЖТ + ЗКТГ)	VI група (ММСК–ЖТ + ЗТП + ЗКТГ)
Кисла фосфа-таза (ммоль/с • л)	0,93± ±0,23	1,59± ±0,18°°	1,42± ±0,16	1,24± ±0,11	1,60± ±0,26°°	1,09± ±0,25
Лужна фосфа-таза (ммоль/с • л)	15,07± ±0,08	12,00± ±0,08°	13,40± ±0,09 °,*	14,49± ±0,08 *,▪	12,22± ±0,07 °,▪,Δ	14,74± ±0,09 *,▪,◊
Індекс ЛФ/КФ	16,20± ±0,35	7,55± ±0,18°	9,44± ±0,24 °,*	11,69± ±0,28 °,*,▪	7,64± ±0,20 °,▪,Δ	13,52± ±0,31 °,*,▪,◊

Примітки:

1. °$p<0,01$; °°$p<0,05$ – достовірна різниця значень стосовно даних у контролі.
2. *$p_1<0,01$ – достовірна різниця значень стосовно даних II групи.
3. ▪$p_2<0,01$– достовірна різниця значень стосовно даних III групи.
4. Δ$p_3<0,01$ – достовірна різниця значень стосовно даних IV групи.
5. ◊$p_4<0,01$ – достовірна різниця значень стосовно даних V групи.

Привертало увагу, що на 90-ту добу спостережень у крові експериментальних тварин досліджувалось збільшення активності лужної фосфатази. При цьому, у тварин IV та VI піддослідних груп значення показника, що вивчався, були максимальними (14,49±0,08 ммоль/с • л, (p_1–$p_2<0,01$), та 14,74±0,09 ммоль/с • л, (p_1 – $p_2<0,01$, $p_3>0,05$, $p_4<0,01$), відповідно).

У тварин решта груп дослідження, через 3 місяці спостережень, значення проаналізованого параметра були нижче даних у тварин I групи: на 20,37% – у II групі, ($p<0,01$), на 11,08% – у III групі, (p – $p_1<0,01$), та на 18,91% у V групі, ($p<0,01$, p_2–$p_3<0,01$, $p_2>0,05$). Дана тенденція підкреслює, що у даний термін спостережень активність ЛФ досягає максимальних значень, сприяючи синтезу

позаклітинної матриці та мукополсахаридів, в утворенні фібрилярних білків і відкладенню мінеральних солей [48].

Аналіз значень індексу співвідношення ЛФ/КФ показав зростання цього параметра в усіх групах дослідження, однак отримані дані були нижче значень інтактних тварин, ($p<0,01$). Слід зауважити, що максимальне зростання значень індексу ЛФ/КФ досліджували у тварин IV та IV експериментальних груп, які, однак, були на 27,84%, ($p_1 – p_2<0,01$), та на 16,24%, ($p_1 – p_4<0,01$), відповідно, нижче стосовно даних у тварин контрольної групи, ($p<0,01$) (рис. 4.21). Суттєво нижчими були значення показника, що вивчався, у тварин II, III та V експериментальних груп, які були на 53,40%, на 41,73%, ($p_1<0,01$), та на 52,84%, ($p_2 – p_3<0,01$), нижче даних в інтактних тварин I групи, $p<0,01$, відповідно.

Рівень експресії генів BGP, Col 1 та VEGF фрагментів кісткової тканини, в якості показників відновлення та мінералізації кістки щурів після 90 діб спостережень, представлений у таблиці 4.14.

Через 3 місяці спостережень відзначали зниження рівня продукції BGP-гена у всіх досліджуваних групах, що пов’язано з тим, що основна частка BGP експресується у фази формування кістки та бере участь у процесі мінералізації остеоїда, що за даними наших досліджень припадало на 60-денний термін спостереження. Найбільш високу кількість копій BGP-гена, на 90-ту добу спостережень, визначали у піддослідних тварин II та III дослідних груп (6,280±0,70 та 6,380±0,72, відповідно), кількість яких не відрізнялась статистичною значущістю від даних у тварин контрольної групи, ($p>0,05$). При цьому, у тварин IV, V та VI груп кількість копій BGP-гена була у 1,5, 1,4 та 1,6 раза менше стосовно даних в інтактних щурів, ($p<0,05$), та не відрізнялись статистичною значущістю між собою, ($p_1 – p_4>0,05$).

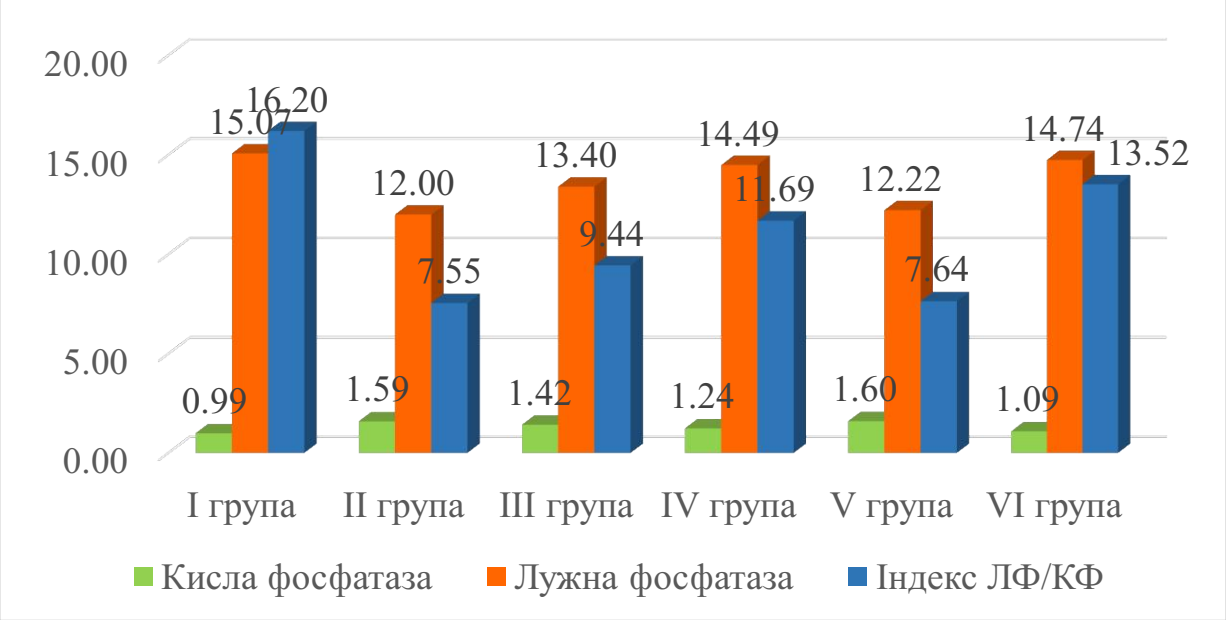

Рис. 4.21. Динаміка значень активності кислої та лужної фосфатаз у крові експериментальних тварин на 90-ту добу спостережень.

Через 3 місяці досліджень визначали зниження активності продукції гена Col 1, що вказувало на завершення процесу резорбції кісткових уламків та наявність сформованої волокнистої тканини. Звертало увагу, що значення параметра, що вивчався, в усіх групах дослідження дорівнювали даним в інтактних тварин I групи, ($p>0,05$) та між собою, ($p_1 – p_4>0,05$), і коливались від найменших значень у щурів VI групи – 5,192±0,74, до максимальних у тварин II групи – 6,200±0,88 (рис. 4.22).

Через 90 діб експериментальних досліджень досліджували високу активність продукції VEGF-гена у піддослідних тварин, яка дорівнювала даним у щурів контрольної групи, ($p>0,05$).

Таблиця 4.14

Кількість копій кДНК, що кодують гени BGP, Col 1 та VEGF, регенеруючих кісткові фрагменти на 90-ту добу спостережень у групах експериментальних тварин

Копії кДНК	I група (контроль-на)	II група (порівня-льна)	III група (ММСК–ЖТ з ОД)	IV група (ММСК–ЖТ + ЗТП)	V група (ММСК–ЖТ+ ЗКТГ)	VI група (ММСК–ЖТ+ЗТП+ ЗКТГ)
BGP-ген	8,196± ±0,87	6,280± ±0,70	6,380± ±0,72	5,525± ±0,65°°	6,000± ±0,67°°	5,000± ±0,63°°
Col 1-ген	5,094± ±0,65	6,200± ±0,88	5,700± ±0,76	5,400± ±0,82	5,920± ±0,78	5,192± ±0,74
VEGF-ген	1,600± ±0,32	1,250± ±0,21	1,180± ±0,19	1,260± ±0,22	1,000± ±0,17	1,200± ±0,21
Примітка. °°p<0,05 – достовірна різниця значень стосовно даних у контролі.						

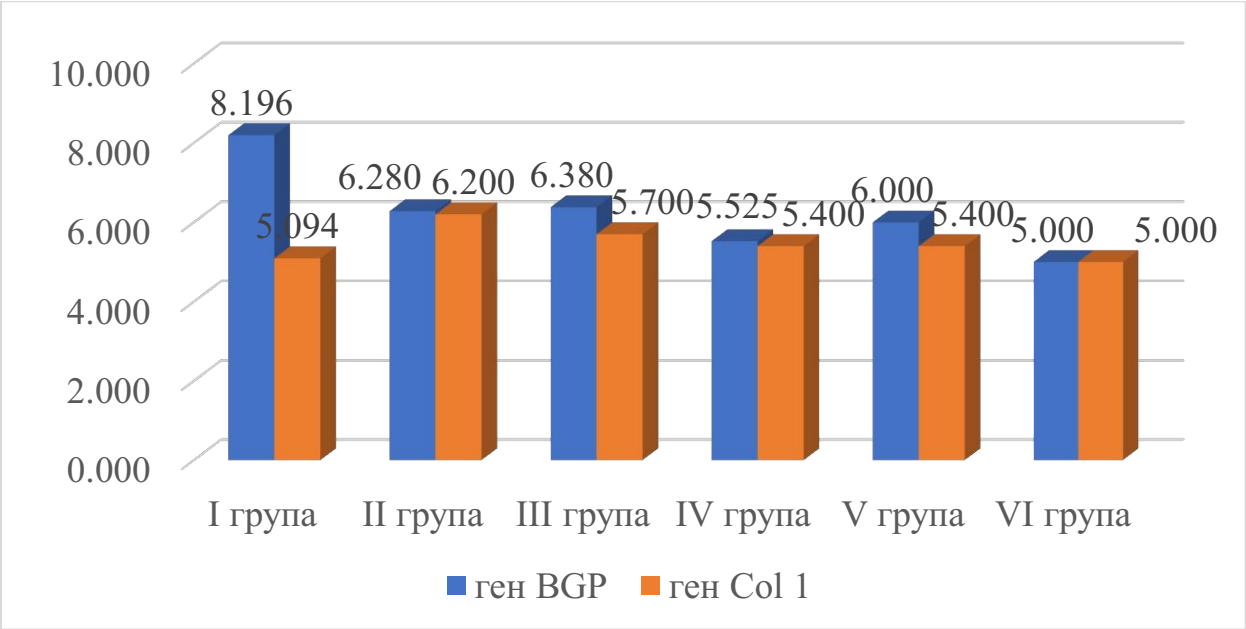

Рис. 4.22. Кількість копій кДНК, що кодують гени BGP та Col 1, регенеруючих кісткових фрагментів на 90-ту добу спостережень у групах експериментальних тварин.

При цьому, максимальна активність продукції VEGF-гена визначалась у тварин IV, II та VI груп і коливалась від 1,200±0,21 копій у VI групі до 1,260±0,22 копій у IV групі дослідження (рис. 4.23).

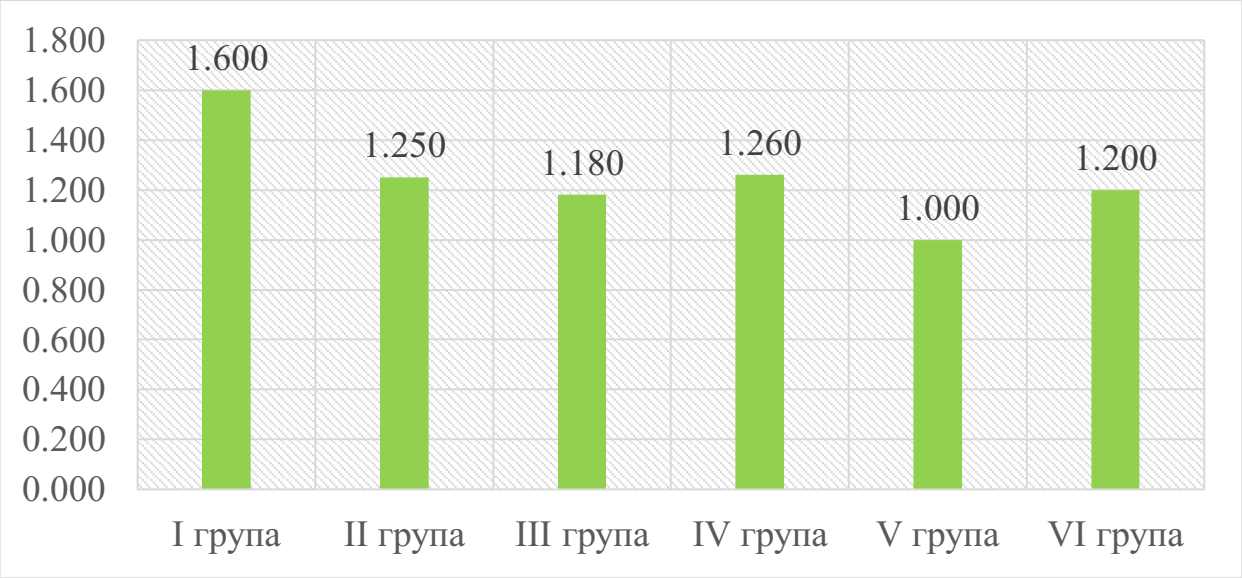

Рис. 4.23. Кількість копій кДНК, що кодують ген VEGF, регенеруючих кісткових фрагментів на 90-ту добу спостережень у групах експериментальних тварин.

Через 3 місяці спостережень спостерігали виразні кількісні позитивні зміни у будові регенератів у ділянці дефекту черепа експериментальних тварин (табл. 4.15). Так, у тварин IV і VI груп об'ємна частка кісткових балок у регенератах зросла до 43,90±1,68%, (p_1 – p_2<0,01) та до 45,10±1,74%, (p_1, p_2, p_4<0,01), відповідно та дорівнювала даним у щурів контрольної групи. Однак у щурів II, III та V груп дослідження об'ємна частка кісткових балок залишалась у 1,8 раза, у 1,3 раза, (p_1<0,01) та у 1,6 раза, (p_1 – p_2<0,01), меншою, відповідно, порівняно з даними в інтактних щурів I групи, (p<0,01).

У даний термін дослідження визначали зменшення ОЧ сполучної тканини у регенератах кісткової тканини піддослідних щурів, при мінімальних значеннях цього параметру у IV та VI експериментальних групах: 12,45±2,20% та 10,00±2,15%, (p_1<0,05, p_4<0,01), відповідно, (p>0,05).

Таблиця 4.15

Кількісні показники будови регенератів у ділянці дефекту черепа в експериментальних тварин на 90-ту добу спостережень.

Показники	I група (контроль-на)	II група (порів-няльна)	III група (ММСК–ЖТ з ОД)	IV група (ММСК–ЖТ + ЗТП)	V група (ММСК–ЖТ + ЗКТГ)	VI група (ММСК–ЖТ + ЗТП + ЗКТГ)
Об’ємна частка, %						
Кісткові балки	46,20± ±2,50	25,50± ±1,70°	36,90± ±1,52°,*	43,90± ±1,68 *,▪	28,50± ±1,43 °,▪,Δ	45,10± ±1,74 *,▪,◊
Сполучна тканина	9,20± ±0,80	19,05± ±2,80°	15,60± ±2,53°	12,45± ±2,20	24,53± ±2,52 °,▪▪,Δ	10,00± ±2,15 **,◊
Судини	5,70± ±0,50	8,22± ±1,14°°	12,12± ±1,10 °,**	7,44± ±0,82▪	8,50± ±0,86 °°,▪▪	6,15± ±0,90▪
Чисельна щільність клітинних елементів (на 1/мкм^3)						
Остео-бласти і остеоми-ти	5523± ±310,0	3600± ±45,0°	4.230± ±49,0 °,*	4.643± ±52,0 °°,*,▪	3000± ±51,0 °,*,▪,Δ	5150± ±90,0 *,▪,Δ,◊
Остео-класти	325,0± ±24,0	124,0± ±23,0°	169,0± ±40,0°	238,0± ±45,0 **	275,0± ±48,0**	304,0± ±35,0 *,▪▪
Фібро-бласти і фіброци-ти	670,0± ±75,0	2050± ±80,0°	1.038± ±72,0 °,*	675,0± ±60,0 *,▪	920,0± ±61,0 °°,*,Δ	682,0± ±47,0 *,▪,◊

Примітки:
1. °$p<0,01$; °°$p<0,05$ – достовірна різниця значень стосовно даних у I групі.
2. *$p_1<0,01$; **$p_1<0,05$ – достовірна різниця значень стосовно даних у II групі.
3. ▪$p_2<0,01$; ▪▪$p_2<0,05$ – достовірна різниця значень стосовно даних у III групі.
4. Δ$p_3<0,01$; ΔΔ$p_3<0,05$– достовірна різниця значень стосовно даних у IV групі.
5. ◊$p_4<0,01$; ◊◊$p_4<0,05$ – достовірна різниця значень стосовно даних у V групі.

У той же час максимальна кількість сполучної тканини досліджувалась у регенератах кісткової тканини тварин II, III та V груп дослідження, об’ємна частка якої була у 2, 1,7 та у 2,7 раза, ($p_2<0,05$, $p_3<0,01$), відповідно, більшою ніж у щурів контрольної групи, ($p<0,01$).

У досліджуваних регенератах, на 90-ту добу спостережень, визначали суттєве зниження об'ємної частки судин, яка у IV та VI групах зі значеннями 7,44±0,82% та 6,15±0,90%, (p_2<0,01), відповідно, дорівнювала даним у щурів контрольної групи, (p>0,05). При цьому, у тварин II, III та V груп ОЧ судин залишалась вірогідно вищою стосовно даних в інтактних тварин: у 1,4 раза, (p<0,01), у 2,1 раза, (p<0,01, p_1<0,05), та у 1,5 рази, (p, p_2<0,05), відповідно.

У досліджуваний термін часу досліджували нормалізацію чисельної щільності клітинних елементів у кісткових регенератах кістки експериментальних тварин. Так, у тварин VI групи, де для відновлення кісткового дефекту використовувалась комбінація ММСК–ЖТ + ЗТП + ЗКТГ, визначали максимальне збільшення: кількості остеобластів та остеоцитів (до 5150±90,0 1/мкм^3, (p_1–p_4<0,01) проти 5523±310,0 1/мкм^3 у тварин I групи, (p>0,05), кількості остеокластів (до 304,0±35,0 1/мкм^3, (p_1<0,01, p_2<0,05) проти 325,0±24,0 1/мкм^3 у тварин I групи, (p>0,05)) на тлі зменшення фібробластів і фіброцитів (до 682,0±47,0 1/мкм^3 проти 670,0±75,0 1/мкм^3 у тварин I групи). Досить суттєвою була нормалізація чисельної щільності клітинних елементів у щурів IV групи, де заміщення кісткового дефекту відбувалось за впливу комбінації ММСК–ЖТ + ЗТП. При цьому, у тварин даної групи кількість остеокластів, (p_1<0,05) та фібробластів і фіброцитів дорівнювала даним в інтактних тварин I групи, (p>0,05), при у 1,2 раза меншій чисельній кількості остеобластів та остеоцитів, (p<0,05, p_1 – p_2<0,01). У тварин II, III, V експериментальних груп значення чисельної кількості клітинних елементів регенератів хоча і мало тенденцію до покращення, однак отримані дані відрізнялись статистичною значущістю від значень в інтактних тварин I групи, (p<0,01, p<0,05).

Через 3 місяці спостережень, при проведенні гістологічних досліджень, в усіх групах відбувалось значне відновлення кісткового регенерату і скорочення розмірів дефекту, однак у II групі експериментальних щурів, де відновлення кісткового дефекту відбувалось під кров'яним згустком, у III групі, де відновлення дефекту регенерувалось за допомогою ММСК–ЖТ, що пройшли остеогенне диференціювання та у V групі тварин, в яких для імплантації

застосовувалась комбінація ММСК–ЖТ + ЗКТГ, репаративний остеогенез мав незавершений характер. Центральна частина регенерату була представлена волокнистою сполучною тканиною з вогнищевими лімфоцитарними інфільтратами навколо кісткових трабекул. Збереження у великому об'ємі сполучнотканинної мозолі, що покривала зону регенерації, поєднувалось з менш активним утворенням зрілої пластинчастої кісткової тканини на межах дефекту (рис. 4.24, 4.25, 4.26).

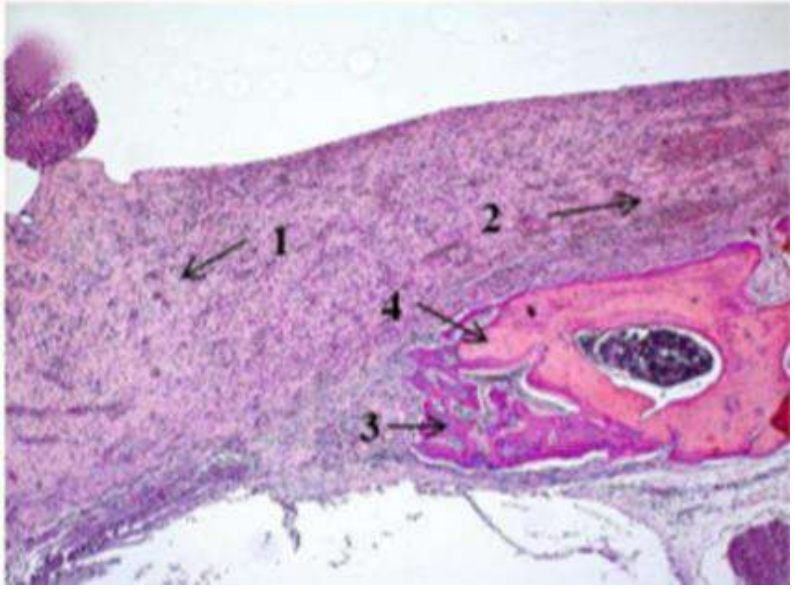

Рис. 4.24. Зона регенерації кісткової тканини у щурів II експериментальної групи через 90 діб спостережень. Фарбування гематоксилін-еозином. Зб. х 50: 1 – фіброзна тканина; 2 – кровоносні судини; 3 – кісткові трабекули; 4 – новоутворена кісткова тканина.

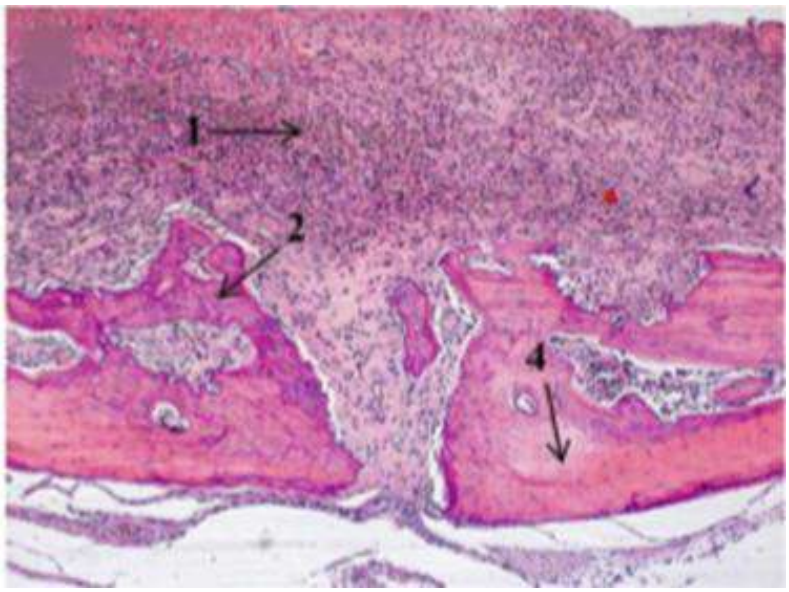

Рис. 4.25. Зона регенерації кісткової тканини у щурів III експериментальної групи через 90 діб спостережень: 1 – фіброзна тканина; 2 – новоутворена кісткова тканина; 3 (на рис. 4) – пластинчата кісткова тканина.

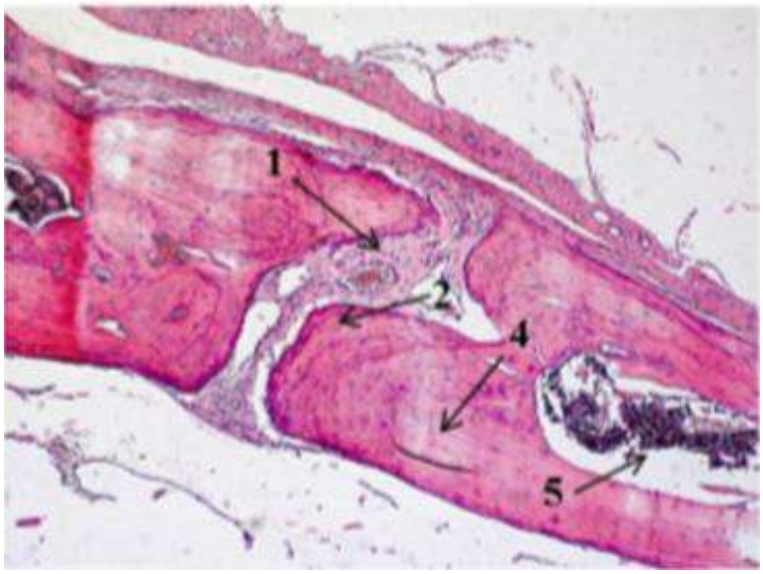

Рис. 4.26. Зона регенерації кісткової тканини у тварин V експериментальної групи на 90-ту добу спостережень: 1 – фіброзна тканина; 2 (на рис. 3) – остеоцити; 3 (на рис. 4) – пластинчата кісткова тканина.

У тварин IV групи, де кістковий дефект заповнювався ММСК–ЖТ + ЗТП, відзначали залишки фіброзної тканини у центральній частині регенерату й

активну заміну фіброзної тканини на новосформовану кісткову тканину з багаточисельними трабекулами, які зливались між собою і межами дефекту, що призводило до збільшення частки кісткової тканини у регенераті та подальшому закриттю дефекту. Новосформована кісткова тканина була представлена зрілою пластинчатою кісткою з остеоцитами та кістковомозковим каналом. Через 90 діб після імплантації у ділянку кісткового дефекту черепа композиції ММСК–ЖТ + ЗТП + ЗКТГ, відзначали повне завершення картини репаративного остеогенезу. Кістковий дефект повністю регенерувався з формуванням здорової кісткової тканини та відновленням органоподібної гістоархітектоніки кістки. Незважаючи на невелике потовщення періосту, були сформовані кістковомозкові порожнини з достатньою кількістю типового кісткового мозку без реактивних змін з високим вмістом адипоцитів. Гістологічні дослідження були підтверджені комп’ютерною томографією (рис. 4.27, 4.28).

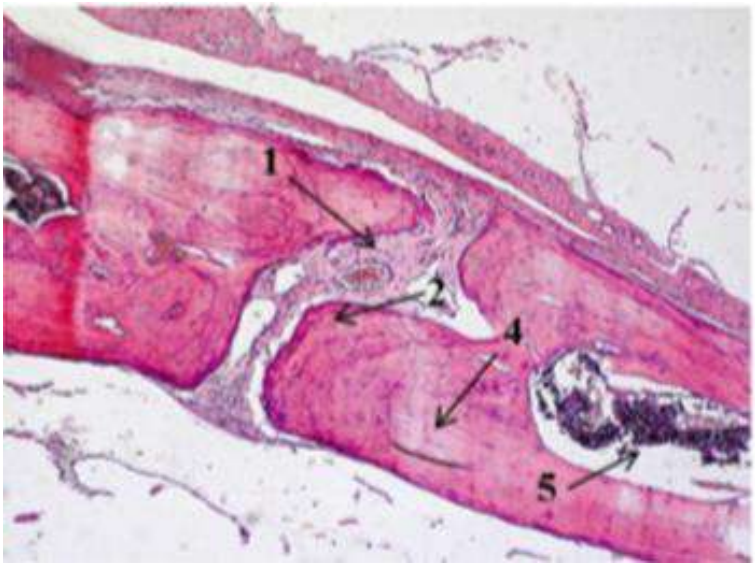

Рис. 4.27. Зона регенерації кісткової тканини у щурів IV експериментальної групи через 90 діб спостережень. Фарбування гематоксилін-еозином. Зб. х 100: 1 – фіброзна тканина; 2 – новоутворена кісткова тканина; 3 (на рис. 4) – пластинчата кісткова тканина; 4 (на рис. 5) – кістковий мозок.

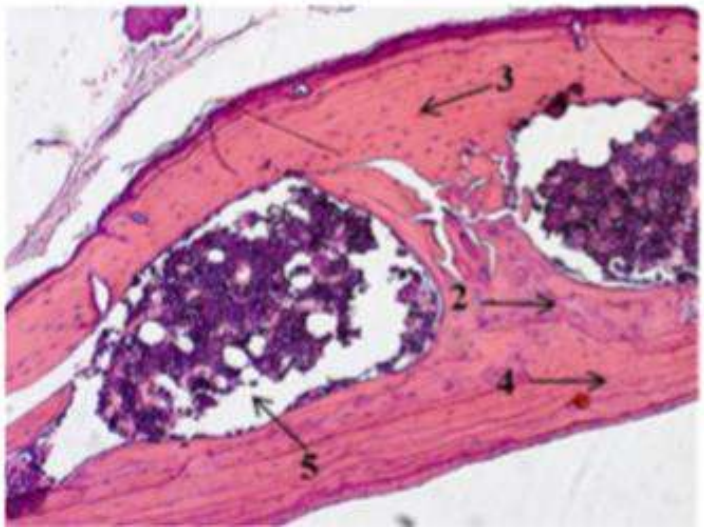

Рис. 4.28. Зона регенерації кісткової тканини у щурів VI експериментальної групи на 90-ту добу спостережень. Фарбування гематоксилін-еозином. Зб. х 100: 1 (на рис. 2) – новоутворена кісткова тканина; 2 (на рис. 3) – остеоцити; 3 (на рис. 4) – пластинчата кісткова тканина; 4 (на рис. 5) – кістковий мозок.

Через 3 місяці спостережень в експериментальних групах IV, VI (рис. 4.29 (4; 5) відзначено часткове відновлення кісткового дефекту.

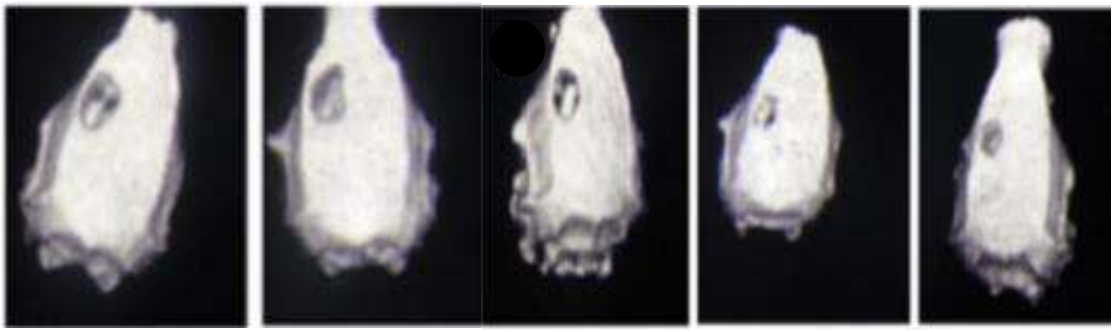

(1) (2) (3) (4) (5)

Рис. 4.29. Комп’ютерна томографія (горизонтальна площина) відновлення кісткового дефекту черепа щурів на 90-ту добу спостережень: 1 – II група; 2 – III група; 3 – IV група; 4 – V група; 5 – VI група.

Новосформована кісткова тканина відрізнялась за щільністю від кортикальної кістки черепа та повністю вистилала кістковий дефект. У цей же термін досліджень, при проведенні комп’ютерної томографії у тварин II, III та

V експериментальної груп, не спостерігали значного заповнення кісткового дефекту.

Висновки до розділу.

В експериментах на лабораторних тваринах були досліджені запропоновані тканинні еквіваленти кісткової тканини, що містили мультипотентні мезенхімальні стромальні клітини жирової тканини, що пройшли остеогенне диференціювання. На модельних дефектах кісткової тканини черепа щурів за результатами молекулярних, біохімічних, гістологічних, морфометричних та функціональних досліджень доведена придатність досліджуваних імплантів, особливо при поєднанні ММСК–ЖТ + ЗТП та ММСК–ЖТ + ЗТП + ЗКТГ, які забезпечували повне закриття дефекту за 90 діб. Отримані результати проведених досліджень свідчать про високий потенціал ММСК–ЖТ з остеогенним диференціюванням в якості кістковопластичного матеріалу для репаративного остеогенезу та можливості застосування його комбінацій для відновлення дефектів кісткової тканини. Дані проведених досліджень підкреслюють та підтверджують вагому роль ММСК–ЖТ як перспективного біоматеріалу, що буде сприяти розвитку новітніх технологій реконструктивної біомедицини, а також сучасним шляхам реконструктивного остеогенезу – клітинної та тканинної інженерії.

Основні положення розділу висвітлені у наступних публікаціях:

1. Бамбуляк АВ. Структурно-функціональний стан кісткової тканини при застосуванні тканинних еквівалентів кісткової тканини на основі ММСК-ЖТ. Український журнал медицини, біології та спорту. 2019;4(5):39-44. doi: 10.26693/jmbs04.05.039 [31].

2. Бамбуляк АВ, Кузняк НБ, Перебийніс ПП, Ткачик СВ. Результати вивчення біосумісності зразків з вмістом мультипотентних мезенхімальних стромальних клітин жирової тканини. Вісник проблем біології і медицини. 2019;1(2):290-4. doi: 10.29254/2077-4214-2019-2-1-150-290-294 [25].

3. Бамбуляк АВ, Перебийніс ПП, Ткачик СВ, Яворський АВ. Визначення рівня експресії генів BGP. Col 1, VEGF при заміщенні кісткових дефектів

тканинними еквівалентами кісткової тканини на основі ММСК-ЖТ. Український стоматологічний альманах. 2019;3:5-9. doi: 10.31718/2409-0255.3.2019.01 [29].

4. Бамбуляк АВ, Ткачик СВ, Гаген ОЮ, Горицький ЯВ. Морфометричний аналіз ефективності заміщення кісткових дефектів тканинними еквівалентами на основі мультипотентних мезенхімальних стромальних клітин у стоматології. Буковинський медичний вісник. 2020;24(1):18-27. doi: 10.24061/2413-0737.XXIV.1.93.2020.3 [32].

5. Bambuliak AV. Efficiency of bone tissue equivalents application based on mmc-at in the healing of bone defects of the skull in experimental animals. Biomedical Perspectives II: Abstract book of International Scientific Conference of Students, Postgraduates and Young Scientists; 2020 Oct 20-22; Sumy. Sumy: Sumy State University; 2020. p. 14 [189].

6. Бамбуляк АВ, Лопушняк ЛЯ. Структурно-функціональний стан кісткової тканини експериментальних тварин при застосуванні остеопластичної комбінації на основі мультипотентних мезенхімальних стромальних клітин жирової тканини. In: Komarytskyy ML, editor. The 4th International scientific and practical conference. Modern science: innovations and prospects; 2022 Jan. 10-12; Stockholm. Stockholm: SSPG Publish; 2022. p. 117-120 [28].

РОЗДІЛ 5.
КЛІНІЧНА ОЦІНКА ЗАСТОСУВАННЯ ОСТЕОПЛАСТИЧНИХ МАТЕРІАЛІВ ДЛЯ ВІДНОВЛЕННЯ ОБ'ЄМУ КОМІРКОВОГО ВІДРОСТКА ТА КОМІРКОВОЇ ДУГИ ЩЕЛЕП ПРИ ХІРУРГІЧНИХ ВТРУЧАННЯХ

За даними попередньо проведеного клінічно-рентгенологічного дослідження, 280 пацієнтам складали план лікування: терапевтична підготовка (усунення вогнищ хронічної інфекції, заміна реставрацій по показах); пародонтологічна підготовка (проведення професійної гігієни, навчання та контроль навичок самостійної гігієни); ортопедична підготовка (виготовлення провізорних реставрацій, відновлення оклюзійних взаємозв'язків).

Хірургічні втручання було проведено 280 хворим, з них операція синус-ліфтинг – 67; операція видалення зуба – 85; операція остеосинтезу при переломах нижньої щелепи – 56; операція ретенція 3 моляра – 72 пацієнти.

Критеріями ефективності проведеного лікування на етапі раннього післяопераційного періоду у пацієнтів, які брали участь у дослідженні, була оцінка ступеня виразності больового синдрому, колатерального набряку і ступеня гіперемії СОПР після проведених хірургічних втручань [15, 16, 51, 110].

5.1. Результати клінічних досліджень при проведенні операції синус-ліфтинг (група 1).

Операція синус-ліфтинг, як і будь-яке оперативне втручання, супроводжувалось больовим синдромом, інтенсивність якого у хворих на різних етапах післяопераційного втручання характеризувались індивідуальними особливостями. Разом з тим, нами відзначені й загальні закономірності (рис. 5.1): на 1-3-тю добу спостережень виразність болю у хворих груп 1А і 1Б була помірною і коливалась від 5,82±0,43 бали до

5,00±0,35 бали у хворих групи 1А, де заповнення кісткового дефекту проводилось за допомогою ЗКТГ, (p>0,05), та від 5,13±0,40 бали до 4,65±0,30 бали в осіб групи 1Б при аугментації ЗКТГ + ММСК–ЖТ + ЗТП. (p<0,05, p_1<0,05).

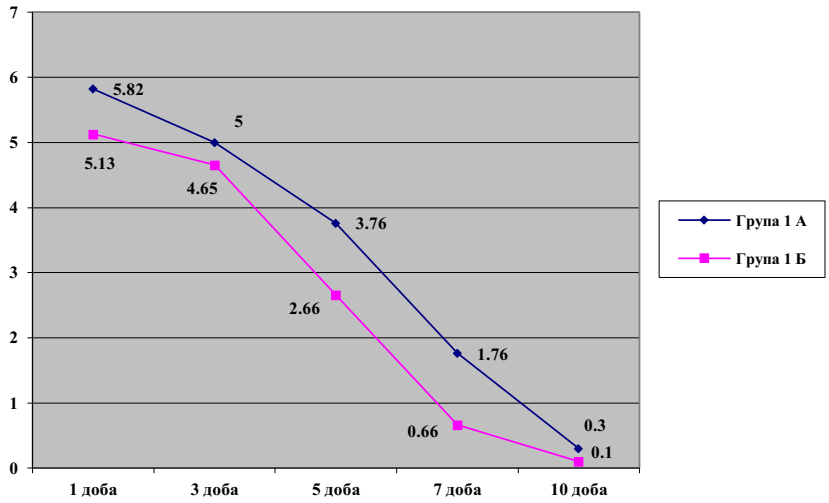

Рис. 5.1. Динаміка виразності больового синдрому після операції синус-ліфтинг у хворих груп дослідження.

Привертало увагу, що на 5-ту добу спостережень інтенсивність больового синдрому у прооперованих знижувалась: у 1,5 раза у підгрупі 1А та у 1,9 раза у підгрупі 1Б стосовно бальної оцінки на 1 добу спостережень, (p<0,01). При цьому, в осіб підгрупи 1Б інтенсивність болю була вірогідно нижчою (у 1,4 раза) стосовно даних у хворих групи 1А, (p_1< 0,01).

На 7-му добу спостережень хворі обох підгруп спостереження визначали слабо виражений біль у прооперованій ділянці, яка складала 1,76±0,15 бали в осіб підгрупи 1А та 0,66±0,11 бали у прооперованих групи 1Б, (p<0,01). Мінімальні значення виразності болю досліджували на 10-ту добу спостережень: 0,30±0,07 бали та 0,10±0,02 бали у підгрупах 1А і 1Б, відповідно, (p<0,01, p_1<0,05).

Отже, вже на 5-ту добу спостережень інтенсивність болю знижувалась в обох групах дослідження, однак у хворих підгрупи 1Б, де для заповнення кісткового дефекту використовувалась запропонована нами композиція ТЕК,

зниження больового відчуття проходило більш динамічно, що підкреслювалось значеннями рейтингової шкали болю та мали вірогідні відмінності між собою у подальші терміни спостереження.

Для більш детального вивчення больового синдрому після операції синус-ліфтинг у хворих підгруп 1А і 1Б був проведений аналіз структури різного ступеня виразності болю всередині кожної підгрупи. Для цього у кожній підгрупі визначали частку осіб з різною інтенсивністю болю.

Порівнюючи структури хворих з різним ступенем виразності больового синдрому в день операції виявлено, що у підгрупі 1А частка хворих з сильним болем була у 1,7 раза більшою, ніж у групі 1Б (60,00% проти 35,14%, відповідно). При цьому, на слабкий біль або його відсутність не вказував ні один з обстежених обох груп дослідження. На 3-тю добу спостережень, поширеність сильного болю у хворих підгрупи 1Б була у 1,7 раза меншою, ніж в осіб підгрупи 1А (13,51% проти 23,32%). На слабкий прояв болі вказувало 35,14% прооперованих підгрупи 1Б та у 1,2 раза менше осіб підгрупи 1А – 30,00% досліджуваних.

Необхідно відмітити, що на 5-ту добу досліджень на сильний біль у прооперованій ділянці скаржились 5,41% хворих підгрупи 1Б, що було у 3,7 раза менше ніж у підгрупі 1А – 20%. При цьому, на слабкий або відсутність болю вказувало 40,00% та 6,67% осіб підгрупи 1А та 45,95% та 13,51% хворих підгрупи 1Б, відповідно (табл. 5.1).

На 7-му добу спостережень хворі обох груп дослідження не визначали сильних проявів болю у прооперованих ділянках. Помірний біль в осіб підгрупи 1А проявлявся у 3,7 раза частіше, ніж у хворих підгрупи 1Б (20,0% проти 5,40%). У той же час, відсутність болю визначали у 1,5 раза менше в осіб підгрупи 1Б порівняно з даними у хворих підгрупи 1А (51,35% проти 33,33%).

На 10-ту добу спостережень слабкий біль визначали 23,33% осіб підгрупи 1А проти 16,22% у прооперованих підгруп 1Б. На відсутність болю

у прооперованій ділянці вказувало 83,87% хворих підгрупи 1Б та 70,0% досліджуваних підгрупи 1А, (p_1< 0,01).

Таблиця 5.1

Частота больового синдрому у хворих груп дослідження після операції синус-ліфтинг

Терміни спостереження	Групи дослідження	Ступінь виразності больового синдрому (%)							
		сильний		помірний		слабкий		відсутній	
		абс. к-сть	%	абс. к-сть	%	абс. к-сть	%	абс. к-сть	%
1-ша доба	1А (n=30)	18	60,00	12	40,00	0	-	0	-
	1Б (n=37)	13	35,14	24	64,86	0	-	0	-
3-тя доба	1А (n=30)	7	23,33	14	46,67	9	30,00	0	-
	1Б (n=37)	5	13,51	19	51,35	13	35,14	0	
5-та доба	1А (n=30)	6	20,00	10	33,33	12	40,00	2	6,67
	1Б (n=37)	2	5,41	13	35,14	17	45,95	5	13,50
7-ма доба	1А (n=30)	0	-	6	20,00	14	46,67	10	33,33
	1Б (n=37)	0	-	2	5,40	16	43,25	19	51,35
10-та доба	1А (n=30)	-	-	2	6,67	7	23,33	21	70,00
	1Б (n=37)	-	--	-	-	6	16,22	31	83,78

В результаті дослідження встановлено, що на 10-ту добу в двох хворих (6,67%) підгрупи 1А відзначався помірний біль у прооперованій ділянці.

Операція синус-ліфтинг у хворих груп дослідження супроводжувалась колатеральним набряком, виразність якого оцінювали за 4-бальною шкалою.

Згідно з даними рис. 5.2, показники колатерального набряку в день операції мали помірні значення: 1,53±0,19 бали у прооперованих групи 1А та 1,49±0,18 бали в осіб групи 1Б, (p_1>0,05). Через 3 доби спостережень значення колатерального набряку в осіб підгруп дослідження були максимальними та збільшувались стосовно даних 1-ої доби: у 1,8 раза у хворих групи 1А та у 1,7 раза в осіб групи 1Б, (p<0,01, p_1>0,05). На 5 добу

досліджень значення параметра, котрий аналізувався, знижувались в обох групах та дорівнювали даним на 1-шу добу досліджень, (p, p_1>0,05). На 7-му добу, в осіб групи 1Б, де операція синус-ліфтинг супроводжувалась аугментацією кісткового дефекту, запропонованої нами композицією (ЗКТГ + ММСК–ЖТ + ЗТП), показник колатерального набряку вірогідно зменшувався (у 1,7 раза) стосовно даних у день операції, (p<0,05), та вказував на превалювання відсутності або слабо вираженого набряку в осіб даної групи. Натомість у хворих групи 1А, де оперативне втручання супроводжувалось заповненням кісткового дефекту ЗКТГ значення колатерального набряку 1,15±0,26 бали вказувало на переважання помірно вираженого процесу та дорівнювало показнику в день операції, (p>0,05).

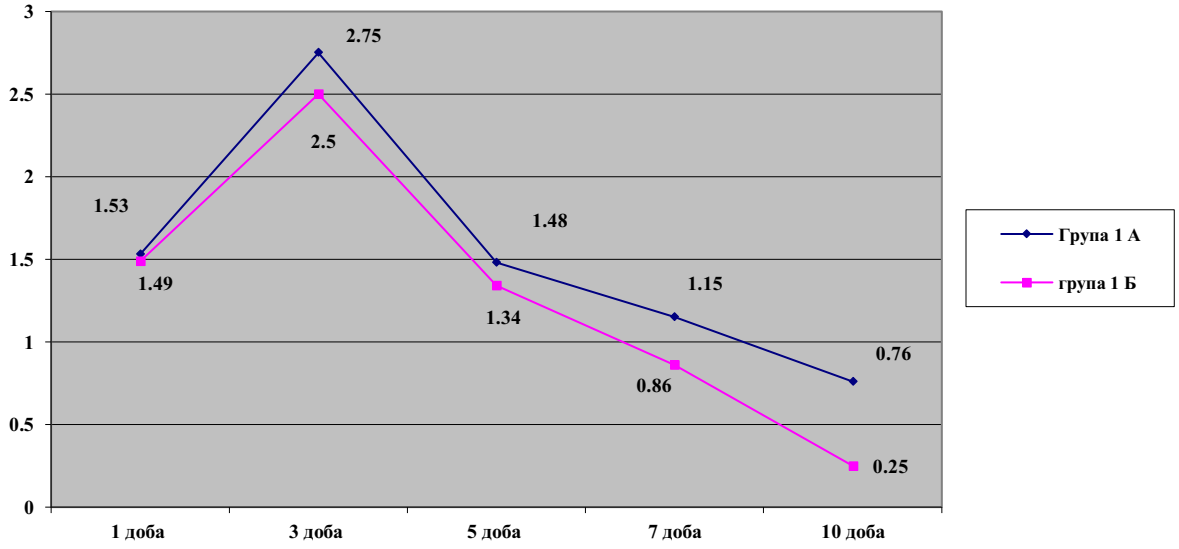

Рис. 5.2. Динаміка виразності колатерального набряку після операції синус-ліфтинг у хворих груп дослідження.

На 10-ту добу спостережень в осіб груп дослідження значення колатерального набряку знижувались у підгрупі 1А – у 2 рази та у підгрупі 1Б – у 6 разів стосовно даних на 1-шу добу після оперативного втручання, (p<0,01). Звертало увагу, що у хворих групи 1Б значення параметра, котрий досліджувався, було у 3 рази менше, ніж в осіб групи 1А, (p_1<0,01).

Для більш детального вивчення інтенсивності колатерального набряку, що виникав після операції синус-ліфтинг, був проведений аналіз структури його виразності у середині кожної підгрупи (табл. 5.2). Дослідження довело, що на 1-шу добу після оперативного втручання частка осіб зі слабо вираженим болем і відсутністю колатерального набряку була досить близька між собою: 26,67% у підгрупі 1А та 21,62% та 78,38% у підгрупі 1Б, відповідно.

Таблиця 5.2

Частота колатерального набряку після операції синус-ліфтинг у хворих груп дослідження.

Терміни спостереження	Групи дослідження	Виразність колатерального набряку (%)							
		сильно виражений		помірно виражений		слабо виражений		відсутній	
		абс.	%	абс.	%	абс.	%	абс.	%
1-ша доба	1А (n=30)	0	-	0	-	8	26,67	22	73,33
	1Б (n=37)	0	-	0	-	8	21,62	29	78,38
3-тя доба	1А (n=30)	10	33,33	15	50,00	5	16,67	0	-
	1Б (n=37)	5	13,51	22	59,46	10	27,03	0	-
5-та доба	1А (n=30)	7	23,33	16	53,34	7	23,33	0	-
	1Б (n=37)	4	10,81	15	40,54	18	48,65	0	-
7-ма доба	1А (n=30)	3	10,0	9	30,0	10	33,33	8	26,67
	1Б (n=37)	0	-	7	18,92	15	40,54	15	40,54
10-та доба	1А (n=30)	0	-	0	-	4	13,33	26	86,67
	1Б (n=37)	0	-	0	-	2	5,41	35	94,59

На 3-тю добу спостережень сильний колатеральний набряк об’єктивізували у 33,33% осіб групи 1А, що було у 2,5 раза більше, ніж у хворих групи 1Б. Приблизно однаковою була частка прооперованих з помірно вираженим набряком: 50,0% та 59,46% у підгрупах 1А і 1Б, відповідно. При цьому, слабо виражений набряк у даний термін дослідження

зустрічався у 1,6 раза частіше у хворих підгрупи 1Б, ніж у пролікованих підгрупи 1А (27,03% проти 16,67%).

На 5-ту добу спостережень частка хворих з сильним та помірним набряком знижувалась в обох підгрупах дослідження, однак була вищою у підгрупі 1А: при сильно вираженому набряку – у 2,2 раза та при помірно вираженому набряку – у 1,3 раза, стосовно значень у підгрупі 1Б. Слід додати, що на 3 та 5 добу спостережень хворих з відсутністю колатерального набряку не спостерігалось в обох підгрупах дослідження.

На 7-му добу, в осіб підгрупи 1Б, де операція синус–ліфтинг супроводжувалась аугментацією кісткового дефекту композицією на основі ЗКТГ + ММСК–ЖТ + ЗТП, кількість хворих зі слабо вираженим набряком і відсутністю колатерального набряку була у 1,2 раза та у 1,5 раза більша, відповідно, ніж у прооперованих підгрупи 1А, де операція синус-ліфтинг супроводжувалась заповненням кісткового дефекту ЗКТГ. Необхідно вказати, що сильно виражений набряк об’єктивізували у 10,0% хворих підгрупи 1А при повній відсутності цього прояву в пролікованих підгрупи 1Б. Відмічено, що помірно виражений набряк спостерігався у 1,6 раза частіше в осіб підгрупи 1А порівняно з підгрупою 1Б (30,0% проти 18,9% хворих, відповідно).

На 10-ту добу досліджень сильний та помірно виражений колатеральний набряк не визначався в обох підгрупах. Слабо виражений набряк об’єктивізувався у 13,33% осіб підгрупи 1А, що було у 2,5 раза більше, ніж у хворих підгрупи 1Б – 5,41% прооперованих. При цьому відсутність колатерального набряку спостерігали у 86,67% осіб підгрупи 1А та у 94,59% прооперованих підгрупи 1Б.

Операція синус-ліфтинг супроводжувалась гіперемією СОПР, виразність якої оцінювали за 6-бальною шкалою. При цьому, необхідно зауважити, що крайнє вираження ступеня, як ішемії, у нашому дослідженні не зустрічалось, тому реальний аналіз стану СОПР проводився у діапазоні 5 балів – від блідо-рожевого до ціанозу.

За даними рис. 5.3 встановлено, що у всіх хворих підгрупи 1А і 1Б середні показники виразності гіперемії мали найбільше значення у день операції (2,79±0,69 бали та 2,83±0,68 бали, (p_1>0,05), відповідно) та на 3-тю добу після операції (3,58±0,86 бали та 3,24±0,81 бали, відповідно, (p, p_1>0,05). На 7-му добу спостережень середні показники гіперемії досягнули мінімальних значень і були вірогідно нижче стосовно даних на 1-шу добу спостережень: 1,09±0,27 бали – у підгрупі 1А і 0,84±0,21 бали – у підгрупі 1Б, (p<0,05, p_1>0,05). На 10-ту добу досліджень значення гіперемії СОПР відповідали нормативним показникам і складали 0,42±0,10 бали у підгрупі 1А і 0,23±0,05 бали у підгрупі 1Б, (p<0,01, p_1>0,05).

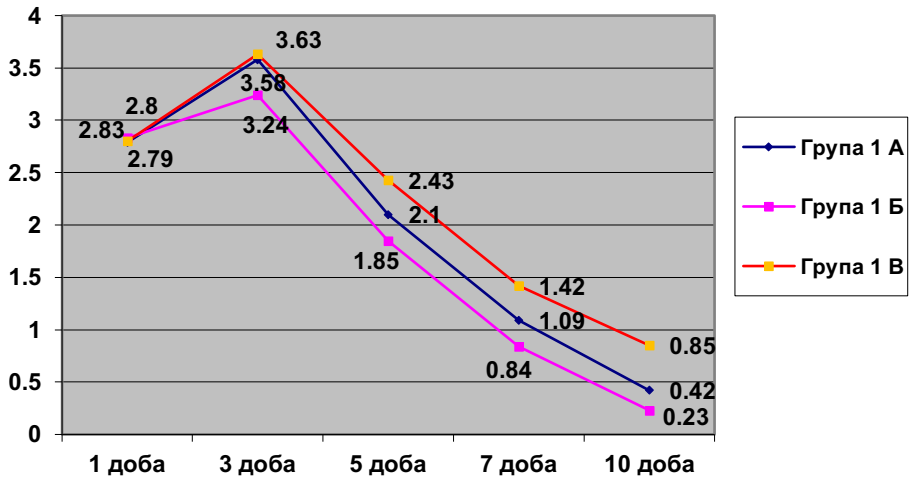

Рис. 5.3. Динаміка виразності гіперемії у хворих груп спостереження після операції синус-ліфтинг.

Слід зауважити, що в усі терміни спостереження значення виразності гіперемії СОПР в балах в обох групах дослідження були досить близькими або ідентичними та не мали статистичної значущості між собою.

Для поглибленого вивчення реакції слизової оболонки порожнини рота на оперативне втручання у підгрупах 1А і 1Б був проведений аналіз структури виразності гіперемії (табл. 5.3).

Таблиця 5.3

Частота різного ступеня гіперемії після операції синус-ліфтинг у хворих груп дослідження.

Терміни дослідження	Групи спостереження	Виразність післяопераційної гіперемії (%)									
		блідо-рожевий колір		легка гіперемія		помірна гіперемія		яскрава гіперемія		ціаноз	
		абс.	%	абс.	%	абс.	%	абс.	%	абс.	%
1-ша доба	1А (n=30)	0	-	4	13,33	12	40,00	14	46,67	0	-
	1Б (n=37)	0	-	5	13,51	19	51,35	13	35,14	0	-
3-тя доба	1А (n=30)	0	-	6	20,00	14	46,67	9	30,00	1	3,33
	1Б (n=37)	0	-	10	27,03	19	51,35	7	18,92	1	2,70
5-та доба	1А (n=30)	2	6,67	15	50,00	10	33,33	3	10,00	-	-
	1Б (n=37)	3	8,11	19	51,36	14	37,83	1	2,70	-	-
7-ма доба	1А (n=30)	6	20,00	20	66,67	4	13,33	0	-	0	-
	1Б (n=37)	18	48,65	17	45,95	2	5,40	0	-	0	-
10-та доба	1А (n=30)	16	53,33	14	46,67	-	-	-	-	-	-
	1Б (n=37)	29	78,38	8	21,62	-	-	-	-	-	-

Порівнюючи структури хворих з різним ступенем виразності гіперемії СОПР, у день операції можна було відзначити, що значення параметра, що вивчався, були наближені один до одного. При цьому, у 46,67% хворих підгрупи 1А та у 35,14% осіб підгрупи 1Б виявляли яскраву гіперемію. Помірну гіперемію відзначали у прооперованих підгрупи 1Б дещо частіше – у 51,35% обстежених проти 40,00% хворих підгрупи 1А. Легкий ступінь гіперемії СОПР досліджували у 13,33% та 13,51% хворих підгруп 1А і 1Б, відповідно.

На 3-тю добу після оперативного втручання у підгрупі 1А частка хворих з яскравою гіперемією СОПР була у 1,6 раза вища, ніж у підгрупі 1Б (30,0% проти 18,92%, відповідно. Помірна гіперемія СОПР зустрічалась у 46,67% і у 51,35% осіб підгруп 1А і 1Б, відповідно. У той же час, легкий ступінь гіперемії СОПР в осіб підгрупи 1Б візуалізувалась у 1,4 раза частіше, ніж у хворих підгрупи 1А. Привертало увагу, що ціанотичний відтінок СОПР був присутній у 3,33% хворих підгрупи 1А та у 2,70% прооперованих підгрупи 1Б.

На 5-ту добу спостережень гіперемія СОПР характеризувалась найбільшою часткою осіб з легкою гіперемією: 50,0% і 51,35% хворих підгруп 1А і 1Б відповідно. Встановлено, що кількість осіб з яскравою гіперемією у підгрупі 1Б була у 3,7 раза меншою, ніж у підгрупі 1А (2,70% проти 10,0% відповідно).

На 7-му добу спостережень у підгрупі 1Б реєстрували більш позитивну тенденцію – частка осіб з блідо-рожевим кольором СОПР збільшилась до 48,64% проти 20,0% хворих у підгрупі 1А. При цьому, кількість осіб підгрупи 1А з легкою та помірною гіперемією СОПР була у 1,5 раза та у 2,5 раза вищою, ніж у підгрупі 1Б.

На 10-ту добу спостережень легка гіперемія СОПР була збережена у 46,67% та у 21,62% хворих підгруп 1А і 1Б, відповідно. Однак, частка осіб з нормальним кольором СОПР у підгрупі 1Б була у 1,5 раза вищою, ніж у підгрупі 1А (78,38% проти 53,33%, відповідно).

5.2. Результати клінічних досліджень при проведенні операції аугментації лунки видаленого зуба (група 2).

Операція аугментації лунки видаленого зуба супроводжувалась больовим синдромом, інтенсивність якого у хворих на різних етапах післяопераційного періоду була різною, але одночасно, можна було відзначати загальні закономірності (рис. 5.4). У всіх досліджених підгруп 2А, 2Б, 2В найбільша виразність болю відзначалась на 1-шу добу операції та коливалась від 4,25±0,34 бали в осіб підгрупи 2А (p_2, p_3<0,01), де для аугментації лунки застосовувався ЗКТГ, до 3,78±0,30 бали у підгрупі 2Б (p_1,p_3<0,01), де кістковий дефект заповнювався запропонованою нами остеопластичною композицією.

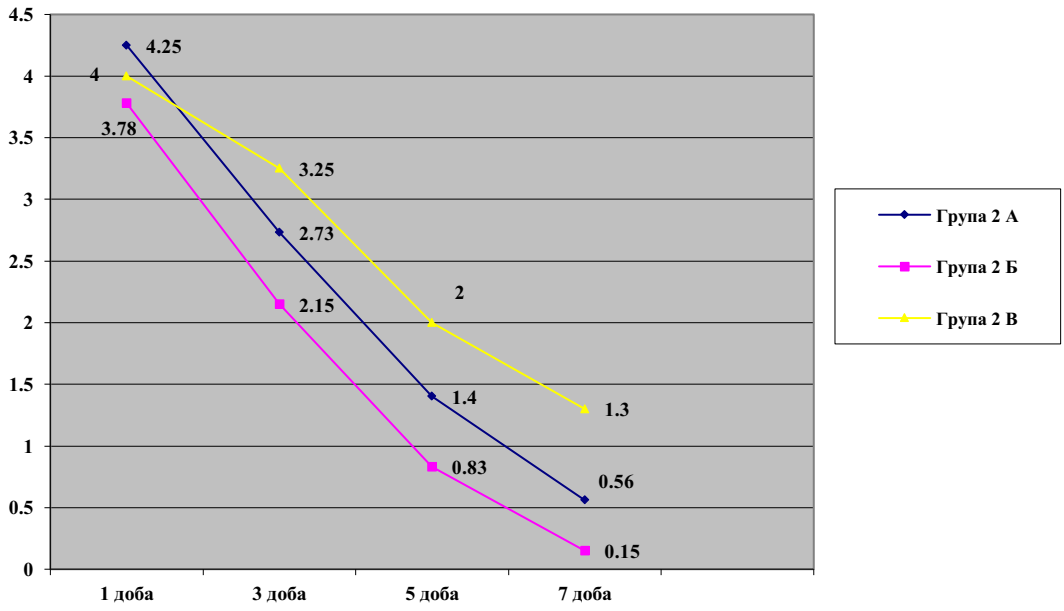

Рис. 5.4. Динаміка значень больового синдрому у хворих груп дослідження при аугментації лунки видаленого зуба.

На 3-тю добу спостережень значення параметра, котрий аналізувався, зменшувався у всіх підгрупах: у підгрупі 2А – у 1,6 раза, у підгрупі 2Б – у 1,8 раза, (p<0,01), та у підгрупі 2В – де аугументація лунки проходила під кров'яним згустком – у 1,2 раза, (p>0,05). Водночас інтенсивність болю в

осіб підгруп 2А і 2Б була вірогідно меншою, ніж у хворих підгрупи 2В, (p_2<0,01, p_3<0,05). На 5-ту добу досліджень максимальне зниження больового синдрому стосовно даних після операції визначали у хворих групи 2Б – у 4,6 раза, (p<0,01, p_2<0,05). Дещо меншим було зниження інтенсивності болю в осіб групи 2А і 2В – у 3 та у 2 рази відповідно (p<0,01). При цьому, не визначали статистичної значущості даних цього параметру між значеннями у підгрупах 2А і 2Б, (p_3>0,05). На 7-му добу після операції больова реакція практично не визначалась в осіб підгрупи 2А і 2Б, що характеризувалось значеннями 0,56±0,13 бали, (p<0,01, p_3<0,01, p_1<0,05) і 0,15±0,03 бали, (p, p_2, p_3<0,01), відповідно. При цьому, у хворих підгрупи 2В значення параметра, що вивчався, було максимальним і дорівнювало 1,30±0,26 бали, (p<0,01, p_1<0,05, p_2<0,01). Слід зауважити, що на 10-ту добу після операції, больової реакції в ділянці видаленого зуба, незалежно від способу аугментації лунки, у хворих груп дослідження не спостерігали.

Для більш детального вивчення больового синдрому у хворих груп дослідження був проведений аналіз структури різного ступеня виразності больового синдрому всередині кожної підгрупи (табл. 5.4)

Аналіз проведеного дослідження показав, що у день операції на сильний біль скаржились 50,0% хворих підгрупи 2А, де аугментація лунки проводилась із застосуванням замінника кісткової тканини на основі гідроксиапатиту та 47,62% осіб підгрупи 2В, де аугментація лунки проходила під кров’яним згустком. Дещо меншою була інформація про наявність сильного болю в підгрупі 2Б, на яку вказували 41,02% осіб. У підгрупі 2Б, при аугментації лунки композицією, що містила ЗКТГ + ММСК–ЖТ + ЗТП, 48,72% хворих вказували на помірний біль, у той час, як у підгрупах 2А і 2В дану інтенсивність болю відзначало 41,67% і 42,86% осіб, відповідно. Водночас частка осіб зі слабким післяопераційним болем була практично однакова у всіх групах дослідження та коливалась від 8,33% у підгрупі 2А до 10,26% – у підгрупі 2Б.

Порівняння структури розподілення хворих за ступенем виразності больового синдрому на 3-тю добу спостережень вказувало на більш сприятливу ситуацію у підгрупі 2Б, де 25,64% осіб відзначали сильний біль, у той час, як у 53,85% хворих вони були помірні та у 20,51% досліджуваних – слабкі. При цьому, в підгрупі 2В інформація про виразність больового синдрому була гіршою: 38,10% та 42,86% осіб визначали сильний та помірний біль, а 19,04% хворих вказували на слабкий біль.

Таблиця 5.4

Частота больового синдрому у хворих груп дослідження після операції аугментації лунки видаленого зуба.

Терміни спостереження	Групи дослідження	Виразність больового синдрому							
		сильна		помірна		слабка		відсутня	
		абс	%	абс	%	абс	%	абс	%
1-ша доба	2А (n=24)	12	50,00	10	41,67	2	8,33	0	-
	2Б (n=39)	16	41,02	19	48,72	4	10,26	0	-
	2В (n=21)	10	47,62	9	42,86	2	9,52	0	-
3-тя доба	2А (n=24)	8	33,33	8	33,33	8	33,33	0	-
	2Б (n=39)	10	25,64	21	53,85	8	20,51	0	-
	2В (n=21)	8	38,10	9	42,86	4	19,04	0	-
5-та доба	2А (n=24)	6	25,00	5	20,84	8	33,33	5	20,83
	2Б (n=39)	6	15,38	4	10,26	19	48,72	10	25,64
	2В (n=21)	7	33,33	6	28,57	8	38,10	0	-
7-ма доба	2А (n=24)	0	-	0	-	2	8,33	22	91,67
	2Б (n=39)	0	-	0	-	1	2,56	38	97,44
	2В (n=21)	0	-	1	4,76	1	4,76	19	90,48
10-та доба	2А (n=24)	0	-	0	-	0	-	24	100
	2Б (n=39)	0	-	0	-	0	-	39	100
	2В (n=21)	0	-	0	-	0	-	21	100

На 5-ту добу спостережень, частка хворих зі слабким та відсутнім болем превалювала у підгрупах 2А і 2Б, при цьому, особи підгрупи 2В визначали слабкий біль у 38,10% випадків та жоден досліджуваний не вказував на його відсутність. У групі 2Б присутність сильного та помірного болю була мінімальною (15,38% та 10,26%, відповідно), при максимальних значеннях цього параметру у підгрупі 2В – 33,33% та 28,57%, відповідно.

На 7-му добу після операції більш сприятлива тенденція визначалась у підгрупі 2Б – частка хворих зі слабо вираженим больовим синдромом була у 3,3 раза та у 1,9 раза менше, ніж у групах 2А і 2В, відповідно. При цьому, тільки у підгрупі 2В 4,76% осіб визначали помірний біль. Отже, відсутність больового синдрому в підгрупі 2Б була вищою (97,44%), ніж в осіб підгруп 2А (91,67%) та 2В (90,48%).

На 10-ту добу досліджень, після операції аугментації лунки видаленого зуба, всі 100% хворих даної групи вказували на відсутність больових проявів у ділянці операції.

Згідно з даними рис. 5.5, показники колатерального набряку (у середніх цифрах) у хворих підгруп дослідження мали в день операції невисокі значення: при найменших – 0,90±0,18 бали у підгрупі 2А та найбільших – 1,00±0,20 у підгрупі 2Б, (p_2>0,05).

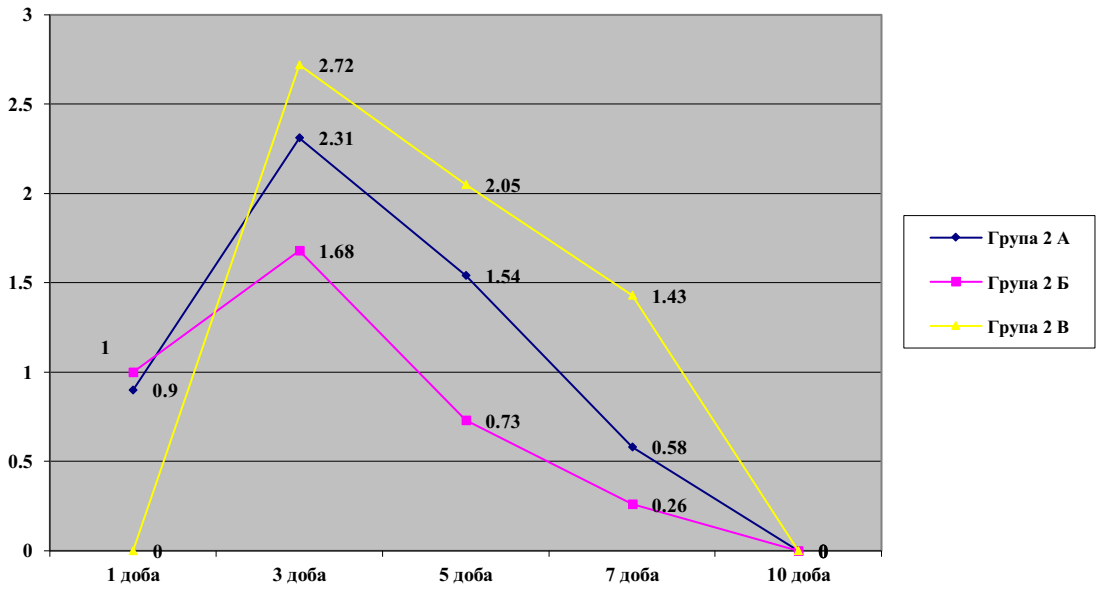

Рис. 5.5. Динаміка виразності колатерального набряку після операції аугментації лунки видаленого зуба.

На 3-тю післяопераційну добу показники, котрі аналізувались, демонстрували свій максимальний ріст та були вищими стосовно даних 1-ої післяопераційної доби: у підгрупі 2А – у 2,6 раза, у підгрупі 2Б – 1,7 раза та у підгрупі 2В – у 2,9 раза, ($p>0,05$, p_1, $p_2>0,05$).

На 5-ту добу спостережень значення колатерального набряку знижувалось та дорівнювало вихідним даним, ($p>0,05$). Однак, у хворих групи 2Б зниження було більш вагомим та було у 2,1 раза та у 2,8 раза меншим, ніж у хворих підгруп 2А, ($p_3<0,05$), та 2В, ($p_2<0,01$). Результатами дослідження встановлено, що в осіб підгрупи 2В значення колатерального набряку було вірогідно вищим у порівнянні з даними на першу добу після операції, ($p<0,05$). Зниження даних параметра, що вивчався, досліджувалось і на 7-му добу після операції та досягало мінімальних значень у підгрупах 2А 0,58±0,11 бали та 2Б – 0,26±0,05 бали, ($p<0,01$, $p_3<0,05$). Разом з тим, у прооперованих підгрупи 2В значення колатерального набряку дорівнювало даним 1-ої післяопераційної доби, ($p>0,05$), та було вірогідно вище значень у підгрупах 2А, ($p_1<0,05$), та 2Б, ($p_2<0,01$). Слід додати, що до кінця 10-

добового післяопераційного періоду, у 100% хворих цієї групи, явищ колатерального набряку не спостерігали.

Аналіз структури виразності колатерального набряку у хворих групи 2 показав (табл. 5.5), що у день операції частка хворих зі слабо вираженим набряком в осіб підгруп 2А та 2В була практично однаковою та складала 75,0% та 76,19%, відповідно, та була дещо меншою у хворих підгрупи 2Б – 64,10%. Відсутність набряку визначали у 35,90% осіб підгрупи 2Б та у 23,81% та у 25,00% хворих підгруп 2В та 2А, відповідно.

На 3-тю добу після операції частка хворих із сильним набряком була однаковою у підгрупах дослідження та становила 33,33% осіб. Помірно виражений набряк зустрічався у 33,33% та у 30,77% досліджуваних підгруп 2А та 2Б, але був вищим у підгрупі 2В – 42,86% хворих. Розповсюдженість слабкого набряку була ідентична у підгрупах 2А та 2Б зі значеннями 33,33% та 30,77%, відповідно. Звертало увагу, що у підгрупі 2Б, де операція видалення зуба супроводжувалась аугментацією лунки композицією на основі ЗКТГ + ММСК + ЖТ + ЗТП, у 5,13% осіб явищ колатерального набряку не спостерігали.

Таблиця 5.5

Частота колатерального набряку у хворих груп дослідження при аугментації лунки видаленого зуба

Терміни спостереження	Групи дослідження	Виразність колатерального набряку							
		сильно виражена		помірно виражена		слабо виражена		відсутня	
		абс	%	абс	%	абс	%	абс	%
1-ша доба	2А (n=24)	0	-	0	-	18	75,00	6	25,00
	2Б (n=39)	0	-	0	-	25	64,10	14	35,90
	2В (n=21)	0	-	0	-	16	76,19	5	23,81
3-тя доба	2А (n=24)	8	33,33	8	33,33	8	33,33	0	-
	2Б (n=39)	15	33,33	12	30,77	12	30,77	2	5,13
	2В (n=21)	7	33,33	9	42,86	5	23,81	0	-

Продовження таблиці 5.5

5-та доба	2А (n=24)	3	12,50	5	20,83	10	41,67	6	25,0
	2Б (n=39)	2	5,13	7	17,95	11	28,20	19	48,72
	2В (n=21)	4	19,05	5	23,81	3	38,10	4	19,04
7-ма доба	2А (n=24)	0	-	0	-	5	20,83	19	79,17
	2Б (n=39)	0	-	0	-	3	7,69	36	92,31
	2В (n=21)	0	-	0	-	6	28,57	15	71,43
10-та доба	2А (n=24)	0	-	0	-	0	-	24	100
	2Б (n=39)	0	-	0	-	0	-	39	100
	2В (n=21)	0	-	0	-	0	-	21	100

На 5-ту добу порівняння значень параметра, що вивчався, демонструвало більш сприятливу тенденцію у підгрупі 2 Б, у яких частка осіб зі слабким набряком і відсутністю набряку складала 28,20% і 48,72%, відповідно. При цьому, кількість осіб із сильно та помірно вираженим набряком була найменшою та визначалась у 5,13% і 17,95% хворих, відповідно. У той же час у прооперованих підгруп 2А та 2В сильно та помірно виражений набряк спостерігався частіше: у 12,50% та 20,83% хворих підгрупи 2А, відповідно та 19,05% та 23,81% у підгрупі 2В, відповідно.

На 7-му добу досліджень сильно та помірно виражений набряк у хворих даної групи 2 не об’єктивізувався. Слабо виражений набряк в осіб підгрупи 2Б зустрічався у 2,7 раза та у 3,7 раза рідше, ніж у досліджуваних підгрупи 2А та 2В, відповідно. Колатеральний набряк був відсутнім у 92,31% хворих підгрупи 2Б 79,17% осіб підгрупи 2А та у 71,43% досліджуваних підгрупи 2В.

На 10-ту добу спостережень колатеральний набряк був відсутній у всіх хворих групи 2.

За даними рис. 5.6, встановлено, що у день операції аугментації лунки видаленого зуба гіперемія СОПР у групах дослідження була досить високою,

а її значення не відрізнялись статистичною значущістю між собою, (p_1, p_2, p_3>0,05).

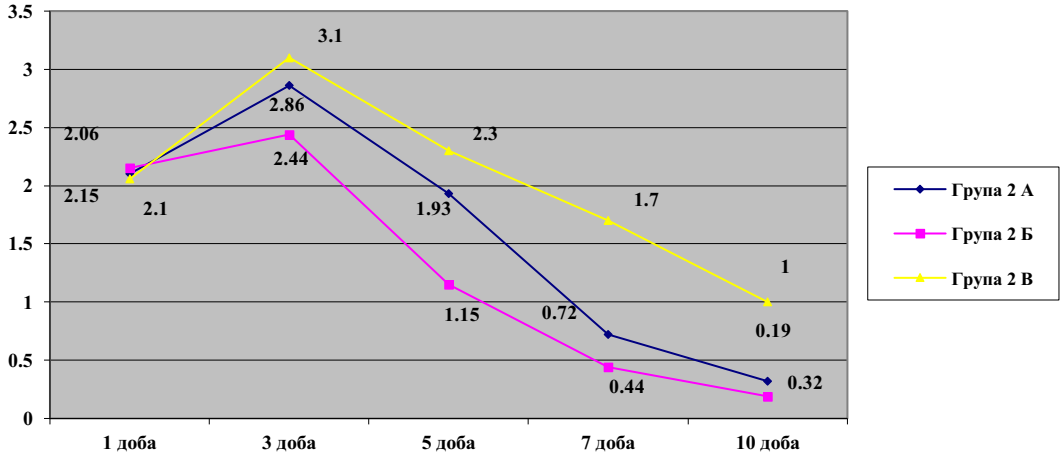

Рис. 5.6. Динаміка виразності гіперемії у хворих груп дослідження при операції аугментації лунки при видаленні зуба.

На 3-тю післяопераційну добу значення показника гіперемії зростали в усіх підгрупах і були вищими даних попереднього терміну дослідження: у 1,4 раза – у підгрупі 2А, у 1,13 раза – у підгрупі 2Б і у 1,5 раза – у підгрупі 2В р, (p_1,p_2>0,05). На 5-ту добу спостережень явища гіперемії СОПР знижувалось в підгрупах, 2А та 2В, (р>0,05), при вірогідному зменшенні цього параметру (у 1,9 раза, (р<0,05) у підгрупі 2Б, (p_2<0,05). На 7-му добу дослідження значення гіперемії СОПР були найменшими та дорівнювали: у підгрупах 2А – 0,72±0,14 бали, (р<0,01, p_1<0,05), 2Б – 0,44±0,08 бали, (р, p_2<0,01), при максимальних даних цього параметру у хворих підгрупи 2В – 1,70±0,34 бали, (р>0,05). На 10-ту добу спостережень дані показників, що вивчалися, суттєво нормалізувались у підгрупах 2А та 2Б зі значеннями 0,32±0,06 бали, (р, p_1<0,01) та 0,19±0,03 бали, (p_1, p_2<0,01), та значно покращувались у підгрупі 2В – 1,00±0,20 бали, (р<0,05).

Для поглибленого вивчення реакції СОПР на оперативне втручання був проведений аналіз структури виразності гіперемії у середині кожної підгрупи (табл. 5.6), яка показала, що у день операції значення легкої гіперемії у

підгрупах 2А, 2В були близькі між собою (25,00% і 23,80%, відповідно), та дещо вищими у підгрупі 2Б – 30,77% осіб. Помірна гіперемія визначалась у приблизно рівної кількості осіб підгруп 2А та 2Б – 41,67% та 41,03% досліджуваних, відповідно, та у меншої кількості хворих підгруп 2В – 19,05% осіб. Частка осіб з яскравою гіперемією СОПР була найбільшою в осіб підгрупи 2В – 57,14% хворих, а найменшою у досліджуваних підгрупи 2А та 2В – 33,33% та 28,21%, відповідно.

Привертало увагу, що на 3-тю добу спостережень у 8,33% та 23,07% хворих підгруп 2А та 2Б, відповідно, слизова оболонка була блідо-рожевого кольору, при відсутності такої в осіб групи 2В. При цьому структура виразності гіперемії у пацієнтів підгрупи 2А і 2Б була близькою одна до одної: легку та помірну гіперемію об’єктивували у 45,83% і 25,00% в осіб підгрупи 2А, відповідно, та у 41,03% та у 20,25% хворих підгрупи 2Б. У той же час у хворих підгрупи 2В легка і помірна гіперемія СОПР об’єктивізувалась у 23,81% і 42,86% осіб, відповідно. Яскрава гіперемія зустрічалась частіше у пацієнтів підгрупи 2В – 28,57% осіб проти 16,67% прооперованих у підгрупі 2А та 15,38% хворих підгрупи 2Б. Слід зауважити, що у хворих підгрупи 2А, де аугументація лунки видаленого зуба проводили за допомогою ЗКТГ та в осіб підгрупи 2В, де загоєння проходило під кров’яним згустком, у 4,17% та 4,76% осіб, відповідно, СОПР мала ціанотичний відтінок.

Таблиця 5.6

Частота різного ступеня гіперемії у хворих груп дослідження після операції аугументації лунки видаленого зуба

Терміни спостереженн	Групи дослідження	Виразність гіперемії									
		блідо-рожева		легка гіперемія		помірна гіперемія		яскрава гіперемія		ціаноз	
		абс.	%	абс.	%	абс.	%	абс.	%	абс.	%
1-ша доба	2 А (n=24)	0	-	6	25,00	10	41,67	8	33,33	0	-
	2 Б (n=39)	0	-	12	30,77	16	41,03	11	28,20	0	-
	2 В (n=21)	0	-	5	23,81	4	19,05	12	57,14	0	-
3-тя доба	2 А (n=24)	2	8,33	11	45,83	6	25,00	4	16,67	1	4,17
	2 Б (n=39)	9	23,07	16	41,03	8	20,52	6	15,38	0	-
	2 В (n=21)	0	-	5	23,81	9	42,86	6	28,57	1	4,76
5-та доба	2 А (n=24)	4	16,67	15	62,50	3	12,50	2	8,33	0	-
	2 Б (n=39)	12	30,77	21	53,85	5	12,82	1	2,56	0	-
	2 В (n=21)	4	19,05	12	57,14	2	9,52	3	14,29	0	-
7-ма доба	2 А (n=24)	10	41,67	11	45,83	3	12,50	0	-	0	-
	2 Б (n=39)	22	56,41	14	35,90	3	7,69	0	-	0	-
	2 В (n=21)	7	33,33	11	52,38	3	14,29	0	-	0	-
10 доба	2 А (n=24)	21	87,50	3	12,50	0	-	0	-	0	-
	2 Б (n=39)	37	94,87	2	5,13	0	-	0	-	0	-
	2 В (n=21)	17	80,95	3	14,29	1	4,76	0	-	0	-

На 5-ту добу після операції яскрава гіперемія СОПР спостерігалась у 2,56% осіб підгрупи 2Б, що було у 3,3 раза та у 5,6 раза менше, ніж у підгрупах 2А та 2В, відповідно. Помірна гіперемія збереглась в однаковій кількості обстежених підгруп 2А та 2Б 12,50% та 12,82% хворих, відповідно, при значно меншій частці осіб підгрупи 2В – 9,52%. Легкий ступінь гіперемії СОПР спостерігався у максимальній кількості хворих підгрупа 2А 62,50%, при найменшій частці осіб підгрупи 2Б та 2В – 53,85% та 57,14%, відповідно.

У той же час, блідо-рожевий колір СОПР спостерігали в осіб підгрупи 2Б, де аугументація лунки супроводжувалась застосуванням остеопластичної комбінації на основі ЗКТГ + ММСК–ЖТ + ЗТП – у 30,77% випадків. Практично у 2 рази менше нормальний колір СОПР був у пацієнтів підгрупи 2А (16,67%) та 2В (19,05%).

На 7-му добу після операції яскрава гіперемія та ціаноз у хворих групи 2 не досліджували. Помірна гіперемія зустрічалась приблизно у рівної кількості осіб підгруп 2А – 12,50% та 2В 14,29% і значно у меншій кількості хворих підгрупи 2Б – 7,69%. У той же час, нормальний колір слизової оболонки порожнини рота діагностувався у 56,41% прооперованих підгрупи 2Б, що було у 1,4 раза та у 1,7 раза більше, ніж у підгрупах 2А та 2В, відповідно.

На 10-ту добу спостережень, легка гіперемія СОПР визначалась у 5,13% осіб групи 2Б при нормальному стані СОПР у 94,87% прооперованих. При цьому, у підгрупах 2А та 2В реєструвалась легка гіперемія, яка зберіглась на вищому рівні, ніж у хворих підгрупи 2Б.

5.3. Результати клінічних досліджень при проведені операції остеосинтезу при переломах нижньої щелепи (група 3).

У результаті проведення операції остеосинтезу при переломах нижньої щелепи, яка супроводжувалась застосуванням остеопластичних матеріалів, усі хворі підгруп 3А, 3Б та 3В, у першу післяопераційну добу скаржились на виражений біль у рані, що в середньому дорівнювало 7,30±1,21 бали. На 3-тю післяопераційну добу інтенсивність болю дещо знижувалась (від 6,12±1,02 бали у підгрупі 3Б до 7,00±1,16 бали у підгрупі 3В, ($p>0,05$, p_1, $p_2>0,05$), однак за критеріями бальної оцінки вказували на сильну виразність больового синдрому. На 7-му добу після операції остеосинтезу, не відзначали вірогідного зменшення інтенсивності болю у підгрупі 3А, де кістковий дефект заміщувався ЗКТГ – 5,32±0,89, ($p>0,05$, $p_{1-3}>0,05$), та у підгрупі 3В, де кістковий дефект загоювався спонтанно – 6,89±1,15 бали, ($p>0,05$,

p_1, p_2>0,05). Водночас в осіб підгрупи 3Б, де застосовувалась запропонована нами остеопластична композиція, що містила ЗКТГ+ММСК–ЖТ+ЗТП, інтенсивність больового синдрому у даний термін спостережень, за шкалою оцінювання, була помірною та відрізнялась статистичною значущою від даних на першу післяопераційну добу – 4,43±0,75 бали, (p<0,05, p_1, p_3>0,05) (рис. 5.7).

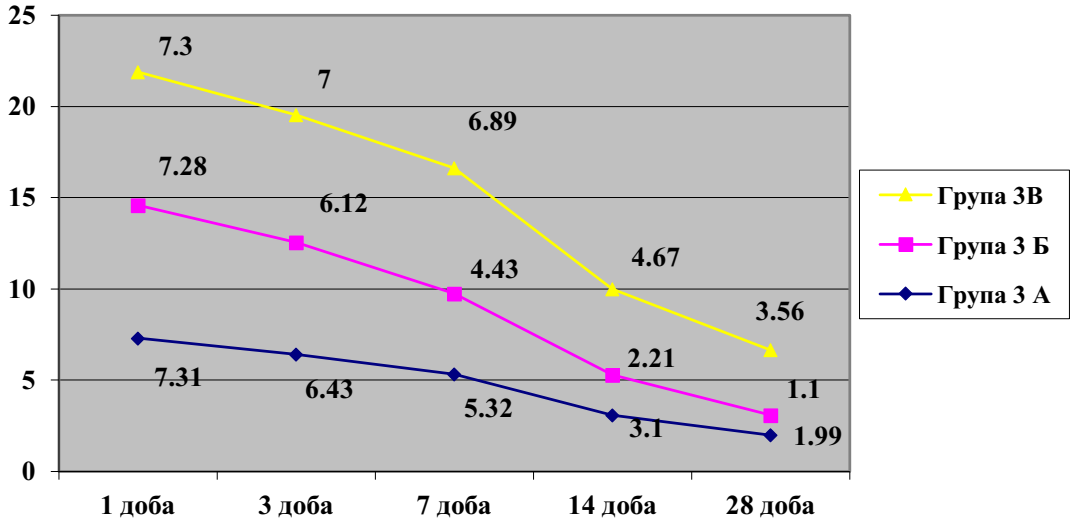

Рис. 5.7. Динаміка значень больового синдрому в хворих груп дослідження при операції остеосинтезу при переломах нижньої щелепи.

На 14-ту добу після операції остеосинтезу у хворих підгруп 3А та 3Б інтенсивність болю була слабкою і становила: 3,10±0,52 бали у підгрупі 3А та 2,21±0,37 бали, у підгрупі 3Б (p<0,05, p_1>0,05). Разом з тим, у прооперованих підгрупи 3В спостерігався помірно виражений больовий синдром, який характеризувався значенням 4,67±0,78 бали (p>0,05, p_1>0,05, p_2<0,01). На 28-му добу післяопераційного періоду у підгрупах 3А, де заміщення кісткового дефекту проводилось ЗКТГ та 3Б – при застосуванні композиції ЗКТГ+ ММСК–ЖТ+ЗТП, значення параметра, котрий вивчався, були найменші та становили 1,99±0,33 бали, (p<0,01, p_3<0,05), та 1,10±0,28 бали, (p<0,01), відповідно. Найбільше значення параметра, котрий

досліджували, спостерігали в осіб підгрупи 3В, при спонтанному загоєні кісткового дефекту – 3,56±0,59 бали, (p, p_1<0,05, p_2<0,01).

Деталізація виразності больового синдрому показала (табл. 5.7), що на 1-3-тю добу після операції, більшість хворих скаржились на сильний та помірний біль у ділянках оперативного втручання.

На 7-му післяопераційну добу інтенсивність больового синдрому знижувалась у хворих підгруп дослідження: на помірний біль у рані вказували від 22,22% осіб підгрупи 3В, до 30,77% досліджуваних підгрупи 3А. При цьому, частка осіб зі слабкою інтенсивністю болю була найбільшою у підгрупі 3Б – 16,0% хворих та найменшою у підгрупі 3В – 5,56% досліджуваних.

На 14-ту добу спостережень у 20,0% хворих підгрупи 3Б реєстрували слабкий біль або його відсутність. При цьому, частка хворих з сильною та помірною виразністю больового синдрому складала 24,0% і 36,0% осіб відповідно. Спостерігалося, що у хворих підгрупи 3А і 3В на сильний та помірний біль скаржилась приблизно однакова кількість досліджуваних: 38,46% осіб підгрупи 3А та 38,89% та 44,44%, відповідно, підгрупи 3В. При цьому, частка досліджуваних у даних підгрупах зі слабким болем або його відсутністю становила: 15,38% і 7,70% у підгрупі 3А, відповідно, та 11,11% та 5,56% у підгрупі 3В, відповідно.

На 28-му добу після проведення операції остеосинтезу, хворі підгрупи 3Б, де кістковий дефект заміщувався ЗКТГ + ММСК–ЖТ + ЗТП, не скаржились на сильну або помірну виразність болю. При цьому, 12,0% осіб відзначили слабкий біль, а 88,0% хворих не вказували на наявність больового синдрому. Слід зауважити, що 53,85% та 50,0% хворих підгруп 3А та 3В не визначали біль у рані, а 30,77% та 27,78% осіб даних підгруп скаржились на слабкий біль, відповідно. При цьому, хворі даних груп не вказували на сильну інтенсивність больового синдрому, тільки 15,38% осіб підгрупи 3А і 22,22% хворих підгрупи 3В описували свої больові відчуття як помірні.

Таблиця 5.7

Частота больового синдрому в пацієнтів груп дослідження у різні терміни спостереження.

Терміни спостере-ження	Групи дослідження	Виразність больового синдрому							
		сильна		помірна		слабка		відсутня	
		абс.	%	абс.	%	абс.	%	абс.	%
1-ша доба	3А (n=13)	13	100	0	-	0	-	0	-
	3Б (n=25)	24	96,0	1	4,0	0	-	0	-
	3В (n=18)	18	100	0	-	0	-	0	-
3-тя доба	3А (n=13)	10	76,92	3	23,08	0	-	0	-
	3Б (n=25)	19	76,0	6	24,0	0	-	0	-
	3В (n=18)	15	83,33	3	16,67	0	-	0	-
7-ма доба	3А (n=13)	8	61,54	4	30,77	1	7,69	0	-
	3Б (n=25)	14	56,0	7	28,0	4	16,0	0	-
	3В (n=18)	13	72,22	4	22,22	1	5,56	0	-
14-та доба	3А (n=13)	5	38,46	5	38,46	2	15,38	1	7,70
	3Б (n=25)	6	24,0	9	36,0	5	20,0	5	20,0
	3В (n=18)	7	38,89	8	44,44	2	11,11	1	5,56
28-ма доба	3А (n=13)	0	-	2	15,38	4	30,77	7	53,85
	3Б (n=25)	0	-	0	-	3	12,0	22	88,0
	3В (n=18)	0	-	4	22,22	5	27,78	9	50,0

Виразність колатерального набряку в осіб підгруп дослідження (рис. 5.8) на 1-шу післяопераційну добу, була однаковою при коливанні значень від 2,00±0,40 бали у підгрупі 3Б до 2,20±0,44 бали у підгрупі 3В, (p_2>0,05). На 3-тю післяопераційну добу інтенсивність колатерального набряку зростала у всіх підгрупах дослідження та за критеріями бальної оцінки відповідала сильно вираженому, (p_1-p_3>0,05). На 7-му післяопераційну добу інтенсивність колатерального набряку знижувалась стосовно 1-ої доби спостережень: у 1,2 раза – у підгрупі 3А, у 1,6 раза – у підгрупі 3Б та у 1,1 раза у підгрупі 3В, (р-

p_3>0,05). На 28-му добу спостережень у підгрупі 3Б відзначили максимальне зниження значень колатерального набряку, яке було у 2,4 раза менше стосовно вихідних даних, (p<0,05, p_1, $p_{2>}$>0,05). В той самий час, у підгрупах 3А та 3В, зниження явищ набряку було нижчим у 1,7 раза, (p<0,05) та 1,4 раза, (p>0,05), відповідно, стосовно даних першої післяопераційної доби.

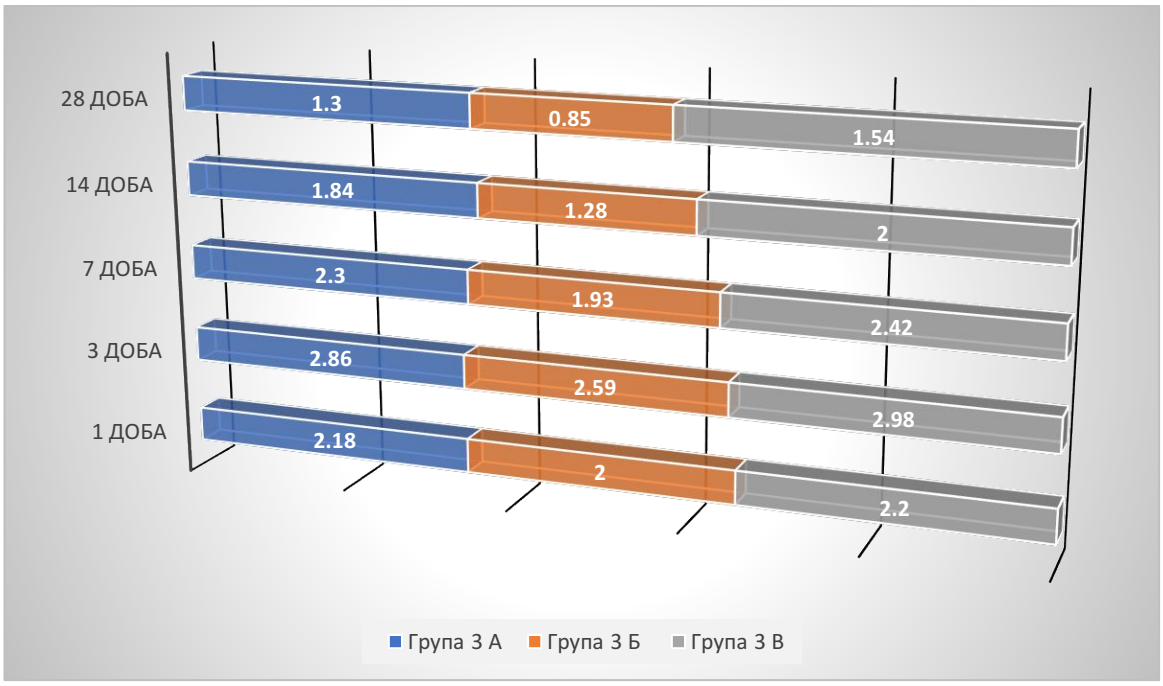

Рис. 5.8. Динаміка значень колатерального набряку у хворих груп дослідження під час операції остеосинтезу при переломах нижньої щелепи.

Аналіз частоти виразності колатерального набряку у результаті проведення операції остеосинтезу при переломах нижньої щелепи показав (табл. 5.8), що на 1-шу добу після операції, у хворих підгруп дослідження помірно та слабо виражений набряк спостерігався у однаковій кількості досліджуваних і, у середньому, спостерігався у 60,88% та у 39,11% хворих, відповідно. При цьому, сильно вираженого набряку або відсутність набряку у осіб підгруп дослідження, не спостерігали.

Таблиця 5.8

Частота виразності колатерального набряку у хворих груп дослідження у різні терміни спостереження після операції остеосинтезу при переломі нижньої щелепи

Терміни спостере-ження	Групи дослідження	Виразність колатерального набряку							
		сильна		помірна		слабка		відсутня	
		абс.	%	абс.	%	абс.	%	абс.	%
1-ша доба	3А (n=13)	0	-	8	61,54	5	38,46	0	-
	3Б (n=25)	0	-	15	60,0	10	40,0	0	-
	3В (n=18)	0	-	11	61,11	7	38,89	0	-
3-тя доба	3А (n=13)	10	76,92	3	23,08	0	-	0	-
	3Б (n=25)	15	60,0	10	40,0	0	-	0	-
	3В (n=18)	14	77,78	4	22,22	0	-	0	-
7-ма доба	3А (n=13)	7	53,85	6	46,15	0	0	0	-
	3Б (n=25)	6	24,0	13	52,0	6	24,0	0	-
	3В (n=18)	10	55,56	5	27,77	3	16,67	0	-
14-та доба	3А (n=13)	2	15,38	5	38,46	4	30,77	2	15,38
	3Б (n=25)	2	8,0	2	8,0	14	56,0	5	28,0
	3В (n=18)	4	22,22	9	50,0	4	22,22	1	5,56
28-ма доба	3А (n=13)	0	-	0	-	3	23,08	7	76,92
	3Б (n=25)	0	-	0	-	2	8,0	22	92,0
	3В (n=18)	0	-	1	5,56	6	33,33	9	61,11

На 3-тю добу після операції максимальна кількість досліджуваних з сильно вираженим набряком спостерігалась у підгрупі 3В, де операція остеосинтезу супроводжувалась спонтанним загоєнням кісткового дефекту – 77,78% при мінімальних значеннях цього параметру у підгрупі 3Б (60,0%), де загоєння кісткового дефекту проводилось за допомогою запропонованої нами композиції ЗКТГ + ММСК–ЖТ + ЗТП. Кількість хворих з помірно вираженим набряком коливалась від 22,22% у підгрупі 3В до 23,08% у

підгрупі 3А, але була найбільшою в осіб групи 3Б – 40,0%. При цьому, хворих зі слабо вираженим або відсутнім колатеральним набряком у даний термін дослідження не спостерігали у всіх підгрупах.

Звертало увагу, що на 7-му післяопераційну добу в осіб підгрупи 3Б сильно виражений набряк спостерігався у 2,3 раза рідше стосовно середніх значень у підгрупах 3А та 3В. Водночас кількість хворих з помірним набряком була найвищою у підгрупі 3Б – 52,0% осіб проти 46,15% – у підгрупі 3А і 27,77% – у групі 3В. Слабо виражений набряк не визначався у підгрупі 3А та виявлявся у 24,0% та 16,67% хворих підгрупи 3Б та 3В, відповідно.

На 14-ту добу досліджень значно зростала кількість прооперованих зі слабо вираженим або відсутнім колатеральним набряком, однак максимальна кількість осіб за вище зазначеними параметрами досліджувалась у підгрупі 3Б – 56,0% та 28,0%, відповідно.

На 28-му добу спостережень сильно виражений набряк не спостерігався у жодного хворого підгруп дослідження, а помірно виражений тільки у 1 хворого (5,56%) підгрупи 3В. Слід зауважити, що у даний термін дослідження відсутність колатерального набряку у хворих підгрупи 3Б, де загоєння кісткового дефекту проходило із застосуванням запропонованої нами композиції (ЗКТГ + ММСК–ЖТ + ЗТП), зустрічалось у 1,2 раза та 1,5 раза частіше, ніж у хворих підгрупи 3А, де операція остеосинтезу супроводжувалась застосуванням ЗКТГ та в осіб підгрупи 3В, при спонтанному загоєні, відповідно.

Дослідження явищ гіперемії СОПР при операції остеосинтезу при переломах нижньої щелепи показали (рис. 5.9), що на 1-3-тю добу після операційного періоду значення гіперемії СОПР були найвищими та коливались від 2,6±0,41 бали до 3,35±0,55 бали у підгрупі 3А, де остеосинтез проводився з використанням ЗКТГ; від 2,50±0,41 бали до 3,18±0,53 бали у підгрупі 3Б при застосуванні ЗКТГ + ММСК–ЖТ + ЗТП та від 2,48±0,41 бали до 3,40±0,56 бали при спонтанному загоєні перелому, (p-p_3>0,05).

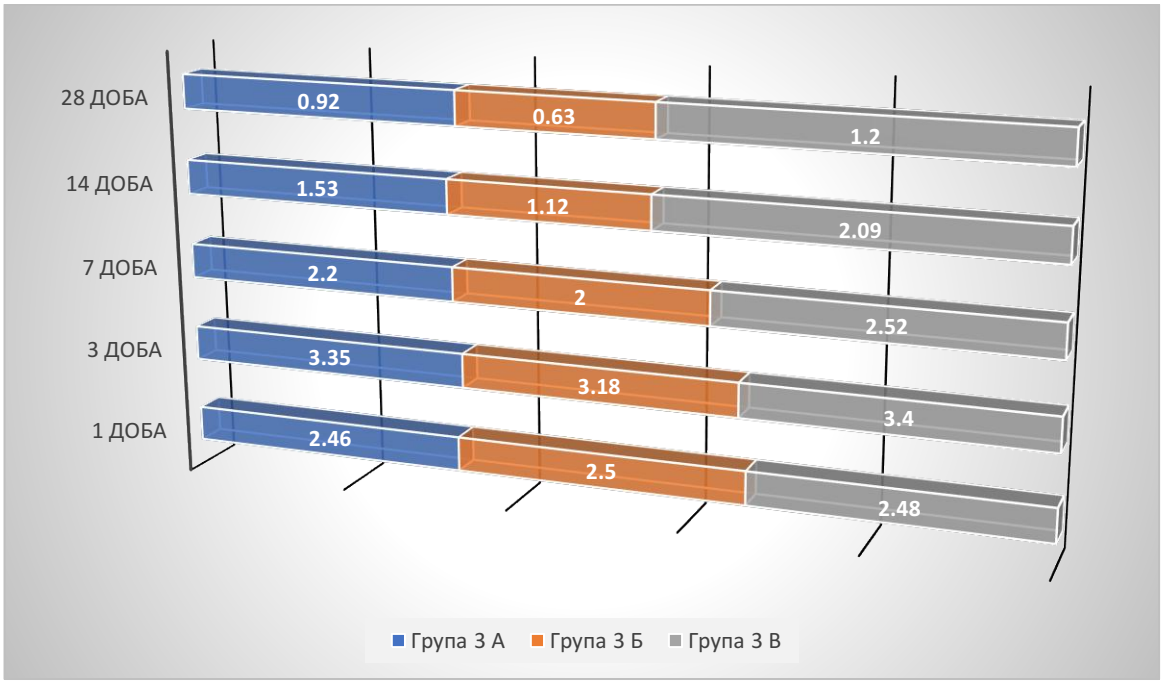

Рис. 5.9. Динаміка значень виразності гіперемії у хворих груп дослідження при операції остеосинтезу при переломах нижньої щелепи.

На 7-му добу спостережень явища гіперемії СОПР знижувались у підгрупах дослідження стосовно вихідних даних, а за критеріями бальної оцінки вказували на помірну виражену гіперемію слизової оболонки порожнини рота. На 14-ту добу післяопераційного періоду в осіб групи 3Б відзначалось найбільше зниження інтенсивності гіперемії – у 2,2 раза стосовно вихідних значень, (p_1<0,01; p_3<0,05). У підгрупах 3А та 3В інтенсивність гіперемії СОПР знижувалась у 1,6 раза та 1,2 раза, однак отримані дані не відрізнялись статистичною значущістю від вхідних значень, (p>0,05). На 28-му післяопераційну добу інтенсивність кольору СОПР у хворих підгруп дослідження носила тенденцію до нормалізації та знаходилась у діапазоні від 0,63±0,10 в осіб підгрупи 3Б (p<0,01), до 1,20±0,20 бали у прооперованих підгрупи 3В, (p, p_3<0,05).

Деталізація виразності гіперемії СОПР у хворих підгруп дослідження показала (табл. 5.9), що на 1-шу добу після операції кількість осіб з помірною

та яскравою гіперемією СОПР була однаковою та у середньому, визначалась у 16,02% і 83,98% оглянутих, відповідно.

На 3-тю добу досліджень структура виразності гіперемії СОПР після операції остеосинтезу при переломах нижньої щелепи мала однорідний характер у підгрупах та характеризувалася зростанням кількості осіб з яскравою гіперемією СОПР, у середньому, до 91,06% осіб, та наявністю ціанотичних явищ від 4,0% прооперованих у підгрупі 3Б до 11,11% осіб у підгрупі 3В. Слід зауважити, що тільки у 4,0% прооперованих підгрупи 3Б досліджували помірну гіперемію СОПР у даний термін спостережень.

На 7-му післяопераційну добу в осіб підгрупи 3Б у 36,0% та у 8,0% обстежених виявляли легку та помірно виражену гіперемію СОПР, відповідно. Однак, у досліджуваних підгруп 3А та 3В кількість осіб з помірно та яскраво вираженою гіперемією залишалася досить високою, а у 5,56% хворих підгрупи 3В були присутні явища ціанозу СОПР.

На 14-ту добу спостережень у найбільшої кількості прооперованих підгруп дослідження відзначалася помірна гіперемія СОПР. При цьому, яскрава гіперемія СОПР спостерігалася тільки у 4,00% осіб підгрупи 3Б проти 30,77% хворих підгрупи 3А і 33,33% осіб підгрупи 3В.

На 28-му добу спостережень у прооперованих підгрупи 3Б нормальний колір СОПР зустрічався у 1,2 раза та 1,8 раза частіше, ніж у підгрупи 3А і 3Б, відповідно. Привертало увагу, що помірна гіперемія СОПР була присутня у 15,38% хворих підгрупи 3А та у 33,33% осіб підгрупи 3В при відсутності даної інтенсивності СОПР в осіб підгруп 3Б.

Таблиця 5.9

Частота виразності гіперемії у хворих груп дослідження у різні терміни спостереження при операції остеосинтезу при переломах нижньої щелепи.

Терміни спостереження	Групи дослідження	Виразність гіперемії									
		блідо-рожева		легка гіперемія		помірна гіперемія		яскрава гіперемія		ціаноз	
		абс.	%	абс.	%	абс.	%	абс.	%	абс.	%
1-ша доба	3А (n=13)	0	-	0	-	2	15,38	11	84,62	0	-
	3Б (n=25)	0	-	0	-	4	16,0	21	84,0	0	-
	3В (n=18)	0	-	0	-	3	16,67	15	83,33	0	-
3-тя доба	3А (n=13)	0	-	0	-	0	-	12	92,31	1	7,69
	3Б (n=25)	0	-	0	-	1	4,00	23	92,0	1	4,0
	3В (n=18)	0	-	0	-	0	-	16	88,89	2	11,11
7-ма доба	3А (n=13)	0	-	0	-	5	38,46	8	61,54	0	-
	3Б (n=25)	0	-	2	8,0	9	36,0	14	56,0	0	-
	3В (n=18)	0	-	0	0	4	22,22	13	72,22	1	5,56
14-та доба	3А (n=13)	0	-	3	23,08	6	46,15	4	30,77	0	-
	3Б (n=25)	0	-	9	36,0	15	60,0	1	4,00	0	-
	3В (n=18)	0	-	2	11,11	10	55,56	6	33,33	0	-
28-ма доба	3А (n=13)	9	69,23	2	15,38	2	15,38	-	0	0	-
	3Б (n=25)	20	80,0	5	20,0	0	0	-	0	0	-
	3В (n=18)	8	44,44	4	22,23	6	33,33	-	0	0	-

5.4. Результати клінічних досліджень післяопераційного перебігу у хворих з ретенованими третіми молярами (група 4).

У 1-шу добу післяопераційного періоду у хворих з ретенованими третіми молярами визначалась виражена больова реакція (рис. 5.10), значення якої коливалося від 6,60±1,12 бали, де аугментація кісткового

дефекту виконувалася на основі ЗКТГ + ММСК–ЖТ + ЗТП (підгрупа 4Б) до 6,57 ±1,11 бала у підгрупі 4В (загоєння рани під кров'яним згустком) та 6,58±1,11 бали – у підгрупі 4А, де кістковий дефект заповнювався замінником кісткової тканини на основі гідроксиапатиту. На 3-5-ту добу спостережень, інтенсивність болю у післяопераційній рані поступово знижувалась та на 5-ту добу була меншою вихідних значень: у підгрупі 4А – у 1,3 раза, ($p>0,05$); у підгрупі 4Б – у 1,7 раза, ($p<0,05$, $p_1>0,05$) та у підгрупі 4В – у 1,2 раза, ($p>0,05$, p_1, $p_2>0,05$).

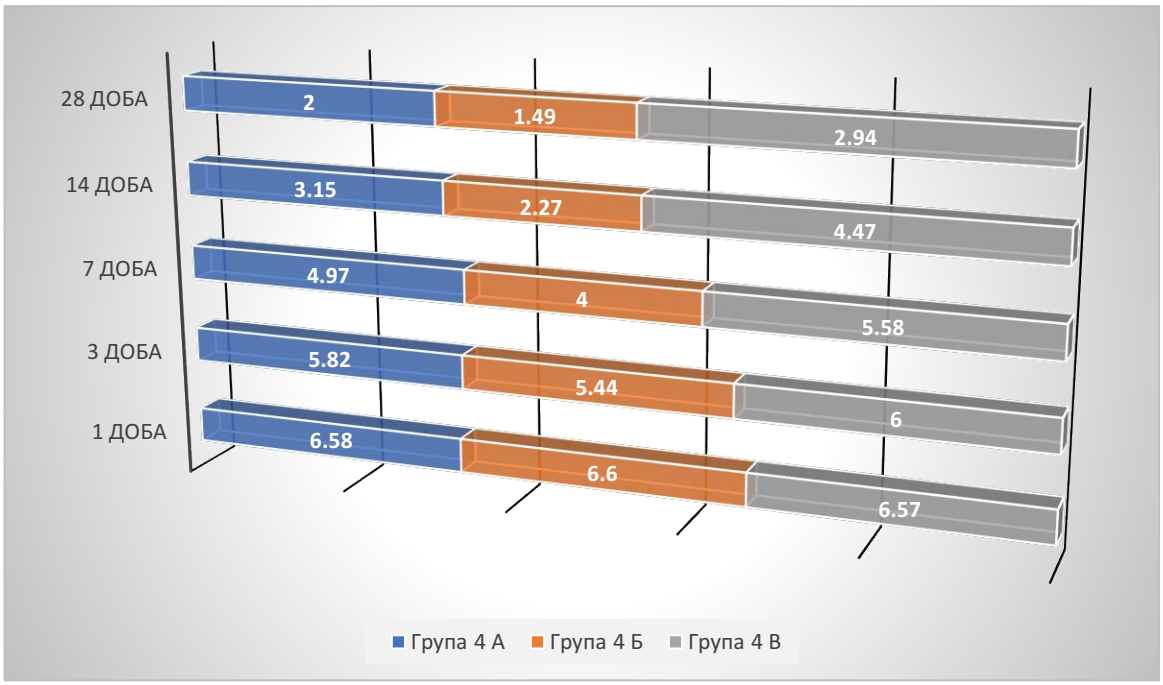

Рис. 5.10. Динаміка значень виразності болю у хворих груп дослідження при операції ретенції третього моляра.

На 7-му добу спостережень значення інтенсивності больового синдрому вірогідно зменшувалась стосовно даних першої операційної доби: у 2,1 раза – у підгрупі 4А, ($p<0,05$); у 2,9 раза – у підгрупі 4Б, ($p<0,01$), і у 1,5 раза – у підгрупі 4В, ($p<0,05$).

На 10-ту післяопераційну добу мінімальні значення інтенсивності больового синдрому визначали в осіб підгрупи 4Б – 1,49±0,25 бали ($p<0,01$),

які були у 1,3 раза та у 2 рази меншими, ніж у прооперованих підгруп 4А та 4В, відповідно, (p_1, p_2 <0,05).

Детальний аналіз частоти больового синдрому показав (табл. 5.10), що виразний та помірний біль у хворих підгруп дослідження на 1-шу післяопераційну добу була однаковою та спостерігалась, у середньому, 79,01% та 20,69% обстежених, відповідно.

Таблиця 5.10

Частота больового синдрому у хворих груп дослідження при операції ретенції третього моляра

Терміни спостереження	Групи дослідження	Виразність больового синдрому							
		сильна		помірна		слабка		відсутня	
		абс.	%	абс.	%	абс.	%	абс.	%
1-ша доба	4А (n=23)	18	78,26	5	21,74	0	-	0	-
	4Б (n=30)	24	80,0	6	20,0	0	-	0	-
	4В (n=19)	15	78,95	4	21,05	0	-	0	-
3-тя доба	4А (n=23)	19	82,60	4	17,40	0	-	0	-
	4Б (n=30)	23	76,67	7	23,33	0	-	0	-
	4В (n=19)	16	84,21	3	15,79	0	-	0	-
5-та доба	4А (n=23)	12	52,17	9	39,13	2	8,70	0	-
	4Б (n=30)	13	43,33	14	46,67	3	10,0	0	-
	4В (n=19)	13	68,42	6	31,58	0	-	0	-
7-ма доба	4А (n=23)	5	21,73	11	47,83	6	26,09	1	4,35
	4Б (n=30)	3	10,0	10	33,33	12	40,0	5	16,67
	4В (n=19)	6	31,58	6	31,58	7	36,84	0	-
10-та доба	4А (n=23)	0	-	3	13,04	5	21,74	15	65,22
	4Б (n=30)	0	-	0	-	5	16,67	25	83,33
	4В (n=19)	0	-	3	15,79	6	31,58	10	52,63

На 3-тю добу досліджень виразність болю у хворих була неоднорідною: у підгрупі 4А та 4В зростала кількість осіб з виразною біллю до 82,60% і 84,21% осіб, відповідно, при зменшенні хворих з помірним болем – до 17,40% та 15,79% досліджуваних, відповідно. Водночас, структура больового синдрому у прооперованих підгрупи 4Б, характеризувалась зменшенням кількості осіб з виразним больовим синдромом до 76,67% на тлі збільшення осіб з помірної больовою реакцією до 23,33%.

На 5-ту добу після операції 8,7% та 10,0% осіб підгруп 4А і 4Б, відповідно, скаржились на слабкий біль у рані. В усіх підгрупах суттєво зростала частка хворих з помірним болем, при цьому, кількість осіб з виразною больовою реакцією суттєво знижувалась.

На 7-му післяопераційну добу кількість хворих підгрупи 4Б з вираженим болем у рані була у 2 та у 3 рази меншою, ніж у підгрупі 4А та 4В, відповідно. Водночас, у даний термін спостережень у підгрупі 4Б визначалась найбільша кількість осіб з відсутністю болю (16,67%) проти 4,35% хворих у підгрупі 4А. Слід зауважити, що у підгрупі 4В, у даний термін дослідження, не визначали хворих з відсутністю больового синдрому.

На 10-ту добу післяопераційного періоду, у 13,04% і 15,79% осіб підгруп 4А та 4В, визначали помірний біль за відсутності даної інтенсивності больового синдрому у хворих підгрупи 4Б. На слабкий біль у рані вказувало 16,67% осіб підгрупи 4Б, що було у 1,3 раза та у 1,9 раза менше, ніж у підгрупах 4А і 4В.

На 1-шу післяопераційну добу бальна оцінка колатерального набряку у групі 4 (рис. 5.11) була невеликою і коливалась, у середньому, від 1,97±0,39 бали у підгрупі 4А до 1,95±0,39 у підгрупі 4В, (p_1>0,05). На 3-тю добу спостережень значення набряку були максимальні і зростали: у 1,5 раза – у підгрупі 4А та 4В і у 1,4 раза – у підгрупі 4Б, (p, p_1>0,05). На 5-7-му післяопераційну добу значення параметру, котрий аналізувався, зменшувались в усіх хворих даної групи, та через тиждень спостережень у осіб підгрупи 4А та 4В дорівнювали даним 1-ої післяопераційної доби,

(p>0,05), а у підгрупі 4Б були у 1,6 раза менше стосовно вихідних значень, (p<0,05).

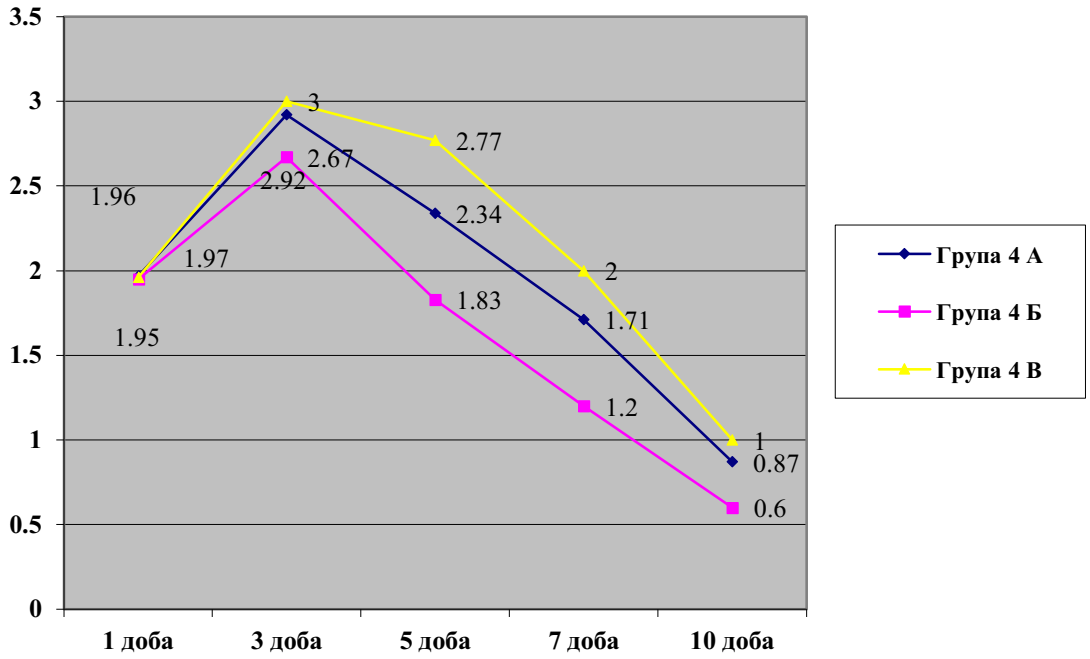

Рис. 5.11. Динаміка значень виразності колатерального набряку у хворих груп дослідження при операції ретенції третього моляра.

На 10-ту добу після операції визначали вірогідне зменшення значень колатерального набряку в усіх хворих даної групи, стосовно вихідних даних, (p<0,05, p<0,01). Однак, більш суттєвою дана тенденція була у хворих підгрупи 4Б, де значення показника було у 1,5 раза, (p_1>0,05) та у 1,7 раза, (p_2< 0,05), менше, ніж в осіб підгруп 4А і 4В, відповідно.

Відмічено, що при проведенні операції видалення ретенованого третього моляра у хворих даної групи (табл. 5.11), на першу післяопераційну добу превалював помірно виражений колатеральний набряк, який спостерігався, у середньому, у 57,02% осіб.

На 3-тю добу спостережень в осіб підгрупи 4А, де аугментація кісткового дефекту проводилась за допомогою ЗКТГ, та у хворих підгрупи 4Б, де кістковий дефект заповнювався ЗКТГ+ММСК–ЖТ+ЗТП, відзначали перевагу помірно вираженого набряку: у 52,17% хворих підгрупи 4А та у

53,33% осіб підгрупи 4Б. Разом з тим, у прооперованих підгрупи 4В, де кістковий дефект виповнювався кров'яним згустком, у 68,42% осіб відмічався сильний та у 31,58% прооперованих – помірний колатеральний набряк.

Таблиця 5.11

Частота виразності колатерального набряку у хворих груп дослідження після операції ретенції третього моляра

Терміни спостережен-ня	Групи дослідженя	Виразність колатерального набряку							
		сильна		помірна		слабка		відсутня	
		абс.	%	абс.	%	абс.	%	абс.	%
1-ша доба	4А (n=23)	0	-	13	56,52	10	43,48	0	-
	4Б (n=30)	0	-	17	56,67	13	43,33	0	-
	4В (n=19)	0	-	11	57,89	8	42,11	0	-
3-тя доба	4А (n=23)	11	47,83	12	52,17	0	-	0	-
	4Б (n=30)	14	46,67	16	53,33	0	-	0	-
	4В (n=19)	13	68,42	6	31,58	0	-	0	-
5-та доба	4А (n=23)	8	34,78	14	60,87	1	4,35	0	-
	4Б (n=30)	6	20,0	21	70,0	3	10,0	0	-
	4В (n=19)	10	52,63	9	47,37	0	-	0	-
7-ма доба	4А (n=23)	3	13,04	15	65,22	4	17,39	1	4,35
	4Б (n=30)	2	6,67	16	53,33	9	30,0	3	10,0
	4В (n=19)	4	21,05	11	57,89	3	15,79	1	5,26
10-та доба	4А (n=23)	0	-	1	4,35	9	39,13	13	56,52
	4Б (n=30)	0	-	0	-	8	26,67	22	73,33
	4В (n=19)	0	-	2	10,53	9	47,37	8	42,10

На 5-ту добу спостережень в осіб підгрупи 4А та 4Б була сильно виражена питома вага помірного набряку, який відмічався у 60,87% осіб у підгрупі 4А та у 70,0% – у підгрупі 4Б. Привертало увагу, що у даних

підгрупах діагностували слабо виражений колатеральний набряк – у 4,35% та у 10,0% хворих підгруп 4А та 4Б, відповідно. В осіб підгрупи 4В у 52,63% прооперованих спостерігався сильно виражений та у 47,37% осіб – помірно виражений колатеральний набряк.

Через тиждень після проведення оперативного втручання у ділянці ретенованого 3-го моляра нижньої щелепи, кількість осіб із сильним набряком була найбільшою у підгрупі 4В – 21,05% осіб, з найменшою кількістю досліджуваних з даним параметром у підгрупі 4Б – 6,67%.

Водночас у підгрупі 4Б переважала частка хворих зі слабо вираженим (30,0%) та відсутністю колатерального набряку (10,0%). Результатом дослідження встановлено, що у прооперованих підгрупи 4А та 4В питома вага прооперованих зі слабо вираженим і відсутністю набряку, була практично однаковою і коливалась від 17,39% до 15,79% осіб підгрупи 4А та від 4,35% до 5,26% підгрупи 4В прооперованих, відповідно.

На 10-ту післяопераційну добу кількість досліджуваних з відсутністю колатерального набряку була найвищою у підгрупі 4Б, де аугментація кісткового дефекту здійснювалась за допомогою запропонованої нами композиції – у 73,33% осіб. Привертало увагу, що у прооперованих підгрупи 4А, в яких виповнення кісткового дефекту проводилось за допомогою ЗКТГ та в осіб підгрупи 4В, при загоєнні кісткового дефекту під кров’яним згустком, кількість хворих з відсутністю колатерального набряку була у 1,4 та у 1,7 раза менше стосовно кількості хворих у підгрупі 4Б з аналогічними проявами набряку. При цьому, у підгрупах 4А і 4В, у даний термін спостережень, у 4,35% та у 10,53% прооперованих, відмічався помірно виражений колатеральний набряк.

Інтенсивність гіперемії СОПР у групі 4 була максимальною на 1-3-тю післяопераційну добу і, у середньому, у підгрупах дослідження складала 2,83±0,47 бали та 3,79±0,63 бали, відповідно (рис. 5.12).

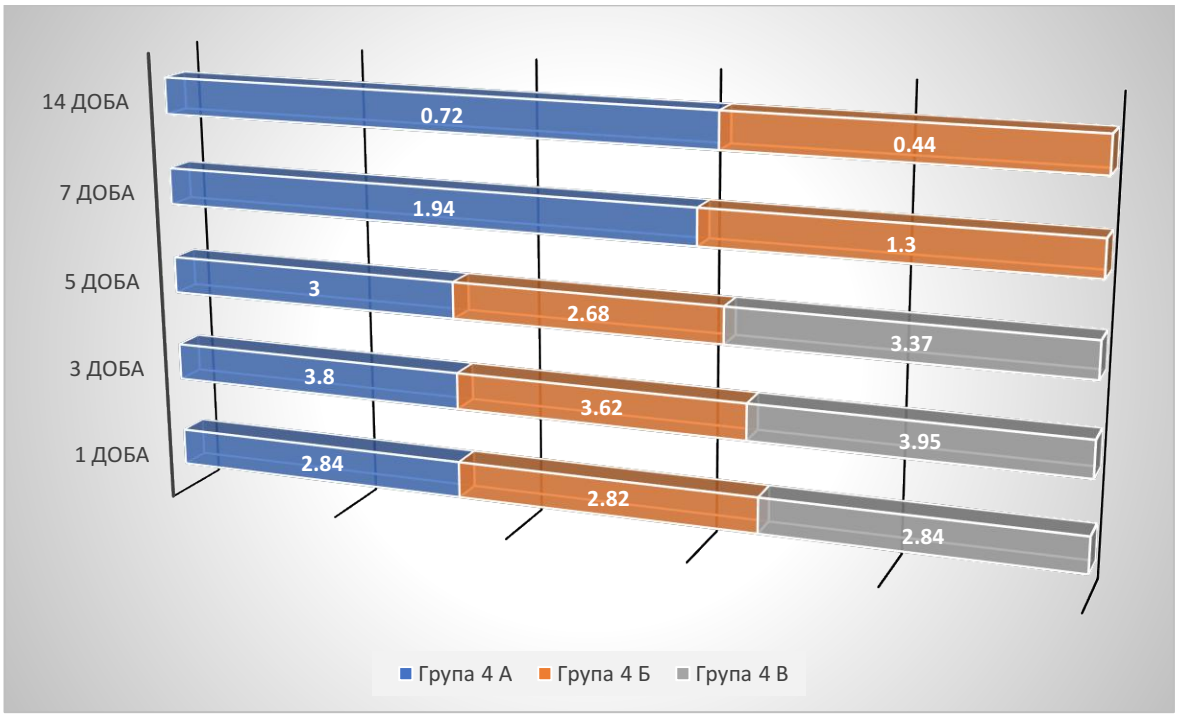

Рис. 5.12. Динаміка значень виразності гіперемії у хворих груп дослідження після операції ретенції 3-го моляра.

На 5-ту добу спостережень значення цього параметра залишались досить високими та вказували на присутність яскравої гіперемії у підгрупах 4А та 4В та превалювання помірної гіперемії у підгрупі 4Б, за критеріями інтенсивності гіперемії СОПР.

На 7-му післяопераційну добу у підгрупах дослідження значення інтенсивності гіперемії СОПР істотно знижувались та були менше вихідних даних: у підгрупі 4А – у 1,5 раза, ($p>0,05$), у підгрупі 4Б – у 2,2 раза, ($p<0,01$, $p_2<0,05$) та у підгрупі 4В – у 1,3 раза, ($p>0,05$).

Слід зауважити, що на першу післяопераційну добу у хворих групи 4, у найбільшої кількості хворих, була присутня помірна гіперемія, яку спостерігали в осіб підгрупи 4А та 4Б, у середньому, у 60,44% осіб та в 63,16% хворих в підгрупі 4В (табл. 5.12).

Таблиця 5.12

Частота виразності гіперемії у хворих груп дослідження після операції ретенції 3-го моляра.

Терміни спостереження	Групи дослідження	Виразність гіперемії									
		блідо-рожева		легка гіперемія		помірна гіперемія		яскрава гіперемія		ціаноз	
		абс.	%	абс.	%	абс.	%	абс.	%	абс.	%
1-ша доба	3А (n=23)	0	-	0	-	14	60,87	9	39,13	0	-
	3Б (n=30)	0	-	0	-	18	60,0	12	40,0	0	-
	3В (n=19)	0	-	0	-	12	63,16	7	36,84	0	-
3-тя доба	3А (n=23)	0	-	0	-	10	43,48	11	47,82	2	8,70
	3Б (n=30)	0	-	0	-	15	50,00	13	43,33	2	6,67
	3В (n=19)	0	-	0	-	8	42,11	9	47,37	2	10,52
5-та доба	3А (n=23)	0	-	2	8,70	14	60,87	6	26,09	1	4,35
	3Б (n=30)	0	-	4	13,33	21	70,0	5	16,67	0	-
	3В (n=19)	0	-	1	5,26	9	47,36	8	42,10	1	5,26
7-ма доба	3А (n=23)	2	8,70	8	34,78	11	47,82	2	8,70	0	-
	3Б (n=30)	4	13,33	15	50,0	10	33,33	1	3,33	0	-
	3В (n=19)	1	5,26	4	21,05	11	57,89	3	15,79	0	-
14-та доба	3А (n=23)	17	73,91	4	17,39	2	8,69	0	-	0	-
	3Б (n=30)	25	83,33	3	10,0	2	6,67	0	-	0	-
	3В (n=19)	12	63,15	4	21,05	3	15,79	0	-	0	-

На 3-тю післяопераційну добу питома вага пацієнтів з помірною та яскравою гіперемією СОПР залишалась досить високою, при цьому в 8,70% хворих підгрупи 4А, 6,67% хворих підгрупи 4Б, 10,53% досліджуваних підгрупи 4В, відмічали ціаноз СОПР.

На 5-ту добу спостережень у прооперованих групи 4 інтенсивність гіперемії СОПР знижувалась, на що вказувало зменшення або відсутність

хворих з ціанозом СОПР і появі прооперованих з легкою гіперемією: 8,70%, 13,33%, 5,26% у підгрупах 4А, 4Б і 4В, відповідно.

Через тиждень спостережень яскрава гіперемія СОПР об'єктивізувалась у 3,32% прооперованих підгрупи 4Б, що було 2,6 раза та у 4,8 раза менше, ніж у підгрупах 4А та 4В. При цьому, у підгрупі 4Б зустрічалась значно більша кількість осіб з нормальним кольором СОПР (13,33% хворих проти 8,70% – у підгрупі 4А та 5,26% у підгрупі 4В) і з легкою гіперемією (50,00% проти 34,78% та 21,05% осіб у підгрупах 4А та 4В, відповідно).

На 10-ту добу спостережень ціаноз і яскрава гіперемія СОПР у хворих групи 4 не зустрічалась. Помірна гіперемія СОПР визначалась у 6,67% хворих підгрупи 4Б, що було в 1,3 раза та у 2,3 раза менше, ніж у підгрупах 4А та 4В, відповідно. Слід зауважити, шо у прооперованих підгрупи 4Б нормальний (блідо-рожевий) колір СОПР спостерігався у 83,33% осіб, в яких загоєння кісткового дефекту проводилось за допомогою ЗКТГ +ММСК–ЖТ+ЗТП, у 73,91% хворих підгрупи 4А, у яких аугументація кісткового дефекту проводилась за допомогою ЗКТГ, та у 63,15% досліджуваних підгрупи 4В, де загоєння проходило під кров'яним згустком.

Висновки до розділу.

Порівняльний аналіз клінічної ефективності застосування остеопластичних матеріалів для збільшення об'єму коміркової дуги щелеп при проведенні оперативних втручань (синус-ліфтинг, екстракція зуба, остеосинтез, операція видалення ретинованих третіх молярів), переконливо довела перевагу використання ЗКТГ та комбінації ЗКТГ + ММСК–ЖТ + ЗТП перед спонтанною аугментацією, що підтверджувалось даними суб'єктивної та об'єктивної симптоматики у післяопераційний період. Встановлено, що у хворих підгруп Б, де застосовувався ЗКТГ + ММСК–ЖТ + ЗТП, відсутність больового синдрому на завершальному етапі післяопераційного спостереження, відзначали 89,31% осіб, що було у 1,2 раза (p_1<0,05) та у 1,3

раза (p_2<0,05) більше, ніж у прооперованих підгруп А та підгруп В, (p>0,05). На завершальних післяопераційних етапах колатеральний набряк був відсутній у 98,47% прооперованих підгруп Б, що перевищувало кількість осіб у підгрупах А, де кістковий дефект аугументувався ЗКТГ у 1,2 раза, (p_1<0,05), та у підгрупах В, при спонтанному загоєнні дефекту, у 1,4 раза, (p_1<0,01, p_1>0,05). Відсутність гіперемії СОПР визначали у заключні післяопераційні терміни спостереження у 92,37% хворих підгруп Б, що було у 1,3 та 1,4 раза більше стосовно значень у підгрупах А і В, (p_1<0,05, p_2<0,01).

Основні положення розділу висвітлені у наступних публікаціях:

1. Бамбуляк АВ, Кузняк НБ, Дмитренко РР, Ткачик СВ, Гончаренко ВА. Порівняльний аналіз клінічної ефективності застосування остеопластичних матеріалів для збільшення об’єму альвеолярної кістки щелеп при проведенні операції синус-ліфтинг. Вісник проблем біології і медицини. 2020;4:315-20. doi: 10.29254/2077-4214-2020-4-158-315-320 [16].

2. Бамбуляк АВ, Кузняк НБ, Лопушняк ЛЯ, Бойчук ОМ, Дмитренко РР. Клінічна ефективність та особливості перебігу післяопераційного періоду при застосуванні остеопластичних матеріалів у пацієнтів після видалення ретенованих третіх молярів. Актуальні проблеми сучасної медицини: Вісник Української медичної стоматологічної академії. 2021;21,3(75):135-142. doi: 10.31718/2077–1096.21.3.135 [20].

3. Бамбуляк АВ, Кузняк НБ, Дмитренко РР, Ткачик СВ, Гончаренко ВА. Визначення інтенсивності больового синдрому та колатерального набряку при проведенні операції аугментації лунки видаленого зуба різними остеопластичними матеріалами. Актуальні проблеми сучасної медицини. 2021;21(2):97-102. doi: 10.31718/2077-1096.21.2.97 [15].

4. Bambuliak A, Kuzniak N, Honcharenko V, Ostafichuk M, Palamar A. Using stromal cells during surgery osteosyntesis of the mandible. International Journal of Medical Dentistry. 2021;25(1):138-45 [185].

5. Bambuliak AV. Efficiency of bone augmentation materials during dental surgeries in patients of research groups. Natural Science Readings: abstracts book. June 24-26, 2021 Bratislava, 2021:3-4 [188].

6. Bambuliak A, Kuzniak N, Honcharenko V, Ostafiychuk M, Palamar A. Using multipotent mesenchymal stromal cells during sinus lifting operation. International Journal of Medical Dentistry. 2022 Jan;26(1):109-116. https://ijmd.ro/2022/using-multipotent-mesenchymal-stromal-cells-during-sinus-lifting-operation [184].

7. Бамбуляк АВ, Кузняк НБ, Гончаренко ВА, Остафійчук МО, Паламар АО. Using multipotent mesenchymal stromal cells during sinus lifting operation. Свідоцтво про реєстрацію авторського права на твір від 01.09.2022 № 114576. 2022 Вер 09 [9].

8. Бамбуляк АВ, Лопушняк ЛЯ. Застосування остеопластичної комбінації на основі мультипотентних мезенхімальних стромальних клітин жирової тканини при виконанні операцій синус-ліфтингу та аугментації лунки видаленого зуба. In: Komarytskyy ML, editor. The 11th International scientific and practical conference. Results of modern scientific research and development; 2022 Jan. 16-18; Madrid. Madrid: Barca Academy Publishing. 2022. p. 84-86. [27].

9. Bambuliak AV. Clinical efficiency of bone augmentation materials and their combinations with multipotent mesenchymal stromal cells from the patient after removal of third molars. Матеріали підсумкової 103-ї науково-практичної конференції з міжнародною участю професорсько-викладацького персоналу Буковинського державного медичного університету; 2022 лют. 07, 09, 14; Чернівці. Чернівці: Медуніверситет; 2022. с. 331-332 [187].

10. Бамбуляк АВ, Кузняк НБ, Гончаренко ВА, Остафійчук МО, Паламар АО. Using stromal cells during surgery osteosynthesis of the mandible. Свідоцтво про реєстрацію авторського права на твір № 114544. 2022 Сер 30 [10].

РОЗДІЛ 6.
РЕЗУЛЬТАТИ ПРОМЕНЕВИХ, БІОХІМІЧНИХ ТА ГІСТОЛОГІЧНИХ ДОСЛІДЖЕНЬ ПРИ ВІДНОВЛЕННІ КІСТКОВОЇ ТКАНИНИ КОМІРКОВОГО ВІДРОСТКА ТА КОМІРКОВОЇ ДУГИ ЩЕЛЕП РІЗНИМИ ОСТЕОПЛАСТИЧНИМИ МАТЕРІАЛАМИ.

6.1. Результати рентгенівської комп'ютерної томографії у хворих груп дослідження при відновленні кісткових дефектів різними остеопластичними матеріалами.

Дані рентгенологічного та КТ дослідження у групі В показали, що після проведення операції видалення зуба, ретенованого третього моляра, остеосинтезу при переломах нижньої щелепи з інтраопераційним веденням рани за традиційною методикою (під кров`яним згустком спонтанне загоєння), спостерігається відновлення кісткової тканини у ділянці дефекту, однак перебіг цього процесу повільний.

З'ясовано, що кісткові дефекти дрібного розміру (до 1 см), за даними рентгенівського дослідження, повністю заміщуються новоутвореною кістковою тканиною через 9-11 місяців спостереження (рис. 6.1).

Рис. 6.1. Ортопантомограма хворого до оперативного втручання.

Регенерація серединних дефектів (до 2 см), без стимулюючих регенерацію матеріалів, тривала приблизно 11-12 місяців. У більш великих кісткових дефектах (понад 2 см) перебіг остеорегенаторних процесів був в'ялим та у термін спостереження понад рік не відбувалось повної регенерації великих кісткових утворень в однієї третьої досліджуваних даної групи (рис. 6.2).

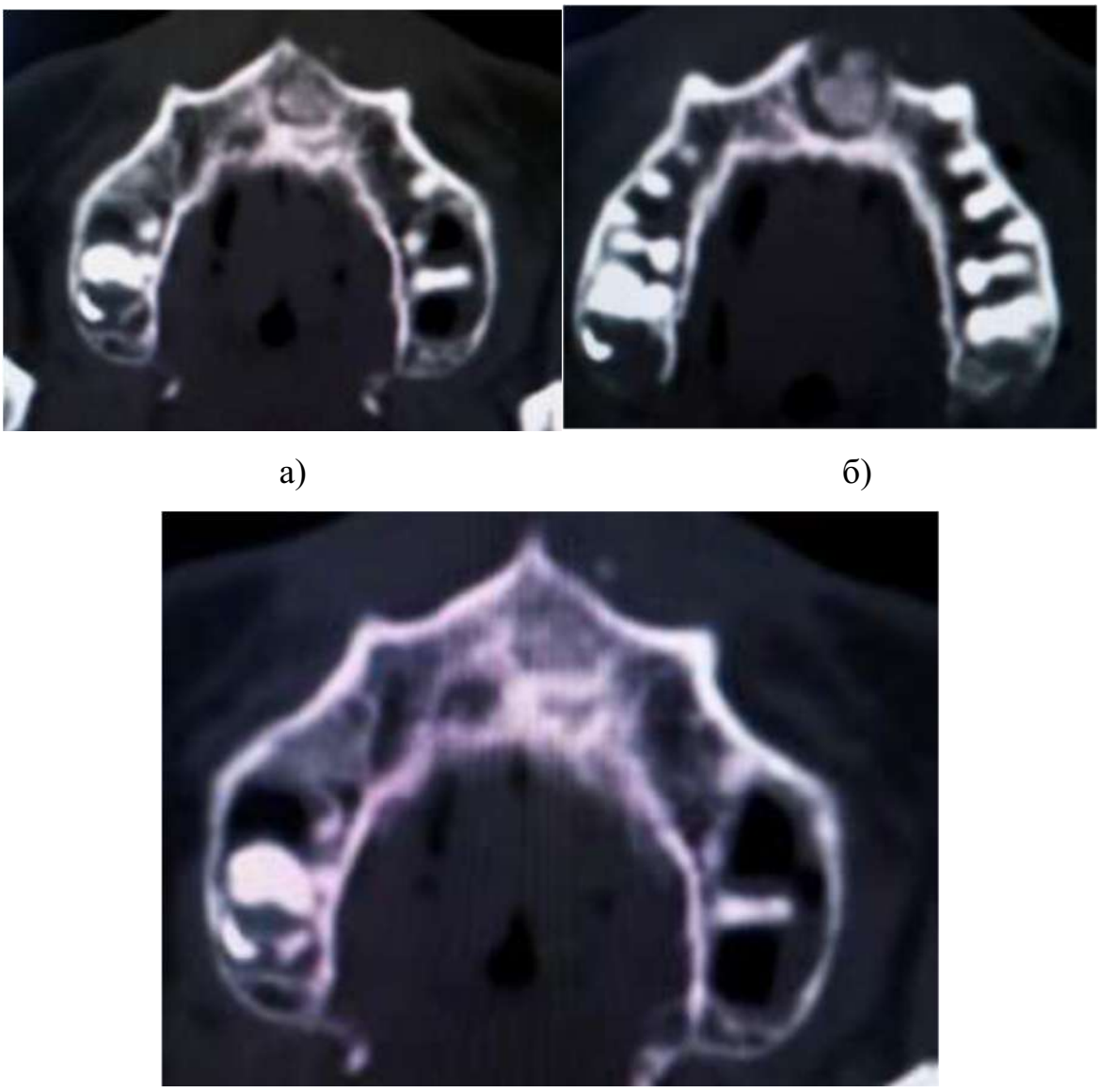

а) б)

в)

Рис. 6.2. Хворий С (стаціонарна картка №5). Стан кісткової тканини при заміщенні кісткових дефектів кров'яним згустком у ділянці 11, 12 зубів через 3 (а), 6 (б) та 12 (в) місяців за даними комп'ютерної томографії.

При використанні замінника кісткової тканини на основі гідроксиапатиту у хірургічному лікуванні хворих (група А) рентгенологічні та КТ дослідження показали, що найкращий результат був досягнутий у випадках з кістковими дефектами середнього та великого розмірів, що пояснюється довготривалою резорбцією матеріалу у кістковій рані. Кісткові дефекти дрібного (до 1 см) та середнього розмірів (до 2 см) вже до 6-8 місяців після операційного втручання повністю відновлювались, були заповненні конгломератом з новоутвореної кістки та ЗКТГ, оскільки остеопластичний матеріал не встигав резорбуватися. Швидкість утворення кісткового регенерату у великих кісткових дефектах (понад 2 см), заповнених даним препаратом, була схожою до процесів, що протікали при загоєні рани під кров'яним згустком у терміни спостереження (1-3 місяці). У більш пізні терміни (6-12 місяців), у хворих групи А, після операції з використанням ЗКТГ на відмінну від осіб групи В, у котрих в цей термін ще не візуалізувалось утворення відновленої трабекулярної структури кісткової тканини, спостерігали суттєве заміщення структури регенерату у кістковій рані. При цьому характер кісткового рисунка був практично ідентичний нативній кістці, однак у більшості прооперованих групи А у кістковій порожнинні відзначали присутність нерезорбованого ЗКТГ до 1 року спостережень. Дана тенденція може вказувати на використання ЗКТГ при заміщенні значних кісткових дефектів де доцільна наявність остеопластичного матеріалу впродовж тривалого терміну (рис. 6.3, рис. 6.4).

Дані рентгенологічного дослідження та КТ кісткових дефектів хворих групи Б показали, що до 6-8 місяців спостереження, вони заповнювались новоутвореною кістковою тканиною, наявність остеопластичного матеріалу не візуалізувалась. Привертало увагу, що характер кісткового рисунка на знімках великих кісткових дефектів, при використанні композиції ЗКТГ + ММСК–ЖТ+ЗТП, виконаних через 6-8 місяців після операції, був практично ідентичний нативній кістці (рис. 6.5, рис. 6.6).

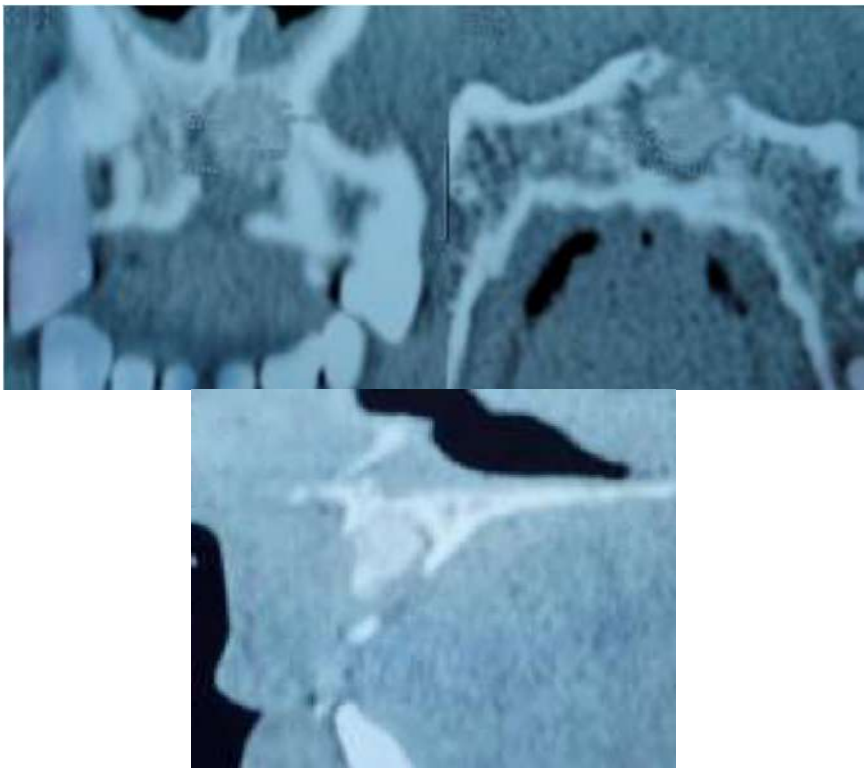

Рис. 6.3. Хворий Б. Рентгенограма 31, 41 зубів до проведення оперативного втручання.

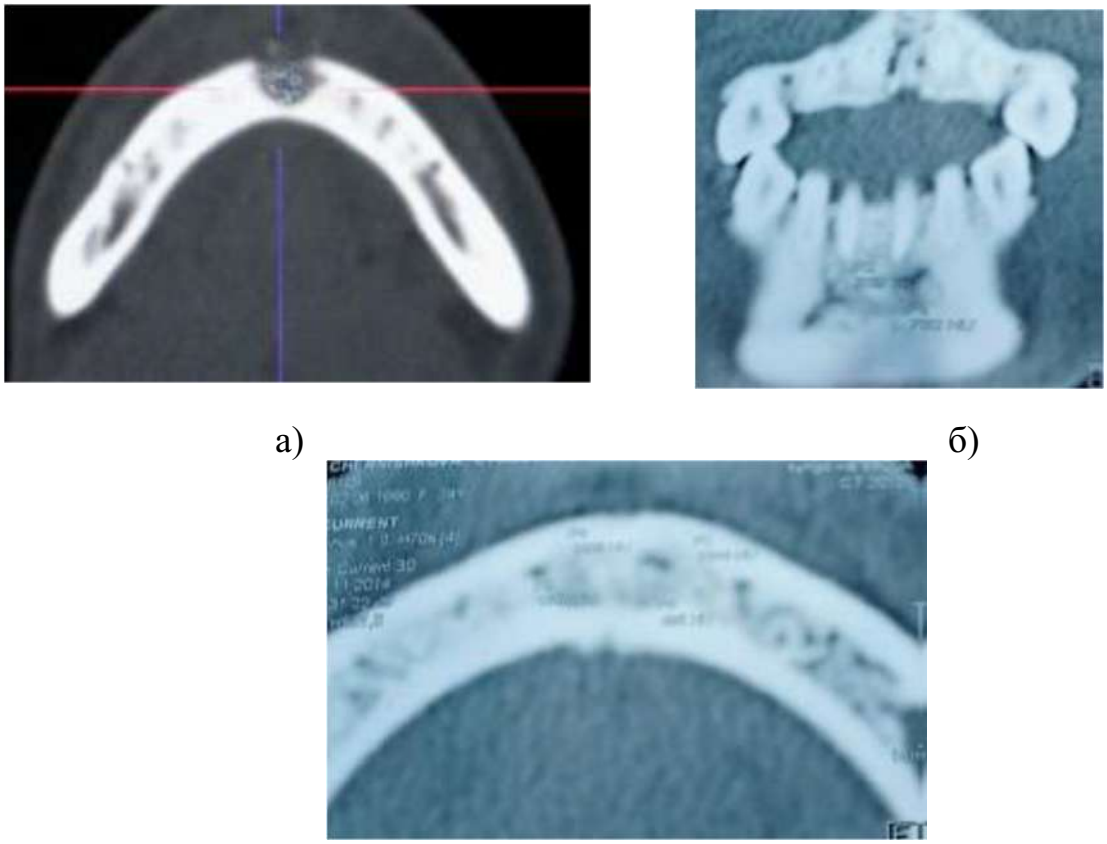

а) б)

в)

Рис. 6.4. Хворий Б. Стан кісткової тканини при заміщенні кісткового дефекту ЗКТГ за даними комп’ютерної томографії через 3 (а), 6 (б) та 12 (в) місяців.

Рис. 6.5. Хворий Д. Ортопантомограма ретенції 38, 48 зубів до оперативного втручання.

а)

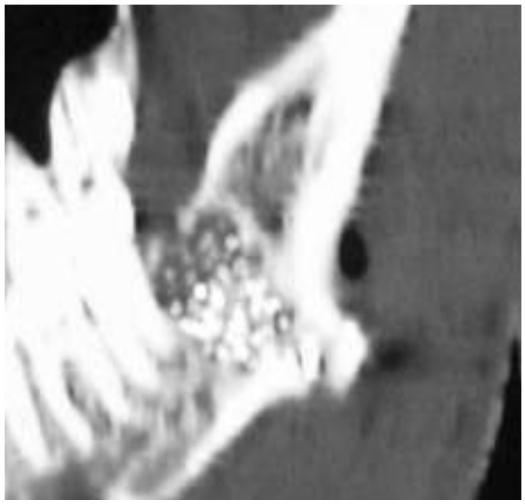

б)

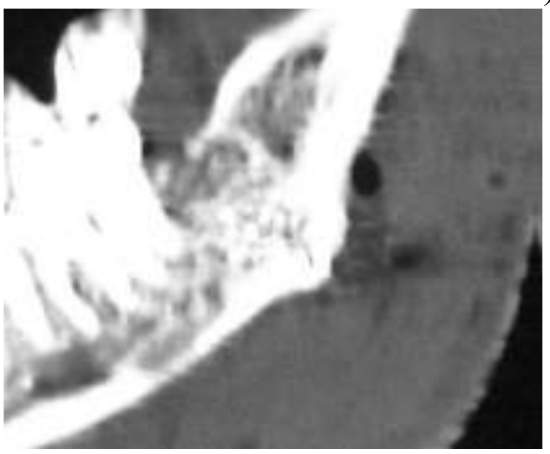

в)

Рис. 6.6. Хворий Д. Стан кісткової тканини при заміщенні кісткового дефекту композицією ЗКТГ + ММСК–ЖТ + ЗТП. Через 3(а), 6(б), 12(в) місяців за даними комп’ютерної томографії.

Рентгенівську комп'ютерну томографію для визначення щільності кісткової тканини провели 26 хворим при заміщенні кісткового дефекту ЗКТГ (група А), 28 - при проведенні аугментації запропонованою нами остеопластичною композицією (ЗКТГ + ММСК–ЖТ + ЗТП) (група Б), та 25 пацієнтам, де загоєння кісткового дефекту відбувалось спонтанно (група В). Дослідження проводилось після оперативного втручання (3-5-а доба спостереження), через 3, 6, 12 місяців після оперативного втручання (табл. 6.1).

Привертало увагу, що на 3-5-ту добу дослідження була присутня суттєва відмінність щільності остеопластичних матеріалів, що використовувались для заміщення кісткових дефектів.

Так, у хворих групи В, у середньому мінімальні значення ЩКТ становили 52,0±10,27 HU (p, p_1<0,01) при оптимумі – 240,0±22,97 HU (p<0,05, p_1<0,01). При цьому, у представників групи А і Б мінімальні значення ЩКТ були у 4,5 раза та 5,9 раза вище стосовно даних в осіб групи В. Водночас, було встановлено, що значення оптимальних показників ЩКТ у групах А та Б у даний термін спостереження, перевищували дані у групі В у 1,5 раза та 1,6 раза відповідно (p, p_1<0,01).

Через 3 місяці спостережень, найвище середнє значення ЩКТ досліджувалось у хворих групи Б – 413,42±28,06 HU, яке було вище відповідних даних у групі А – у 1,3 раза, (p<0,05), та у групі В – 1,7 раза, (p<0,05, p_1<0,01). Як і у попередній термін дослідження, найнижче значення мінімальних та максимальних показників ЩКТ фіксували у хворих групи В – 156,18±10,55 HU, (p, p_1<0,01), та 336,21±22,70 HU, (p>0,05, p_1<0,01), відповідно. Встановлено, що через 3 місяці в досліджуваних групи А, значення мінімальних та максимальних показників ЩКТ дорівнювали відповідним даним у хворих групи В, (p>0,05), тоді як в осіб групи Б були у 2,1 раза вище мінімальних (p<0,05) та у 1,5 раза перевищували значення оптимальних даних групи В, (p, p_1<0,01).

Таблиця 6.1

Значення РКТ показників щільності кісткової тканини у хворих при застосуванні різних остеопластичних матеріалів при відновленні кісткових дефектів коміркових відростків у різні терміни спостереження

Терміни спостереження	Показники ЩКТ / Значення ЩКТ	Групи дослідження		
		Група А (остеопластика ЗКТГ) n=26	Група Б (остеопластика ЗКТГ +ММСК–ЖТ +ЗТП) n=28	Група В (спонтанне загоєння кісткового дефекту) n=25
Післяопера-ційний період (3-5-та доба)	Середні значення	293,0±26,55	323,0±28,58	146,0±16,62 •,*
	Мінімальні значення	232,0±22,43	306,0±27,43 ••	52,0±10,27 •,*
	Максимальні значення	354,0±30,68	391,0±29,80	240,0±22,97 ••,*
Через 3 місяця	Середні значення	320,67±24,88	413,42±28,06 ••	246,20±16,64 ••,*
	Мінімальні значення	263,10±23,99	325,28±28,20	156,18±10,55 •,*
	Максимальні значення	378,24±28,80	501,56±29,21 •	336,21±22,70 *
Через 6 місяців	Середні значення	428,73±39,56	618,14±47,15 •	380,12±30,70 *
	Мінімальні значення	372,22±35,37	543,42±44,25 •	305,40±23,76 *
	Максимальні значення	485,23±43,76	692,85±44,72 •	454,84±37,65 *
Через 12 місяців	Середні значення	707,72±40,15	1036,69±55,53 •	567,38±40,86 ••,*
	Мінімальні значення	600,43±49,62	897,55±52,28 •	494,80±34,74 *
	Максимальні значення	815,0±50,75	1175,82±58,79 •	639,95±47,00 ••,*

Примітки: •p<0,01; •• p<0,05- достовірна різниця значень стосовно даних групи А. *p1<0,01- достовірна різниця значень стосовно даних групи Б відповідно.

Через 6 місяців досліджень найвищі середні значення щільності кісткової тканини спостерігали у прооперованих групи Б – 618,14±47,15 HU, які були у 1,4 раза, ($p<0,01$), та у 1,6 раза, ($p>0,05$, $p1<0,01$), вище, ніж у досліджуваних групах А та В, відповідно. Привертало увагу, що мінімальні дані ЩКТ у групі Б були у 1,5 та у 1,8 раза вище, ніж у групах А і В, відповідно, (p, $p_1<0,01$). Однак у групі Б, де для заміщення кісткового дефекту застосовувалась композиція ЗКТГ + ММСК–ЖТ + ЗТП, максимальні значення ЩКТ були вищими, ніж у групі А, де для заміщення кісткового дефекту застосовувався ЗКТГ – у 1,4 раза, ($p<0,01$), та у групі В (при спонтанному загоєні дефекту) – у 1,5 раза, ($p>0,05$, $p_1<0,01$).

Через рік досліджень, середнє значення ЩКТ у хворих групи Б було вірогідно вище: у 1,5 раза та у 1,8 раза стосовно відповідних даних у групи А і В. При цьому, мінімальне значення ЩКТ у хворих підгруп А та В були у 1,5 раза та 1,8 раза нижче, ніж в осіб групи Б, ($p<0,01$, $p_1<0,01$) (рис.6.7).

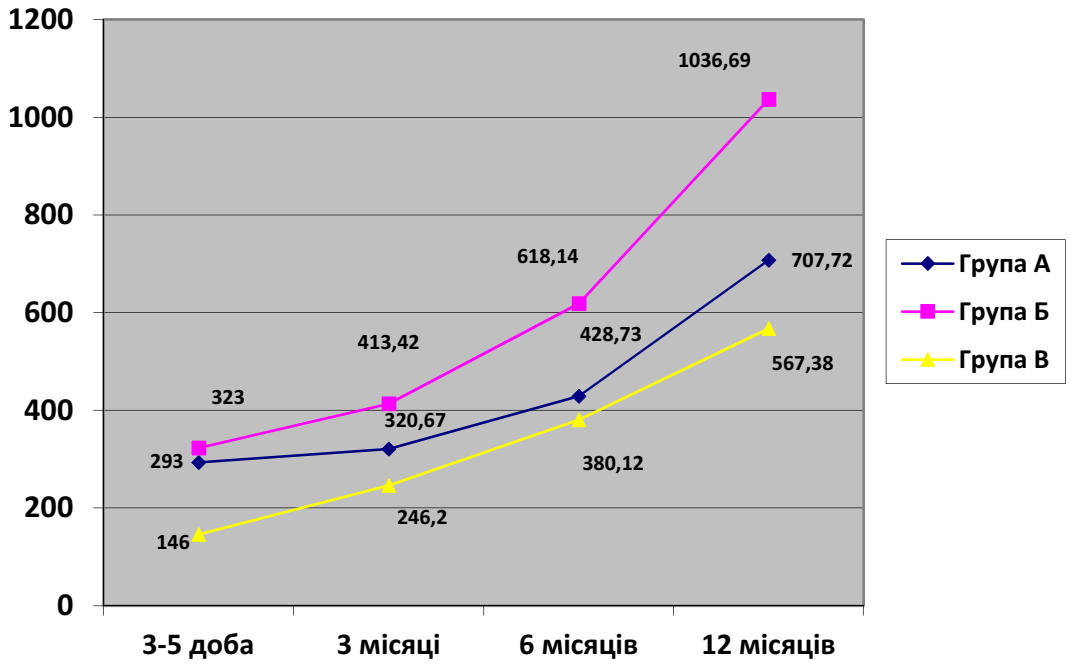

Рис. 6.7. Динаміка середніх значень щільності кісткової тканини у хворих груп дослідження у різні терміни спостереження.

В той самий час, максимальні значення ЩКТ у хворих групи Б, де аугментація кісткових дефектів проводилась із застосуванням запропонованої нами композиції, були у 1,4 раза, ($p<0,01$) та у 1,8 раза, ($p<0,05$, $p_1<0,01$), вище, ніж у групи А, при заміщенні кісткових дефектів замінником кісткової тканини на основі гідроксиапатиту та у групі В, де загоєння кісткового дефекту перебігало спонтанно, відповідно.

Таким чином, застосування ТЕК, запропонованого нами для заміщення кісткового дефекту, сприяло максимальному збільшенню ЩКТ при дещо нижчому ефекті збільшення ЩКТ при аугментації кісткових дефектів ЗКТГ.

6.2. Результати біохімічних і гістологічних досліджень при відновленні кісткових дефектів остеопластичними матеріалами.

Для вивчення процесів ремоделювання кісткової тканини у 26 хворих при заміщенні кісткових дефектів ЗКТГ (група А), 28 хворим при аугментації, проведеної з використанням остеопластичної композиції (ЗКТГ + ММСК–ЖТ + ЗТП) (група Б) та у 25 хворим, у котрих загоєння кісткового дефекту відбувалося під кров'яним згустком, або спонтанно (група В), проведено визначення активності кислої (КФ) та лужної фосфатази (ЛФ) у ротовій рідині з визначенням індексу мінералізації (ІМ) кісткової тканини.

У результаті проведених досліджень встановлено (табл. 6.2), що у післяопераційному періоді максимальне значення активності КФ у ротовій рідині, спостерігалося в осіб групи В – 189,15±12,24 нмоль/с.л, що перевищувало значення у групі А – на 10,53%, ($p>0,05$) та у групі Б на 16,67%, ($p_1<0,05$). При цьому, у даний період, активність лужної фосфатази у ротовій рідині коливалась від 813,80±66,00 нмоль/с.л. у хворих групи Б до 714,18±63,12 нмоль/с.л, в осіб групи В, а отримані значення не відрізнялись статистичною вагомістю між собою, (p, $p_1>0,05$). У післяопераційному періоді значення ІМ кісткової тканини у хворих груп дослідження не відрізнялись статистичною вірогідністю між собою та коливалися від

максимальних значень – 5,15±0,86, ($p<0,05$), в осіб групи Б до мінімальних – 3,77±0,63, (p, $p_1>0,05$) у хворих групи В.

Таблиця 6.2

Динаміка значень маркерів кісткового метаболізму в ротовій рідині хворих груп спостереження

Терміни спостереження	Біохімічні показники	Група А (остеопластика ЗКТГ) n=26	Група Б (остеопластика ЗКТГ +ММСК–ЖТ +ЗТП) n=28	Група В (спонтанне загоєння кісткового дефекту під кров'яним згустком) n=25
Післяопера-ційний період (3-5-та доба)	Кисла фосфатаза (КФ) нмоль /с.л	169,24±10,41	157,64±9,32	189,15±12,24 *
	Лужна фосфатаза (ЛФ) нмоль /с.л	770,0±65,21	813,80±66,00	714,18±63,12
	ЛФ/КФ	4,55±0,76	5,15±0,86	3,77±0,63
Через 3 місяця	Кисла фосфатаза (КФ) нмоль /с.л	148,00±8,24	136,41±7,15	167,07±9,36*
	Лужна фосфатаза (ЛФ) нмоль /с.л	796,26±66,28	840,06±67,00	741,44±64,25
	ЛФ/КФ	5,38±0,90	6,16±1,03	4,44±0,74
Через 6 місяців	Кисла фосфатаза (КФ) нмоль /с.л	135,88±7,82 Δ	124,29±7,35 Δ	164,95±8,21 *
	Лужна фосфатаза (ЛФ) нмоль /с.л	902,28±70,25	1016,15±74,00	847,80±69,28
	ЛФ/КФ	6,24±1,04	8,18±1,27	5,14±0,91 *
Через 12 місяців	Кисла фосфатаза (КФ) нмоль /с.л	127,45±6,80 Δ Δ	112,44±6,52 Δ Δ	150,00±7,21 Δ,*
	Лужна фосфатаза (ЛФ) нмоль /с.л	934,58±71,42	1025,20±76,0 Δ	867,83±69,95
	ЛФ/КФ	7,32±1,22	9,12±1,40 Δ	5,78±1,11

Примітки: • $p<0,05$ – достовірна різниця значень стосовно даних групи А.
*$p_1<0,05$ – достовірна різниця значень стосовно даних групи Б.
Δ $p_2<0,05$ – достовірна різниця значень стосовно даних післяопераційного періоду

Через 3 місяці спостережень, при застосуванні різних остеотропних препаратів, визначили подальше зниження у ротовій рідині досліджуваної активності кислої фосфатази на: 12,56% у групі А, на 13,47% у групі В та на 11,67% у групі В стосовно даних післяопераційного періоду, ($p>0,05$). При цьому, значення активності КФ у ротовій рідині хворих групи А і Б не відрізнялися статистичною значущістю між собою, ($p>0,05$), тоді як в осіб групи В активність КФ у ротовій рідині була на 22,48% вищою, ніж у досліджуваних групи Б, ($p_1<0,05$). Активність ЛФ у ротовій рідині хворих груп дослідження дещо збільшувалась стосовно даних попереднього терміну спостереження, ($p_2>0,05$), і коливалася від 840,06±67,00 нмоль/с.л, у групі Б до 741,44±64,25 нмоль/с.л, у групі В, (p, $p_1>0,05$). Водночас через 3 місяці спостережень, значення ІМ кісткової тканини характеризувалось мінімальними значеннями у групі В – 4,44±0,74 та максимальними – 6,16±1,03 у групі Б, (p, p_1, $p_2>0,05$).

Через 6 місяців досліджень спостерігали вірогідне зниження активності КФ у ротовій рідині стосовно даних післяопераційного періоду: у групі А на 19,72%, у групі В на 21,56%, ($p_2<0,05$). Водночас у групі В зниження активності КФ складала 12,80% і не мала вірогідного характеру, ($p_2>0,05$). Привертало увагу, що у представників групи А та Б активність КФ у ротовій рідині була на 17,62%, ($p>0,05$), та 24,65%, ($p_1<0,05$) нижчою порівняно з даними в осіб групи В. У даний термін спостереження спостерігали зростання активності ЛФ у ротовій рідині хворих: від найменших значень цього параметра у групі В – 847,80±69,28 нмоль/с.л до найвищих у групі Б – 1016,15±74,00 нмоль/с.л, (p, p_1, $p_2>0,05$). При цьому, ІМ кісткової тканини, був найвищий в осіб групи Б – 8,18±1,27, (p, $p_1>0,05$), і у 1,6 раза менше у хворих групи В – 5,14±0,91, (p, $p_2>0,05$, $p_1<0,05$).

Через рік спостережень в осіб груп дослідження активність КФ у ротовій рідині вірогідно знижувалась та була меншою стосовно даних післяопераційного періоду: у групі А – на 24,70%, ($p_2<0,01$), у групі Б – на 28,67%, ($p>0,05$, $p_2<0,01$), та у групі В – на 20,70% ($p>0,05$, p_1, $p_2<0,05$).

Активність ЛФ ротової рідини досліджуваних груп А і В хоча і зростала на 21,37% та на 21,51%, (p, p_1>0,05), відповідно, однак отримані дані не відрізнялись статистичною значимістю від значень у післяопераційному періоді, (p_2>0,05). Водночас в осіб групи Б досліджували вірогідне зростання активності ЛФ у ротовій рідині (на 25,96%, (p_2<0,05)) стосовно вихідних даних. Через 12 місяців дослідження, ІМ кісткової тканини у досліджуваних зростав: у групі А – у 1,6 раза (p_2>0,05), у групі Б – у 1,8 раза (p_1>0,05, p_2<0,05), та у групі В – у 1,5 раза, (p, p_1, p_2>0,05).

Отже, зниження активності КФ на тлі підвищення ЛФ у ротовій рідині, вказує на поліпшення регенеративних процесів та активацію ремоделювання кісткової тканини у хворих груп дослідження. Однак, в осіб групи Б, де для заповнення кісткових дефектів застосовувалась комбінація ЗКТГ + ММСК–ЖТ + ЗТП, ці процеси відбувалися інтенсивніше, ніж у групах А та В, де для аугументації кісткових дефектів використовувались ЗКТГ та при спонтанному загоєнні під кров'яним згустком відповідно.

Через 8-12 місяців післяопераційного періоду, при проведенні гістологічного дослідження у групі А (ЗКТГ), в трепанобіоптатах візуалізувалась наявність багаточисельних фрагментів остеопластичного матеріалу різного ступеня деструкції. Між фрагментами матеріалу спостерігалась відносно рихла сполучна тканина (фібро-ретикулярна остеогенна тканина) (рис. 6.8 а)

Слід зазначити, що сполучна тканина у трепанобіоптатах в осіб групи А також містила колагенові волокна, фібробласти, макрофаги та лімфоцити, спостерігалась велика кількість капілярів. Між сполучною тканиною і фрагментами остеопластичного матеріалу клітинні елементи не скупчувались, про що свідчила відсутність макрофагально-гістологічної резорбції. Фрагменти матеріалу мали різну структуру, у залежності від ступеня розсмоктування: у деяких фрагментах зберігалась структура гомогенезованої кістки без клітин, в інших – виражена деструкція матеріалу (рис. 6.8 б). При фазово-контрастній мікроскопії, у частинках

остеопластичного матеріалу досліджувалися елементи кісткової структури в окремих фрагментах, в інших ділянках спостерігалась їх повна деструкція (рис. 6.8 в). Можливо, деструкція ЗКТГ відбувається шляхом безклітиного лізису під впливом колагенолітичних ферментів.

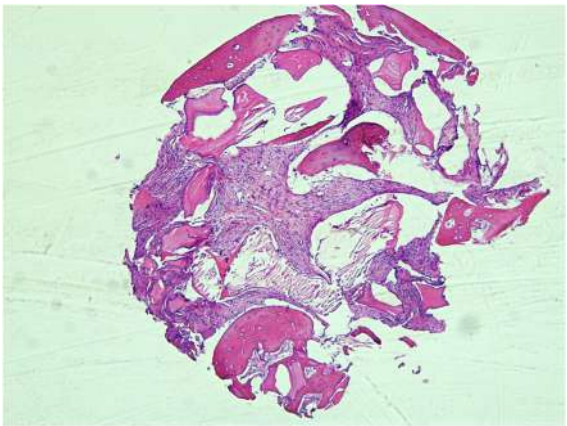

а)

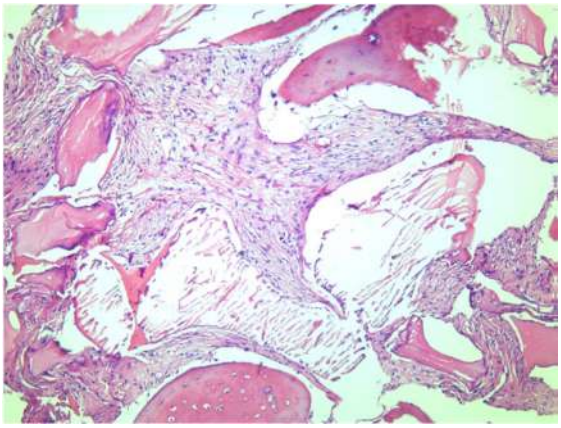

б)

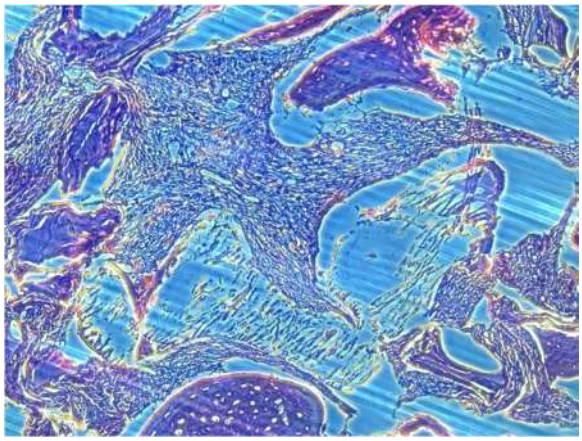

в)

Рис. 6.8. Гістологічний препарат кісткової тканини, групи А:

а) трепанобіоптат, що містить сполучну тканину та новоутворену кісткову тканину (фарбування гематоксилін та еозин, зб.х50);

б) фрагменти остеопластичного матеріалу різного ступеня деструкції, сполучна тканина з багаточисленними судинами, ділянки остеогенезу (фарбування гематоксиліном та еозином, зб.х100); в) фрагменти безструктурного матеріалу, новоутвореної кістки та сполучної тканини (фазово-контрастна мікроскопія, зб. х100.

При проведених гістологічного дослідження у групі Б (ММСК–ЖТ + ЗТП + ЗКТГ), отримані біоптати мали будову кісткової тканини, переважно губчастої кістки (рис. 6.9 а). Поміж трабекул спостерігали кістковомозкові простори, що були виповнені лімфоцитами, макрофагами, нейтрофілами, окремими плазматичними клітинами. В полі зору зустрічались остеобластичні елементи, котрі утворювали ланцюг навколо новоутвореної, у тому числі остеоїдної тканини (рис. 6.9 б). У деяких трабекулах віазуалізувались елементи деструкції. Поміж елементів новоутвореної кістки спостерігали скупчення дрібних фрагментів ЗКТГ (рис. 6.9 в).

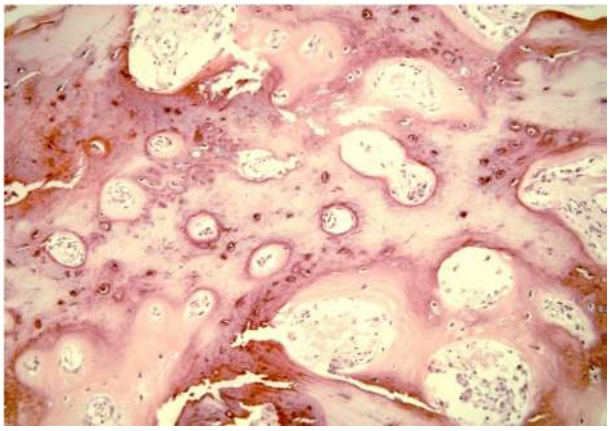

а)

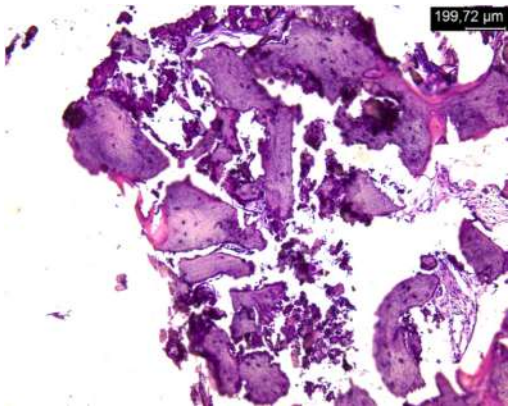

б)

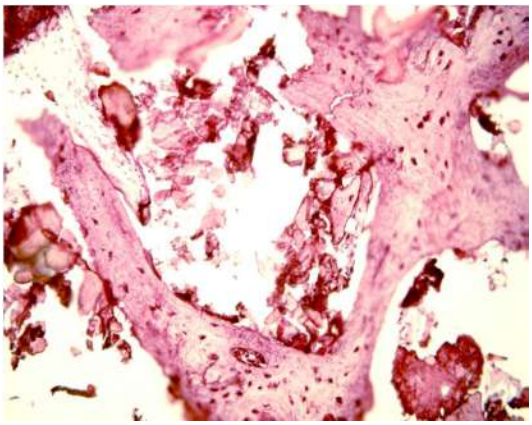

в)

Рис. 6.9. Гістологічний препарат біоптата кісткової тканини, групи Б. Фарбування гематоксиліном та еозином. Зб. х 200): а) зріла кісткова тканина трабекулярної структури; б) багаточисельні трабекули новоутвореної кістки, зі скупченням між ними гранул матеріалу; в) між кістковими балками фрагменти демінералізованої кістки.

При фазово-контрастній мікроскопії чітко визначалась зріла кісткова структура новоутворених трабекул (рис. 6.10 а, б).

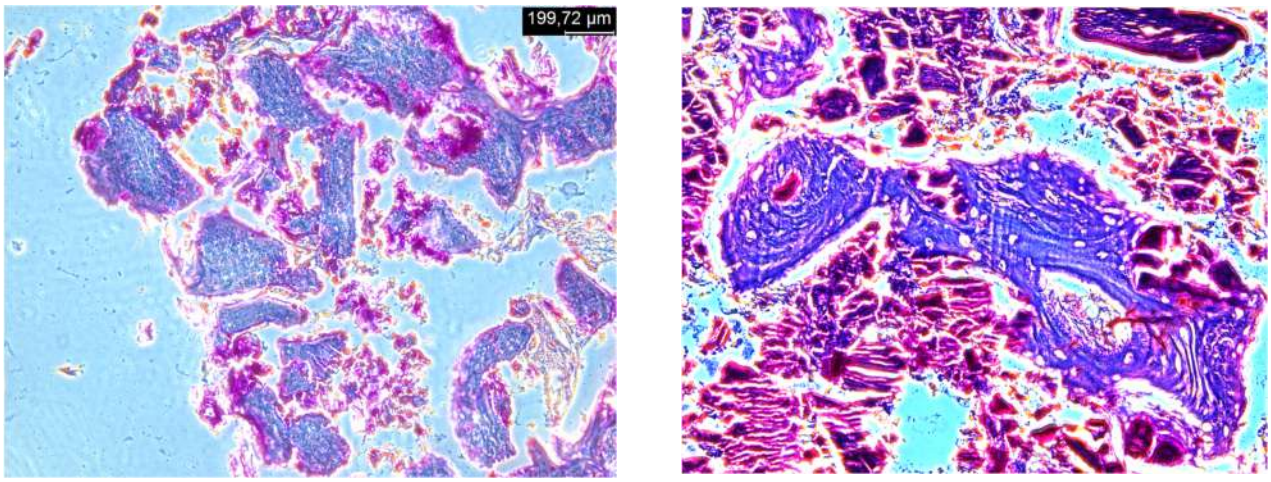

а) б)

Рис. 6.10. Гістологічний препарат біоптата кісткової тканини групи Б: а) волокниста структура новоутвореної кістки, гранули імплантованого матеріалу; б) структура Гаверсових каналів зрілої кісткової тканини, (фазово-контрастна мікроскопія. Зб. х 200).

При гістологічному дослідженні трепанобіоптатів, що утворились у групі В (спонтанне загоєння, під кров'яним згустком), відзначили формування кісткових трабекул, між якими була розташована пориста сполучна тканина з судинами та лімфомакрофагальною інфільтрацією (рис. 6.11 а).

У центрі трепанобіоптату кісткове формування було виражене слабо, а новоутворена кісткова тканина, переважно губчастої будови, візуалізувалась по периферії біоптату. При цьому, кісткові трабекули мали відносно чітку зрілу волокнисту структуру, відзначали формування остеонів (рис. 6.11 б).

При проведенні фазово-контрасної мікроскопії спостерігали чітку структуру кісткових трабекул (рис. 6.12).

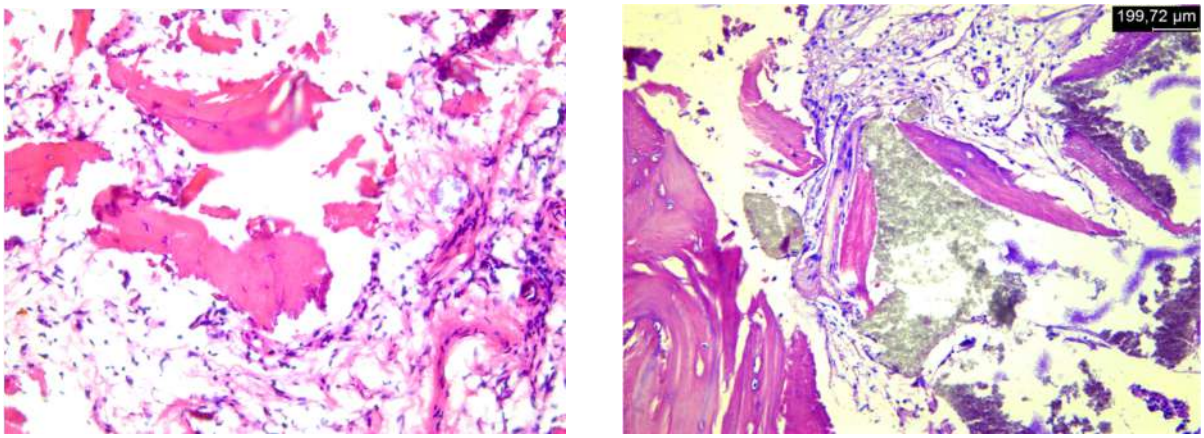

а) б)

Рис. 6.11. Гістологічний препарат біоптатів кісткової тканини, група В. Фарбування гемотоксиліном і еозином. Зб. х 200, х 100: а) кісткові фрагменти різної величини з нечіткими контурами, між ними сполучна тканина з помірною клітиною інфільтрацією; б) новоутворена губчаста кістка.

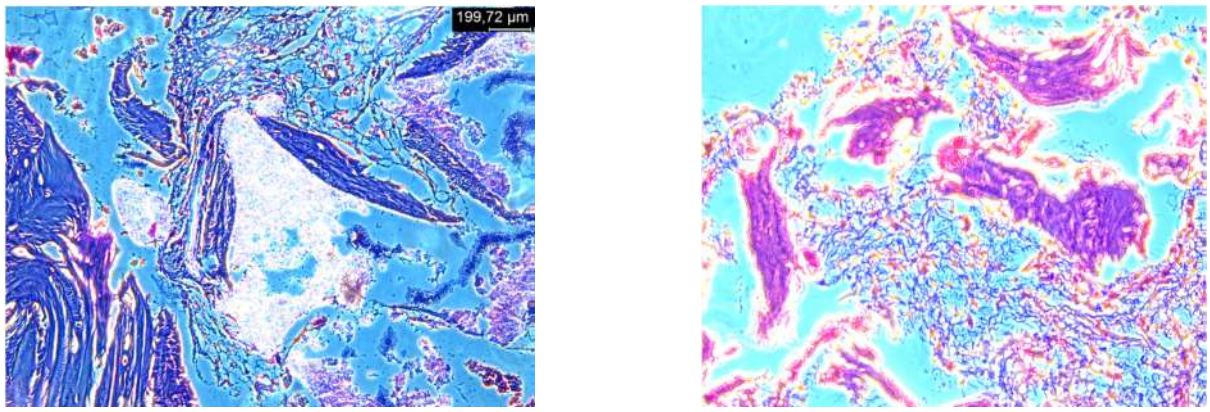

а) б)

Рис. 6.12. Гістологічний препарат біоптату кісткової тканини групи В. Фазово-контрастна мікроскопія. Зб. х 200: а) волокниста структура новоутворених трабекул; б) чітка кісткова структура.

6.3. Клінічні приклади лікування з використанням остеопластичних матеріалів для відновлення кісткової тканини щелеп перед дентальною імплантацією.

Клінічний випадок № 1 (хворий групи 1Б).

У підрозділ хірургічної стоматології ОКНП «Чернівецька обласна клінічна лікарня» звернулась жінка 45 років зі скаргами на затруднений прийом їжі, на відсутність зубів на верхній щелепі. У результаті клінічного дослідження, діагностували відсутність 16, 15, 14, 13, 12, 24, 25 зубів. Хворій була виконана конусно-променева КТ, за даними якої висота коміркової дуги нижньої щелепи у ділянці відсутніх зубів 15 та 16 складала 2,60 мм та 0,4 мм, відповідно (рис. 6.13).

Рис. 6.13. Конусно-променева комп’ютерна томографія хворої Д.

Хворій проведена операція синус-ліфтинг у ділянці відсутніх 15, 16 зубів з використанням тканинного еквіваленту кісткової тканини на основі ЗКТГ + ММСК–ЖТ + ЗТП (рис. 6.14).

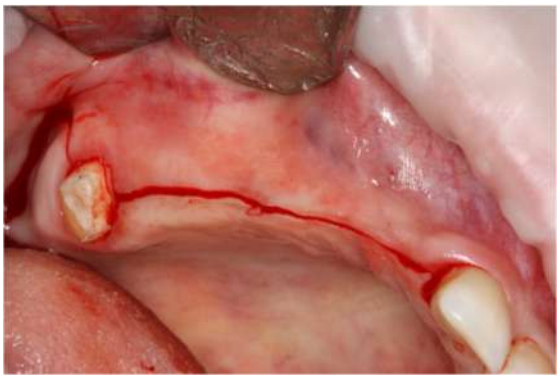

а)

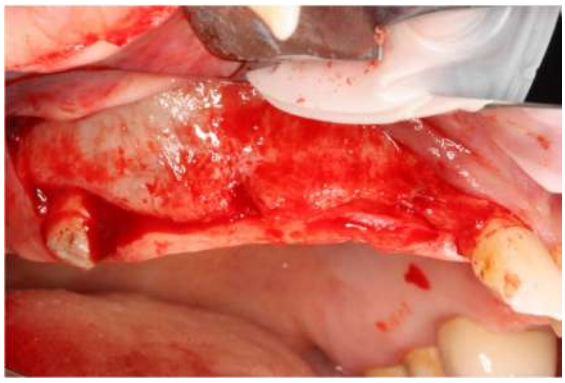

б)

в)

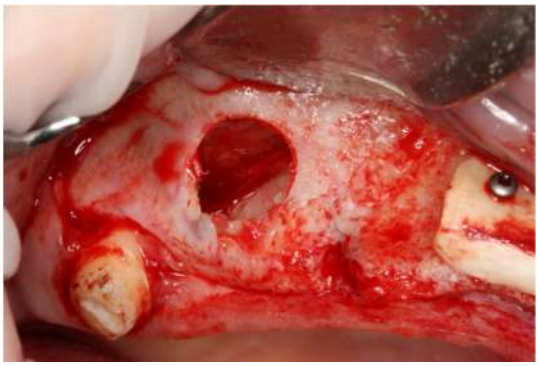

г)

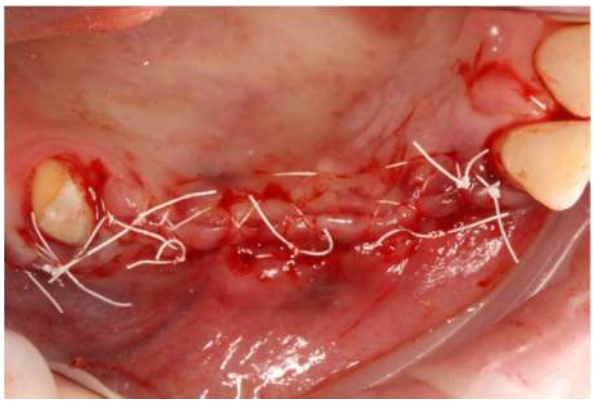

д)

Рис. 6.14. Етапи проведення операції синус-ліфтинг хворої Д: а) розріз по вершині коміркового відростка у ділянці відсутніх зубів у 1 – сегменті; б) відшарування слизово-окісного клаптя; в) формування кісткового вікна на латеральній стінці верхньощелепної пазухи; г) відшарування слизової оболонки верхньощелепної пазухи; д) ушиття рани вузловими швами.

Через 6 місяців, на етапі планування дентальної імплантації, була проведена повторна КТ (рис. 6.15)

За даними КТ, спостерігалось утворення досить щільного остеорегенерату в прооперованій ділянці (1170 ум. од. HU), що за оптичністю був споріднений до нативної кісткової тканини, однорідний за структурою, відзначались незначні включення часточок остеопластичного матеріалу.



Рис. 6.15. Конусно-променева КТ верхньої щелепи хворої Д. через 6 місяців після операції синус-ліфтинг.

Висота коміркового відростка у ділянці відсутніх зубів 16 та 15 складала 17,3 мм та 15,0 мм відповідно. Активність ЛФ та КФ у ротовій рідині хворої дорівнювали відповідно, 1022,87 нмоль/с. л. та 111,96 нмоль/с. л., при значенні індексу мінералізації кісткової тканини 9,14. За допомогою трепана 2 мм перед проведенням дентальної імплантації було проведено біопсію кісткової тканини (рис. 6.16).

У центральній частині отриманого біоптату було присутнє кісткове формування та візуалізувалась невелика кількість імплантованого остеопластичного матеріалу. Поміж новоутвореними трабекулами спостерігали кістковомозкові канали, а також зрілу сполучну тканину, котра проростала між гранулами матеріалу.

Через 6 місяців після постановки дентальних імплантантів пацієнтка була скерована до лікаря-ортопеда для подальшого протезування (рис. 6.17).

Рис. 6.16. Гістологічний препарат зразку біоптату кісткової тканини хворої Д. Фарбування гематоксиліном та еозином, зб. х 200. Новоутворена кісткова тканинна з жировим кістковим мозком, з включенням імплантованого матеріалу (темний колір).

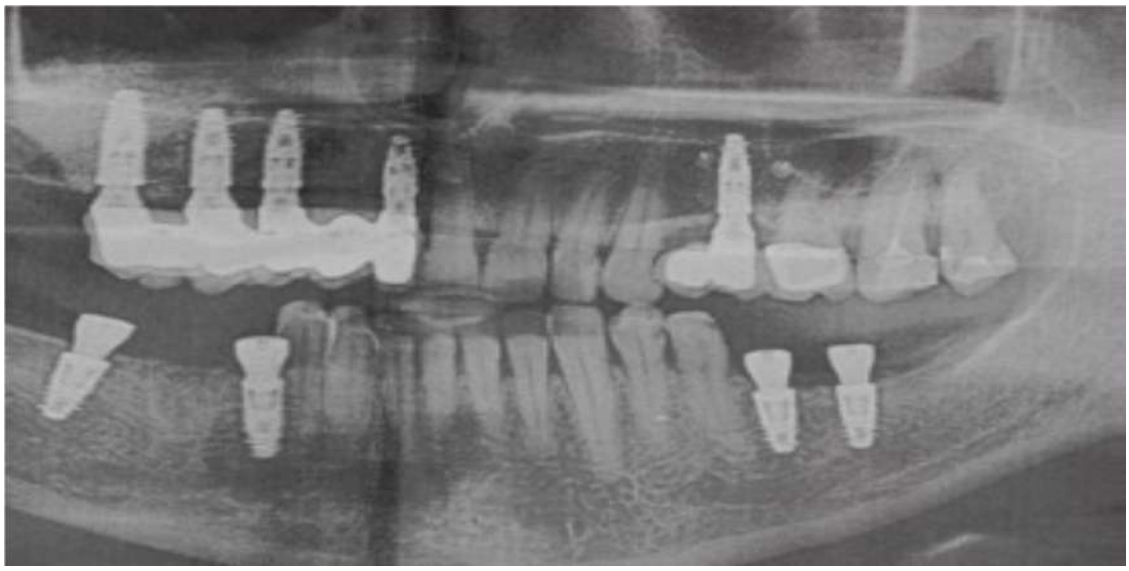

Рис. 6.17. Ортопантомограма хворої Д. після закінчення лікування.

Клінічний випадок № 2 (хворий групи 1Б).

Хвора Т., 50 років звернулась у підрозділ хірургічної стоматології ОКНП «Чернівецька обласна клінічна лікарня». У результаті проведення клінічно-променевого дослідження був поставлений діагноз: «Вторинна часткова адентія на верхній та нижній щелепах, хронічний генералізований пародонтит третього ступеня». При огляді хворої Т. було виявлено рухомість 17, 16, 27, 13, 12, 11 – третього ступеня. За даними комп'ютерної томографії (рис. 6.18) виявлено атрофію коміркового відростка, зміни періодонтальних щілин у ділянках 11, 12, 13, 16, 17, 27, потовщення слизової оболонки верхньощелепних пазух. Висота коміркового відростка у ділянках відсутніх зубів складала: 14-2 мм; 15-2,6 мм; 25-0,9 мм, 26-0,9 мм.

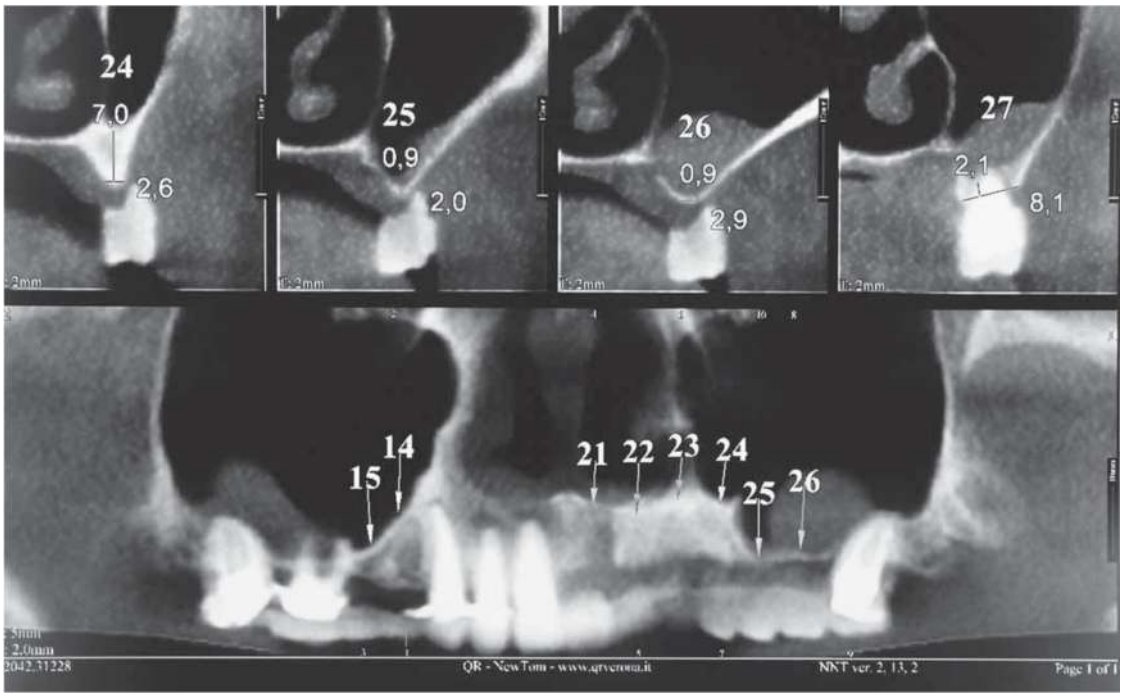

Рис. 6.18. Конусно-променева КТ верхньої щелепи хворої Т. до початку лікування: атрофія коміркового відростка у ділянках відсутніх зубів, зміни періодонтальної щілини у ділянках усіх зубів, потовщення слизової оболонки верхньощелепних пазух.

Хворій Т. видалено 11, 12, 13, 16, 17, 27 зуби, проведений двосторонній синус-ліфтинг. Лунки видалених зубів і кісткове вікно було заповнено (ЗКТГ + ММСК–ЖТ + ЗТП»), сумарний об’єм трансплантанта складав 9 $см^3$. Повношаровий слизово-окісний клапоть переміщено у ділянку видалених зубів, рана ушита наглухо.

Через 6 місяців після трансплантації за даними КТ, (рис. 6.18), висота коміркового відростка у ділянці видалених зубів становила: 14-6,5 мм; 15-11,1 мм; 16-9 мм; 17-8 мм; 25-11,5 мм; 26-10,7 мм. У ділянці дна верхньощелепних пазух з обох боків, ділянки сформованої кісткової тканини, що зливалися з кістковою тканиною коміркового відростка, по щільності (1.205 ум.од HU), відповідали незміненій кістковій тканині. Активність лужної та кислої фосфатаз у ротовій рідині хворої становила 1025,30 нмоль/с.л та 119,86 нмоль/с.л, при значеннях індексу мінералізації кісткової тканини 8,55. При гістологічному дослідженні тканини, отриманого з регенерату візуалізувалась кісткова тканина з активними процесами формування (рис. 6.20).

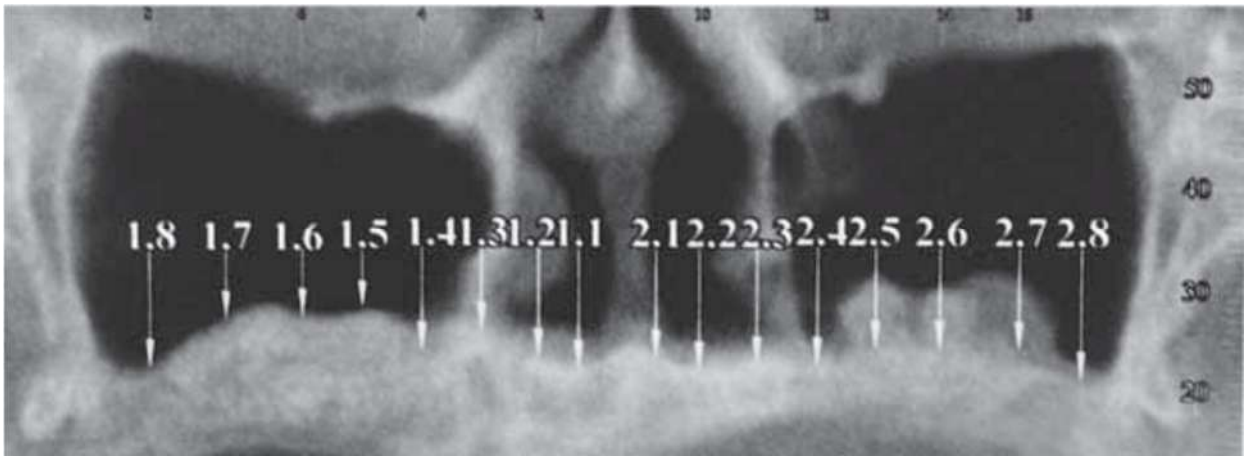

Рис. 6.19. Конусно-променева КТ верхньої щелепи хворої Т. (стаціонарна картка №221) після видалення зубів і трансплантації ТЕК у лунки видалених зубів та у ділянку дна верхньощелепних пазух: сформована кісткова тканина, що зливається з тканиною коміркового відростка.

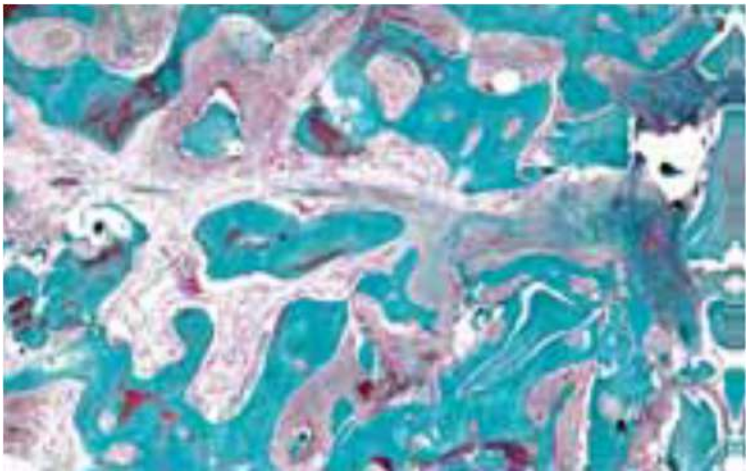

Рис. 6.20. Гістологічний препарат хворої Т. через 6 місяців після трансплантації ТЕК, утворений трабекулами губчастої речовини кісткової тканини, фарбування по Массону-Голднеру. Зб. х 50.

Клінічний випадок № 3 (хворий групи 2А).

У підрозділ хірургічної стоматології ОКНП «Чернівецька обласна клінічна лікарня» звернулась хвора Н., 34 роки, зі скаргами на затруднений прийом їжі та руйнування коронок зубів. У результаті клінічних досліджень, у хворої був діагностований хронічний періодонтит 15 і 36 (рис. 6.21).

Рис. 6.21. Конусно-променева комп’ютерна томографія хворої Н. до початку лікування.

Хворій проведена конусно-променева КТ, за даними якої було з’ясовано, що ширина коміркового відростка верхньої щелепи у ділянці 15 зуба складала 10,68 мм і ширина коміркової дуги нижньої щелепи складала у ділянці 36 зуба 10,50 мм (рис. 6.22).

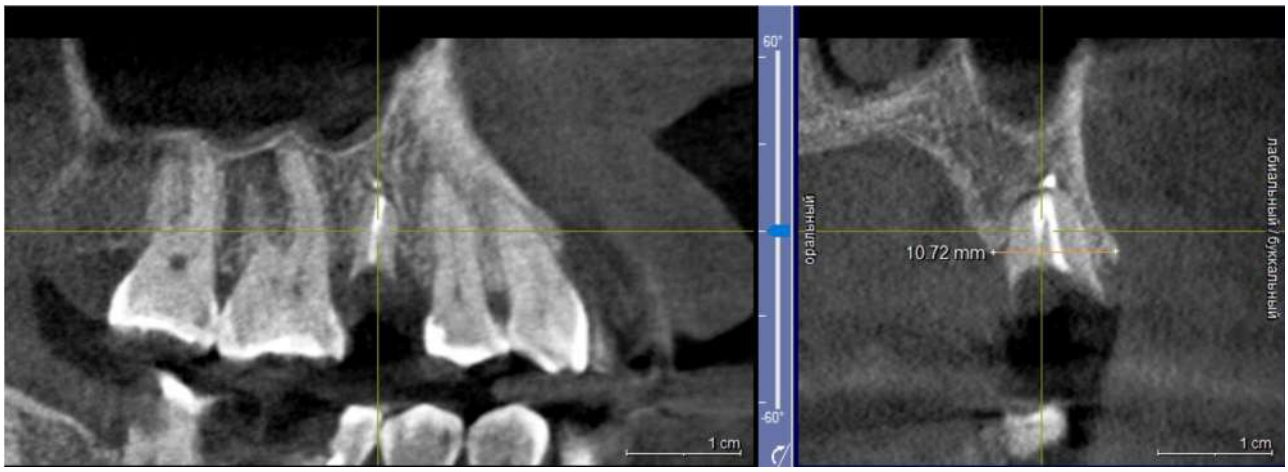

а)

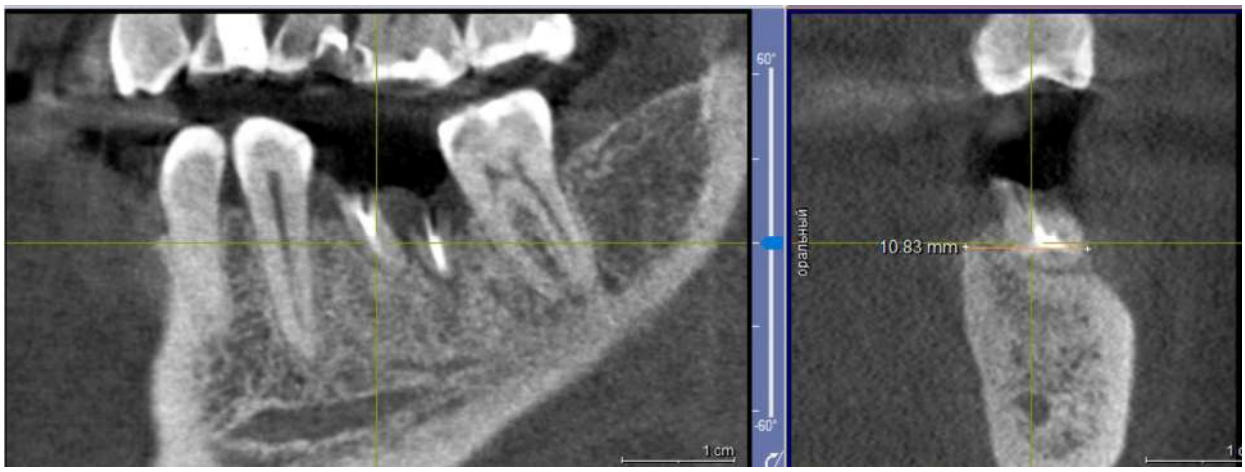

б)

Рис. 6.22. Конусно-променева КТ до початку лікування: а) верхньої щелепи у ділянці 15 зуба; б) нижньої щелепи у ділянці 36 зуба.

Хворій Н. проведена екстирпація 15 та 36 зубів, з одночасною пластикою замінника кісткової тканини на основі гідроксиапатиту (рис. 6.23).

Через 6 місяців після проведення аугментації пацієнці проведено повторно конусно-променеву КТ (рис. 6.24).

а)

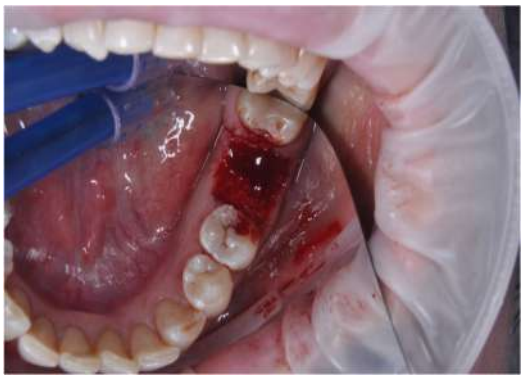

б)

Рис. 6.23. Внесення ЗКТГ у лунку видаленого 15 зуба (а) та 36 зуба (б).

Рис. 6.24. Конусно-променева КТ хворої Н. через 6 місяців через операції аугментації лунок 15 і 36 зубів.

За даними КТ, був отриманий остеопрепарат, щільність 707,55 ум.од. HU, що відповідав за оптичною щільністю кістковій тканині, однорідний за структурою, з незначними включеннями частинок остеопластичного матеріалу. Ширина коміркового відростка становила 8,50 мм – у ділянці 15 зуба та 8,90 мм у ділянці 36 зуба (рис. 6.25).

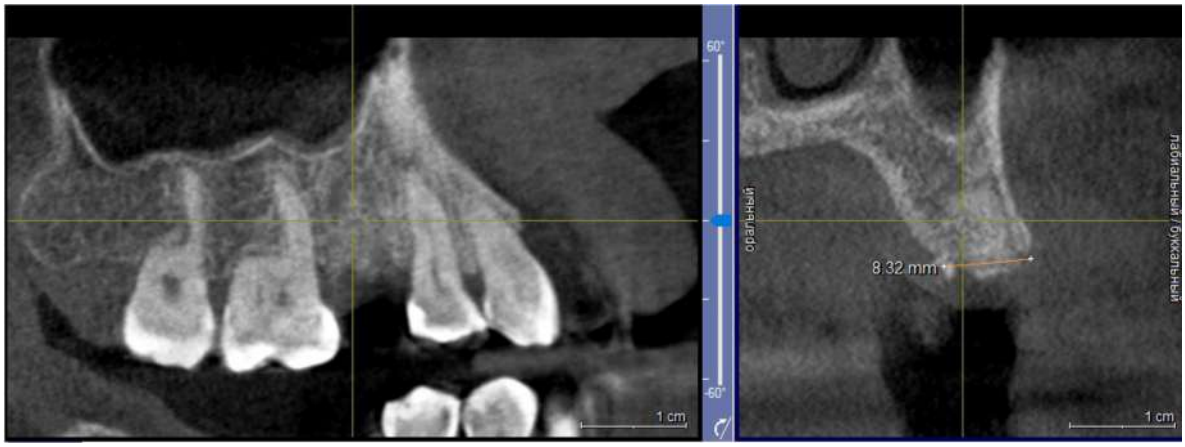

а)

б)

Рис. 6.25. Конусно-променева КТ щелеп хворої Н. через 6 місяців після аугментації лунки: а) у ділянці видаленого 15 зуба; б) у ділянці видаленого 36 зуба.

При цьому, активність ЛФ та КФ у ротовій рідині хворої Н. складала 832,44 нмоль/с.л та 134,59 нмоль/с.л, при значеннях індексу мінералізації кісткової тканини 6,18. Гістологічне дослідження трепанобіоптату перед постановкою дентального імпланта показано, що у центрі біоптату кісткове формування було виражене слабо. Новоутворена кісткова тканина, переважно губчастої будови, відзначалась по периферії біоптату. Кісткові трабекули мали відносно зрілу волокнисту структуру, відзначався ріст остеонів, між фрагментами імплантованого кістково-пластичного матеріалу

візуалізувалися ділянки сполучної тканини з судинами мікро-макрофагальною інфільтрацією (рис. 6.26).

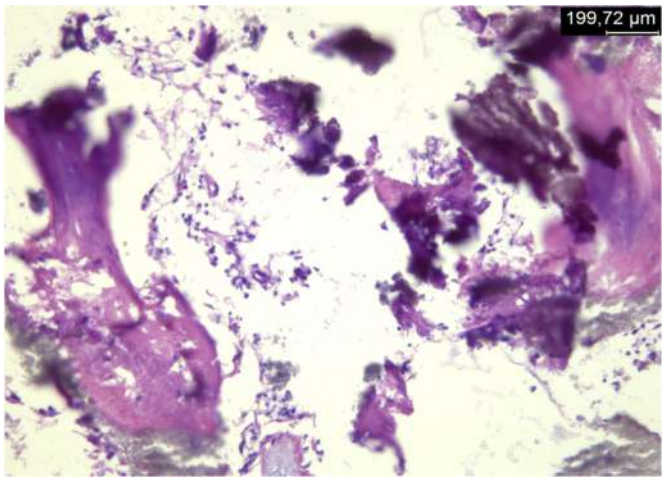

Рис. 6.26. Гістологічний препарат зразок біоптату кісткової тканини хворої Н. Кісткові трабекули між скупченням гранул ЗКТГ.

Через 6 місяців після постановки дентальних імплантів хвора Н. була скерована до лікаря стоматолога-ортопеда для подальшого протезування (рис. 6.27).

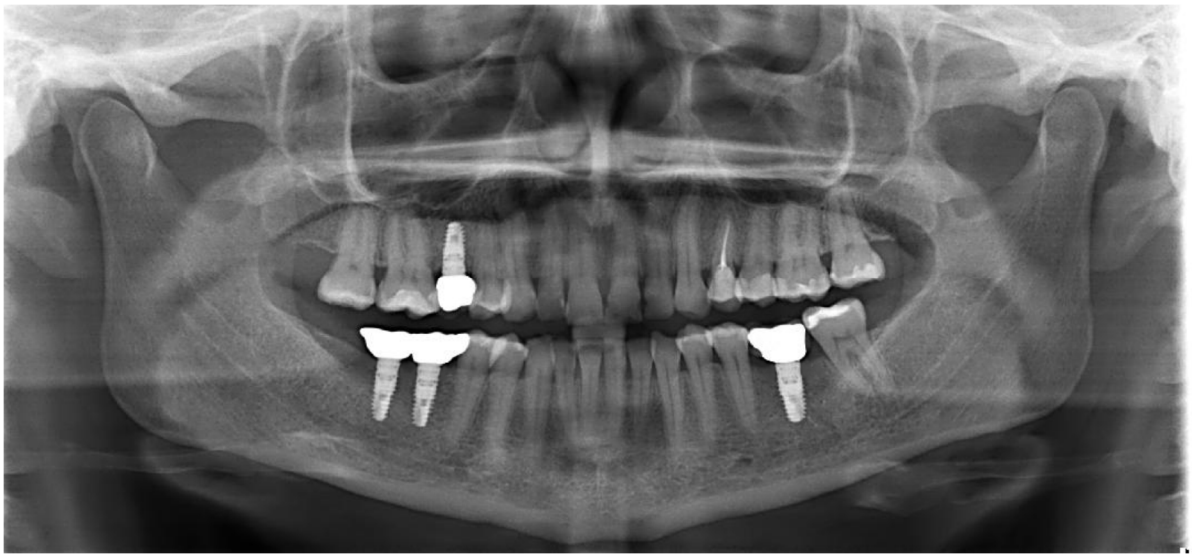

Рис. 6.27. Ортопантонограма хворої Н. після завершення лікування.

Клінічний випадок № 4 (хворий групи 4Б).

Хворий Л., 18 років був скерований у стаціонар підрозділу хірургічної стоматології ОКНП «Чернівецька обласна клінічна лікарня» з поліклініки з метою видалення ретенованого дистопованого 38 зуба. На ортопантонограмі визначався ретенований горизонтально розташований 38 зуб, кортикальна пластинка була збережена частково, покривала 38 зуб. У проєкції коронки 38 зуба відзначалося розрідження кісткової тканини півмісяцевої форми (рис. 6.28).

Рис. 6.28. Ортопантонограма хворого Л.

Операція видалення ретенованого 38 зуба проводилася за стандартною методикою: кортикальна пластинка трепанувалася за допомогою твердосплавного бора; зуб розпилювався на коронкову та кореневу частину, які були видалені з лунки. Після антисептичної обробки, лунка ушивалася наглухо. Відзначали задовільний перебіг післяопераційного періоду, шви були зняті на 8-у добу.

Через 6 місяців спостережень, у результаті проведення повторної КТ, спостерігали новоутворену кісткову тканину, яка займала 2/3 лунки (рис. 6.29). Щільність кісткової тканини у прооперованій ділянці дорівнювала 425,28 ум.од. HU. Активність ЛФ та КФ у ротовій рідині у хворого Л.

дорівнювала 825,00 нмоль/с.л. та 162.18 нмоль/с.л., індекс мінеральної щільності КТ 5,09.

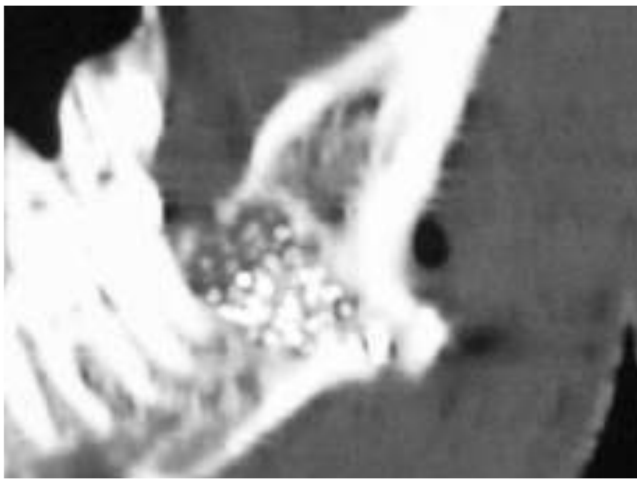

Рис. 6.29. Конусно-променева КТ хворого Л. через 6 місяців після операції.

Гістологічне дослідження, котре було проведено через 6 місяців досліджень, показало (рис. 6.30), що у центральній частині трепанобіоптату кісткове формування було відсутнє. При цьому, кісткова тканина займала від 1/4 до 1/3 площини зрізу. Трабекули були порівняно невеликі, а клітини були представлені остеоцитами, по периферії остеобластами.

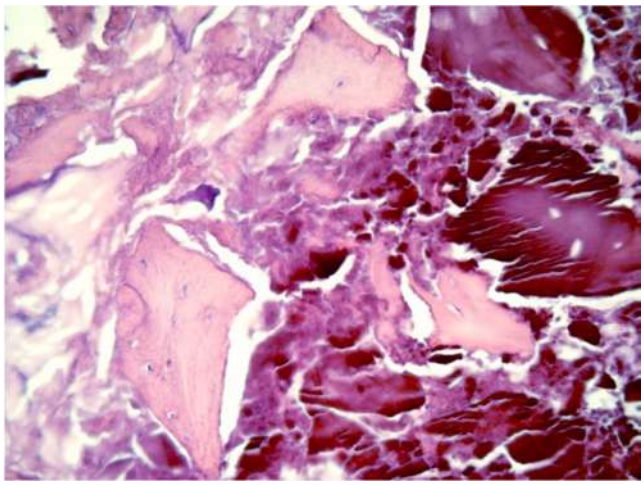

Рис. 6.30. Гістологічний препарат зразку біоптату кісткової тканини хворого Л.

Висновки до розділу.

Конусно-променева комп'ютерна томографія (КПКТ), проведена після хірургічного втручання у хворих груп дослідження, дозволила оцінити стан зубощелепної системи, верхньощелепних пазух, параметри коміркових відростків у ділянці запланованої дентальної імплантації, щільність, якість та архітектоніку кісткової тканини. З'ясовано, що у хворих групи Б, при застосуванні ТЕК, в остеорегенераті спостерігали наявність новоутвореної кісткової тканини, без гранул остеопластичного матеріалу. Через 6-8 місяців після оперативного втручання, досліджувана кісткова ділянка була практично ідентична нативній кістці. У хворих групи А, де заміщення кісткового дефекту проводилось за допомогою ЗКТГ, через 6-8 місяців спостерігали завершену остеорегенерацію у дрібних і середніх дефектах, та через 12-16 місяців – у масивних (понад 2 мм). У прооперованих груп В, при спонтанному загоєнні кісткового дефекту, через 9-11 місяців спостерігалось загоєння дрібних дефектів, а у більш великих дефектах процес остеорегенерації проходив в'яло (був в'ялим) та у термін понад рік не відбувалося повної регенерації досліджуваної тканини.

Встановлено, що у хворих групи Б через 12 місяців досліджень середня щільність остеорегенерату становила 1036,69±55,53 ум.од. HU, що було у 1,5 раза та у 1,8 раза більше, ніж в осіб групи А, ($p<0,01$), та у хворих групи В, ($p<0,05$, $p_1<0,01$), відповідно.

Значення маркерів кісткового метаболізму у ротовій рідині носило позитивну динаміку у віддалені терміни спостереження (6-12 місяців) у хворих всіх груп дослідження, ($p_2<0,01;0,05$). Однак у прооперованих групи Б, через 1 рік спостережень, активність КФ була на 13,35% ($p>0,05$) та на 33,40%, ($p>0,05$, $p_1<0,05$) нижче на тлі підвищення ЛФ на 8,84, ($p>0,05$), і на 15,35%, ($p>0,05$) стосовно аналогічних даних у групах А та В. При цьому, індекс мінералізації КТ у хворих групи Б, був на 8,84% та на 19,74% вище, ніж у прооперованих групи А та В відповідно, (p, $p_1>0,05$, $p_2<0,05$).

При проведені гістологічного дослідження біоптатів кісткової тканини, через 6 місяців спостережень у хворих групи А було відзначено, що застосування ЗКТГ призводить до заміщення кісткового дефекту не більше, ніж на 1/3, при цьому решту об'єму займають гранули кістково-пластичного матеріалу. У хворих групи Б отримані трепанобіоптати мали будову кісткової тканини: поміж трабекул визначали кістково-мозкові простори та подекуди невеликі часточки остеопластичного матеріалу. У хворих групи В процес осифікаціії проходив на периферії: між невеликою кількістю трабекул візуалізували рухому сполучну тканину з лімфомакрофагіальною інфільтрацією.

Основні положення розділу висвітлені у наступних публікаціях:

1. Бамбуляк АВ, Кузняк НБ, Дмитренко РР, Ткачик СВ, Гончаренко ВА. Результати дослідження щільності кісткової тканини у хворих груп дослідження при відновленні кісткових дефектів різними остеопластичними матеріалами. Український журнал медицини, біології та спорту. 2021;6(2):158-62. doi: 10.26693/jmbs06.02.158 [17].

2. Бамбуляк АВ, Попадинець ОГ. Досвід застосування остеопластичної комбінації на основі мультипотентних мезенхімальних стромальних клітин жирової тканини у пацієнта перед дентальною імплантацією (клінічний випадок). Клінічна анатомія та оперативна хірургія. 2021;20,2(76):76-81. doi: https://doi.org/10.24061/1727-0847.20.2.2021.21 [30].

3. Бамбуляк АВ, Кузняк НБ, Лопушняк ЛЯ. Результати променевих методів дослідження у пацієнтів після відновлення кісткових дефектів остеопластичними матеріалами із застосуванням клітинних технологій. Актуальні проблеми сучасної медицини: Вісник Української медичної стоматологічної академії. 2022;22,1(77):65-71. doi: 10.31718/2077-1096.22.1.65 [24].

4. Bambuliak AV. Efficiency of use of osteoplastic materials combined with stromal cells from the adipose tissue in patients with periodontitis. В: Бойчук ТМ,

Іващук ОІ, Безрук ВВ, редактори. Матеріали 101-ї підсумкової наукової конференції професорсько-викладацького персоналу вищого державного навчального закладу України «Буковинський державний медичний університет»; 2020 лют. 10, 12, 17; Чернівці. Чернівці: Медуніверситет; 2020. с. 320-321 [190].

5. Бамбуляк АВ. Біосумісність зразків імплатаційного матеріалу на основі мультипотентних мезенхімальних стромальних клітин жирової тканини. Collection of theses of scientific and methodical reports of international scientific-practical conference «Development of modern science in the conditions of the latest paradigm of functioning of society and the state»; 2021 груд. 6-7; Арад. Арад: Universitatea de Vest „Vasile Goldiş” din Arad (România); 2021. с. 49-51 [4].

6. Бамбуляк АВ. Застосування комбінації на основі остеопластичних матеріалів та мультипотентних мезенхімальних стромальних клітин жирової тканини у пацієнтів груп дослідження перед дентальною імплантацією. Матеріали міжнародної науково-практичної конференції. Актуальні питання медичної теорії та практики; 2021 груд. 10-11; Дніпро. Дніпро: Організація наукових медичних досліджень «Salutem»; 2021. с. 23-26 [7].

7. Бамбуляк АВ, Лопушняк ЛЯ. Ефективність хірургічного лікування із застосуванням клітинних технологій у пацієнтів груп дослідження перед проведенням дентальної імплантації. In: Pluzhnik E, editor. The I International Scientific and Practical Conference. The latest problems of modern science and practice; 2022 Jan. 11-14; Boston. Boston, USA. 2022, p. 283-284 [26].

РОЗДІЛ 7.
ПОРІВНЯЛЬНА КЛІНІЧНО-ФУНКЦІОНАЛЬНА ОЦІНКА ЕТАПУ ДЕНТАЛЬНОЇ ІМПЛАНТАЦІЇ ПІСЛЯ ВІДНОВЛЕННЯ ОБ'ЄМУ КОМІРКОВОГО ВІДРОСТКА ТА КОМІРКОВОЇ ДУГИ ОСТЕОТРОПНИМИ МАТЕРІАЛАМИ.

7.1. Клінічно-функціональна ефективність застосування різних остеотропних матеріалів при проведенні дентальної імплантації.

Оцінка гігієнічного стану порожнини рота показала (табл. 7.1), що у хворих груп дослідження до встановлення дентальних імплантів (ДІ) значення індексу OHI–S коливались від 0,45±0,04 бали в осіб II групи, до 0,56±0,05 бали у досліджуваних III групи, (p, p_1, p_2>0,05), і свідчили на користь доброї гігієни порожнини рота за критеріями даного індексу.

Через 3 місяці після встановлення дентальних імплантів, в осіб I групи, у яких відновлення об'єму коміркового відростка проводилось з використанням ЗКТГ, та у хворих II групи, при застосуванні композиції «ММСК–ЖТ + ЗКТГ + ЗТП» для аугментації КТ, значення індексу OHI–S дорівнювали даним до лікування, (p>0,05), та між собою, (p_2>0,05). Водночас в осіб III контрольної групи (спонтанне відновлення КТ) значення індексу, котрий аналізувався, збільшувалось у 1,4 раза стосовно вихідних даних, (p<0,05), та було суттєво вище, ніж у хворих I та II основних груп, (p_1<0,01).

Через 6 місяців спостережень, динаміка значень індексу OHI–S у хворих груп дослідження змінювалась: визначали зростання даних в осіб I основної групи – у 1,2 раза, (p>0,05, p_1<0,05), та у 1,5 раза у хворих III групи, (p<0,01), стосовно даних до лікування. Однак, в осіб II основної групи значення параметра, котрий вивчався, зменшувались до 0,30±0,05 бали та були у 1,5 раза нижче референтних значень, (p<0,05, p_1, p_2<0,01).

Через 12 місяців після проведення дентальної імплантації у досліджуваних I основної групи, в яких об'єм КТ коміркового відростка відновлювався за допомогою ЗКТГ, та у хворих III контрольної групи

(загоєння післяопераційних ран під кров'яним згустком), значення індексу OHI–S вірогідно збільшувались у 2,0 та 2,2 раза, відповідно, стосовно вихідних даних, ($p<0,01$), і дорівнювали між собою, ($p_1>0,05$), та вказували на задовільну гігієну порожнини рота. У даний термін дослідження в осіб II основної групи, у яких для відновлення об'єму КТ коміркового відростка застосовувалась запропонована нами композиція (ЗТП + ММСК ЖТ + ЗКТГ), гігієна порожнини рота розцінювалась як «добра» зі значенням OHI–S 0,25±0,07 бали, яке було у 1,8 раза нижче вихідних даних, ($p<0,01$), та, у середньому, у 4,6 раза нижче, ніж в осіб I та III дослідних груп, (p_1, $p_2<0,01$) (рис. 7.1).

Таблиця 7.1

Середні значення індексу Гріна-Вермільйон (OHI–S) у хворих груп дослідження у різні терміни спостереження після постановки дентальних імплантів

Групи дослідження	До лікування	Через 3 місяці	Через 6 місяців	Через 12 місяців
I група (основна) (n=49)	0,52±0,06	0,46±0,05*	0,63±0,06**	1,05±0,08°
II група (основна) (n=62)	0,45±0,04	0,38±0,04*	0,30±0,05 *,°°,Δ	0,25±0,07 *,°°,Δ
III група (контрольна) (n=29)	0,56±0,05	0,78±0,06°°	0,86±0,07°	1,24±0,09°

Примітка:

°$p<0,01$; °°$p<0,05$ – достовірна різниця значень стосовно даних до лікування.

2. *$p_1<0,01$; **$p_1<0,05$ – достовірна різниця значень стосовно даних контрольної групи.

3. Δ$p_2<0,01$ – достовірна різниця значень стосовно даних I основної групи.

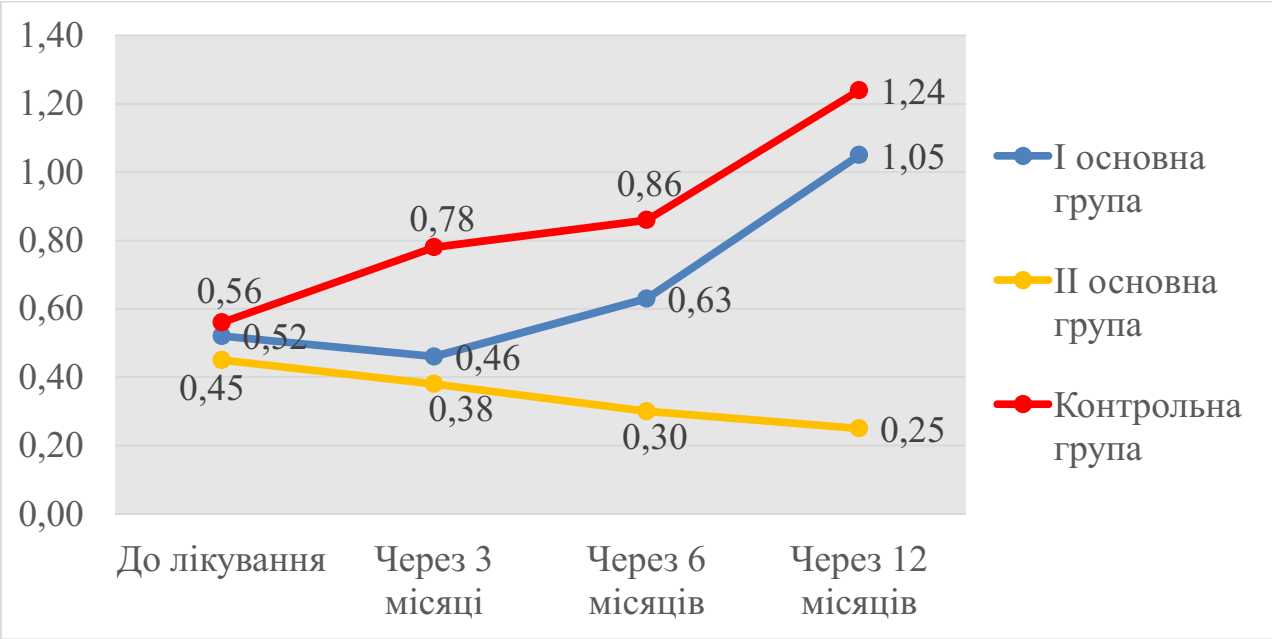

Рис. 7.1. Середні значення індексу OHI–S у хворих груп дослідження у різні терміни спостереження після проведення дентальної імплантації.

Значення індексу PMA у хворих груп дослідження (табл. 7.2), до проведення дентальної імплантації, за критеріями індексу, вказували на гінгівіт легкого ступеня, однак в осіб II основної групи значення цього параметра були, у середньому, у 1,4 раза нижче, ніж в осіб I основної та III контрольних груп, (p_1, p_2<0,01).

Через 3 місяці досліджень визначали зменшення даних індексу PMA стосовно вихідних значень: у 1,2 раза у I основній, (p, p_1<0,01), та у 1,1 раза у II основній групі, (p<0,05, p_1, p_2<0,01). У хворих III групи значення цього параметра зростали та були у 1,3 раза вище референтних значень, (p<0,01).

Через 6 місяців після проведення дентальної імплантації у хворих I та II основних груп значення індексу PMA продовжувало вказувати на гінгівіт легкого ступеня та було у 1,3 раза, (p, p_1<0,01), та у 1,4 раза, (p, p_1, p_2<0,01), відповідно, нижче стосовно вихідних даних. У хворих III контрольної групи, у даний термін дослідження, значення параметра, який вивчали, вказували на гінгівіт середнього ступеня, та були у 1,6 раза вище референтних значень, (p<0,01).

Таблиця 7.2

Середні значення папілярно-маргінально-альвеолярного індексу (РМА) у хворих груп дослідження після проведення дентальної імплантації у різні терміни спостереження

Групи дослідження	До лікування	Через 3 місяці	Через 6 місяців	Через 12 місяців
I група (основна) (n=49)	19,25±0,40	16,00±0,35 °,*	14,80±0,32 °,*	18,40±0,35 *
II група (основна) (n=62)	14,52±0,35 *,Δ	13,20±0,32 °°,*,Δ	10,58±0,28 °,*,Δ	12,44±0,33 °,*,Δ
III група (контрольна) (n=29)	20,10±0,42	25,45±0,44 °	32,80±0,50 °	36,90±0,54 °

Примітка:

1. °$p<0,01$; °°$p<0,05$ – достовірна різниця значень стосовно даних до лікування.
2. *$p_1<0,01$; **$p_1<0,05$ – достовірна різниця значень стосовно даних контрольної групи.
3. $\Delta p_2<0,01$ – достовірна різниця значень стосовно даних I основної групи.

Через 1 рік після ДІ, у хворих I основної групи, в яких відновлення КТ коміркового відростка здійснювалось за допомогою ЗКТГ, значення індексу РМА зростали та дорівнювали вихідним даним, ($p>0,05$), і вказували на наявність гінгівіту легкого ступеня у ділянках імплантації. У даний термін в осіб III контрольної групи (спонтанне загоєння) значення РМА було максимальним і перевищувало вихідні дані у 1,8 раза і переконливо вказувало на гінгівіт середнього ступеня, ($p<0,01$). Визначено, що через рік спостережень, в осіб II основної групи, в яких для відновлення КТ коміркових відростків застосовувалась запропонована нами композиція, значення РМА були у 1,2 раза, ($p<0,01$), нижче вихідних даних і вірогідно

відрізнялись від значень у досліджуваних І основної та ІІІ контрольних груп, (p_1, p_2<0,01).

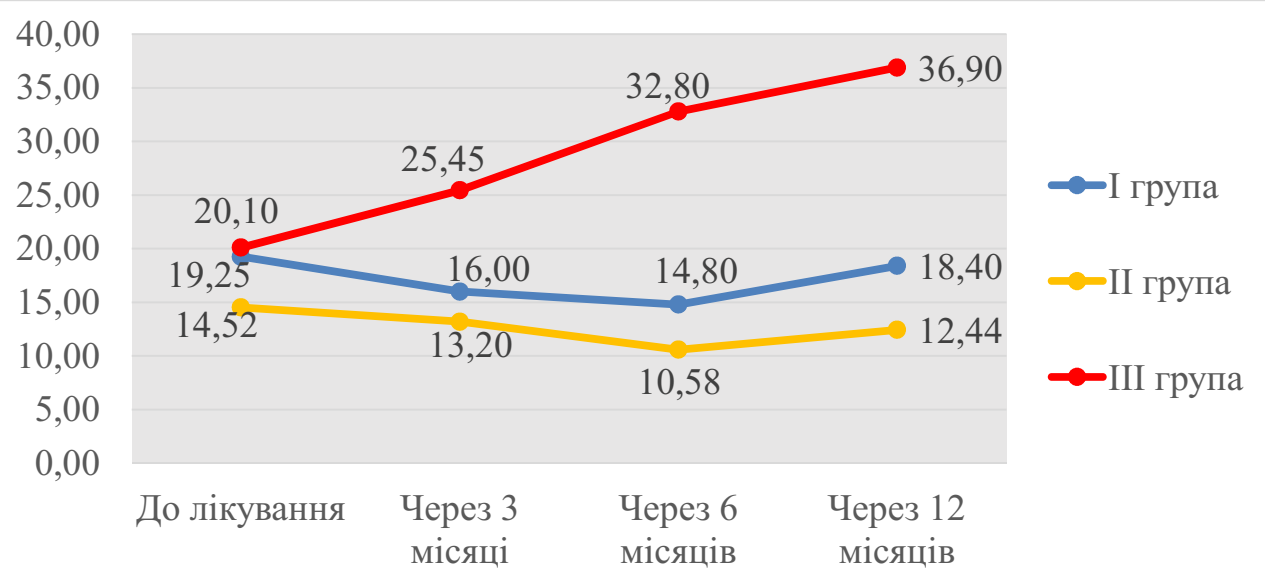

Рис. 7.2. Значення індексу РМА у хворих груп дослідження після проведення дентальної імплантації у різні терміни спостереження.

Аналіз результатів проби Шиллера-Писарєва показав (табл. 7.3), що до проведення ДІ дані проби були однакові у хворих груп дослідження, (p>0,05), але суттєво зростали на 10-ту добу спостережень: у 1,3 раза – у І основній групі, (p, p_1<0,01); у 1,2 раза – у ІІ основній групі, (p, p_1, p_2<0,01), та у 1,4 раза – у ІІІ контрольній групі, (p<0,01).

Через 3 місяці спостережень простежувалась аналогічна ситуація: значення проби залишались вірогідно вищими вихідних даних, (p<0,01), і відрізнялись статистичною значущістю між собою, (p_1, p_2<0,01).

Через 6 місяців досліджень, у хворих І основної та ІІІ контрольної груп, значення проби Шиллера-Писарєва були вищими вихідних даних, (p<0,05), і дорівнювали між собою, (p_1>0,05). Водночас у хворих ІІ основної групи значення даного параметру дорівнювали вихідним даним, p>0,05, та були вірогідно нижчими даних в осіб І основної та ІІІ контрольних груп, (p_1, p_2<0,01).

Таблиця 7.3

Результати визначення проби Шиллера-Писарєва в ділянках імплантації у хворих груп дослідження у різні терміни спостереження

Групи дослідження	До операції	10-та доба	Через 3 місяці	Через 6 місяців	Через 12 місяців
I основна група (n=49)	2,14±0,01	2,79±0,03 °,*	2,50±0,03 °,*	2,36±0,03 °	2,28±0,03 °,**
II основна група (n=62)	2,13±0,01	2,53±0,02 °,*,Δ	2,35±0,02 °,*,Δ	2,18±0,02 °°,*,Δ	2,18±0,01 *,Δ
III контроль-на група (n=29)	2,13±0,01	2,97±0,03 °	2,65±0,03 °	2,44±0,03 °	2,40±0,03

Примітка:

1. °$p<0,01$; °°$p<0,05$ – достовірна різниця значень стосовно даних до лікування.
2. *$p_1<0,01$ – достовірна різниця значень стосовно даних контрольної групи.
3. $\Delta p_2<0,01$ – достовірна різниця значень стосовно даних I групи.

Через 12 місяців після проведення ДІ, в осіб II основної групи, в яких відновлення об’єму КТ коміркових відростків проводилось з використанням запропонованої нами композиції (ЗТП + ММСК–ЖТ + ЗКТГ), значення проби Шиллера-Писарєва дорівнювало даним до проведення ДІ, ($p>0,05$), та залишалось вірогідно нижчим порівняно з даними в осіб I основної групи, в яких аугментація проводилась за допомогою ЗКТГ та III контрольної групи (спонтанне загоєння кісткових дефектів) (рис. 7.3).

Динаміку резорбції кісткової тканини навколо імплантів досліджували в залежності від типу кісткової тканини у хворих груп дослідження, згідно з класифікацією Misch C.E. (1999).

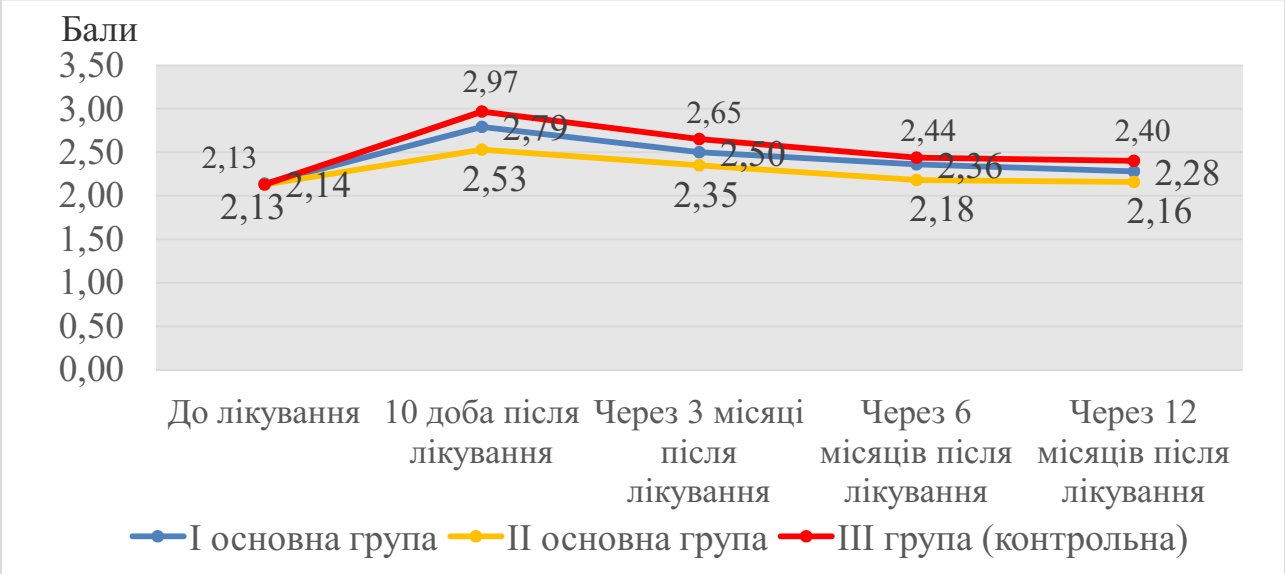

Рис. 7.3. Результати проби Шиллера-Писарєва у ділянках імплантації у хворих груп дослідження у різні терміни спостереження.

Аналіз середніх значень резорбції кісткової тканини (рис. 7.4) показав, що через 3 місяці спостережень резорбція КТ навколо імплантів у хворих груп дослідження була однаковою та знаходилась у межах 0,410±0,06 мм – 0,494±0,08 мм, ($p_1, p_2>0,05$).

Через 6 місяців досліджень, рівень резорбції КТ навколо імплантів був максимальним в осіб ІІІ контрольної групи – 0,758±0,10 мм, ($p<0,05$), та перевищував дані в осіб І основної групи – у 1,3 раза, (p, $p_1>0,05$), та ІІ основної групи – у 1,4 раза, (p, $p_2>0,05$, $p_1<0,05$).

Через 12 місяців спостережень максимальний рівень резорбції КТ визначався в осіб ІІІ контрольної групи – 1,011±0,11 мм, ($p<0,01$). Привертало увагу, що рівень резорбції КТ був нижчим у досліджуваних: І основної групи – у 1,3 раза, ($p<0,05$, $p_1>0,05$) та ІІ основної групи – у 1,8 раза, ($p<0,05$, p_1, $p_2<0,01$), стосовно даних в осіб ІІІ контрольної групи.

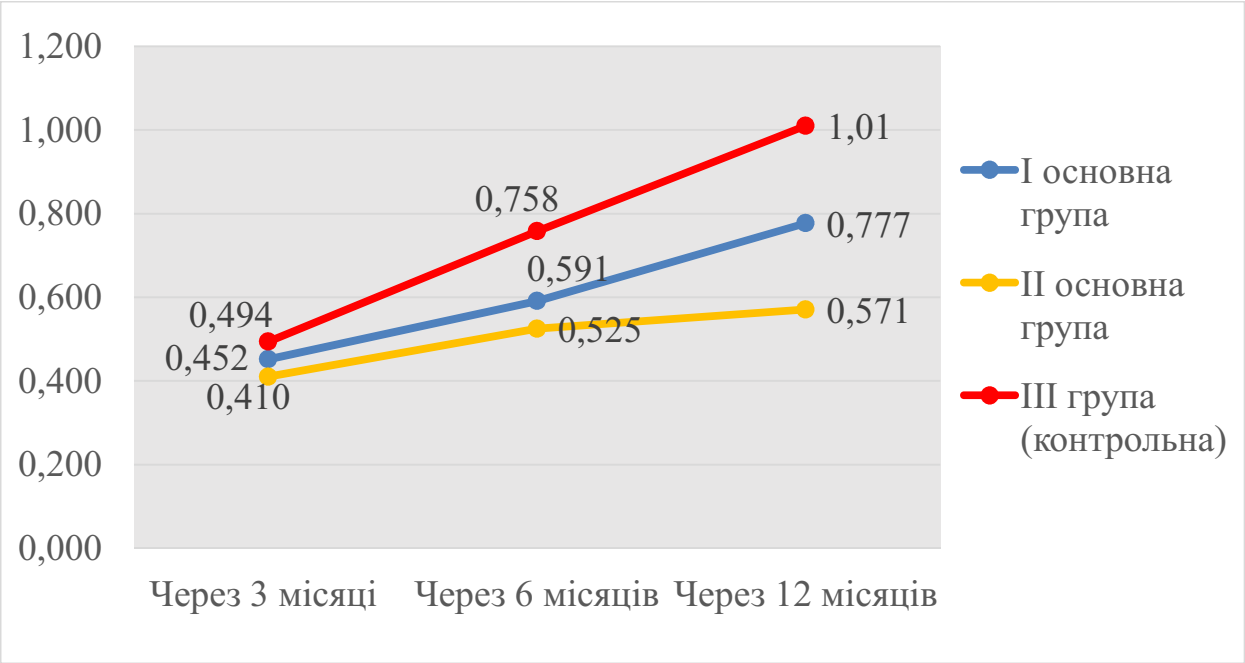

Рис. 7.4. Середні значення резорбції кісткової тканини навколо імплантів у хворих груп дослідження.

У результаті проведення рентгенологічних досліджень встановлено (табл. 7.4), що через 3 місяці після проведення ДІ, у хворих груп дослідження рівень резорбції КТ був однаковим і коливався, у середньому, від 0,347±0,07 мм при типі КТ Д1 до 0,526±0,06 при типі КТ Д3.

Через 6 місяців спостережень в осіб I основної групи, в яких об'єм кісткової тканини коміркових відростків збільшували за рахунок замінника кісткової тканини на основі гідроксиапатиту, резорбція КТ зростала при усіх типах кісткової тканини, однак отримані дані вірогідно не відрізнялись від значень через 3 місяці спостережень, ($p<0,05$, $p_2<0,05$).

В осіб III контрольної групи (спонтанне загоєння) через 6 місяців спостерігали подальше зростання резорбції КТ, значення якої коливались від 0,659±0,09 мм при типі КТ Д1 до 0,830±0,11 мм при типі КТ Д3 та вірогідно зменшувались стосовно даних попереднього терміну дослідження, ($p<0,05$).

Таблиця 7.4

Динаміка резорбції кісткової тканини навколо імплантів у хворих груп дослідження (мм) у різні терміни спостереження

Терміни спостере-ження	Групи дослідження	Д1	Д2	Д3	Середнє значення
Через 3 місяці	I основна група (n=49)	0,347±0,08	0,483±0,07	0,526±0,06	0,452±0,07
	II основна група (n=62)	0,305±0,06	0,441±0,06	0,484±0,05	0,410±0,06
	III контрольна група (n=29)	0,389±0,09	0,525±0,08	0,568±0,07	0,494±0,08
Через 6 місяців	I основна група (n=49)	0,486±0,08	0,622±0,09	0,665±0,10	0,591±0,09
	II основна група (n=62)	0,440±0,04 **	0,556±0,05 **	0,579±0,06 **	0,525±0,05 **
	III контрольна група (n=29)	0,659±0,09 °°	0,785±0,10 °°	0,830±0,11 °°	0,758±0,10 °°
Через 12 місяців	I основна група (n=49)	0,686±0,06 °°	0,789±0,09 °°	0,855±0,09 °°,**	0,777±0,08 °°
	II основна група (n=62)	0,520±0,05 °°,**,Δ	0,571±0,07 °°,*,Δ	0,623±0,07 °°,*,Δ	0,571±0,06 °°,*,Δ
	III контрольна група (n=29)	0,840±0,10°	0,976±0,12°	1,219±0,13°	1,011±0,11°

Примітка:

1. °$p<0,01$; °°$p<0,05$ – достовірна різниця значень стосовно даних через 3 місяці після імплантації.
2. *$p_1<0,01$; **$p_1<0,05$ – достовірна різниця значень стосовно даних контрольної групи.
3. $\Delta p_2<0,05$ – достовірна різниця значень стосовно даних I основної групи.

У хворих II основної групи, при відновленні об’єму КТ за допомогою запропонованого нами лікувального алгоритму, через 6 місяців, значення

резорбції КТ навколо імплантів не відрізнялись статистичною значущістю від даних попереднього терміну дослідження, ($p<0,05$), та в осіб І основної групи, ($p_2<0,05$), але були вірогідно нижчими відповідних значень в осіб контрольної групи: при типі Д1 – на 33,23%, при типі Д2 – на 29,17%, та типі Д3 – на 30,25%, ($p_1<0,05$).

Через 12 місяців досліджень, у хворих груп дослідження визначали збільшення процесу резорбції кісткової тканини при типі КТ Д1 – у 2 рази у І основній, ($p<0,05$), у 1,7 раза – у ІІ основній, (p, $p_2<0,05$, $p_1<0,01$), у 2,2 раза – у ІІІ контрольній групі, ($p<0,01$); при типі КТ Д2 – у 1,6 раза у І основній групі, ($p<0,05$), у 1,3 раза – у ІІ основній групі, ($p<0,05$, p_1, $p_2<0,01$), у 1,9 раза – у ІІІ контрольній групі, ($p<0.01$); при типі КТ Д3 – у 1,6 раза у І основній групі, (p, $p_1<0,05$); у 1,3 раза у ІІ основній групі, ($p<0,05$, p_1, $p_2<0,01$), та у 2,1 раза у ІІІ контрольній групі, ($p<0,01$).

Аналіз середніх даних коефіцієнту стабільності імплантів у хворих груп дослідження показав (рис. 7.5), що через місяць досліджень, значення параметра, що вивчався, вірогідно зменшувались стосовно даних при встановленні імплантів: на 3,4% – у І основній та на 4,4% у ІІІ контрольній групах, ($p<0,05$, $p_1>0,05$). В осіб ІІ основної групи КС імплантів був вірогідно вище, ніж у хворих І та ІІІ груп дослідження, ($p_1<0,01$, $p_2<0,05$), та не відрізнявся статистичною значущістю від вихідних даних, ($p>0,05$).

Через 3 місяці спостережень простежували збереження тенденції зменшення значень КС імплантів в осіб І основної, (p, $p_1<0,05$) та ІІІ контрольної груп, ($p<0,01$), на тлі сталої стабільності імплантів у хворих ІІ основної групи стосовно референтних значень, ($p>0,05$), та вірогідно більшої стабільності стосовно даних у І основній та ІІІ контрольних групах, (p, $p_2<0,01$).

Через 6 місяців досліджень в осіб І та ІІ основних груп значення КС імплантів дорівнювало вихідним даним, ($p>0,05$), але у пролікованих ІІ основної групи значення цього параметру було вищим на 7,97%, ніж в осіб І

основної групи, та на 11,55% стосовно даних у хворих III контрольної групи, (p_1, p_2<0,01).

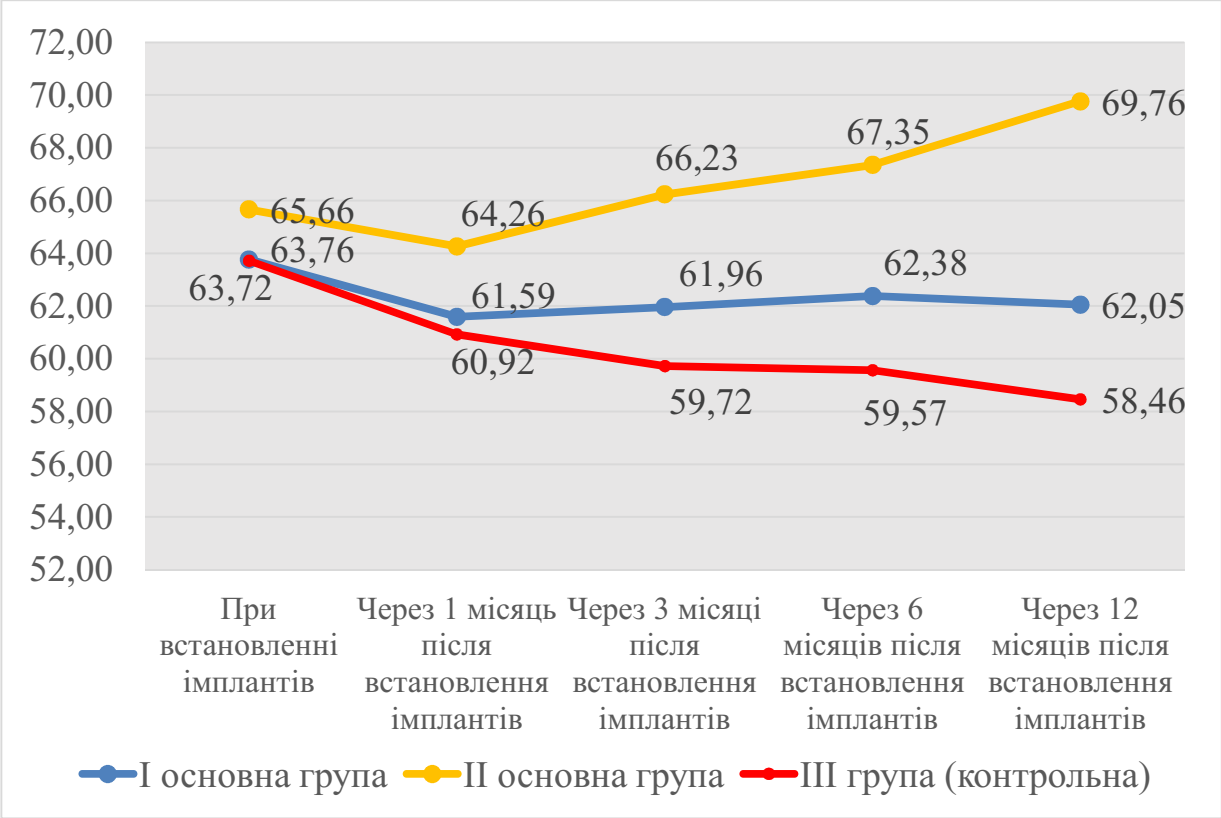

Рис. 7.5. Середні значення частотно-резонансного аналізу стабільності дентальних імплантів у хворих груп дослідження у різні терміни спостереження.

Через рік спостережень, в осіб II основної групи значення КС імплантів перевищували дані при встановленні імплантів на 6,24%, (p<0,01), та були на 12,43% та на 19,33% вищими, ніж у представників I основної та III контрольних груп, (p_1, p_2<0,01).

Результати визначення стабільності імплантів за допомогою резонансно-частотного аналізатора, показали (табл. 7.5), що у хворих груп дослідження, при типі кістки Д1 і Д2, дані коефіцієнту стабільності (КС), при встановленні імплантів, не відрізнялись статистичною значущістю між собою, (p_1, p_2>0,05), і коливались, у середньому, від 66,01±0,75 при типі КТ Д1 до 64,81±0,68 при типі КТ Д2.

Таблиця 7.5

Результати частотно-резонансного аналізу стабільності дентальних імплантів у хворих груп дослідження у різні терміни спостереження (од)

Терміни спостереження	Групи дослідження	Д1	Д2	Д3	Середнє Значення
При встановленні	I основна група (n=49)	65,24±0,68	64,04±0,63	62,0±0,62	63,76±0,64
	II основна група (n=62)	66,80±0,78	65,60±0,72	64,57±0,69 *,ΔΔ	65,66±0,73
	III контрольна група (n=29)	66,0±0,79	64,80±0,70	60,36±0,58	63,72±0,69
Через 1 місяць спостережень	I основна група (n=49)	63,14±0,64 °°	61,84±0,58 °°	59,80±0,56 °°,**	61,59±0,59 °°
	II основна група (n=62)	65,40±0,73 **,ΔΔ	64,20±0,70 **,ΔΔ	63,17±0,68 *,Δ	64,26±0,70 *,ΔΔ
	III контрольна група (n=29)	63,20±0,69 °°	62,0±0,65 °°	57,56±0,60 °	60,92±0,65 °°
Через 3 місяці спостережень	I основна група (n=49)	64,24±0,70 **	62,94±0,65 **	58,70±0,59 °,**	61,96±0,59 °°,**
	II основна група (n=62)	67,20±0,70 *,ΔΔ	66,00±0,67 *,Δ	65,50±0,64 *,Δ	66,23±0,67 *,Δ
	III контрольна група (n=29)	62,0±0,65 °	60,80±0,62 °	56,36±0,57	59,72±0,61 °

Продовження таблиці 7.5

Через 6 місяців спостережень	I основна група (n=49)	65,50±0,64 *	64,19±0,62 *	57,45±0,56 °,*	62,38±0,61 *
	II основна група (n=62)	68,35±0,80 *,ΔΔ	67,15±0,78 *,ΔΔ	66,55±0,71 °°,*,Δ	67,35±0,76 *,Δ
	III контрольна група (n=29)	62,56±0,61 °	61,35±0,57 °	54,81±0,52 °	59,57±0,57 °
Через 12 місяців спостережень	I основна група (n=49)	66,56±0,67 *	63,16±0,64 *	56,42±0,53 °,*	62,05±0,61 *
	II основна група (n=62)	72,39±0,84 °,*,Δ	70,19 ±0,83 °,*,Δ	66,69±0,80 °°,*,Δ	69,76±0,84 °,*,Δ
	III контрольна група (n=29)	61,45±0,60 °	60,24±0,59 °	53,70±0,52 °	58,46±0,57 °

Примітка:
1. °$p<0,01$; °°$p<0,05$ – достовірна різниця значень стосовно даних при встановленні імплантів.
2. *$p_1<0,01$; **$p_1<0,05$ – достовірна різниця значень стосовно даних контрольної групи.
3. Δ$p_2<0,01$; ΔΔ$p_2<0,05$ – достовірна різниця значень стосовно даних I основної групи.

При типі КТ Д3, в осіб II основної групи, в яких дефект КТ виповнювався за допомогою запропонованої нами композиції (ЗКТГ + ЗТП + ММСК–ЖТ) значення КС імплантів було вірогідно вищим, ніж в осіб контрольної (III) групи, при спонтанному відновленні КТ, ($p_1<0,01$), та у хворих I основної групи, в яких для відновлення об’ємів КТ застосовувався замінник кісткової тканини на основі гідроксиапатиту.

Через 3 місяці після проведення дентальної імплантації, у досліджуваних I основної та III контрольних груп визначали вірогідне зменшення значень КС імплантів, при усіх типах КТ, стосовно даних при встановленні імплантів, ($p<0,05$). Привертало увагу, що в осіб II основної

групи, значення параметрів, що вивчалися, дорівнювали даним при встановленні імплантів, ($p>0,05$), та були вірогідно вищими, ніж в осіб І основної, ($p_2<0,05$), та ІІІ контрольної групи, ($p_1<0,05$).

Через 6 місяців після проведення дентальної імплантації, найбільше зменшення значень КС імплантів визначали у ІІІ контрольній групі стосовно даних при встановленні імплантів при усіх типах КТ, ($p<0,01$). У той же час, у хворих І та ІІ основних груп значення КС імплантів, при типі КТ Д1-Д2, дорівнювали референтним значенням, ($p>0,05$), але були вірогідно нижчими при типі КТ Д3 стосовно даних при встановленні імплантів, ($p<0,01$, $p<0,05$, $p_1, p_2<0,01$).

Через 12 місяців спостережень, в осіб ІІІ контрольної групи, значення КС імплантів суттєво погіршувались стосовно вихідних даних і коливались від 61,45±0,60 од при типі КТ Д1 до 53,70±0,52 од при типі КТ Д3. У пролікованих І основної групи, при типі КТ Д1 і Д2, коефіцієнт стабільності імплантів дорівнював вихідним даним, ($p>0,05$) і був вірогідно вищим стосовно відповідних даних у хворих контрольної групи, ($p_1<0,01$). Водночас у хворих ІІ основної групи значення КС імплантів були найвищі при всіх типах КТ, (p_1, $p_2<0,01$), і відрізнялись статистичною значущістю від вихідних даних, ($p<0,01$).

Клінічний випадок № 5.

Хворий Г., 52 роки, звернувся зі скаргами на припухлість та біль у ділянці 16 і 17 зубів. Об’єктивно було встановлено значне руйнування коронкової частини 16 зуба з присутньою встановленою пломбою. На ортопантомограмі та на КТ (рис. 7.6) було виявлено значне руйнування кісткової тканини в ділянці верхівок 16 та 17 зубів, одонтогенна кіста 17 зуба.

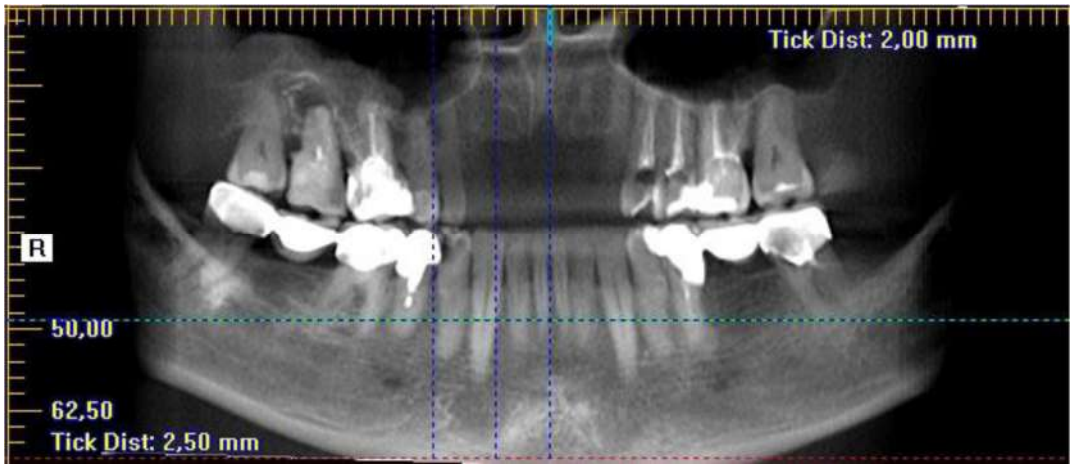

Рис. 7.6. Хворий Г. Комп’ютерна томографія щелеп до лікування.

Після узгодження з хворим, була проведена екстирпація 16 та 17 зубів з заповненням лунок видалених коренів остеотропною композицією «ЗТП + ММСК–ЖТ + ЗКТГ». Проведена операція синус-ліфтинг зі встановленням двох імплантів (рис. 7.7, 7.8).

а)

б)

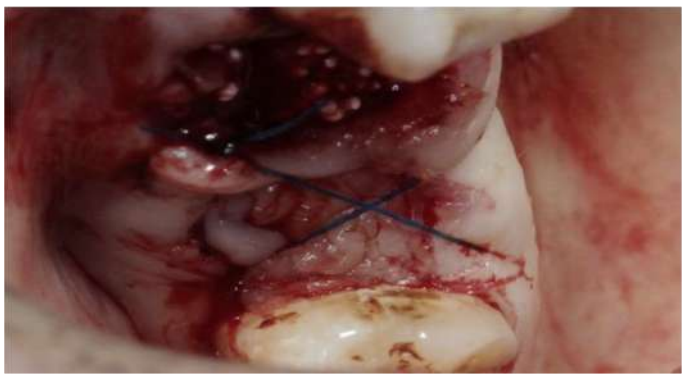

в)

Рис. 7.7. Хворий Г.: а) ситуація після видалення 17 зуба; б) ситуація після видалення 16 зуба; в) ушивання рани після її заповнення остеотропною композицією.

а) б)

в)

Рис. 7.8. Хворий Г.: а, б) операція синус-ліфтинг; в) ушивання рани після проведення операції синус-ліфтинг.

Через 6 місяців після хірургічних операцій хворому проведена дентальна імплантація (рис. 7.9).

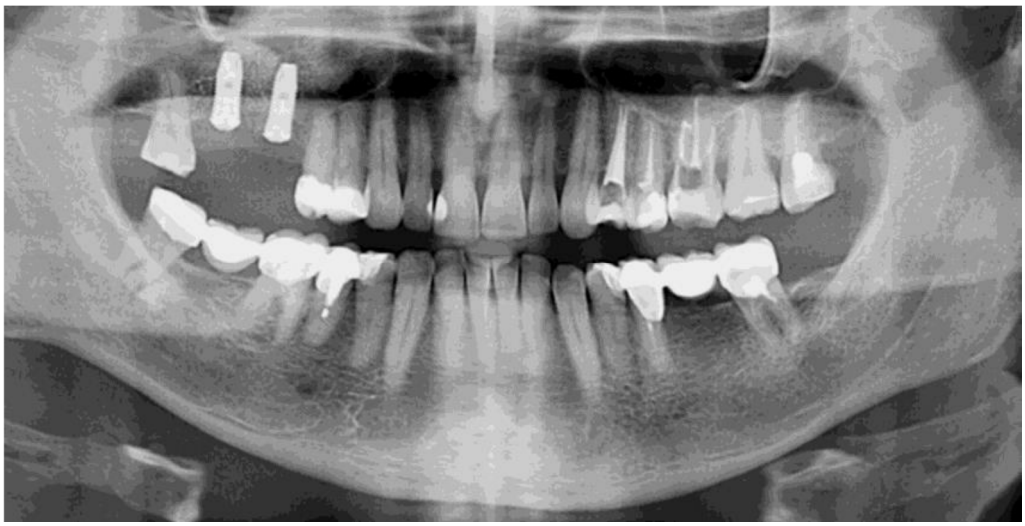

Рис. 7.9. Ортопантомограма хворого Г. після встановлення імплантів.

У даний термін спостереження стан гігієни порожнини рота у хворого Г. був добрий, зі значенням індексу OHI–S 0,32 бала; значення індексу PMA складало 10,40% при даних проби Шиллера-Писарєва 2,20 бали. При цьому, відзначено, що динаміка резорбції кісткової тканини навколо імплантів становила, у середньому, 0,430, що не відрізнялось статистичною значущістю від даних через 3 місяці спостережень – 0,305, ($p>0,05$). Стабільність імплантів, у середньому, складала 68,70 од. проти 66,30 од. при встановленні імплантів.

Висновки до розділу.

Результати проведеного дослідження показали, що у хворих, для відновлення об'єму кісткової тканини яких застосовувалась запропонована нами остеотропна композиція, що містила ЗКТГ, збагачену тромбоцитами плазму крові та мультипотентні мезенхімальні стромальні клітини жирової тканини, після встановлення імплантів, повністю відновлювались периімплантні тканини. Це підтверджувалось вираженою позитивною динамікою пародонтального індексу PMA і проби Шиллера-Писарєва та оптимальними значеннями гігієнічного індексу OHI–S протягом всього дослідження. Адекватність запропонованої нами остеотропної композиції для відновлення об'єму КТ підтверджувалась рентгенологічними даними резорбції кісткової тканини у ділянках імплантації: значення даного параметру у представників II основної групи були у 1,4 раза та у 1,8 раза нижчими, через 12 місяців досліджень, ніж у хворих I основної, ($p_1<0,01$), і III контрольної групи, ($p_2<0,01$), відповідно.

Ефективність запропонованої нами композиції при відновленні об'єму коміркових відростків та коміркових дуг сприяла підвищенню значень коефіцієнта стабільності імплантів, які через 12 місяців досліджень були вірогідно вищими референтних значень, ($p<0,01$), та були на 12,43% та на 19,33% вищими, ніж у представників I основної та III контрольних груп.

Основні положення розділу висвітлені у наступних публікаціях:

1. Бамбуляк АВ, Кузняк НБ, Дмитренко РР, Лопушняк ЛЯ, Бойчук ОМ. Ефективність застосування комбінації на основі остеопластичних матеріалів та мультипотентних мезенхімальних стромальних клітин жирової тканини перед дентальною імплантацією у пацієнтів груп дослідження. Клінічна анатомія та оперативна хірургія. 2021;20,1(75):11-17. doi: 10.24061/1727-0847.20.1.2021.02 [12].

2. Бамбуляк АВ, Кузняк НБ, Лопушняк ЛЯ, Дмитренко РР, Дроник ІІ. Ефективність застосування різних остеопластичних матеріалів перед проведенням дентальної імплантації у пацієнтів груп дослідження. Клінічна та експериментальна патологія. 2021;20,4(78):3-10. doi:10.24061/1727-4338.XX.4.78.2021.1 [23].

3. Бамбуляк АВ, Кузняк НБ, Лопушняк ЛЯ, Дмитренко РР, Бойчук О.М. Ефективність застосування остеопластичних матеріалів на основі мультипотентних мезенхімальних стромальних клітин жирової тканини перед дентальною імплантацією у пацієнтів груп дослідження. Буковинський медичний вісник. 2021;25,4(100):3-9. DOI: 10.24061/2413-0737.XXV.4.100.2021.1 [22].

4. Бамбуляк АВ, Лопушняк ЛЯ. Ефективність хірургічного лікування із застосуванням клітинних технологій у пацієнтів груп дослідження перед проведенням дентальної імплантації. In: Pluzhnik E, editor. The I International Scientific and Practical Conference. The latest problems of modern science and practice; 2022 Jan. 11-14; Boston. Boston, USA. 2022, p. 283-284 [26].

5. Бамбуляк АВ, Бойчук ОМ. Ефективність застосування остеопластичних матеріалів у комбінації з мультипотентними мезенхімальними стромальними клітинами жирової тканини перед проведенням дентальної імплантації у пацієнтів груп дослідження. В: Шиян ДМ, редактор. Матеріали наук.-практ. конф. з міжнародною участю до Всесвітнього дня анатомії. Актуальні проблеми біомедичних наук; 2021 жов.

13; Харків. Харків: Приватний вищий навчальний заклад «Харківський міжнародний медичний університет»; 2021. с. 23-24 [6].

АНАЛІЗ ТА УЗАГАЛЬНЕННЯ ОТРИМАНИХ РЕЗУЛЬТАТІВ.

У клінічній практиці проблему відновлення дефектів кісткової тканини намагаються вирішити шляхом розробки нових методик реконструктивних операцій з використанням матеріалів, що відновлюють втрачений об'єм кістки, та факторів, що покращують її репаративні властивості [40, 161, 272].

На відміну від ММСК кісткового мозку, стромальні клітини жирової тканини (СКЖТ) більш доступні, їх можливо виділяти у більшій кількості та диференціювати в остеогенному напрямку [68, 114, 195, 300]. Доведено, що ММСК жирової тканини мають подібний до ММСК кісткового мозку цитофенотиповий профіль, високий потенціал щодо формування кісткової тканини, біосумісність, можливість адсорбції індуктивних факторів, передбачувану швидкість деградації, можливість 3D-моделювання його форми, підтримку реваскуляризації, не токсичність [136, 140, 263].

Нові можливості у відновленні кісткових дефектів можуть надати біоінженерні конструкції на основі використання носіїв (скаффолдів, матриць) природного або синтетичного походження із заселенням живими клітинами пацієнта, серед яких найбільш перспективними є мультипотентні мезенхімальні стромальні клітини (ММСК) [1, 42, 50, 57].

Фенотиповий аналіз мультипотентних мезенхімальних стромальних клітин жирової тканини (ММСК–ЖТ) експериментальних щурів виявив профіль експресії поверхневих маркерів, які є характерними для стромальних клітин з мультипотентними властивостями. Так, фенотиповий аналіз маркерів ММСК–ЖТ 2-го пасажу демонстрував експресію антигенів Sca-1, СД90, СД44, що у 2,7, у 9,4 та у 4,0 раза, відповідно, перевищувало кількісний склад поверхневих антигенів 0 – пасажу ММСК–ЖТ, ($p<0,01$). При цьому, визначали вірогідне зменшення панлейкоцитарного маркеру СД45 та СД117, ($p<0,01$), що свідчило про відсутність кровотворних клітин у зразках, котрі вивчались.

Аналіз потенціалу ММСК–ЖТ до спрямованого диференціювання в остеогенному напрямку на 10-ту добу експерименту показав найбільший ступінь мінералізації у зразку, що містив ММСК–ЖТ, збагачену тромбоцитами плазму крові та ЗКТГ (ММСК–ЖТ + ЗТП + ЗКТГ) – 5,07±1,01 ум.од., що було вище: у 1,7 раза ступеня мінералізації зразка, що включав ММСК–ЖТ, ($p<0,05$), у 1,3 рази – зразка, що включав ММСК–ЖТ, та збагачену тромбоцитами плазму крові (ММСК–ЖТ + ЗТП) та у 1,6 раза перевищував значення параметра, котрий вивчався у зразку, що містив ММСК–ЖТ і ЗКТГ, ($p>0,05$).

Біохімічний маркер диференціювання остеобластів і формування кісткової активності – лужна фосфатаза (ЛФ), відрізнялась найвищою активністю на 21-шу добу спостережень у зразках, що містили ММСК–ЖТ + ЗТП + ЗКТГ – 4,15±0,08 ммоль/хв, що вірогідно відрізнялось від активності ЛФ у зразку, що включав ММСК–ЖТ і зразку з вмістом ММСК–ЖТ + ЗКТГ, (p, $p_1<0,01$).

Диференціювання ММСК–ЖТ в остеобласти у зразках, котрі вивчались, підкреслювались зростанням рівня мРНК у даних культурах, який у зразках, що містили ММСК–ЖТ + ЗТП і ММСК–ЖТ + ЗТП + ЗКТГ, був у середньому на 11,22%, ($p_1<0,01$), та на 27,11% вище, ($p_2<0,01$), відповідно, ніж у культурах з вмістом ММСК–ЖТ і ММСК–ЖТ + ЗТП + ЗКТГ.

Остеогенне диференціювання ММСК–ЖТ в остеобласти у досліджуваних зразках підтверджене кількісною оцінкою експресії генів до маркера BGP та було максимальним у культурах ММСК–ЖТ + ЗТП + ЗКТГ – 80 500±790,0 копій, (p, p_1, $p_2<0,01$).

Визначення метаболічної активності ММСК–ЖТ з використанням Alamar Blue тесту показало, що після закінчення експерименту на 10-ту добу культивування, найбільше відновлення Alamar Blue визначалось у зразках із вмістом ММСК–ЖТ + ЗТП + ЗКТГ – 18085+1533 УОФ, яке було у 2,1 раза більше відповідних даних флуоресценції стосовно даних на початку

експерименту (5-та доба), ($p<0,01$), що вказує на посилений процес проліферації клітин.

Мікроскопічне дослідження поверхні зразків ММСК–ЖТ + ЗТП + ЗКТГ із культурою фібробластів на 5-ту добу спостережень, характеризувались міграцією фібробластичних елементів, що мали веретеноподібну та полігональну форми з утворенням первинної зони за рахунок тяжів. На 7-му добу культивування відбувалось формування 3-х зон росту: компактної – із клітин полігональної та веретеноподібної форми; сіткоподібної – з тяжів та пучків клітин, що були розташовані сіткоподібно та зони мігруючих елементів веретеноподібної форми. На 10-ту добу культивування визначали збільшення площі компактної та сіткоподібної зон росту і зони мігруючих фібробластів. При цьому, клітинна популяція досліджуваних фрагментів вступала у фазу деградації, що характеризувалось значною вакуолізацією цитоплазми та зернистому переродженні її у клітинах.

Дослідження остеобластичних особливостей ММСК–ЖТ, що пройшли остеогенне диференціювання, а також при їх поєднанні зі збагаченою тромбоцитами плазмою крові та замінником кісткової тканини на основі гідроксиапатиту, проведено на щурах лінії Вістар. Вони були поділені на IV групи: I група (контрольна) – 15 інтактних щурів; II група (порівняльна) – 22 тварини, у яких відновлення кісткового дефекту відбувалось під кров’яним згустком або спонтанно; III група (25 тварин) – відновлення модельованого кісткового дефекту при застосуванні ММСК–ЖТ, що пройшли ОД; IV група (28 тварин) – відновлення кісткового дефекту при застосуванні ММСК–ЖТ з ОД + ЗТП; V група (27 тварин) – відновлення кісткового дефекту за допомогою ММСК–ЖТ з ОД + ЗКТГ; VI група (28 тварин) – відновлення кісткового дефекту за допомогою тканинного еквівалента кісткової тканини (ТЕК), що містив ММСК–ЖТ + ЗТП + ЗКТГ.

Прижиттєве дослідження структурно-функціонального стану кісткової тканини (СФСКТ) в ділянці дефекту черепа в експериментальних тварин на

90-ту добу спостережень показало, що при заповнені модельованого дефекту комбінацією ММСК–ЖТ + ЗТП + ЗКТГ (VI група), мінеральна щільність кісткової тканини дорівнювала даним в інтактних щурів I групи, ($p>0,05$). У піддослідних тварин решти груп, значення параметра, котрий вивчався, покращувався, але залишався нижчим, ніж в інтактних тварин контрольної групи, ($p<0,01$; $<0,05$). Через 3 місяці експерименту, у щурів, в яких імплантація кісткового дефекту здійснювалась за допомогою ММСК–ЖТ + ЗТП (IV група) та при використанні ММСК–ЖТ + ЗТП + ЗКТГ (VI група), мінеральна насиченість кісткової тканини (МНКТ) дорівнювала даним у щурів I контрольної групи, ($p>0,05$, $p_3>0,05$). При цьому, у тварин решти груп значення МНКТ були нижчими у порівнянні з даними в інтактних тварин: у II групі – на 33,64%, ($p<0,01$), у III групі – на 14,0%, (p-$p_1<0,01$) та у V групі – на 15,10%, (p,p_1, p_3 $<0,01$). Після закінчення експерименту (90-та доба), відзначали збільшення площі кісткової тканини в ділянці модельованого дефекту кісток черепа експериментальних щурів. Однак, максимальне зростання значень проаналізованого параметра визначали у щурів у IV та VI груп – 0,43±0,07 см^2, (p_1 - $p_2<0,05$) та 0,50±0,07 см^2, відповідно, (p_1 – p_2 $<0,05$, $p_4<0,05$, p, $p_3>0,05$). У тварин II, III, V експериментальних груп, дані площі кісткової тканини в ділянці дефекту дорівнювали між собою та коливались від 0,25±0,05 см^2 у II піддослідній групі, до 0,26±0,05 см^2 у III, ($p_1>0,05$) та V групах, (p_1- $p_2<0,01$, p_3 $<0,05$).

Аналіз значень показників лейкоцитарної формули на 90-у добу спостережень вказував на стабілізацію гематологічних процесів у більшості показників, котрі досліджувались, порівняно з даними в інтактних тварин I групи. Однак, у тварин порівняльної групи (загоєння кісткового дефекту під кров'яним згустком, II група та у щурів, в яких кістковий дефект виповнювався ММСК–ЖТ з ОД, та при використанні ММСК–ЖТ + ЗКТГ (V група), вміст лейкоцитів у крові щурів залишався вірогідно нижчим стосовно даних в інтактних тварин I групи: на 13,38% – у II групі, ($p<0,01$), на 12,43% – у III групі, ($p<0,01$, $p_1>0,05$), та на 16,87% у V групі, ($p<0,01$, p_1-

p_3>0,05), що може свідчити про пригнічення імунної системи експериментальних щурів. При цьому, у даний термін дослідження, максимальну концентрацію лімфоцитів – 65,32±1,87%, (p>0,05, p_1<0,05, p_2, p_4<0,01) досліджували у тварин IV групи. Тільки у щурів II групи, в яких модельований кістковий дефект загоювався спонтанно, на 90-ту добу спостережень об'єктивізували підвищений вміст моноцитів, стосовно даних в інтактних тварин I групи, (p<0,05), що може вказувати на міграцію резервних клітин з кісткового мозку та маргінального пулу, що часто виникає при порушеннях кісткового моделювання.

За результатами дослідження активності фосфатаз крові, після закінчення експерименту (90-та доба), встановлено суттєве покращення даних показників у крові піддослідних тварин. При цьому, у тварин, при виповненні модельованого кісткового дефекту ММСК–ЖТ з ОД (III група), (p_1>0,05), ММСК–ЖТ + ЗТП (IV група), (p_1-p_2>0,05), ММСК–ЖТ + ЗТП + ЗКТГ (VI група), (p_1-p_3>0,05), активність КФ у крові дорівнювала даним у контрольних щурів I групи, (p>0,05). Водночас у групах, де загоєння модельованого кісткового дефекту відбувалось під кров'яним згустком (II група) та при комбінації ММСК–ЖТ + ЗКТГ (V група), активність КФ у крові була вірогідно вищою даних у тварин I контрольної групи: на 70,79% – (p<0,05) та на 72,04%, відповідно (p<0,05, p_1-p_3>0,05). У даний термін спостережень визначали нормалізацію активності лужної фосфатази у крові щурів IV та VI експериментальних груп, (p>0,05, p_3>0,05). У тварин решти експериментальних груп активність ЛФ у крові була нижчою стосовно даних у I контрольній групі: на 20,37% – у II, (p<0,01); на 11,08% – у III, (p – p_1<0,01), та на 18,91% – у V групах, (p<0,01, p_2-p_3<0,01, p_1>0,05). Тенденція змін активності ЛФ вказує на активний синтез позаклітинної матриці та мукополісахаридів в утворенні фібрилярних білків і відкладенні мінеральних солей. Слід зауважити, що максимальне зростання значень індексу ЛФ/КФ досліджували у тварин IV та VI експериментальних груп, які, однак, були на 27,84%, (p_1–p_2<0,01) та на 16,24%, (p_1–p_4<0,05), відповідно нижчими

стосовно даних у щурів контрольної групи ($p<0,01$). Суттєво нижчими були дані цього параметру у тварин решти експериментальних груп стосовно даних у контролі: на 53,40% – у II, на 41,73% – у III, ($p_1<0,01$), та на 52,84%, (p_2-$p_3<0,01$), у V групах, ($p<0,01$).

Рівень експресії генів BGP, Col 1, VEGF фрагментів кісткової тканини, в якості показників відновлення та мінералізації кістки щурів, після закінчення експерименту (90-а доба), показав зниження рівня продукції BGP – гена у всіх групах, котрі досліджувалися, що пов'язано з тим, що основна частка BGP експресується у фази формування кістки та бере участь у процесі мінералізації остеоїда, що за даними нашого дослідження припадало на 60-й день спостереження. Встановлено, що у тварин, у яких модельований кістковий дефект аугментувався ММСК–ЖТ + ЗТП + ЗКТГ, кількість копій BGP – гена була у 1,5, у 1,4 та 1,6 раза менше, відповідно, стосовно даних в інтактних щурів, ($p<0,05$), та вірогідно не відрізнялись при міжгруповому порівнянні, (p_1–$p_4>0,05$). У даний термін спостереження визначали зниження активності продукції гена Col 1, що вказувало на завершення процесу резорбції кісткових уламків та наявність сформованої волокнистої тканини. При цьому, значення параметра, який вивчався в усіх експериментальних групах дослідження, дорівнював даним в інтактних тварин I групи, ($p>0,05$) та між собою, (p_1–$p_4>0,05$). Через 90 діб експериментальних досліджень, вивчали високу активність продукції VEGF – гену, яка дорівнювала даним у щурів контрольної групи, ($p>0,05$). При цьому, максимальна активність продукції VEGF – гена визначалась у тварин IV, VI груп і коливалась від 1,200±0,21 копії у VI групі до 1,260±0,22 копії у IV групі дослідження.

На 90-ту добу спостережень спостерігали виразні кількісні позитивні зміни у будові регенератів, після відновлення модельованих дефектів кістки черепа різними остеопластичними матеріалами у піддослідних тварин. Так, у тварин IV та VI груп об'ємна частка кісткових балок у регенератах зростала до 43,90±1,68%, (p_1–$p_2<0,01$) та до 45,10±1,74%, (p_1, p_2, $p_4<0,01$), відповідно, і дорівнювала даним у щурів контрольної групи, ($p>0,05$). При цьому, у тварин

II, III, V груп об'ємна частка кісткових балок залишалась у 1,8; 1,3, (p_1<0,01), 1,6 раза, (p_1–p_2<0,05), меншою, відповідно, порівняно з даними в інтактних тварин I групи, (p<0,01). У даний термін дослідження визнали зменшення об'ємної частки сполучної тканини у регенератах кісткової тканини піддослідних щурів, при мінімальних значеннях цього параметру у IV та VI експериментальних групах: 12,45±2,20% та 10,00±2,15%, відповідно, (p>0,05). Разом з тим, у регенератах кісткової тканини щурів II, III, V груп дослідження, об'ємна частка сполучної тканини була у 2,0, 1,7 та у 2,7 раза, (p_2<0,05, p_3<0,01), більшою, відповідно, ніж у тварин контрольної групи, (p<0,01). На 90-ту добу спостережень у досліджуваних регенератах визначали суттєве зниження об'ємної частки судин, яка у групах, де для відновлення модельованого кісткового дефекту використовувались комбінації ММСК–ЖТ + ЗТП (IV група) та ММСК–ЖТ + ЗТП + ЗКТГ (IV група), зі значенням 7,44±0,82% та 6,15±0,90%, (p_2<0,01), відповідно, дорівнювали даним у щурів I контрольної групи, (p>0,05). При цьому, у групах, де модельований кістковий дефект відновлювався спонтанно (II група), ММСК–ЖТ з ОД (III група) та ММСК–ЖТ + ЗКТГ (V група), об'ємна частка судин у кісткових регенератах залишалась вірогідно вищою стосовно даних в інтактних тварин: у 1,4 раза, у 2,1 раза, (p_1<0,05, p<0,01), та у 1,5 рази, (p, p_2 <0,05), відповідно.

У досліджуваний термін часу визначали нормалізацію чисельної щільності клітинних елементів у кісткових регенератах експериментальних тварин. При цьому, у піддослідних тварин II, III, V експериментальних груп значення чисельної кількості клітинних елементів, хоча мало тенденцію до покращення, однак отримані дані відрізнялись статистичною значущістю від значень в інтактних тварин I групи, (p<0,05). Досить суттєвою була нормалізація чисельної щільності клітинних елементів у щурів IV групи, де заміщення кісткового дефекту відбувалось за впливу комбінації ММСК–ЖТ + ЗТП. При цьому, у тварин даної групи кількість остеобластів, (p_1 <0,05), та фібробластів дорівнювала даним в інтактних тварин, (p>0,05), при у 1,2 раза

меншій чисельній кількості остеобластів та остеоцитів, ($p < 0,05$, $p_1–p_2 < 0,01$). У тварин VI групи, в яких для відновлення кісткового дефекту використовувались комбінації ММСК–ЖТ +ЗТП + ЗКТГ, визначали максимальне збільшення: кількості остеобластів (до 5150±90,0 1/мкм^3, ($p_1–p_4<0,01$), проти 5523±310,0 1/мкм^3 у тварин I групи, ($p>0,05$)), та остеоцитів (до 304,00±35,0 1/мкм^3, ($p_1 <0,01$, $p_2 <0,05$), проти 325,0±24,0 1/мкм^3 у тварин I групи, ($p>0,05$)), на тлі зменшення фібробластів і фіброцитів (до 682,0±47,0 1/мкм^3, проти 670,0±75,0 1/мкм^3 у тварин I групи, ($p>0,05$).

Під час проведення гістологічних досліджень, після закінчення експерименту (9-та доба), в усіх групах відбувалось значне відновлення кісткового регенерату та скорочення розмірів модельованого дефекту. Однак у II експериментальній групі щурів, у яких відновлення кісткового дефекту відбувалось спонтанно, у III групі, де регенерування модельованого дефекту проходило у присутності ММСК–ЖТ, що пройшли остеогенне диференціювання, та V групі тварин, у яких для виповнення модельованого кісткового дефекту використовувалась комбінація ММСК–ЖТ + ЗКТГ, репаративний остеогенез мав незавершений характер: центральна частина регенерату була представлена волокнистою сполучною тканиною з вогнищевими лімфоцитарними інфільтратами навколо кісткових трабекул. У тварин IV групи, в яких модельований кістковий дефект виповнювався ММСК–ЖТ + ЗТП, відзначали залишки фіброзної тканини у центральній частині регенерату, новосформовану кісткову тканину, яка була представлена зрілою пластинчатою кісткою з остеоцитами. Через 90 діб після заповнення кісткового дефекту черепа композицією ММСК–ЖТ + ЗТП + ЗКТГ, у тварин VI групи відзначали повне завершення репаративного остеогенезу, яке характеризувалось формуванням здорової кісткової тканини та відновленням органотипічної гістоархітотектоніки кістки, формуванням кістковомозкових порожнин з достатньою кількістю кісткового мозку без реактивних змін з високим вмістом адиноцитів. Гістологічні дослідження підтверджувались даними комп’ютерної томографії. У IV та VI піддослідних групах відзначали

часткове відновлення кісткового дефекту, новосформована кісткова тканина не відрізнялась за щільністю від кортикальної кістки черепа і повністю вистилала кістковий дефект. Водночас при проведенні комп'ютерної томографії у щурів II, III, та V експериментальних груп не спостерігали значного заповнення кісткового дефекту.

За даними попередньо проведеного клінічно–рентгенологічного дослідження, хворим складали план лікування, який включав у себе терапевтичну, пародонтологічну та ортопедичну підготовки. Критеріями ефективності проведеного лікування на етапі раннього післяопераційного періоду у досліджуваних, що потребували відновлення об'єму кісткової тканини коміркового відростка, була оцінка ступеня виразності больового синдрому, колатерального набряку і ступеня гіперемії слизової оболонки порожнини рота (СОПР) після проведення хірургічних втручань.

Операція синус-ліфтинг була проведена 67 хворим: 1 група – 30 осіб, в яких заповнення кісткового дефекту проводилось з використанням ЗКТГ та група 1А – 37 хворих, у яких кістковий дефект виповнювався ММСК–ЖТ + ЗТП + ЗКТГ. Встановлено, що при операції синус-ліфтинг, на 1-5-ту добу спостережень, виразність болю була максимальною і коливалась від 5,00±0,35 бали у хворих групи 1А до 4,65±0,30 бали у пацієнтів групи 1Б, (p, $p_1<0,05$), на 3-ю добу досліджень. На 5-у добу досліджень у прооперованих інтенсивність больового синдрому знижувалась: у 1,5 раза у підгрупі 1А та у 1,9 раза – у підгрупі 1Б, (p, $p_1<0,01$). Мінімальні значення вираженості болю досліджували на 10 добу спостережень: 0,30±0,07 бали та 0,10±0,02 бали у підгрупах 1А і 1Б, відповідно, ($p<0,01$, $p_1<0,05$). У даний термін дослідження слабкий біль визначалась у 23,33% осіб групи 1А проти 16,22% прооперованих підгрупи 1Б. На відсутність болю вказувало 83,87% пацієнтів групи 1Б та 70,0% хворих групи 1А. При цьому, 2 хворих (6,67%) групи 1А визначали помірний біль у прооперованій ділянці.

На 3-тю добу спостережень, після операції синус-ліфтинг, спостерігали найвищу бальну оцінку інтенсивності колатерального набряку, значення якої

були у 1,8 раза та у 1,7 раза вище у групах 1А і 1Б, стосовно вихідних даних, ($p<0,01$, $p_1<0,05$). Поступово знижуючись, на 7-му післяопераційну добу, у пацієнтів групи 1Б, в яких операція супроводжувалась аугментацією кісткового дефекту ТЕК (ММСК–ЖТ + ЗТП + ЗКТГ), значення показника колатерального набряку знижувалось у 1,7 раза стосовно вихідних даних, ($p<0,05$), та вказувало на превалювання відсутності або слабо вираженого набряку в осіб даної групи. У хворих групи 1А, у яких оперативне втручання супроводжувалось заповненням кісткового дефекту ЗКТГ, значення колатерального набряку 1,15±0,26 бали вказувало на переважання помірно вираженого процеса, ($p>0,05$). При цьому, на 10-у добу спостережень сильно та помірно виражений колатеральний набряк не визначався в обох групах дослідження. Слабо виражений набряк об’єктивізували у 13,33% осіб групи А проти 5,41% прооперованих групи Б. При цьому, відсутність колатерального набряку спостерігали у 86,67% осіб групи 1А та у 94,59% прооперованих групи 1Б.

У хворих підгруп 1А та 1Б середні показники виразності гіперемії СОПР визначались на 3-тю добу післяопераційного періоду (3,58±0,86 бали та 3,24±0,81 бали, відповідно, (p, $p_1<0,05$)). На 7-10-ту добу спостережень бальна оцінка виразності гіперемії знижувалась, та на 10-ту післяопераційну добу характеризувались нормативними показниками: 0,42±0,10 бали та 0,23±0,05 бали у підгрупах 1А і 1Б, відповідно, ($p<0,01$, $p_1>0,01$). На 10-ту добу спостережень нормальний колір СОПР та легка гіперемія фіксувалась у 78,38% та 21,62% осіб групи 1Б, відповідно, та у 53,33% та у 46,67% пацієнтів групи 1А відповідно.

Операція аугментації лунки видаленого зуба проведена 85 хворим (2 група): 25 пацієнтам, в яких лунка видаленого зуба виповнювалась ЗКТГ (2А підгрупа); 39 хворим, в яких для збереження об’єму кісткової тканини коміркового відростка, лунка видаленого зуба заповнювалась композицією ММСК–ЖТ + ЗТП + ЗКТГ (2Б підгрупа); 21 особі, в яких лунка видаленого зуба загоювалась спонтанно, під кров’яним згустком (2В підгрупа).

У всіх досліджуваних підгруп 2А, 2Б, 2В найбільша виразність болю відзначалась на 1-шу добу післяопераційного періоду і коливалась від 4,25±0,34 бали в осіб підгрупи 2А, (p_2, p_3<0,01) до 3,78±0,30 бали у хворих підгрупи 2Б, (p_1, p_3<0,01). Знижуючись, на 5-ту добу досліджень, найбільше зменшення больового синдрому стосовно даних після операції, визначали у хворих групи 2Б – у 4,6 раза, (p<0,01, p_2<0,05). Дещо меншим було зниження больового симптому в осіб груп 2А і 2В – у 3 рази та у 2 рази, відповідно, (p<0,01). На 10-ту добу післяопераційного періоду 100% пацієнтів групи 2 вказували на відсутність больових проявів у ділянці екстирпованого зуба.

У пацієнтів групи 2 максимальні прояви колатерального набряку спостерігали на 3-тю добу післяопераційного періоду, які були вище вихідних даних (1-ша післяопераційна доба): у підгрупі 2А – у 2,6 раза, у підгрупі 2Б – у 1,7 раза та у підгрупі 2В – у 2,9 раза, (p>0,05, p_1, p_2>0,05). На 7-му добу спостережень у підгрупах 2А і 2Б бальна оцінка інтенсивності колатерального набряку досягала мінімальних значень, (p<0,01), а у групі 2В дані параметра, котрий вивчався, дорівнювали значенням на 1-шу післяопераційну добу, (p>0,05), та було вірогідно вище значень у підгрупах 2А і 2Б, (p_1, p_2<0,01). На 10-ту добу післяопераційного періоду колатеральний набряк був відсутній у 100% пацієнтів групи 2.

На 1-ту добу після видалення зуба, з подальшою аугментацією лунки остеопластичними матеріалами, у хворих групи 2 бальна оцінка гіперемії СОПР була досить високою (p_1–p_3>0,05), та характеризувалась найвищими даними на 3-тю добу після проведення операції, (p–p_2>0,05). На 5-7-му добу післяопераційного періоду, значення параметра, який оцінювали, вірогідно зменшувався у підгрупах 2А та 2Б, де аугментація лунки видаленого зуба проводилась з використанням замінника кісткової тканини на основі гідроксиапатиту та композиції ММСК–ЖТ + ЗТП + ЗКТГ, відповідно, (p<0,01). При цьому, у пацієнтів групи 2В значення бальної оцінки гіперемії СОПР дорівнювало вихідним даним, p>0,05 та було вірогідно вище, ніж у групах 2А та 2Б, (p_1,p_2<0,01). На 10-ту добу спостережень, легку гіперемію

СОПР об'єктивізували у 12,50% досліджуваних підгрупи 2А, у 14,29% пацієнтів підгрупи 2Б та у 5,13% прооперованих підгрупи 2Б.

Операція остеосинтезу із застосуванням остеопластичних матеріалів була проведена 56 хворим: 13 пацієнтам, при застосуванні замінника кісткової тканини на основі гідроксиапатиту (підгрупа 3А); 25 хворим при використанні запропонованої нами композицією ММСК–ЖТ + ЗТП + ЗКТГ (підгрупа 3Б); 18 хворих, котрі досліджувалися при спонтанному загоєнні лінії перелому (підгрупа 3В).

У результаті проведених досліджень встановлено, що на 1-шу післяопераційну добу усі хворі групи 3 скаржились на виражений біль у рані, що за бальною шкалою оцінки інтенсивності болю, у середньому, складала 7,30±1,21 бали. На 7-му добу після операції остеосинтезу у хворих підгрупи 3Б, у яких застосовувався ТЕК ММСК–ЖТ + ЗТП + ЗКТГ, інтенсивність больового синдрому зменшувалась і розцінювалася як помірна зі значенням 4,43±0,75 бали, ($p<0,05$, p_1, $p_3>0,05$). При цьому, у хворих решти груп, інтенсивність болю за шкалою оцінювання дорівнювала вихідним даним (1-ша доба), ($p>0,05$). На 14-28-му добу спостережень інтенсивність больового синдрому вірогідно зменшувалась в усіх підгрупах, ($p<0,05$), при найбільш вираженій позитивній динаміці у підгрупі 3Б, що підкреслювалось відсутністю вираженого та помірного болю та 88,0% хворих на 28-му добу спостережень. Водночас, на 28-му післяопераційну добу тільки 53,85% прооперованих підгрупи 3А і 50,0% пацієнтів підгрупи 3В, вказували на відсутність болю у прооперованій ділянці.

Виразність колатерального набряку у хворих групи 3 зростала і досягала максимальних значень на 3-тю післяопераційну добу, та за критеріями бальної оцінки, відповідала сильно вираженому, (p_1–$p_3>0,05$). Привертало увагу, що тільки після закінчення дослідження (28-а доба) у підгрупі 3Б, де застосовувалась композиція ММСК–ЖТ + ЗТП + ЗКТГ, відзначали зниження бальної оцінки колатерального набряку, яке було у 2,4 раза меншим вихідних значень, ($p<0,05$, p_1–$p_2>0,05$). У той же час, у

підгрупах 3А і 3В, де застосовували ЗКТГ та проходило спонтанне загоєння, відповідно, значення параметра, який вивчали, знижувалось у 1,7 раза, ($p<0,05$), та у 1,4 раза, ($p>0,05$), відповідно, стосовно даних першої післяопераційної доби. У даний термін дослідження, відсутність колатерального набряку досліджували у 92,0% прооперованих підгрупи 3Б, проти 76,92% і 61,11% пацієнтів підгруп 3А і 3В, відповідно.

Дослідження явищ гіперемії СОПР при операції остеосинтезу при переломах нижньої щелепи, характеризувалось максимальними її проявами на 1-3-тю добу післяопераційного періоду, у хворих усіх підгруп, ($p–p_3>0,05$). На 7-14-му добу інтенсивність гіперемії знижувалась і характеризувалась як помірна та відрізнялась більш вираженою позитивною динамікою у прооперованих підгруп 3Б, в яких застосовувалась запропонована нами композиція ММСК–ЖТ + ЗТП + ЗКТГ, ($p<0,05$, $p_1<0,01$, $p_3<0,05$). На 28-му добу спостережень, інтенсивність кольору СОПР мала тенденцію до нормалізації та знаходилась у діапазоні від 0,63±0,10 бали в осіб підгрупи 3Б, ($p<0,01$), до 1,20±0,20 бали у прооперованих підгрупи 3В, (p, $p_3<0,05$). Водночас, нормальна (блідо-рожевого кольору) СОПР відзначалась у 80,0% прооперованих підгрупи 3Б проти 69,23% та 44,44% пацієнтів підгруп 3А та 3В відповідно.

Операція видалення ретенованого третього моляра з подальшим виповненням дефекту кісткової тканини проведена 72 пацієнтам (4 група): 23 хворим, у яких використовувався ЗКТГ (підгрупа 4А); 30 пацієнтам, при застосуванні ТЕК «ММСК–ЖТ + ЗТП + ЗКТГ (підгрупа 4Б); 19 прооперованим, при загоєнні кісткового дефекту під кров’яним згустком (підгрупа 4В).

Максимальні явища виразності больового синдрому відзначали на 1-шу післяопераційну добу, яка коливалась від 6,60±1,12 бали в прооперованих підгрупи 4Б до 6,57±1,11 бали в осіб підгрупи 4В, ($p_1–p_3>0,05$). На 5-ту добу досліджень інтенсивність болю зменшувалась вірогідно у підгрупі 4Б, та була у 1,7 раза менше стосовно вихідних даних, ($p<0,05$, $p_1–p_2>0,05$). На 7-му

добу спостережень бальна оцінка інтенсивності болю знижувалась в усіх підгрупах, ($p<0,01$). Однак, у прооперованих підгрупи 4Б значення параметра, який досліджували, були 1,3 раза та у 2 раза нижчими, ($p_1–p_2<0,05$), ніж у хворих підгруп 4А та4В, відповідно. При цьому, на відсутність болю вказувало 83,33% пацієнтів підгрупи 4Б, проти 65,22% та 52,63% прооперованих підгруп 4А і 4В, відповідно.

Інтенсивність колатерального набряку зростала у хворих групи 4 на 3-ю добу спостережень: у 1,5 раза у підгрупах 4А і 4В і у 1,4 раза – у підгрупі 4Б, ($p–p_3>0,05$). На 5-7-му добу значення параметра, який оцінювали, зменшувався, та на 7-му добу в осіб підгруп 4А і 4В дорівнював даним на першу післяопераційну добу, ($p>0,05$), а у підгрупі 4Б був у 1,6 раза менше стосовно вихідних даних, ($p<0,05$). На 10-ту добу післяопераційного спостереження відсутність колатерального набряку фіксували у 73,33% прооперованих підгрупи 4Б проти 56,52% і 42,10% пацієнтів підгруп 4А та 4Б.

Інтенсивність гіперемії СОПР у групі 4 була максимальною на 1-3-тю добу післяопераційного періоду, та на 5-у добу досліджень вказувала на присутність яскравої гіперемії у підгрупах 4А і 4В з превалювання помірної гіперемії у підгрупі 4Б, де застосовувалась запропонована нами композиція ММСК–ЖТ + ЗТП + ЗКТГ. На 7-му добу досліджень бальна оцінка виразності гіперемії знижувалась: у підгрупі 4А – у 1,5 раза, ($p>0,05$); у підгрупі 4Б – у 2,2 раза, ($p<0,01$, $p_2<0,05$) та підгрупі 4В – у 1,3 раза, ($p>0,05$). На 10-ту добу спостережень нормальний блідо-рожевий колір СОПР визначали у 83,33% пацієнтів підгрупи 4Б проти 73,91% і 63,15% прооперованих підгруп 4А і 4В, відповідно.

Дані клінічного перебігу хірургічних втручань, які поєднували із застосуванням остеопластичних матеріалів для відновлення об’єму кісткової тканини коміркових відростків, доповнювали даними рентгенівської комп’ютерної томографії (РКТ). Так, встановлено, що у пацієнтів груп В (загоєння ран під кров’яним згустком, спонтанне загоєння), кісткові дефекти

до 1 см повністю заміщувалися кістковою тканиною через 9-11 місяців спостережень; регенерація середніх дефектів – тривала у середньому 11-12 місяців. У більш великих кісткових дефектах (понад 2 см) остеорегенераційні процеси були в'ялими, а у 1/3 досліджуваних даної групи не відбувалось повного відновлення великих кісткових дефектів.

При використанні замінника кісткової тканини на основі гідроксиапатиту для відновлення об'єму кісткової тканини коміркових відростків у хворих групи А, найкращий результат спостерігався у випадках з кістковими дефектами середнього і великого розмірів, що пояснюється довготривалою резорбцією матеріалу у кістковій рані. При цьому, вже через 6-8 місяців, кісткові дефекти малого та середнього розміру були заповнені конгломератом з новоутвореної кістки та ЗКТГ. Через 8-12 місяців, у хворих групи А візуалізувалось утворення трабекулярної структури кісткової тканини, при цьому характер кісткового рисунка був практично ідентичний нативній кістці.

Дані РКТ кісткових дефектів хворих групи Б показали, що вже на 6-8 місяць спостереження вони заповнювались новоутвореною кістковою тканиною; характер кісткового рисунка на знімках великих кісткових дефектів при використанні композиції ММСК–ЖТ + ЗТП + ЗКТГ, виконаних через 6-8 місяців після операцій, був практично ідентичний нативній кістці.

Визначення щільності кісткової тканини у ділянках імплантації остеотропних матеріалів проведено 79 пацієнтам: 26 хворим при заміщенні кісткового дефекту ЗКТГ (група А); 28 пацієнтам при застосовуванні запропонованої композиції ММСК–ЖТ + ЗТП + ЗКТГ (група Б); 25 особам, в яких загоєння кісткового дефекту проходило спонтанно, під кров'яним згустком (група В). У результаті проведених досліджень встановлено, що через 3 місяці щільність кісткової тканини в ділянках імплантації була найвищою у хворих групи Б – 413,42±28,06 HU, що було на 22,44% вище у хворих групи А, ($p<0,05$), та на 40,45% перевищувало дані у пацієнтів групи В, ($p<0,05$, $p_1<0,01$). Через 6 місяців досліджень, значення щільності кісткової

тканини зростали у всіх групах дослідження, однак у хворих групи В, в яких загоєння кісткової рани проходило спонтанно, значення параметра, котрий вивчався, були на 11,36%, ($p>0,05$) та на 38,51%, ($p<0,01$) нижче, ніж у прооперованих груп А і Б відповідно. Через рік спостережень, оптимальні середні значення щільності кісткової тканини визначали у хворих групи Б, в яких загоєння кісткової рани проходило при використанні запропонованої нами композиції ММСК–ЖТ + ЗТП + ЗКТГ – 1036,69±55,53 HU, що перевищувало дані у хворих групи А на 31,74%, ($p<0,01$) та у пацієнтів групи В – на 45,28%, ($p<0,01$, $p_1<0,01$).

У найближчі післяопераційні терміни спостереження (3-5-та доба) активність кислої фосфатази у ротовій рідині досліджуваних коливалась від 169,24±10,41 нмоль/с.л у прооперованих групи А, в яких кісткова рана була імплантована ЗКТГ, до 157,64±9,32 нмоль/с.л, ($p>0,05$), при застосуванні для імплантації ММСК–ЖТ + ЗТП + ЗКТГ. Найвищі значення параметра, який оцінювали, визначались у хворих групи В, в яких загоєння кісткової рани проходило спонтанно – 189,15±12,24 нмоль/с.л, ($p>0,05$, $p_1<0,05$). Активність лужної фосфатази у даний термін спостережень коливалась від мінімальних значень у хворих групи В – 714,18±63,12 нмоль/с.л, (p, $p_1>0,05$) до максимальних – 813,80±66,00нмоль/с.л, ($p>0,05$), у пацієнтів групи Б. При цьому, значення індексу ЛФ/КФ характеризувалась найвищими даними у пацієнтів групи Б – 5,15±0,86, ($p>0,05$) при найнижчих даних цього параметру в осіб групи В – 3,77±0,63. Через 3 місяці досліджень значення активності фосфатаз у ротовій рідині та їх співвідношення мали позитивну динаміку, однак отримані дані не відрізнялись статистичною значущістю від значень попереднього терміну дослідження, ($p_2>0,05$). Через 6 місяців досліджень спостерігали зниження активності КФ у ротовій рідині пацієнтів стосовно вихідних даних: на 19,72 % – у групі А, ($p_2<0,05$), на 21,16% – у групі Б, ($p>0,05$, $p_2<0,05$) та у групі В – на 12,80%, (p, $p_2>0,05$, $p_1<0,05$). Активність лужної фосфатази у ротовій рідині досліджуваних зростала на 17,17% у хворих групи А, ($p_2>0,05$), на 24,86% у пацієнтів групи Б, (p,

p_2>0,05), та на 18,70% у прооперованих груп В, (p–p_2>0,05). У даний термін спостереження індекс мінералізації КТ (ЛФ/КФ) максимально збільшувався у хворих групи Б, та був на 23,72%, (p>0,05), та на 37,17%, (p_1<0,05), вище, ніж у пацієнтів груп А і В, відповідно, (p_2>0,05).

Через рік спостережень, у пацієнтів групи А, в яких у кістковий дефект імплантувався ЗКТГ, відзначали зменшення активності КФ у ротовій рідині – на 24,70%, на тлі зростання активності ЛФ – на 21,37%, та співвідношення ЛФ/КФ – на 60,87%, (p_2>0,05), стосовно даних на 3-5-у добу спостережень. У хворих групи В, в яких кістковий дефект загоювався спонтанно, у даний термін дослідження визначали зростання активності ЛФ та співвідношення ЛФ/КФ на 21,51% та на 53,31%, (p-p_2>0,05), відповідно, на тлі зниження активності КФ у ротовій рідині – на 20,70%, (p>0,05, p_1-p_2<0,05). У прооперованих групи Б, в яких кісткові дефекти виповнювались ММСК–ЖТ + ЗТП + ЗКТГ, відзначалась найбільш виражена позитивна динаміка даних параметрів, які досліджували. Так, активність КФ у ротовій рідині досліджуваних знижувалась на 28,68%, (p_2<0,05, p>0,05), при збільшенні активності ЛФ у ротовій рідині на 25,97%, (p>0,05, p_2<0,05), стосовно вихідних значень.

Під час проведення гістологічного дослідження, через 8-12 місяців післяопераційного періоду у трепанобіоптатах, взятих у хворих групи А, в яких для збільшення об’єму кісткової тканини коміркових відростків використовувався ЗКТГ, віазулювалась наявність багаточисельних фрагментів остеопластичного матеріалу, з включенням рихлої сполучної тканини, яка містила колагенові волокна, фібробласти, макрофаги, лімфоцити та велику кількість капілярів. При фазово-контрастній мікроскопії досліджувалися елементи кісткової структури в окремих фрагментах, в інших ділянках – повну їх деструкцію, яка, ймовірно, відбувається шляхом безклітинного лізису, під впливом колагенолітичних ферментів. У даний термін спостереження у хворих групи Б, у яких в якості остеовідновлюваного матеріалу застосовувалась запропонована нами композиції ММСК–ЖТ +

ЗТП + ЗКТГ, отримані трепанобіоптати мали будову кісткової тканини. Кісткові простори були виповнені лімфоцитами, макрофагами, нейтрофілами, окремими плазматичними клітинами, остеобластичні елементи, які утворювали ланцюг навколо новоутвореної, у тому числі остеоїдної тканини. Поміж елементів новоутвореної кістки простежувались дрібні фрагменти ЗКТГ. При фазово-контрастній мікроскопії чітко визначалась зріла кісткова структура новоутворених трабекул. При гістологічному дослідженні трепанобіоптатів, хворих групи В, в яких загоєння кісткової рани коміркового відростка проходило спонтанно (під кров'яним згустком), візуалізували пористу сполучну тканину поміж кістковими трабекулами, котра містила судини з наявною лімфомакрофагальною інфільтрацією. По центру трепанобіоптату кісткове формування було слабо виражено, з превалюванням новоутвореної кісткової тканини по периферії.

Клінічно-функціональна оцінка дентальної імплантації, після відновлення об'єму кісткової тканини коміркового відростка, показала, що у хворих групи А, в яких відновлення КТ коміркового відростка здійснювалось при використанні ЗКТГ, через рік після проведення дентальної імплантації (ДІ), значення РМА дорівнювали вихідним даним (18,46±0,35% проти 19,25%, ($p>0,05$, $p_1<0,01$) та вказували на наявність гінгівіту легкого ступеня в ділянках імплантації. У хворих групи В, в яких кісткова рана загоювалась спонтанно, у даний термін дослідження, значення РМА було найвищим (36,90±0,54%) і перевищувало вихідні дані у 1,8 раза, ($p<0,01$), і вказувало на гінгівіт середнього ступеня. У прооперованих групи Б, в яких для відновлення КТ коміркових відростків застосовувалась запропонована нами композиція (ММСК–ЖТ + ЗТП + ЗКТГ), значення РМА було у 1,2 раза нижчим вихідних даних, $p<0,01$, і вірогідно відрізнялось від значень у пацієнтів групи А та В, ($p_1 – p_2<0,01$).

Через 12 місяців після проведеної ДІ, у хворих групи Б значення проби Шиллера–Писарєва дорівнювало вихідним даним (2,18±0,01 бали проти

2,13±0,010,01 бали, ($p>0,05$) та залишалось вірогідно нижчим порівняно з даними цього параметра в осіб груп А та В, ($p_1–p_2<0,01$).

Оцінка гігієнічного стану порожнини рота, через рік спостережень показала, що у хворих груп А та В значення індексу OHI–S збільшувалось у 2,0 та 2,2 раза, відповідно, стосовно вихідних даних (1,05±0,08 бали проти 0,52±0,06 бали, ($p<0,01$), і 1,24±0,09 проти 0,56±0,05 бали, ($p<0,01$), відповідно) та вказували на задовільну гігієну ротової порожнини. У хворих групи Б, в яких об'єм КТ коміркової дуги відновлювався за допомогою ММСК – ЖТ + ЗТП + ЗКТГ, гігієна порожнини рота розцінювалась як «добра», зі значенням індексу OHI–S 0,25±0,07 бали, та було у 1,8 раза та, у середньому, у 4,6 раза нижче вихідних, ($p<0,01$), та даних в осіб груп А і В відповідно, ($p_1–p_2<0,01$).

Аналіз динаміки резорбції КТ навколо імплантантів, залежно від типу кісткової тканини (Misch, 1999), показав, що через 12 місяців досліджень, максимальний рівень резорбції КТ визначався у осіб групи В – 1,011 мм, ($p>0,01$). При цьому, у пацієнтів груп А і Б рівень резорбції кісткової тканини був в 1,3 рази, ($p<0,05$, $p_1>0,05$), та у 1,8 раза ($p<0,05$, $p_1–p_2<0,01$), нижче, ніж у пацієнтів групи В, відповідно. Встановлено, що рівень резорбції КТ коміркового відростка в ділянці ДІ збільшувався: у 2,0 рази при типі КТ Д1 та у 1,6 раза при КТ Д3 у групі А, ($p–p_1<0,05$); у 1,7 рази при КТ Д1, ($p_1–p_2<0,05$), та у 1,3 раза при типі КТ Д3, ($p<0,05$, $p_1–p_2<0,01$) у групі Б; та при типі КТ Д1 – у 2,2 раза, та при типі КТ Д1 – 2 2,1 рази, ($p<0,01$), у хворих групи В.

Аналіз середніх даних коефіцієнту стабільності імплантів (КСІ), через рік спостережень, у хворих груп дослідження показав, що при застосуванні запропонованої нами композиції (ММСК–ЖТ + ЗТП + ЗКТГ), у хворих групи Б значення КСІ перевищували дані при встановленні імплантів на 6,24%, ($p<0,01$), та були на 12,43% та на 19,33% вище, ніж у хворих груп А і В, в яких відновлення КТ коміркового відростка відбувалось при застосуванні ЗКТГ та спонтанно, відповідно, ($p_1–p_2<0,01$). Через 12 місяців спостережень,

в осіб групи В значення КСІ погіршувалось стосовно вихідних даних, ($p<0,01$), і коливались від 61,45±0,60 од. при типі КТ Д1 до 53,70±0,52 од. при типі КТ Д3. В осіб групи А, при типі КТ Д1 і Д2 КСІ дорівнював вихідним даним, ($p>0,05$) і був вірогідно вище, стосовно відповідних даних у хворих групи В, ($p_1<0,01$). У пацієнтів групи Б значення КСІ були найвищі при усіх типах КТ, ($p_1–p_2<0,01$), та відрізнялись статистичною значимістю від вихідних даних, ($p<0,01$).

Таким чином, результати проведених експериментальних та клінічних досліджень свідчать про ефективність та значну перспективність застосування мультипотентних мезенхімальних стромальних клітин жирової тканини в поєднанні зі збагаченою тромбоцитами плазмою крові та замінника кісткової тканини на основі гідроксиапатиту для відновлення об’єму кісткової тканини щелеп перед проведенням подальших оперативних втручань та стоматологічної реабілітації пацієнтів, котра дозволяє значно знизити інтенсивність клінічних післяопераційних проявів, а головне – призводить до репаративної регенерації кісткової тканини з подальшою успішною дентальною імплантацією.

ВИСНОВКИ.

У дисертаційній роботі наведено теоретичне узагальнення і нове вирішення наукової проблеми, що полягає у визначенні ролі мультипотентних мезенхімальних стромальних клітин жирової тканини (ММСК–ЖТ) в поєднанні зі збагаченою тромбоцитами плазмою (ЗТП) крові та остеопластичним матеріалом для відновлення об'єму кісткової тканини щелеп з визначенням ефективності запропонованого тканинного еквівалента кісткової тканини (ТЕК).

1. Запропонований ТЕК, що містить ММСК–ЖТ, з ЗТП та остеопластичним матеріалом, не проявляє цитотоксичності у культурі тканин і забезпечує скеровану диференціацію ММСК–ЖТ у клітини остеобластичного ряду, що було доведено визначенням активності лужної фосфатази, зафарбуванням на остеопонтин, експресією генів кісткового білка BGP, виразною метаболічною активністю за тестом Almar Blue, та повільною деградацією in vivo.

2. За результатами експериментальних досліджень при застосуванні ММСК–ЖТ + ЗТП + ЗКТГ, в якості матриці, після відновлення кісткових дефектів кісток черепа піддослідних тварин, доведена його клінічна перспективність, що підтверджувалась позитивною динамікою параметрів мінеральної щільності і насиченістю кісткової тканини, збільшенням площі кісткової тканини, ($p>0,05$); якісних позитивних змін у будові регенератів, що підтверджувалось морфометричними, гістологічними та рентгенологічно – комп’ютерними дослідженнями, як стосовно даних в інтактних щурів, ($p>0,05$), так і у піддослідних тварин решта груп, (p_1, p_2, p_3, $p_4<0,05;0,01$).

3. У експериментальних тварин, по закінченню експерименту (90-а доба), встановлено стабілізацію гематологічних параметрів за показниками лейкоцитарної формули, активністю кислої та лужної фосфатази, $p>0,05$. При цьому, досліджено зниження рівнів експресії генів BGP, CDE – 1, на тлі зростання продукції гена VEGF, у крові піддослідних тварин усіх груп, p –

p_4>0,05, з найбільш вираженою позитивною динамікою значень параметрів, котрі вивчались у тварин, у яких відновлення кісткових дефектів відбувалось при використанні ММСК – ЖТ + ЗТП + ЗКТГ.

4. Встановлено, що застосування запропонованої нами композиції на основі ММСК – ЖТ + ЗТП + ЗКТГ для відновлення об'єму кісткової тканини коміркового відростка при проведенні операції синус-ліфтинг, видалення зубів та 3-го ретенованого моляра, остеосинтезу при переломі нижньої щелепи, характеризувалось найменшими бальними оцінками основних клінічних симптомів: інтенсивністю больового синдрому – 0,71±0,13 бали; колатерального набряку – 0,57±0,11 бали; гіперемії – 0,37±0,06 бали. При цьому, під час відновлення кісткової тканини коміркового відростка з використанням ЗКТГ, інтенсивність больового синдрому і колатерального набряку була у 1,7 раза та гіперемії у 1,6 раза вище, ніж в осіб, в котрих використовувалась запропонований нами комплекс, ($p<0,01$). Водночас у пацієнтів, в котрих відновлення післяопераційних ран відбувалось спонтанно, інтенсивність больового синдрому була у 3,7 раза та 2,2 раза, колатерального набряку у 3,1 та 1,8 раза, гіперемії у 3,5 і 1,9 раза вище, ніж у хворих, при загоєнні кісткових дефектів за допомогою запропонованої нами композиції та при застосуванні ЗКТГ, ($p,p_1<0,01$).

5. За даними рентгенологічних та КТ досліджень встановлено, що при застосуванні ТЕК на основі ММСК–ЖТ + ЗТП + ЗКТГ, для відновлення об'єму кісткової тканини коміркових відростків, через 6-8 місяців, ділянки дефектів заповнювались новоутвореною кістковою тканиною, ідентичною нативній кістці. За результатами гістологічних досліджень та фазово–контрасної мікроскопії, отримані трепанобіоптати мали будову губчастої кістки з остеобластичними елементами, котрі утворювали ланцюг навколо остеоїдної тканини.

6. Встановлено, що застосування композиції ММСК–ЖТ + ЗТП + ЗКТГ сприяло покращенню мінеральної щільності кісткової тканини у ділянках її відновлення, через 12 місяців спостережень при середніх даних

1036,69±55,53 HU, що було вище на 31,74%, ніж при застосуванні ЗКТГ, та на 45,28% – при спонтанному загоєнні кісткової рани, (p, p_1<0,01), та на 68,85% перевищувало вихідні дані (3-5-та післяопераційна доба). Поліпшення регенеративних процесів при використанні запропонованої нами композиції підтверджувалось зниженням активності кислої фосфатази на 28,68% на тлі підвищення активності лужної фосфатази та співвідношення ЛФ/КФ на 25,97% та на 77,08%, відповідно.

7. Встановлено, що застосування запропонованого нами ТЕК для відновлення об'єму кісткової тканини, сприяло покращенню стабільності дентальних імплантів за даними коефіцієнту стабільності імплантів, значення якого були на 6,24% вище стосовно даних при постановці імплантів, (p<0,01), та перевищувало значення у решти груп в середньому на 15,88%, (p_1, p_2<0,01). Досліджено, що рівень резорбції кісткової тканини у ділянках постановки дентальних імплантантів, через 12 місяців спостережень, був найменший у пацієнтів, у яких об'єм кісткової тканини коміркового відростка збільшувався за рахунок ММСК–ЖТ + ЗТП + ЗКТГ, та зі значенням 0,57±0,06 мм, (p<0,05), було на 36,08% та на 77,06% нижче, ніж при використанні ЗКТГ та при спонтанному загоєнні, (p_1–p_2<0,01).

8. Доцільність застосування композиції на основі ММСК–ЖТ+ЗТП+ ЗКТГ, для відновлення об'єму кісткової тканини при постановці дентальних імплантів, підтверджувалась покращенням гігієнічного стану порожнини рота (OHI–S =0,25±0,07 бали, (p<0,05, p_1–p_2<0,01)), даних проби Шиллера-Писарєва (2,18±0,01 бали, (p>0,05, p_1–p_2>0,01)) стосовно даних, як перед постановкою дентальних імплантів, так і при міжгруповому порівнянні.

ПРАКТИЧНІ РЕКОМЕНДАЦІЇ.

1. Отримані дані щодо клінічної ефективності застосування композиції на основі мультипотентних мезенхімальних стромальних клітин жирової тканини, збагаченої тромбоцитами плазми й замінника кісткової тканини на основі гідроксиапатиту слід враховувати щелепно-лицевим хірургам та лікарям-стоматологам під час виконання оперативних втручань.

2. Для перевірки індивідуальної чутливості пацієнтів перед хірургічним втручанням з відновлення об’єму кісткової тканини щелеп із застосуванням тканинних технологій необхідно попередньо проводити тестування in vitro на культурі клітин пацієнта.

3. У стоматологічній та імплантологічній практиці рекомендуємо використовувати мультипотентні мезенхімальні стромальні клітини жирової тканини у поєднанні зі збагаченою тромбоцитами плазмою, остеопластичним матеріалом на основі гідроксиапатиту (в якості матриці) та колагеновою бар’єрною мембраною.

4. Отримані значення показників резорбції кісткової тканини у ділянках імплантації та коефіцієнту стабільності імплантатів у пацієнтів, у яких для заповнення кісткових дефектів застосовувалась комбінація на основі мультипотентних мезенхімальних стромальних клітин жирової тканини, слід враховувати лікарям-стоматологам при встановленні дентальних імплантів.

СПИСОК ВИКОРИСТАНИХ ДЖЕРЕЛ

1. Аветіков ДС, Проніна ОМ, Локес КП, Буханченко ОП. Сучасні уявлення про умови, які обмежують вибір методу дентальної імплантації на верхній і нижній щелепах. Вісник проблем біології і медицини. 2017;3(4):20-7. doi: 10.29254/2077–4214–2017–4–3–141–20-27.

2. Анітуа Е. Вертикальне нарощування кістки навколо імплантатів. Новини стоматології. 2015;2:70-81.

3. Бамбуляк АВ. Актуальність і перспективи застосування мультипотентних мезенхімальних стромальних клітин жирової тканини у стоматології. In: Komarytskyy ML, editor. The 7th International scientific and practical conference. Modern scientific research: achievements, innovations and development prospects; 2022 Jan. 23-25; Berlin. Berlin: MDPC Publishing. 2022. p. 135-140.

4. Бамбуляк АВ. Біосумісність зразків імплатаційного матеріалу на основі мультипотентних мезенхімальних стромальних клітин жирової тканини. Collection of theses of scientific and methodical reports of international scientific-practical conference «Development of modern science in the conditions of the latest paradigm of functioning of society and the state»; 2021 груд. 6-7; Арад. Арад: Universitatea de Vest „Vasile Goldiş” din Arad (România); 2021. с. 49-51.

5. Бамбуляк АВ. Biocompatibility of mesenchymal stromal cells of adipose tissue with osteoplastic materials (in vitro). Свідоцтво про реєстрацію авторського права на твір № 114514. 2022 Сер 19.

6. Бамбуляк АВ, Бойчук ОМ. Ефективність застосування остеопластичних матеріалів у комбінації з мультипотентними мезенхімальними стромальними клітинами жирової тканини перед проведенням дентальної імплантації у пацієнтів груп дослідження. В: Шиян ДМ, редактор. Матеріали наук.-практ. конф. з міжнародною участю до Всесвітнього дня анатомії. Актуальні проблеми біомедичних наук; 2021 жов.

13; Харків. Харків: Приватний вищий навчальний заклад «Харківський міжнародний медичний університет»; 2021. с. 23-24.

7. Бамбуляк АВ. Застосування комбінації на основі остеопластичних матеріалів та мультипотентних мезенхімальних стромальних клітин жирової тканини у пацієнтів груп дослідження перед дентальною імплантацією. Матеріали міжнародної науково-практичної конференції. Актуальні питання медичної теорії та практики; 2021 груд. 10-11; Дніпро. Дніпро: Організація наукових медичних досліджень «Salutem»; 2021. с. 23-26.

8. Бамбуляк АВ, Кузняк НБ, Гончаренко ВА, Остафійчук МО, Паламар АО. Osteoplastic properties of multipotent mesenchymal stromal cells of adipose tissue. Свідоцтво про реєстрацію авторського права на твір № 114573. 2022 Вер 01.

9. Бамбуляк АВ, Кузняк НБ, Гончаренко ВА, Остафійчук МО, Паламар АО. Using multipotent mesenchymal stromal cells during sinus lifting operation. Свідоцтво про реєстрацію авторського права на твір від 01.09.2022 № 114576. 2022 Вер 09.

10. Бамбуляк АВ, Кузняк НБ, Гончаренко ВА, Остафійчук МО, Паламар АО. Using stromal cells during surgery osteosynthesis of the mandible. Свідоцтво про реєстрацію авторського права на твір № 114544. 2022 Сер 30.

11. Бамбуляк АВ Кузняк НБ, Дмитренко РР, Гончаренко ВА. Динаміка показників маркерів кісткового метаболізму при заміщенні кісткових дефектів тканинними еквівалентами кісткової тканинина основі ММСК-ЖТ. Клінічна стоматологія. 2019;3:68-75. doi: 10.11603/2311-9624.2019.3.10568.

12. Бамбуляк АВ, Кузняк НБ, Дмитренко РР, Лопушняк ЛЯ, Бойчук ОМ. Ефективність застосування комбінації на основі остеопластичних матеріалів та мультипотентних мезенхімальних стромальних клітин жирової тканини перед дентальною імплантацією у пацієнтів груп дослідження. Клінічна анатомія та оперативна хірургія. 2021;20,1(75):11-17. doi: 10.24061/1727-0847.20.1.2021.02.

13. Бамбуляк АВ, Кузняк НБ, Дмитренко РР, Ткачик СВ, Гончаренко ВА. Мікроскопічне дослідження біосумісності зразків з вмістом мультипотентних мезенхімальних стромальних клітин жирової тканини в умовах експерименту. Український журнал медицини, біології та спорту. 2020;5(6):59-65. doi: 10.26693/jmbs05.06.059.

14. Бамбуляк АВ, Кузняк НБ, Дмитренко РР, Лопушняк ЛЯ, Бойчук ОМ. Особливості передопераційного ведення та методи обстеження пацієнтів груп дослідження. Клінічна та експериментальна патологія. 2021;20,3(77):3-10. doi: 10.24061/1727-4338.XX.3.77.2021.1.

15. Бамбуляк АВ, Кузняк НБ, Дмитренко РР, Ткачик СВ, Гончаренко ВА. Визначення інтенсивності больового синдрому та колатерального набряку при проведенні операції аугментації лунки видаленого зуба різними остеопластичними матеріалами. Актуальні проблеми сучасної медицини. 2021;21(2):97-102. doi: 10.31718/2077-1096.21.2.97.

16. Бамбуляк АВ, Кузняк НБ, Дмитренко РР, Ткачик СВ, Гончаренко ВА. Порівняльний аналіз клінічної ефективності застосування остеопластичних матеріалів для збільшення об’єму коміркової кістки щелеп при проведенні операції синус-ліфтинг. Вісник проблем біології і медицини. 2020;4:315-20. doi: 10.29254/2077-4214-2020-4-158-315-320.

17. Бамбуляк АВ, Кузняк НБ, Дмитренко РР, Ткачик СВ, Гончаренко ВА. Результати дослідження щільності кісткової тканини у хворих груп дослідження при відновленні кісткових дефектів різними остеопластичними матеріалами. Український журнал медицини, біології та спорту. 2021;6(2):158-62. doi: 10.26693/jmbs06.02.158.

18. Бамбуляк АВ, Кузняк НБ, Дмитренко РР, Ткачик СВ, Гончаренко ВА. Фенотипова характеристика мультипотентних мезенхімальних стромальних клітин жирової тканини та оцінка ступеня її мінералізації IN VITRO. Клінічна стоматологія. 2020;3:24-30. doi: 10.11603/2311-9624.2020.3.11566.

19. Бамбуляк АВ, Кузняк НБ. Ефективність застосування остеопластичних матеріалів при проведенні оперативних втручань в щелепно-лицевій ділянці. Матеріали всеукраїнської науково-практичної конференції з міжнародною участю «Сучасні досягнення та перспективи розвитку хірургічної стоматології та щелепно-лицевої хірургії», присвяченої 100-річчю з дня заснування Української медичної стоматологічної академії та 80-ій річниці з дня народження одного з фундаторів хірургічної стоматології та щелепно-лицевої хірургії України, професора Рибалова Олега Васильовича; 2021 трав. 7; Полтава. Полтава: ПДМУ; 2021. с. 13-15.

20. Бамбуляк АВ, Кузняк НБ, Лопушняк ЛЯ, Бойчук ОМ, Дмитренко РР. Клінічна ефективність та особливості перебігу післяопераційного періоду при застосуванні остеопластичних матеріалів у пацієнтів після видалення ретенованих третіх молярів. Актуальні проблеми сучасної медицини: Вісник Української медичної стоматологічної академії. 2021;21,3(75):135-142. doi: 10.31718/2077–1096.21.3.135.

21. Бамбуляк АВ, Кузняк НБ, Лопушняк ЛЯ, Дмитренко РР, Бойчук ОМ. Використання остеопластичних матеріалів для заповнення кісткових дефектів щелеп після проведеного хірургічного лікування пацієнтів груп дослідження. Актуальні проблеми сучасної медицини: Вісник Української медичної стоматологічної академії. 2021;21,4(76):98-107. doi: https://doi.org/10.31718/2077-1096.21.4.98.

22. Бамбуляк АВ, Кузняк НБ, Лопушняк ЛЯ, Дмитренко РР, Бойчук О.М. Ефективність застосування остеопластичних матеріалів на основі мультипотентних мезенхімальних стромальних клітин жирової тканини перед дентальною імплантацією у пацієнтів груп дослідження. Буковинський медичний вісник. 2021;25,4(100):3-9. doi: 10.24061/2413-0737.XXV.4.100.2021.1.

23. Бамбуляк АВ, Кузняк НБ, Лопушняк ЛЯ, Дмитренко РР, Дроник ІІ. Ефективність застосування різних остеопластичних матеріалів перед проведенням дентальної імплантації у пацієнтів груп дослідження. Клінічна

та експериментальна патологія. 2021;20,4(78):3-10. doi:10.24061/1727-4338.XX.4.78.2021.1.

24. Бамбуляк АВ, Кузняк НБ, Лопушняк ЛЯ. Результати променевих методів дослідження у пацієнтів після відновлення кісткових дефектів остеопластичними матеріалами із застосуванням клітинних технологій. Актуальні проблеми сучасної медицини: Вісник Української медичної стоматологічної академії. 2022;22,1(77):65-71. doi: 10.31718/2077-1096.22.1.65.

25. Бамбуляк АВ, Кузняк НБ, Перебийніс ПП, Ткачик СВ. Результати вивчення біосумісності зразків з вмістом мультипотентних мезенхімальних стромальних клітин жирової тканини. Вісник проблем біології і медицини. 2019;1(2):290-4. doi: 10.29254/2077-4214-2019-2-1-150-290-294.

26. Бамбуляк АВ, Лопушняк ЛЯ. Ефективність хірургічного лікування із застосуванням клітинних технологій у пацієнтів груп дослідження перед проведенням дентальної імплантації. In: Pluzhnik E, editor. The I International Scientific and Practical Conference. The latest problems of modern science and practice; 2022 Jan. 11-14; Boston. Boston, USA. 2022, p. 283-284.

27. Бамбуляк АВ, Лопушняк ЛЯ. Застосування остеопластичної комбінації на основі мультипотентних мезенхімальних стромальних клітин жирової тканини при виконанні операцій синус-ліфтингу та аугментації лунки видаленого зуба. In: Komarytskyy ML, editor. The 11th International scientific and practical conference. Results of modern scientific research and development; 2022 Jan. 16-18; Madrid. Madrid: Barca Academy Publishing. 2022. p. 84-86.

28. Бамбуляк АВ, Лопушняк ЛЯ. Структурно-функціональний стан кісткової тканини експериментальних тварин при застосуванні остеопластичної комбінації на основі мультипотентних мезенхімальних стромальних клітин жирової тканини. In: Komarytskyy ML, editor. The 4th International scientific and practical conference. Modern science: innovations and

prospects; 2022 Jan. 10-12; Stockholm. Stockholm: SSPG Publish; 2022. p. 117-120.

29. Бамбуляк АВ, Перебийніс ПП, Ткачик СВ, Яворський АВ. Визначення рівня експресії генів BGP. Col 1, VEGF при заміщенні кісткових дефектів тканинними еквівалентами кісткової тканини на основі ММСК-ЖТ. Український стоматологічний альманах. 2019;3:5-9. doi: 10.31718/2409-0255.3.2019.01.

30. Бамбуляк АВ, Попадинець ОГ. Досвід застосування остеопластичної комбінації на основі мультипотентних мезенхімальних стромальних клітин жирової тканини у пацієнта перед дентальною імплантацією (клінічний випадок). Клінічна анатомія та оперативна хірургія. 2021;20,2(76):76-81. doi: https://doi.org/10.24061/1727-0847.20.2.2021.21.

31. Бамбуляк АВ. Структурно-функціональний стан кісткової тканини при застосуванні тканинних еквівалентів кісткової тканини на основі ММСК-ЖТ. Український журнал медицини, біології та спорту. 2019;4(5):39-44. doi: 10.26693/jmbs04.05.039.

32. Бамбуляк АВ, Ткачик СВ, Гаген ОЮ, Горицький ЯВ. Морфометричний аналіз ефективності заміщення кісткових дефектів тканинними еквівалентами на основі мультипотентних мезенхімальних стромальних клітин у стоматології. Буковинський медичний вісник. 2020;24(1):18-27. doi: 10.24061/2413-0737.XXIV.1.93.2020.3.

33. Барна ОМ, Корост ЯВ, Лук’янець ЄЮ. Визначення мінеральної щільності кісток у вагітних методом ультразвукової денситометрії для діагностики остеопенічного синдрому. Ліки України. 2019;5-6(231-232):27-32.

34. Бауман ВК. Биохимия и физиология витамина D. Рига: Зинатне; 1989. 480с.

35. Білоклицька ГФ, Копчак ОВ. Новий підхід до комплексного лікування генералізованого пародонтиту, асоційованого з кардіоваскулярною патологією. Вісник стоматології. 2017;26(4):30-5.

36. Білоклицька ГФ, Панченко ЛМ, Браун ЮЄ. Регенераторний потенціал кісткової тканини у хворих на генералізований пародонтит II, II-III ст. та аналіз його значення при проведенні хірургічних втручань на пародонті. Український стоматологічний альманах. 2016;1(1):29-32.

37. Борткевич ОП. Системний остеопороз: корекція кальцієвого дисбалансу. Здоров'я України. Тематичний номер «Кардіологія, Ревматологія, Кардіохірургія». 2021;5(78):19.

38. Брехлічук ПП, Майструк ПО. Ендодонто-ендоосальна імплантація у сучасній стоматології: можливості, проблеми та перспективи застосування методу (огляд літератури). Клінічна стоматологія. 2019;4:10-7. doi: 10.11603/2311-9624.2019.4.10877.

39. Бульбук О, Рожко М. Аналіз методів лікування стоматологічних пацієнтів із дефектами твердих тканин зубів. Прикарпатський вісник НТШ. Пульс. 2017;8:9-22.

40. Бумейстер ВІ, Погорєлов МВ. Сучасний погляд на репаративний остеогенез. Світ медицини та біології. 2008;4:104-110.

41. Бурьянов ОА, Омельченко ТН, Ярмолюк ЮА, Вакулич МВ. Регенерация кости при использовании аутогенной костной ткани и фибрина, обогащенного тромбоцитами. Вісник проблем біології і медицини. 2017;1:96-9.

42. Варес ЯЕ, Павленко ОВ, Іде С, Павленко МО. Горбово-крилоподібні імплантати – терапевтична опція для пацієнтів з дефектами дистальних відділів верхньої щелепи. Сучасна стоматологія. 2016;3:99-102.

43. Вирва ОЄ, Головіна ЯО, Карпінська ОД, Карпінський МЮ. Біомеханічне експериментальне обґрунтування методики фіксації кісткового алоімплантата і кістки реципієнта. Ортопедия, травматология и протезирование. 2020;1:40-5. doi: 10.15674/0030-59872020140-45.

44. Вирва ОЄ, Головіна ЯО, Карпінський МЮ, Яресько ОВ, Малик РВ. Дослідження напружено-деформованого стану в системі «імплантат – кістка»

на моделі алокомпозитного ендопротеза проксимального відділу стегнової кістки. Травма. 2020;21(1):38-48. doi: 10.22141/1608-1706.1.21.2020.197797.

45. Вовк ВЮ. Об'ємна реконструкція кістковотканинних дефектів коміркових відростків щелеп алопластичними остеотропними біоматеріалами [автореферат]. Львів; 2012. 16 с.

46. Возний ОВ, Германчук СМ, Сьрук ВІ, Біда ВІ, Погоріла АВ. Стан і перспективи розвитку стоматологічної допомоги населенню України. Актуальні питання фармацевтичної та медичної науки та практики. 2019;12(2):228-34. doi: 10.14739/2409-2932.2019.2.171248.

47. Годований О, Мартовлос А, Годована О. Захворювання пародонту та аномалії і деформації зубощелепної системи у хворих різного віку (стан проблеми та шляхи її вирішення). Proc Shevchenko Sci Soc Med Sci [інтернет]. 24, Червень 2019 [цит. за 30, Січень 2023];55(1):10-. доступний у: https://mspsss.org.ua/index.php/journal/article/view/2.

48. Голка ГГ, Белостоцкий АИ, Карпинский МЮ, Карпинская ЕД. Исследование плотности костной ткани в зоне несращения рентгенометрическим методом. В: Матеріали наук.-практ. конф. Сучасні дослідження в ортопедії та травматології; 2011 Жов 6-7; Харків. Харків; 2011, с. 71-2.

49. Головач ІЮ. Новітні підходи до ведення пацієнтів із глюкокортикоїд-індукованим остеопорозом (за рекомендаціями Американської колегії ревматологів 2017 року). Здоров'я України медична газета. Тематичний номер «Кардіологія, Ревматологія, Кардіохірургія». 2017;4(53):53-56.

50. Гончаренко ЄВ. Патогенетичне обгрунтування попередження ускладнень дентальної імплантації на етапі первинної фіксації імплантату [дисертація]. Одеса; 2016. 112 с.

51. Готь ІМ, Медвідь ЮО. Структура запальних захворювань м'яких тканин щелепно-лицевої ділянки. Практична медицина. 2009;15(6):84-8.

52. Григор'єва Н, Власенко Р, Зубач О, Поворознюк В. Мінеральна щільність кісткової тканини та рівень вітаміну D в осіб різного віку з переломами кісток нижніх кінцівок (огляд літератури та результати власних досліджень). Травма. 2017;18(6):8-18. doi: 10.22141/1608-1706.6.18.2017.121176.

53. Григоровский ВВ, Хижняк МВ, Васильева ИГ, Шуба ИН, Гафийчук ЮГ. Влияние культивированных аутогенных клеток студенистого ядра на структуру межпозвонковых дисков хвостовых сегментов при моделировании остеохондроза у крыс. Український нейрохірургічний журнал. 2013;2:28-34.

54. Данилевский НФ, Борисенко АВ. Заболевания пародонта. Киев: Здоров'я; 2000. 464 с.

55. Дахно ЛО, Криницький РП, Павлів ХІ, Масна ЗЗ, Масна-Чала ОЗ. Особливості перебудови коміркових відростків щелеп та їх співвідношення з коренями постійних зубів у віковому аспекті. Вісник проблем біології і медицини. 2014;1(2):136-9.

56. Дієв ЄВ, Шнайдер СА, Біда ВІ, Лабунець ВА, Дієва ТВ. Проект доповнень до наказу МОЗ України № 566 від 23.11.2004 року за методами застосування дентальних імплантатів. Медичний форум. 2017;10(10):56-61.

57. Добровольська ОВ. Визначення стабільності імплантатів як об'єктивний метод прогнозування та оцінки ефективності лікування в дентальній імплантології. Вісник проблем біології і медицини. 2019;1(4):311-5. doi: 10.29254/2077-4214-2019-4-1-153-311-315.

58. Дуда КМ, Кліщ ІМ. Остеоіндуктивні препарати для заміщення кісткових дефектів у стоматології. Здобутки клінічної і експериментальної медицини. 2019;2:7-11. doi: 10.11603/1811-2471.2019.v0.i2.10363.

59. Європейська конвенція про захист хребетних тварин, що використовуються для дослідних та інших наукових цілей. Страсбург, 18 березня 1986 року. Офіційний переклад. Документ від 18.03.1986 № 994_137 [Інтернет]. Київ: Парламентське видавництво; 2000[цитовано 2021 Чер 18]. Доступно: https://zakon.rada.gov.ua/laws/show/994_137#Text.

60. Жабоева СЛ. Організаційно-методичні основи моделювання персоніфікованих програм профілактики вік-асоційованих захворювань і оцінка їх ефективності. [дисертація]. Київ: Український університет дружби народів; 2017. 290 с.

61. Заблоцький ЯВ. Імплантація в незнімному протезуванні. Львів, ГалДент; 2006. 156 с.

62. Золотухина ЕЛ. Стволовые клетки и перспективы их применения в стоматологии и челюстно-лицевой хирургии. Молодий вчений. 2014;6-2:145-8.

63. Зубенко АГ. Оптимізація перебігу репаративного остеогенезу при переломах великогомілкової кістки (експериментально-клінічне дослідження) [автореферат]. Київ; 2011. 19 с.

64. Івченко ДВ, Мірошніков ВВ. Застосування аутологічної плазми, що збагачена тромбоцитами, для оптимізації репаративної регенерації кісткової тканини при остеопенії. Патологія. 2018;15,2(43):248-258. doi: https://doi.org/10.14739/2310-1237.2018.2.141333.

65. Ігнатьєв ОМ, Полівода ОМ, Турчин МІ, Єрмоленко ТО, Прутіян ТЛ. Клінічні рекомендації з діагностики, профілактики та лікування остеопорозу. Вісник морської медицини. 2019;3(84):28-38. doi: http://dx.doi.org/10.5281/zenodo.3465937.

66. Калашніков ДВ, Король ДМ, Тончева КД, Кіндій ДД, Зубченко СГ. Переваги та недоліки 3-D моделювання в стоматології. Вісник проблем біології і медицини. 2019;3:257-60. doi: 10.29254/2077-4214-2019-3-152-257-260.

67. Кінаш ЮО, Кінаш ЛВ. Сучасні тенденції кісткової аугментації при дентальній імплантації у хворих із патологією тканин пародонта й атрофією кісткової тканини щелеп (огляд літератури). Український стоматологічний альманах. 2021;1:21-27.

68. Климовицкий ВГ, Канзюба МА, Канзюба АИ, Хачатрян СС. Особенности остеосинтеза переломов шейки бедренной кости в молодом возрасте. Літопис травматології та ортопедії. 2013;3-4:58-60.

69. Климовицкий ВГ, Соловьев ИА. Применение плазмы, обогащенной тромбоцитами, в лечении повреждений мягких и костных тканей (обзор литературы). Травма. 2015;16(6):77-80.

70. Климовицкий ВГ, Черныш ВЮ. Частота замедленной консолидации переломов у пострадавших разных возрастных групп и влияние на нее остеотропной терапии. Травма. 2011;12(3):93-7.

71. Кобильник ІО. Загальна характеристика біоматеріалів, що використовуються у хірургічній стоматологічній практиці для заповнення післяекстракційних тканинних дефектів. Огляд можливостей перспективних біоматеріалів. Львівський медичний часопис. 2001;7(2):67-71.

72. Ковальчук ЛЯ, редактор. Проблеми остеопорозу. Тернопіль: Укрмедкнига; 2002. 446 с.

73. Козей А, Ніколов М, Бурбурська С, Галузинський О. Методика порогової сегментації КТ-зображень кісток скелета. Innovative Biosystems and Bioengineering. 2019;3(1):4-11. doi: 10.20535/ibb.2019.3.1.154897.

74. Корж НА, Дедух НВ. Репаративная регенерация кости: современный взгляд на проблему. Стадии регенерации (Сообщение 1). Ортопедия, травматология и протезирование. 2006;1:77-84.

75. Корж НА, Дедух НВ. Факторы риска остеопороза. Международный медицинский журнал. 2007;2:70-74.

76. Корж НА, Поворознюк ВВ, Дедух НВ, Зупанц ИА, редакторы. Остеопороз: эпидемиология, клиника, диагностика, профилактика и лечение. Харьков: Золотые страницы; 2002. 648 с.

77. Корчинська НС, Слободян ОМ, Вацик ММ. Перинатальна анатомія коміркового відростка верхньої щелепи. Світ медицини та біології. 2017;2:139-43.

78. Косенко КН, Косоверов Ю.Е., Чумакова Ю.Г. Нарушения кальций-фосфорного обмена и метаболизма костной ткани у лиц молодого возраста и влияние их на развитие и степень тяжести заболеваний пародонта. Вісник стоматології. 2003;4:20-7.

79. Косенко КН. Стволовые клетки в стоматологии (обзор литературы). Вістник стоматології. 2011;3:85-8.

80. Костенко ЄЯ, Белей ОЛ. Клініко-експериментальне обгрунтування ідентифікації особи за внутрішньокістковими дентальними імплантантами. Український медичний альманах. 2012;15(5):97-9.

81. Костенко ЄЯ, Бокоч АВ, Кенюк АТ. Комплексний підхід до ортопедичного лікування та реабілітації стоматологічних пацієнтів з дефектами зубного ряду в естетичній зоні. Сучасна стоматологія. 2016;5:60-5.

82. Костура ВЛ, Безвушко ЕВ. Поширеність та структура захворювань тканин пародонта у дітей із надмірною масою тіла. Клінічна стоматологія. 2017;2:42-47.

83. Кузняк НБ, Бамбуляк АВ, Дмитренко РР. Операція аугментації лунки типово та атипово видаленого зуба: метод. реком. Чернівці; 2021. 27 с.

84. Кузняк НБ, Бамбуляк АВ, Цигикало ОВ, Дмитренко РР, Макарчук ІС, винахідники; Буковинський державний медичний університет, патентовласник. Спосіб зіставлення послідовних серійних гістологічних зрізів для виготовлення та контролю пропорцій 3D-реконструкцій (сферичні маркери). Патент України № 151088. 2022 черв. 01.

85. Кузняк НБ, Дмитренко РР, Бамбуляк АВ, Перебийніс ПП, Ткачик СВ. Лікування хворих з аденофлегмонами щелепно-лицевої ділянки препаратами із сорбційними та протеолітичними властивостями. Клінічна стоматологія. 2020;1:12-6. doi: 10.11603/2311-9624.2020.1.11216.

86. Кузняк НБ, Цигикало ОВ, Бамбуляк АВ, Дмитренко РР, Гарвасюк ОВ, винахідники; Буковинський державний медичний університет, патентовласник. Спосіб зіставлення послідовних серійних гістологічних

зрізів для виготовлення та контролю пропорцій 3D-реконструкцій (циліндричні маркери, 1 під кутом). Патент України № 151091. 2022 черв. 01.

87. Кулицька ОВ. Особливості лікування переломів підборідного відділу нижньої щелепи. Вісник наукових досліджень. 2015;4:68-70. doi: 10.11603/2415-8798.2015.4.5648.

88. Курицын АВ, Куцевляк ВИ, Любченко АВ. Планирование дентальной имплантации при вертикальном дефиците костной ткани с помощью конусно-лучевой компьютерной томографии. Вісник проблем біології і медицини. 2014;1(4):363-7.

89. Куцевляк ВИ, Куцевляк ВФ, Микулинский ЮЕ, Щегельская ЕА. Применение костнопластического материала как носителя аутогичных стволовых клеток кролика для замещения костного дефекта челюсти. В: Матеріали II Українського міжнар. конгресу Стоматологічна імплантологія. Остеоінтеграція; 2006 Тра 11-13; Київ. Київ; 2006, с. 72-82.

90. Лаповець ЛЄ, редактор. Клінічна лабораторна діагностика: підручник. 2-е видання. Лівів: Медицина; 2021. 504 с.

91. Левандовський РА, Бєліков ОБ, Бєлікова НІ. Віддалені результати протезування покривними протезами на балках, фіксованих на дентальних імплантатах на беззубій нижній щелепі. Клінічна та експериментальна патологія. 2018;17(1):71-5. doi: 10.24061/1727-4338.XVII.1.63.2018.14.

92. Леоненко ПВ. Створення і аналіз імітаційних 3D моделей біомеханічних систем "зуб-періодонт-щелепа" з метою експериментального вивчення змін їх біомеханіки у пацієнтів з генералізованим пародонтитом. Збірник наукових праць співробітників НМАПО імені ПЛ. Шупика. 2012;21(4):40-57.

93. Лисоконь ЮЮ. Сучасні погляди на застосування в стоматології аутологічної, збагаченої тромбоцитами плазми. Клінічна стоматологія. 2019;3:40-5. doi: 10.11603/2311-9624.2019.3.10445.

94. Литвишко ВО, Попсуйшапка ОК, Яресько ОВ. Напружено-деформований стан фібрін-кров’яного згустку та окістя в зоні діафізального

перелому за різних умов з'єднання відламків та його вплив на структурну організацію регенерату. Ортопедия, травматология и протезирование. 2016;1:62-71. doi: 10.15674/0030-59872016162-71.

95. Луцик ОД, Іванова АЙ, Кабак КС, Чайковський ЮБ. Гістологія людини. Київ: Книга плюс; 2003. 592 с.

96. Луцик ОД, Чайковський ЮБ, ред. Підручник для студентів стоматологічних факультетів закладів вищої медичної освіти України «Гістологія, цитологія, ембріологія». Вінниця, Нова книга, 2020:1-496.

97. Любченко ОВ, Черненко ВМ. Морфологічне дослідження направленої регенерації кісткової тканини з використанням ксеногенного остеопластичного матеріалу Cerabone. Проблеми безперервної медичної освіти та науки. 2017;4:51-5.

98. Мазур ІП. Стуктурно-функціональний стан тканин пародонту в людей різного віку та статі. Сучасна стоматологія. 2005;4:48-51.

99. Макєєв ВФ, Крупник АС, Варес ЯЕ, Крупник НМ. Дентальна імплантація в ортопедичній реабілітації малих дефектів зубних рядів у підлітків. Сучасна стоматологія. 2017;3:70-3.

100. Маланчук ВО, Копчак АВ. Оцінка якості кісткової тканини лицевого відділу черепа та класифікація її типів на основі біомеханічних параметрів. Український медичний часопис. 2013;1:126-31.

101. Марков АВ. Перспектива вивчень стовбурових клітин хворих із дистрофічнозапальними ураженнями пародонта. Науковий вісник Ужгородського університету, серія «Медицина». 2017;1(55):158-161.

102. Мащенко ІС, Горб ІВ. Роль гормональних змін у розвитку остеопорозу альвеолярної кістки у хворих на генералізований пародонтит. Вісник стоматології. 2001;2:19-20.

103. Методичні рекомендації з лікування та профілактики дефіциту вітаміну D у населення країн центральної Європи: рекомендовані дози препаратів вітаміну D для здорової популяції та груп ризику. Міжнародний ендокринологічний журнал. 2015;7:113-9.

104. Мірчук БМ, Максимов ЯВ. Частота дефектів зубних рядів серед дорослих пацієнтів м. Запоріжжя, які звернулися за протетичним лікуванням. Актуальні питання фармацевтичної і медичної науки та практики. 2017;10(1):102-6. doi: 10.14739/2409-2932.2017.1.93452.

105. Мішалов ВД, Войченко ВВ, Малишева ТА, Діброва ВА, Кузик ПВ, Юрченко ВТ. Порядок вилучення біологічних об'єктів від померлих, тіла яких підлягають судово-медичній експертизі і патологоанатомічному дослідженню, для наукових цілей: методичні рекомендації. Освіта України. 2018;(2 Спец вип):3-13.

106. Мішалов ВД, Чайковський ЮБ, Твердохліб ІВ. Про правові, законодавчі та етичні норми і вимоги при виконанні наукових морфологічних досліджень. Морфологія. 2007;1(2):108-15.

107. Москалец АИ, Бондарук ОС, Щербина ОВ. Маркеры костного метаболизма и их роль в клинической практике. Лабораторна діагностика. 2012;1(59):67-72.

108. Нагірний ЯП. Організація кісткової тканини і механізми її регенерації. Клінічна стоматологія. 2011;3:24-31.

109. Наказ МОНмолодьспорт України від 01.03.2012 № 249 «Про затвердження Порядку проведення науковими установами дослідів, експериментів на тваринах» [Інтернет]. [Цитовано 14. Вересня 2022]. – Доступно на: https://zakon.rada.gov.ua/laws/show/z0416-12#Text.

110. Огоновський РЗ, Мокрик ОЯ, Патерега НІ, Винарчук-Патерега ВВ. Розпрацювання об’єктивних методів оцінки набряку м’яких тканин лиця. Вісник проблем біології і медицини. 2016;2(1):150-3.

111. Омелюх АІ, Білецький ЄС, Мусієнко ОС, Шидловський МС, Заховайко ОП. Особливості деформування кісткової тканини під впливом фізіологічних навантажень. Інновації молоді в машинобудуванні. 2020;2:19-28.

112. Орішко А, Рожко М, Штурмак В. Порівняльна оцінка болю у пацієнтів після встановлення дентальних імплантатів без відкидання

слизовоокістного клаптя та традиційним методом. Вісник проблем біології і медицини. 2015;2(2):193-7.

113. Ошурко АП, Олійник ІЮ. Морфогенез верхньої щелепи та прилеглих структур щелепо-лицевої ділянки в передплодів людини 7-9 тижнів внутрішньоутробного розвитку. Український журнал медицини, біології та спорту. 2017;2(4):26-35. doi: 10.26693/jmbs02.04.026.

114. Павленко КВ. Влияние эндогенных и экзогенных стимуляторов роста на механизмы репаративной регенерации костной ткани [диссертация]. Одесса; 2016. 123 с.

115. Павленко ОВ, Антоненко МЮ, Сідельников ПВ. Планування лікувально-профілактичної допомоги хворим на генералізований пародонтит на основі оцінки ризику ураження пародонта. Сучасна стоматологія. 2009;1:56-60.

116. Павленко ОВ, Біда РЮ. Роль плазми, збагаченої тромбоцитами і факторами росту, в практиці хірурга-стоматолога. Український стоматологічний альманах. 2016;1(2):41-44.

117. Павліш ІВ. Обґрунтування використання малоінвазивної методики дентальної імплантації у бокових відділах нижньої щелепи за умови дефіциту кісткової тканини [дисертація]. Полтава: Українська медична стоматологічна академія; 2021. 185 с.

118. Пантус АВ. Розробка нових методик остеопластики щелеп з використанням біокаркасів [дисертація]. Івано-Франківськ: Івано-Франківський національний медичний університет; 2021. 502 с.

119. Пастер ІП, Тронько МД. Клінічні дослідження з використання стовбурових клітин у лікуванні пацієнтів із синдромом діабетичної стопи згідно з базою даних сайту ClinicalTrials. gov. Ендокринологія. 2020;25(3):251-263. doi: 10.31793/1680-1466.2020.25-3.251.

120. Перепелична РЯ, редактор. Основні показники інвалідності та діяльності медико-соціальних експертних комісій України за 2018 рік: аналітико-інформаційний довідник. Дніпро: Акцент ПП; 2019. 180 с.

121. Пестун ІС. Особливості репаративного остеогенезу при переломах трубчастих кісток у хворих на цукровий діабет [магістерська]. Суми; 2016. 36 с.

122. Петренко АЮ, Хунов ЮА, Иванов ЭН. Стволовые клетки. Свойства и перспективы клинического применения. Луганск: Пресс-Экспресс; 2011. 368 с.

123. Півень ОП, Поліщук ВВ. Особливості профілактики та фізичні тренування при остеопорозі. РФРАРЛ [інтернет]. 26, Квітень 2022 [цит. за 30, Січень 2023];(10):38-44. Доступний у: https://health.nuwm.edu.ua/index.php/rehabilitation/article/view/195.

124. Плугатир О, Розколупа ОО. Дентальна імплантація з використанням остеопластичного матеріалу. В: Матеріали 75-ї Всеукр. студ. наук. конф. Medical students' conference in Poltava; 2019 Бер 28-29; Полтава. Полтава; 2019, с. 57-8.

125. Поворознюк ВВ, Балацька НІ. Роль маркерів ремоделювання кісткової тканини у діагностиці системного остеопорозу. Мистецтво лікування. 2013;2-3:12-4.

126. Поворознюк ВВ, Бінклі Н, Дзерович НІ, Поворознюк РВ. Саркопенія. Київ; Віпол; 2016. 180 с.

127. Поворознюк ВВ, Григорьева НВ. Менопауза и костно-мышечная система. Киев; 2004. 512 с.

128. Поворознюк ВВ, Григорьева НВ, Орлик ТВ, Нишкумай ОИ, Дзерович НИ, Балацкая НИ. Остеопороз в практике врача-интерниста. Киев; 2014. 198 с.

129. Поворознюк ВВ, Дєдух НВ, Бистрицька МА, Мусієнко АС. Остеопетроз: класифікація, патоморфологія, генетичні порушення, клінічні прояви (огляд літератури та власне клінічне спостереження). Практична медицина / Practical Medicine. 2019;9(2):135-142.

130. Поворознюк ВВ. Захворювання кістково-м'язової системи в людей різного віку (вибрані лекції, огляди, статті). Київ; 2014. Т. 4; 672 с.

131. Поворознюк ВВ, Мазур ИП. Костная система и заболевания пародонта. Киев; 2004. 446 с.

132. Поворознюк ВВ. Остеопороз: від ранньої діагностики до ефективного лікування. Здоров'я України. Тематичний номер «Кардіологія, Ревматологія, Кардіохірургія» 2019;6(67):25.

133. Поворознюк ВВ, Плудовські П, редактори. Дефіцит та недостатність вітаміну D: епідеміологія, діагностика, профілактика та лікування. Донецьк; 2014. 262 с.

134. Погорєлов МВ. Регіональні відмінності мінерального складу в стінці серця людини упродовж онтогенезу. Morphologia. 2017;11(2):25-7. doi: 10.26641/1997-9665.2017.2.25-27.

135. Подрушняк ЕП. Остеопороз – проблема века. Симферополь: Одиссей; 1997. 216 с.

136. Пономаренко СІ. Зв'язок між параметрами стоматологічного статусу та системними показниками стану кісткової системи. Проблеми остеології. 2015;18(2):40-50.

137. Про захист тварин від жорстокого поводження. Закон України від 21.02.2006 № 3447-IV [Інтернет]. Київ; 2006 [цитовано 2021 Чер 16]. Доступно у: https://zakon.rada.gov.ua/laws/show/3447-15#Text.

138. Проць Г, Пюрик В, Солоджук Ю, Ничипорчук Г, Омельчук Л, Пюрик Я, та ін. Сучасні аспекти променевих методів діагностики при плануванні дентальної імплантації і на етапах хірургічної реабілітації. Український стоматологічний альманах. 2016;2(3):87-92.

139. Рачинский СВ, Шнайдер СА, Лабунец ВА, Лабунец ОВ, Диева ТВ. Заболеваемость и состояние стоматологической ортопедической помощи у допризывников и военнослужащих Украины (обзор литературы). Вісник стоматології. 2019;34(4):57-61.

140. Романенко ОМ. Деякі питання регенерації альвеолярної кістки. В: Матеріали I(VIII) з'їзду Асоціації стоматологів України; 1999 Лис 30 - Гру 2; Київ. Київ; 1999, с. 241.

141. Рубленко МВ, Андрієць ВГ, Ульянчич НВ, Коломієць ВВ, Васильєв РГ, Зубов ДО, Застосування біокераміки у комбінації з сингенними мезенхімальними стромальними клітинами кісткового мозку для заміщення дефектів кістки у кролів. Клітинна та органна трансплантологія. 2017;5(2):230.

142. Сафарова СС. Оценка ремоделирования костной ткани у пациентов с сахарным диабетом 2 типа. Запорожский медицинский журнал. 2019;21(1):60-3. doi: 10.14739/2310-1210.2019.1.155812.

143. Сирцов ВК, Зідрашко ГА, Алієва ОГ. Спеціальна гістологія: навчальний посібник для опрацювання тем, винесених на самостійну роботу студентам, які мають базову стоматологічну освіту. Запоріжжя: ЗДМУ; 2018. 151 с.

144. Слободян ОМ, Лаврів ЛП, Лопушняк ЛЯ, Бамбуляк АВ, Бойчук ОМ. Сучасний погляд на молекулярно-генетичні механізми міжклітинної взаємодії у процесі кісткового ремоделювання. Клінічна анатомія та оперативна хірургія. 2018;17(3):88-98. doi: 10.24061/1727-0847.17.3.2018.14.

145. Соколова ІІ, Герман СІ, Герман СА. Деякі питання поширеності та структури дефектів зубних рядів у населення України. Український стоматологічний альманах. 2013;6:116-9.

146. Соколова ІІ, Удовиченко НМ, Герман СІ, Томіліна ТВ, Хлистун НЛ. Рентгенографічні дослідження в стоматології: рекомендації для відбору пацієнтів і обмеження радіаційного впливу. Харків; 2020. 64 с.

147. Солоджук ЮІ, Рожко ММ, Денисенко ОГ, Бойчук-Товста ОГ, Івасів АП. Методики хірургічного лікування атрофії коміркового відростка верхньої щелепи та частини (Огляд літератури). Art of medicine. 2017;4(4):83-89.

148. Старікова СЛ. Комплексна реабілітація хворих із дефектами зубних рядів субперіостальними імплантатами (експериментально-клінічне дослідження) [автореферат]. Полтава; 2019. 36 с.

149. Степаненко О, Мірошниченко О, Зайченко Л. Гістологія, цитологія та ембріологія. Атлас. Харків: Медицина; 2020. 152 с.

150. Струк ВІ. Ортопедична реабілітація хворих з генералізованими формами патологічного стирання твердих тканин зубів, ускладнених дефектами зубних рядів із застосуванням дентальної імплантації. Сучасна стоматологія. 2018;2:82-85.

151. Тимофеев АА. Хирургические методы дентальной имплантации. Киев: Червона Рута-Туре; 2007. 128 с.

152. Тимошенко ОП, Карпинский МЮ, Верецун АГ. Исследование диагностических возможностей программного комплекса «X-rays». Медицина. 2001;1:62-4.

153. Угрин М. Солонько М, Можливості застосування конусно-променевої комп'ютерної томографії при плануванні дентальної імплантації. Огляд літератури. Новини стоматології. 2011;2:6-12.

154. Фастовець ОО. Системні порушення метаболізму кісткової тканини у хворих на генералізований пародонтит. Вісник стоматології. 2000;2:15-7.

155. Федянович ІМ. Особливості порушень метаболізму кісткової тканини пародонта при генералізованому пародонтиті та можливості їх спрямованої фармакологічної корекції [автореферат]. Київ; 2004. 18 с.

156. Холодкова ОЛ. Збагачена тромбоцитами плазма: роль та місце в регенерації ушкоджених тканин. Клітинна та органна трансплантологія. 2017;5(2):220.

157. Цепколенко ВО, Пшеничний ТЄ, Голюк ЄЛ, Тимочук ВВ, Деркач РВ. Використання аутомезоконцентрату тромбоцитів у пацієнтів з патологією опорно-рухового апарату. Український журнал медицини, біології та спорту. 2021;6,1(29):160-167. doi: 10.26693/jmbs06.01.160.

158. Цигикало ОВ, Кузняк НБ, Бамбуляк АВ, Дмитренко РР, Махрова ЄГ, винахідники; Буковинський державний медичний університет,

патентовласник. Пристрій для виготовлення гістологічних препаратів. Патент України № 151089. 2022 чер. 01.

159. Цигикало ОВ, Кузняк НБ, Дмитренко РР, Бамбуляк АВ, Махрова ЄГ. винахідники; Буковинський державний медичний університет, патентовласник. Спосіб видалення надлишку рідин з гістологічного зрізу. Патент України № 151087. 2022 чер. 01.

160. Чайковська СЮ. Аналіз вікової динаміки мінерального складу кісткової тканини коміркової частини нижньої щелепи у дітей дошкільного віку. Клінічна анатомія та оперативна хірургія. 2016;15(3):53-7. doi: 10.24061/1727-0847.15.3.2016.72.

161. Черненко В. Обгрунтоване застосування ксеногенних остеопластичних матеріалів для досягнення оптимальних клінічних результатів при методиці безпосередньої одноетапної імплантації з негайним навантаженням. В: Матеріали II Міжнар. наук.-практ. конф. Сучасні наукові інновації; 2018 Лют 24-25; Київ. Київ; 2018, с. 42.

162. Черпак МО. Порівняльна оцінка ефективності застосування кальційфосфатних аллопластичних матеріалів та біополімерного композиту полілактиду з гідроксиапатитом для остеопластики дефектів щелеп [дисертація]. Львів: Львівський національний медичний університет імені Данила Галицького; 2020. 231 с.

163. Чертов СО. Методика виготовлення стереолітографічної моделі щелеп при проведенні субперіостальної імплантації. Dental science and practice. 2015;1-2:29-33.

164. Чуйко АН, Вовк ВЕ. Особенности биомеханики в стоматологии. Харьков: Прапор; 2006. 304 с.

165. Шаповалова ЕЮ, Харченко СВ, Купша ЕИ, Барановский ЮГ. Актуальные вопросы гистологии. Регенеративные возможности тканей и органов. Симферополь; 2017. 129 с.

166. Юсупалиева КБК, Ходжибекова ЮМ. Современные лучевые методы медицинской визуализации деструктивных изменений зубочелюстной области. Научный журнал. 2017;7:72-4.

167. Яблучанский НИ, Лисенко НВ. Остеопороз. В помощь практическому врачу. Харьков; 2011. 170 с.

168. Abuarqoub D, Aslam N, Almajali B, Shajrawi L, Jafar H, Awidi A. Neuro-regenerative potential of dental stem cells: a concise review. Cell Tissue Res. 2020;382(2):267-79. doi: 10.1007/s00441-020-03255-0.

169. Aghaloo TL, Moy PK, Freymiller EG. Evaluation of platelet-rich plasma in combination with anorganic bovine bone in the rabbit cranium: a pilot study. Int J Oral Maxillofac Implants. 2004;19(1):59-65.

170. Aksel H, Huang GT. Human and Swine Dental Pulp Stem Cells Form a Vascularlike Network after Angiogenic Differentiation in Comparison with Endothelial Cells: A Quantitative Analysis. J Endod. 2017 Apr;43(4):588-595. doi: 10.1016/j.joen.2016.11.015.

171. Alonzo M, Primo FA, Kumar SA, Mudloff JA, Dominguez E, Fregoso G, Ortiz N, Weiss WM, Joddar B. Bone tissue engineering techniques, advances and scaffolds for treatment of bone defects. Curr Opin Biomed Eng. 2021 Mar;17:100248. doi: 10.1016/j.cobme.2020.100248.

172. Alsousou J, Thompson M, Hulley P, Noble A, Willett K. The biology of platelet-rich plasma and its application in trauma and orthopaedic surgery. J Bone Joint Surg Br. 2009;91(8):987-96. doi: 10.1302/0301-620X.91B8.22546.

173. Amin S. Mechanical factors and bone health: effects of weightlessness and neurologic injury. Curr Rheumatol Rep. 2010 Jun;12(3):170-6. doi: 10.1007/s11926-010-0096-z.

174. Arif U, Haider S, Haider A, Khan N, Alghyamah AA, Jamila N, et al. Biocompatible Polymers and their Potential Biomedical Applications: A Review. Curr Pharm Des. 2019;25(34):3608-3619. doi: 10.2174/1381612825999191011105148.

175. Arjmand B, Sarvari M, Alavi-Moghadam S, Payab M, Goodarzi P, Gilany K, et al. Prospect of Stem Cell Therapy and Regenerative Medicine in Osteoporosis. Front. Endocrinol. 2020;11:430. doi: 10.3389/fendo.2020.00430.

176. Ashri NY, Ajlan SA, Aldahmash AM. Dental pulp stem cells. Biology and use for periodontal tissue engineering. Saudi Med J. 2015;36(12):1391-9. doi: 10.15537/smj.2015.12.12750.

177. Atalay Y, Bozkurt MF, Gonul Y, Cakmak O, Agacayak KS, Köse I, et al. The effects of amlodipine and platelet rich plasma on bone healing in rats. Drug Des Devel Ther. 2015;9:1973-81. doi: 10.2147/DDDT.S80778.

178. Avantaggiato P, Avantaggiato P, Piva A, Candotto V, Moreo G. Mesenchimal stem cells in oral medicine: an overview. J Biol Regul Homeost Agents. 2020;34(3 Suppl 1):99-105.

179. Baba TT, Terashima T, Oida S. Liver-type of tissue non-specific alkaline phosphatase is induced during mouse bone and tooth cell differentiation. Arch Oral Biol. 2019;98:32-7. doi: 10.1016/j.archoralbio.2018.10.036.

180. Bakopoulou A, About I. Stem cells of dental origin: Current research trends and key milestones towards clinical application. Stem Cells Int [Internet]. 2016 [cited 2021 Aug 11];2016:4209891. Available from: https://www.ncbi.nlm.nih.gov/pmc/articles/PMC5081960/pdf/SCI2016-4209891.pdf doi: 10.1155/2016/4209891.

181. Ballini A, Scacco S, Saini R, Cantore S, Mori G. Editorial: Advances in Endocrinology: Stem Cells and Growth Factors. Front Endocrinol (Lausanne) [Internet]. 2020[cited 2021 Sep 03];11:564. Available from: https://www.ncbi.nlm.nih.gov/pmc/articles/PMC7456852/pdf/fendo-11-00564.pdf doi: 10.3389/fendo.2020.00564.

182. Bambuliak A. Biocompatibility of mesenchymal stromal cells of adipose tissue with osteoplastic materials (in vitro). Archives of the Balkan Medical Union. 2019;54(3):486-91. doi: 10.31688/ABMU.2019.54.3.13.

183. Bambuliak A, Kuzniak N, Honcharenko V, Ostafichuk M, Palamar A. Osteoplastic properties of multipotent mesenchymal stromal cells of adipose tissue. Wiadomości Lekarskie. 2021;74(10 Pt 1):2374-8. doi: 10.36740/WLek202110103.

184. Bambuliak A, Kuzniak N, Honcharenko V, Ostafiychuk M, Palamar A. Using multipotent mesenchymal stromal cells during sinus lifting operation. International Journal of Medical Dentistry. 2022 Jan;26(1):109-116. https://ijmd.ro/2022/using-multipotent-mesenchymal-stromal-cells-during-sinus-lifting-operation.

185. Bambuliak A, Kuzniak N, Honcharenko V, Ostafichuk M, Palamar A. Using stromal cells during surgery osteosyntesis of the mandible. International Journal of Medical Dentistry. 2021;25(1):138-45.

186. Bambuliak AV. Clinical aspect of treatment defects equivalents of bone tissues based on mmc-at. Матеріали підсумкової 102-ї науково-практичної конференції з міжнародною участю професорсько-викладацького персоналу Буковинського державного медичного університету; 2021 лют. 08, 10, 15; Чернівці. Чернівці: Медуніверситет; 2021. с. 314-315.

187. Bambuliak AV. Clinical efficiency of bone augmentation materials and their combinations with multipotent mesenchymal stromal cells from the patient after removal of third molars. Матеріали підсумкової 103-ї науково-практичної конференції з міжнародною участю професорсько-викладацького персоналу Буковинського державного медичного університету; 2022 лют. 07, 09, 14; Чернівці. Чернівці: Медуніверситет; 2022. с. 331-332.

188. Bambuliak AV. Efficiency of bone augmentation materials during dental surgeries in patients of research groups. Natural Science Readings: abstracts book. June 24-26, 2021 Bratislava, 2021:3-4.

189. Bambuliak AV. Efficiency of bone tissue equivalents application based on mmc-at in the healing of bone defects of the skull in experimental animals. Biomedical Perspectives II: Abstract book of International Scientific Conference of Students, Postgraduates and Young Scientists; 2020 Oct 20-22; Sumy. Sumy: Sumy State University; 2020. p. 14.

190. Bambuliak AV. Efficiency of use of osteoplastic materials combined with stromal cells from the adipose tissue in patients with periodontitis. В: Бойчук ТМ, Іващук ОІ, Безрук ВВ, редактори. Матеріали 101-ї підсумкової наукової конференції професорсько-викладацького персоналу вищого державного навчального закладу України «Буковинський державний медичний університет»; 2020 лют. 10, 12, 17; Чернівці. Чернівці: Медуніверситет; 2020. с. 320-321.

191. Bambuliak AV, Kuzniak NB. Biocompatibility of specimens containing multipotent mesenchymal stromal adipose tissue cells. В: Бойчук ТМ, Іващук ОІ, Білоокий ВВ, Кузняк НБ, Годованець ОІ, редактори. Матеріали наук.-практ. конф. з міжнародною участю. Сучасні аспекти теоретичної та практичної стоматології; 2020 трав. 4-5; Чернівці. Чернівці: Медуніверситет; 2020. с. 35-36.

192. Barati S, Tahmasebi F, Faghihi F. Effects of mesenchymal stem cells transplantation on multiple sclerosis patients. Neuropeptides. 2020 Dec;84:102095. doi: 10.1016/j.npep.2020.102095.

193. Barnstable CJ, Jonas JB, Zhang K. Regenerative Medicine, Advanced Stem Cell, and Gene Therapies for Eye Diseases. Asia Pac J Ophthalmol (Phila). 2022 Jul-Aug 01;11(4):299-301. doi: 10.1097/APO.0000000000000544.

194. Batista MA, Leivas TP, Rodrigues CJ, Arenas GCF, Belitardo DR, Guarniero R. Comparison between the effects of platelet-rich plasma and bone marrow concentrate on defect consolidation in the rabbit tibia. Clinics (Sao Paulo). 2011;66(10):1787-92. doi: 10.1590/S1807-593220110007000018.

195. Beck F, Reich KM, Lettner S, Heimel P, Tangl S, et al. The vertical course of bone regeneration in maxillary sinus floor augmentations: A histomorphometric analysis of human biopsies. J Periodontol. 2021 Feb;92(2):263-272. doi: 10.1002/JPER.19-0656.

196. Beck JD, Van Dyke TE. Steven Offenbacher, DDS, PhD, MMSc: The gifts of a giant in science and the father of periodontal medicine. J. Periodontol. 2020;91(Suppl 1):S1-S3. doi: 10.1002/jper.20-0494.

197. Betsch M, Schneppendahl J, Thuns S, Herten M, Sager M, Jungbluth P, et al. Bone marrow aspiration concentrate and platelet rich plasma for osteochondral repair in a porcine osteochondral defect model. PLOS One [Internet]. 2013[cited 2021 Jun 15];8(8):e71602. Available from: https://www.ncbi.nlm.nih.gov/pmc/articles/PMC3741121/pdf/pone.0071602.pdf doi: 10.1371/journal.pone.0071602.

198. Bettica P, Moro L. Biochemical markers of bone metabolism in the assessment ofosteoporosis. J Int Fed Clin Chem. 1995;7(1):16-22.

199. Bhargava N, Perrotti V, Caponio VCA, Matsubara VH, Patalwala D, Quaranta A. Comparison of heat production and bone architecture changes in the implant site preparation with compressive osteotomes, osseodensification technique, piezoelectric devices, and standard drills: an ex vivo study on porcine ribs. Odontology. 2023;111:142-153. https://doi.org/10.1007/s10266-022-00730-8.

200. Bianco P, Riminucci M, Gronthos S, Robey PG. Bone marrow stromal stem cells: nature, biology, and potential applications. Stem Cells. 2001;19(3):180-92. doi: 10.1634/stemcells.19-3-180.

201. Bielecki TM, Gazdzik TS, Arendt J, Szczepanski T, Król W, Wielkoszynski T. Antibacterial effect of autologous platelet gel enriched with growth factors and other active substances. J Bone Joint Surg Br. 2007;89(3):417-20. doi: 10.1302/0301-620X.89B3.18491.

202. Bir SC, Esaki J, Marui A, Yamahara K, Tsubota H, Ikeda T, et al. Angiogenic properties of sustained release platelet-rich plasma: characterization in vitro and in the ischemic hind limb of the mouse. J Vasc Surg. 2009;50(4):870-9. doi: 10.1016/j.jvs.2009.06.016.

203. Bonaventura G, Incontro S, Iemmolo R, Cognata VL, Barbagallo I, Costanzo E, et al. Dental mesenchymal stem cells and neuro-regeneration: a focus on spinal cord injury. Cell Tissue Res. 2020;379(3):421-8. doi: 10.1007/s00441-019-03109-4.

204. Bouletreau PJ, Warren SM, Spector JA, Peled ZM, Gerrets RP, Greenwald JA, et al. Hypoxia and VEGF up-regulate BMP-2 mRNA and protein

expression in microvascular endothelial cells: implications for fracture healing. Plast Reconstr Surg. 2002;109(7):2384-97. doi: 10.1097/00006534-200206000-00033.

205. Bousnaki M, Beketova A, Kontonasaki E. A Review of In Vivo and Clinical Studies Applying Scaffolds and Cell Sheet Technology for Periodontal Ligament Regeneration. Biomolecules. 2022 Mar 11;12(3):435. doi: 10.3390/biom12030435.

206. Brandi ML, Collin-Osdoby P. Vascular biology and the skeleton. J Bone Miner Res. 2016;21(2):183-92. doi: 10.1359/jbmr.050917.

207. Butcher A, Milner R, Ellis K, Watson JT, Horner A. Interaction of platelet-rich concentrate with bone graft materials: an in vitro study. J Orthop Trauma. 2009;23(3):195-200. doi: 10.1097/bot.0b013e31819b35db.

208. Cecerska-Heryć E, Goszka M, Serwin N, Roszak M, Grygorcewicz B, Heryć R, Dołęgowska B. Applications of the regenerative capacity of platelets in modern medicine. Cytokine Growth Factor Rev. 2022 Apr;64:84-94. doi: 10.1016/j.cytogfr.2021.11.003.

209. Cenni E, Ciapetti G, Granchi D, Fotia C, Perut F, Giunti A, et al. Endothelial cells incubated with platelet-rich plasma express PDGF-B and ICAM-1 and induce bone marrow stromal cell migration. J Orthop Res. 2009;27(11):1493-8. doi: 10.1002/jor.20896.

210. Cenni E, Perut F, Ciapetti G, Savarino L, Dallari D, Cenacchi A, et al. In vitro evaluation of freeze-dried bone allografts combined with platelet rich plasma and human bone marrow stromal cells for tissue engineering. J Mater Sci Mater Med. 2009;20(1):45-50. doi: 10.1007/s10856-008-3544-9.

211. Centre for Clinical Practice at NICE (UK). Falls: Assessment and Prevention of Falls in Older People. London: National Institute for Health and Care Excellence (UK); 2013.

212. Chacham M, Almoznino G, Zlotogorski-Hurvitz A, Buchner A, Vered M. Expression of stem cell markers in stroma of odontogenic cysts and tumors. J Oral Pathol Med. 2020;49(10):1068-77. doi: 10.1111/jop.13102.

213. Chao TY, Wu YY, Janckila AJ. Tartrate-resistant acid phosphatase isoform 5b (TRACP 5b) as a serum maker for cancer with bone metastasis. Clin Chim Acta. 2010 Nov 11;411(21-22):1553-64. doi: 10.1016/j.cca.2010.06.027.

214. Chen H, Fu H, Wu X, Duan Y, Zhang S, Hu H, et al. Regeneration of pulpo-dentinal-like complex by a group of unique multipotent CD24a+ stem cells. Sci Adv [Internet]. 2020[cited 2021 Sep 08];6(15):eaay1514. Available from: https://www.ncbi.nlm.nih.gov/pmc/articles/PMC7141825/pdf/aay1514.pdf doi: 10.1126/sciadv.aay1514.

215. Chen L, Yang X, Huang G, Song D, Ye XS, Xu H, Li W. Platelet-rich plasma promotes healing of osteoporotic fractures. Orthopedics. 2013 Jun;36(6):e687-94. doi: 10.3928/01477447-20130523-10.

216. Cheng X, Lei D, Mao T, Yang S, Chen F, Wu W. Repair of critical bone defects with injectable platelet richplasma/bone marrow-derived stromal cells composite: experimental study in rabbits. Ulus Travma Acil Cerrahi Derg. 2008;14(2):87-95.

217. Chiara G, Letizia F, Lorenzo F, Edoardo S, Diego S, Stefano S, et al. Nanostructured biomaterials for tissue engineered bone tissue reconstruction. Int J Mol Sci. 2012;13(1):737-757. doi: 10.3390/ijms13010737.

218. Chisini LA, Karam SA, Noronha TG, Sartori LRM, San Martin AS, Demarco FF, et al. Platelet-Poor Plasma as a Supplement for Fibroblasts Cultured in Platelet-Rich Fibrin. Acta Stomatol Croat. 2017;51(2):133-40. doi: 10.15644/asc51/2/6.

219. Chitroda PK, Katti G, Attar NM, Shahbaz S, Sreenivasarao G, Patil A. Stem cells in dentistry: A study regarding awareness of stem cells among dental professionals. Indian J Dent Res. 2017;28(6):711-6. doi: 10.4103/ijdr.IJDR_771_16.

220. Choi BH, Im CJ, Huh JY, Suh JJ, Lee SH. Effect of platelet-rich plasma on bone regeneration in autogenous bone graft. Int J Oral Maxillofac Surg. 2004;33(1):56-9. doi: 10.1054/ijom.2003.0466.

221. Cole BJ, Seroyer ST, Filardo G, Bajaj S, Fortier LA. Platelet-rich plasma: where are we now and where are we going? Sports Health. 2010 May;2(3):203-10. doi: 10.1177/1941738110366385.

222. Cordeiro MM, Dong Z, Kaneko T, Zhang Z, Miyazawa M, Shi S, et al. Dental pulp tissue engineering with stem cells from exfoliated deciduous teeth. J Endod. 2018;34(8):962-9. doi: 10.1016/j.joen.2008.04.009.

223. Cortese A, Pantaleo G, Borri A, Caggiano M, Amato M. Platelet-rich fibrin (PRF) in implant dentistry in combination with new bone regenerative technique in elderly patients. Int J Surg Case Rep. 2016;28:52-56. doi: 10.1016/j.ijscr.2016.09.022. Epub 2016 Sep 22. PMID: 27689517; PMCID: PMC5043401.

224. Cox G, Einhorn TA, Tsioupis C, Giannoudis PV. Boneturnover markers in fracture healing. J Bone Jnt Surg. 2010;92(3):329-34. doi: 10.1302/0301-620x.92b3.22787.

225. Cummings SR, Cosman F, Philadelphia SJ, editors. Osteoporosis: an evidence-based guide to prevention and management. ACP Press; 2002. 290 p.

226. Dallari D, Fini M, Stagni C, Torricelli P, Aldini NN, Giavaresi G, et al. In vivo study on the healing of bone defects treated with bone marrow stromal cells, platelet-rich plasma, and freeze-dried bone allografts, alone and in combination. J Orthop Res. 2006;24(5):877-88. doi: 10.1002/jor.20112.

227. Davies LC, Locke M, Webb RD, Roberts JT, Langley M, Thomas DW, et al. A multipotent neural crest-derived progenitor cell population is resident within the oral mucosa lamina propria. Stem Cells Dev. 2010;19(6):819-30. doi: 10.1089/scd.2009.0089.

228. Deev RV, Drobyshev AY, Bozo IY, Isaev AA. Ordinary and Activated Bone Grafts: Applied Classification and the Main Features. Biomed Res Int. 2015;2015:365050. doi: 10.1155/2015/365050.

229. Delmas PD, Eastell R, Garnero P, Seibel MJ, Stepan J. The use of biochemical markers of bone turnover in osteoporosis. Osteoporosis Int. 2000;11(6):2-17. doi: 10.1007/s001980070002.

230. De Los Angeles A, Ferrari F, Xi R, Fujiwara Y, Benvenisty N, Deng H, et al. Hallmarks of pluripotency. Nature. 2015;525(7570):469-78. doi: 10.1038/nature15515.

231. De Mendonca Costa A, Bueno DF, Martins MT, Kerkis I, Kerkis A, Fanganiello RD, et al. Reconstruction of large cranial defects in nonimmunosuppressed experimental design with human dental pulp stem cells. J Craniofac Surg. 2008;19(1):204-10. doi: 10.1097/scs.0b013e31815c8a54.

232. De Ugarde DA, Morizono K, Elbarbary A, Alfonso Z, Zuk PA, Zhu M, et al. Comparison of multi-lineage cells from human adipose tissue and bone marrow. Cells Tissues Organs. 2003;174(3):101-9. doi: 10.1159/000071150.

233. D'Elia CO, de Rezende MU, Bitar AC, Tatsui N, Pécora JR, Hernandez AJ, et al. Comparison between platelet-rich plasma and autologous iliac grafts for tibial osteotomy. Cartilage. 2015;1(4):320-7. doi: 10.1177/1947603510376820.

234. Díaz-Sánchez RM, Yáñez-Vico RM, Fernández-Olavarría A, Mosquera-Pérez R, Iglesias-Linares A, Torres-Lagares D. Current Approaches of Bone Morphogenetic Proteins in Dentistry. J Oral Implantol. 2015 Jun;41(3):337-42. doi: 10.1563/AAID-JOI-D-13-00012.

235. Dohan Ehrenfest DM, Andia I, Zumstein MA, Zhang CQ, Pinto NR, Bielecki T. Classification of platelet concentrates (Platelet-Rich PlasmaPRP, Platelet-Rich Fibrin-PRF) for topical and infiltrative use in orthopedic and sports medicine: current consensus, clinical implications and perspectives. Muscles, Ligaments Tendons J. 2014;4(1):3-9.

236. Dong CL, Liu XH, Wu L. Research and development of osteogenic differentiation of bone marrow mesenchymal stem cells. Zhongguo Gu Shang. 2019;32(3):288-92. doi: 10.3969/j.issn.1003-0034.2019.03.018.

237. Drweska-Matelska N, Wolski H, Seremak-Mrozikiewicz A, Majchrzycki M, Kujawski R, Czerny B. Modern diagnostics of osteoporosis based on the use of biochemical markers of bone turnover. Ginekol Pol. 2014 Nov;85(11):852-9. Polish. doi: 10.17772/gp/1913.

238. Ebrahimi A, Ahmadi H, Pourfraidon Ghasrodashti Z, Tanide N, Shahriarirad R, Erfani A, Ranjbar K, Ashkani-Esfahani S. Therapeutic effects of stem cells in different body systems, a novel method that is yet to gain trust: A comprehensive review. Bosn J Basic Med Sci. 2021 Dec 1;21(6):672-701. doi: 10.17305/bjbms.2021.5508.

239. Egusa H, Sonoyama W, Nishimura M, Atsuta I, Akiyama K. Stem cells in dentistry - Part II: Clinical applications. J Prosthodont Res. 2012;56(4):229-48. doi: 10.1016/j.jpor.2012.10.001.

240. Ensrud KE, Crandall CJ. Osteoporosis. Ann Intern Med [Internet]. 2017[cited 2021 Aug 22];167(3):ITC17-ITC32. Available from: https://www.acpjournals.org/doi/pdf/10.7326/AITC201708010
doi: 10.7326/aitc201708010.

241. Fayaz HC, Giannoudis PV, Vrahas MS, Smith RM, Moran C, Pape HC, et al. The role of stem cells in fracture healing and nonunion. Int Orthop. 2011 Nov;35(11):1587-97. doi: 10.1007/s00264-011-1338-z.

242. Fennis JPM, Stoelinga PJW, Jansen JA. Mandibular reconstruction: a histological and histomorphometric study on the use of autogenous scaffolds, particulate cortico-cancellous bone grafts and platelet rich plasma in goats. Int J Oral Maxillofac Surg. 2004;33(1):48-55. doi: 10.1054/ijom.2003.0452.

243. Ferreira JRM, Greck AP. Adult mesenchymal stem cells and their possibilities for Dentistry: what to expect? Dental Press J Orthod. 2020;25(3):85-92. doi: 10.1590/2177-6709.25.3.085-092.sar.

244. Ferrin I, Beloqui I, Zabaleta L, Salcedo JM, Trigueros C, Martin AG. Isolation, Culture, and Expansion of Mesenchymal Stem Cells. Methods Mol Biol. 2017;1590:177-90. doi: 10.1007/978-1-4939-6921-0_13.

245. Ferroni L, Gardin C, Tocco I, Epis R, Casadei A, Vindigni V, et al. Potential for neural diff erentiation of mesenchymal stem cells. Adv Biochem Eng Biotechnol. 2013;129:89-115. doi: 10.1007/10_2012_152.

246. Fontana S, Olmedo DG, Linares JA, Guglielmotti MB, Crosa ME. Effect of platelet-rich plasma on the periimplant bone response: an experimental study. Implant Dent. 2004;13(1):73-8. doi: 10.1097/01.id.0000116455.68968.29.

247. Foster TE, Puskas BL, Mandelbaum BR, Gerhardt MB, Rodeo SA. Platelet-rich plasma: from basic science to clinical applications. Am J Sports Med. 2019;37(11):2259-72. doi: 10.1177/0363546509349921.

248. Galasso O, Mariconda M, Romano G, Capuano N, Romano L, Iannò B, et al. Expandable intramedullary nailing and platelet rich plasma to treat long bone non-unions. J Orthop Traumatol. 2008;9(3):129-34. doi: 10.1007/s10195-008-0021-7.

249. Galindo S, de la Mata A, López-Paniagua M, Herreras JM, Pérez I, Calonge M, Nieto-Miguel T. Subconjunctival injection of mesenchymal stem cells for corneal failure due to limbal stem cell deficiency: state of the art. Stem Cell Res Ther. 2021 Jan 13;12(1):60. doi: 10.1186/s13287-020-02129-0.

250. Gao P, Liu S, Wang X, Ikeya M. Dental applications of induced pluripotent stem cells and their derivatives. Jpn Dent Sci Rev. 2022 Nov;58:162-171. doi: 10.1016/j.jdsr.2022.03.002.

251. Gawai KT, Sobhana CR. Clinical evaluation of use of platelet rich plasma in bone healing. J Maxillofac Oral Surg. 2015;14 (1):67-80. doi: 10.1007/s12663-013-0605-5.

252. Gerard D, Carlson ER, Gotcher JE, Jacobs M. Effects of platelet-rich plasma at the cellular level on healing of autologous bonegrafted mandibular defects in dogs. J Oral Maxillofac Surg. 2007;65(4):721-7. doi: 10.1016/j.joms.2006.09.025.

253. Ghaffarpasand F, Dehghankhalili M, Shahrezaei M. Platelet-rich plasma for traumatic non-union fractures: a novel but controversial bone regeneration strategy. Bull Emerg Trauma. 2013;1(3):99-101.

254. Ginani F, Soares DM, Rabêlo LM, Rocha HAO, de Souza LB, Barboza CAG. Effect of a cryopreservation protocol on the proliferation of stem cells from

human exfoliated deciduous teeth. Acta Odontol Scand. 2016;74(8):598-604. doi: 10.1080/00016357.2016.1224919.

255. Gracher AHP, de Moura MB, da Silva Peres P, Thomé G, Padovan LEM, Trojan LC. Full arch rehabilitation in patients with atrophic upper jaws with zygomatic implants: a systematic review. Int J Implant Dent. 2021 Feb 26;7(1):17. doi: 10.1186/s40729-021-00297-z.

256. Gronthos S, Mankani M, Brahim J, Robey PG, Shi S. Postnatal human dental pulp stem cells (DPSCs) in vitro and in vivo. Proc Natl Acad Sci USA. 2000;97(25):13625-30. doi: 10.1073/pnas.240309797.

257. Gruber R, Kandler B, Fischer MB, Watzek G. Osteogenic differentiation induced by bone morphogenetic proteins can be suppressed by platelet-released supernatant in vitro. Clin Oral Implants Res. 2006;17(2):188-93. doi: 10.1111/j.1600-0501.2005.01216.x.

258. Gruber R, Karreth F, Fischer MB, Watzek G. Platelet-released supernatants stimulate formation of osteoclast-like cells through a prostaglandin/RANKL-dependent mechanism. Bone. 2012;30(5):726-32. doi: 10.1016/S8756-3282(02)00697-X.

259. Gruber R, Karreth F, Kandler B, Fuerst G, Rot A, Fischer MB, et al. Platelet-released supernatants increase migration and proliferation, and decrease osteogenic differentiation of bone marrowderived mesenchymal progenitor cells under in vitro conditions. Platelets. 2004;15(1):29-35. doi: 10.1080/09537100310001643999.

260. Gruber R, Varga F, Fischer MB, Watzek G. Platelets stimulate proliferation of bone cells: involvement of platelet-derived growth factor, microparticles and membranes. Clin Oral Implants Res. 2002;13(3):529-35. doi: 10.1034/j.1600-0501.2002.130513.x.

261. Hakimi M, Grassmann JP, Betsch M, Schneppendahl J, Gehrmann S, Hakimi AR, et al. The composite of bone marrow concentrate and PRP as an alternative to autologous bone grafting. PLoS One [Internet]. 2014[cited 2021 Aug 16];9(6):e100143. Available from:

https://www.ncbi.nlm.nih.gov/pmc/articles/PMC4064995/pdf/pone.0100143.pdf. doi: 10.1371/journal.pone.0100143.

262. Han J, Menicanin D, Gronthos S, Bartold PM. Stem cells, tissue engineering and periodontal regeneration. Aust Dent J. 2014.;59(Suppl 1):117-30. doi: 10.1111/adj.12100.

263. Han Y, Li X, Zhang Y, Han Y, Chang F, Ding J. Mesenchymal Stem Cells for Regenerative Medicine. Cells. 2019 Aug 13;8(8):886. doi: 10.3390/cells8080886.

264. Harrison P, Alsousou J. Studies on platelet rich plasma - new editorial policy for "Platelets". Platelets. 2020;31(3):281-282. doi: 10.1080/09537104.2020.1729013.

265. Hass R, Kasper C, Böhm S. Jacobs R. Different populations and sources of human mesenchymal stem cells (MSC): A comparison of adult and neonatal tissue-derived MSC. Cell Commun Signal. 2011;9(12):1-14. https://doi.org/10.1186/1478-811X-9-12.

266. Heitz-Mayfi LJA. Diagnosis and management of periimplant diseases. Aust Dent J. 2008;53(Suppl 1):S43-8. doi: 10.1111/j.1834-7819.2008.00041.x.

267. He L, Lin Y, Hu X, Zhang Y, Wu H. A comparative study of platelet-rich fibrin (PRF) and platelet-rich plasma (PRP) on the effect of proliferation and differentiation of rat osteoblasts in vitro. Oral Surg Oral Med Oral Pathol Oral Radiol Endod. 2009;108(5):707-13. doi: 10.1016/j.tripleo.2009.06.044.

268. He P, Zhang Q, Motiwala F, Shanti R, Chang B, Le A. Potential application of dental stem cells in regenerative reconstruction of oral and maxillofacial tissues: a narrative review. Frontiers Of Oral And Maxillofacial Medicine, 2021;4:1-20. doi:10.21037/fomm-21-10.

269. Hernández-Monjaraz B, Santiago-Osorio E, Ledesma-Martínez E, Aguiñiga-Sánchez I, Sosa-Hernández NA, Mendoza-Núñez VM. Dental Pulp Mesenchymal Stem Cells as a Treatment for Periodontal Disease in Older Adults. Stem Cells Int. 2020 Aug 18;2020:8890873. doi: 10.1155/2020/8890873.

270. Hildebolt CF. Osteoporosis and oral bone loss. Dentomaxillofac Radiol. 1997;26(1):3-15. doi: 10.1038/sj.dmfr.4600226.

271. Holick MF, Binkley NC, Bischoff-Ferrari HA, Gordon CM, Hanley DA, Heaney RP, et al. Guidelines for preventing and treating vitamin D deficiency and insufficiency revisited. J Clin Endocrinol Metab. 2012;97(4):1153-8. doi: 10.1210/jc.2011-2601.

272. Hoque ME, Showva NN, Ahmed M, Rashid AB, Sadique SE, El-Bialy T, Xu H. Titanium and titanium alloys in dentistry: current trends, recent developments, and future prospects. Heliyon. 2022 Oct 28;8(11):e11300. doi: 10.1016/j.heliyon.2022.e11300.

273. Hosseinpour S, Walsh LJ, Moharamzadeh K, editors. Regenerative Approaches in Dentistry. Switzerland: Springer Nature;2021. 267 p.

274. Huang GTJ, Sonoyama W, Liu Y, Liu H, Wang S, Shi S, et al. The hidden treasure in apical papilla: the potential role in pulp/dentin regeneration and bioroot engineering. J Endod. 2008;34(6):645-51. doi: 10.1016/j.joen.2008.03.001.

275. Huang GT, Gronthos S, Shi S. Mesenchymal stem cells derived from dental tissues vs. those from other sources: their biology and role in regenerative medicine. J Dent Res. 2009;88(9):792-806. doi: 10.1177/0022034509340867.

276. Hughes FJ, Howells GL. Interleukin-6 inhibits bone formation in vitro. Bone Mineral. 1993;21(3):21-8. doi: 10.1016/s0169-6009(08)80117-1.

277. Ibarretxe G, Crende O, Aurrekoetxea M, García-Murga V, Etxaniz J, Unda F, et al. Neural Crest Stem Cells from Dental Tissues: A New Hope for Dental and Neural Regeneration. Stem Cells Int [Internet]. 2012[cited 2021 Aug 08];2012:103503. Available from: https://www.ncbi.nlm.nih.gov/pmc/articles/PMC3472918/pdf/SCI2012-103503.pdf doi: 10.1155/2012/103503.

278. Ibrahim MZ, Sarhan AAD, Farazila Y, Hamdi M. Biomedical materials and techniques to improve the tribological, mechanical and biomedical properties of orthopedic implants. A review article. J Alloys Compd. 2017;15:636-67.

279. Inostroza C, Vega-Letter AM, Brizuela C, Castrillón L, Jean NS, Duran CM, et al. Mesenchymal Stem Cells Derived from Human Inflamed Dental Pulp Exhibit Impaired Immunomodulatory Capacity In Vitro. J Endod. 2020;46(8):1091-8. doi: 10.1016/j.joen.2020.05.003.

280. Intini G, Andreana S, Intini FE, Buhite R, Bobek LA. Calcium sulfate and platelet-rich plasma make a novel osteoinductive biomaterial for bone regeneration. J Transl Med [Internet]. 2007[cited 2021 Aug 26];5:13. Available from: https://www.ncbi.nlm.nih.gov/pmc/articles/PMC1831762/pdf/1479-5876-5-13.pdf doi: 10.1186/1479-5876-5-13.

281. Janicki P, Boeuf S, Steck E, Egermann M, Kasten P, Richter W. Prediction of in vivo bone forming potency of bone marrow-derived human mesenchymal stem cells. Eur Cell Mater. 2011;21:488-507. doi: 10.22203/ecm.v021a37.

282. Jensen TB, O. Rahbek, S. Overgaard, Soballe K. Platelet rich plasma and fresh frozen bone allograft as enhancement of implant fixation. An experimental study in dogs. J Orthop Res. 2004;22(3):653-8. doi: 10.1016/j.orthres.2003.10.006.

283. Ji EH, Song JS, Kim SO, Jeon M, Choi BJ, Lee JH. Viability of pulp stromal cells in cryopreserved deciduous teeth. Cell Tissue Bank. 2014;15(1):67-74. doi: 10.1007/s10561-013-9375-z.

284. Ji K, Ding L, Chen X, Dai Y, Sun F, Wu G, et al. Mesenchymal Stem Cells Differentiation: Mitochondria Matter in Osteogenesis or Adipogenesis Direction. Curr Stem Cell Res Ther. 2020;15(7):602-6. doi: 10.2174/1574888x15666200324165655.

285. Jing W, Wu L, Lin Y, Liu L, Tang W, Tian W, et al. Odontogenic differentiation of adipose-derived stem cells for tooth regeneration: necessity, possibility, and strategy. Med Hypotheses. 2008;70(3):540-2. doi: 10.1016/j.mehy.2007.07.010.

286. Jungbluth P, Wild M, Grassmann JP, Ar E, Sager M, Herten M, et al. Platelet-rich plasma on calcium promotes metaphyseal bone healing in mini-pigs. J Orthop. Res. 2010;28(11):1448-55. doi: 10.1002/jor.21152.

287. Kajikawa Y, Morihara T, Sakamoto H, Matsuda K, Oshima Y, Yoshida A, et al. Platelet-rich plasma enhances the initial mobilization of circulationderived cells for tendon healing. J Cell Physiol. 2008;215(3):837-45. doi: 10.1002/jcp.21368.

288. Kanis JA, Burlet N, Cooper C, Delmas PD, Reginster JY, Borgstrom F, et al. European Guidance for the Diagnosis and Management of Osteoporosis in Postmenopausal Women. Osteoporos Int. 2008;19(4):399-428. doi: 10.1007/s00198-008-0560-z.

289. Karaseva T, Fedorov D, Baklagina S, Ponamoreva O, Alferov S, Ekimova G, et al. Isolation and Characterization of Homologically Expressed Methanol Dehydrogenase from Methylorubrum extorquens AM1 for the Development of Bioelectrocatalytical Systems. Int J Mol Sci. 2022 Sep 7;23(18):10337. doi: 10.3390/ijms231810337.

290. Kasten P, Vogel J, Beyen I, Weiss S, Niemeyer P, Leo A, et al. Effect of platelet-rich plasma on the in vitro proliferation and osteogenic differentiation of human mesenchymal stem cells on distinct calcium phosphate scaffolds: the specific surface area makes a difference. J Biomater Appl. 2008;23(2):169-88. doi: 10.1177/0885328207088269.

291. Kasten P, Vogel J, Geiger F, Niemeyer P, Luginbühl R, Szalay K. The effect of platelet-rich plasma on healing in critical-size long-bone defects. Biomaterials. 2018;29(29):3983-92. doi: 10.1016/j.biomaterials.2008.06.014.

292. Khan AA, Hanley DA, Rizzoli R, Bollerslev J, Young JE, Rejnmark L, et al. Primary hyperparathyroidism: review and recommendations on evaluation, diagnosis, and management. A Canadian and international consensus. Osteoporos Int. 2017 Jan;28(1):1-19. doi: 10.1007/s00198-016-3716-2.

293. Khan AS, Zaheer N, Zaigham AM, Shahbaz M, Zaheer U, Alam MK. Effect of Platelet-Rich Plasma on Bone Healing in Immediate Implants Analyzed

by Cone Beam Computerized Tomography: A Randomized Controlled Trial. BioMed Research International. 2021;2021:6685991. https://doi.org/10.1155/2021/6685991.

294. Khan AU, Qu R, Fan T, Ouyang J, Dai J. A glance on the role of actin in osteogenic and adipogenic differentiation of mesenchymal stem cells. Stem Cell Res Ther [Internet]. 2020[cited 2021 Aug 24];11(1):283. Available from: https://stemcellres.biomedcentral.com/track/pdf/10.1186/s13287-020-01789-2.pdf doi: 10.1186/s13287-020-01789-2.

295. Khan RS, Newsome PN. A Comparison of Phenotypic and Functional Properties of Mesenchymal Stromal Cells and Multipotent Adult Progenitor Cells. Front Immunol. 2019 Aug 28;10:1952. doi: 10.3389/fimmu.2019.01952.

296. Khojasteh A, Sadeghi N. Application of buccal fat pad-derived stem cells in combination with autogenous iliac bone graft in the treatment of maxillomandibular atrophy: a preliminary human study. Int J Oral Maxillofac Surg. 2016;45(7):864-71. doi: 10.1016/j.ijom.2016.01.003.

297. Kilian O, Flesch I, Wenisch S, Taborski B, Jork A, Schnettler R, et al. Effects of platelet growth factors on human mesenchymal stem cells and human endothelial cells in vitro. Eur J Med Res. 2004;9(7):337-44.

298. Kim BC, Bae H, Kwon IK, Lee EJ, Park JH, Khademhosseini A, et al. Osteoblastic/Cementoblastic and Neural Differentiation of Dental Stem Cells and Their Applications to Tissue Engineering and Regenerative Medicine. Tissue Eng Part B Rev. 2012;18(3):235-44. doi: 10.1089/ten.TEB.2011.0642.

299. Kimelman N, Pelled G, Helm GA, Huard J, Schwarz EM, Gazit D. Review: gene- and stem cell-based therapeutics for bone regeneration and repair. Tissue Eng. 2007 Jun;13(6):1135-50. doi: 10.1089/ten.2007.0096.

300. Kim J, Jang H. A review of complications of maxillary sinus augmentation and available treatment methods. J Korean Assoc Oral Maxillofac Surg. 2019 Aug;45(4):220-224. doi: 10.5125/jkaoms.2019.45.4.220.

301. Kim SH, Kim KH, Seo BM, Koo KT, Kim TI, Seol YJ, et al. Alveolar bone regeneration by transplantation of periodontal ligament stem cells and bone

marrow stem cells in a canine peri-implant defect model: a pilot study. J Periodontol. 2009;80(11):1815-23. doi: 10.1902/jop.2009.090249.

302. Kitoh H, Kawasumi M, Kaneko H, Ishiguro N. Differential effects of culture-expanded bone marrow cells on the regeneration of bone between the femoral and the tibial lengthening. J Pediatr Orthop. 2009;29(6):643-9. doi: 10.1097/bpo.0b013e3181b2afb2.

303. Krasina ME, Kosheleva NV, Lipina TV, Karganov MY, Medvedeva YS, Lebedeva MA, et al. Regenerative Potential of a Suspension and Spheroids of Multipotent Mesenchymal Stromal Cells from Human Umbilical Cord on the Model of Myocardial Infarction in Rats. Bull Exp Biol Med. 2020;169(4):549-57. doi: 10.1007/s10517-020-04928-0.

304. Kwack KH, Lee HW. Clinical Potential of Dental Pulp Stem Cells in Pulp Regeneration: Current Endodontic Progress and Future Perspectives. Front Cell Dev Biol. 2022 Apr 11;10:857066. doi: 10.3389/fcell.2022.857066.

305. Kyrgidis A, Tzellos TG, Toulis K, Antoniades K. The Facial Skeleton in Patients with Osteoporosis: A Field for Disease Signs and Treatment Complications. J Osteoporos [Internet]. 2011 [cited 2021 Jun 14];2011:147689. Available from: https://www.ncbi.nlm.nih.gov/pmc/articles/PMC3042625/pdf/JOSTEO2011-147689.pdf doi: 10.4061/2011/147689.

306. Lai YL. Osteoporosis and Periodontal Disease. J Chin Med Assoc. 2004;67(8):387-88.

307. Lambrichts I, Driesen RB, Dillen Y, Gervois P, Ratajczak J, Vangansewinkel T, et al. Dental Pulp Stem Cells: Their Potential in Reinnervation and Angiogenesis by Using Scaffolds. J Endod. 2017 Sep;43(9S):S12-S16. doi: 10.1016/j.joen.2017.06.001.

308. Lau P, Vico L, Rittweger J. Dissociation of Bone Resorption and Formation in Spaceflight and Simulated Microgravity: Potential Role of Myokines and Osteokines? Biomedicines 2022;10(2):342. https://doi.org/10.3390/biomedicines10020342.

309. Laureys WGM, Cuvelier CA, Dermaut LR, De Pauw GAM. The critical apical diameter to obtain regeneration of the pulp tissue aft er tooth transplantation, replantation, or regenerative endodontic treatment. J Endod. 2013;39(6):759-63. doi: 10.1016/j.joen.2013.02.004.

310. LeBoff M, Greenspan S, Insogna K. Lewiecki EM, Saag KG, Singer AJ, et al. The clinician's guide to prevention and treatment of osteoporosis. Osteoporos Int. 2022;33:2049-2102. https://doi.org/10.1007/s00198-021-05900-y.

311. Lee DH, Ryu KJ, Kim JW, Kang KC, Choi YR. Bone marrow aspirate concentrate and platelet-rich plasma enhanced bone healing in distraction osteogenesis of the tibia. Clin Orthop Relat Res. 2014;472(12):3789-97. doi: 10.1007/s11999-014-3548-3.

312. Lee HS, Jeon M, Kim SO, Kim SH, Lee JH, Ahn SJ, et al. Characteristics of stem cells from human exfoliated deciduous teeth (SHED) from intact cryopreserved deciduous teeth. Cryobiology. 2015;71(3):374-83. doi: 10.1016/j.cryobiol.2015.10.146.

313. Lepidi L, Galli M, Mastrangelo F, Venezia P, Joda T, Wang HL, Li J. Virtual Articulators and Virtual Mounting Procedures: Where Do We Stand? J Prosthodont. 2021 Jan;30(1):24-35. doi: 10.1111/jopr.13240.

314. Levin LG. Pulp regeneration. University of Carolina School of Dentistry; 2003.

315. Li H, Wang B, He L, Tao R, Shang S. Application of bone metabolic parameters in the diagnosis of growing pains. J Clin Lab Anal. 2022 Feb;36(2):e24184. doi: 10.1002/jcla.24184.

316. Li J, Zhou Z, Wen J, Jiang F, Xia Y. Human Amniotic Mesenchymal Stem Cells Promote Endogenous Bone Regeneration. Front Endocrinol (Lausanne) [Internet]. 2020 [cited 2021 Jul 11];11:543623. Available from: https://www.ncbi.nlm.nih.gov/pmc/articles/PMC7562979/pdf/fendo-11-543623.pdf doi: 10.3389/fendo.2020.543623.

317. Liu CH, Raj S, Chen CH, Hung KH, Chou CT, Chen IH, et al. HLA-B27-mediated activation of TNAP phosphatase promotes pathogenic

syndesmophyte formation in ankylosing spondylitis. J Clin Invest. 2019;129(12):5357-73. doi: 10.1172/JCI125212.

318. Liu J, Ruan J, Weir MD, Ren K, Schneider A, Wang P, et al. Periodontal Bone-Ligament-Cementum Regeneration via Scaffolds and Stem Cells. Cells [Internet]. 2019[cited 2021 Sep 03];8(6):537. Available from: https://www.ncbi.nlm.nih.gov/pmc/articles/PMC6628570/pdf/cells-08-00537.pdf doi: 10.3390/cells8060537.

319. Liu J, Zhao Z, Ruan J, Weir MD, Ma T, Ren K, et al. Stem cells in the periodontal ligament differentiated into osteogenic, fibrogenic and cementogenic lineages for the regeneration of the periodontal complex. J Dent [Internet]. 2020[cited 2021 Aug 22];92:103259. Available from: https://www.sciencedirect.com/science/article/abs/pii/S0300571219302696?via%3Dihub doi: 10.1016/j.jdent.2019.103259.

320. Lowe D, Sanvictores T, John S. Alkaline Phosphatase [Internet]. Treasure Island (FL): StatPearls Publishing; 2021[cited 2021 Sep 10]. Available from: https://www.ncbi.nlm.nih.gov/books/NBK459201/.

321. Lucarelli E, Beccheroni A, Donati D, Sangiorgi L, Cenacchi A, Del Vento AM, et al. Platelet-derived growth factors enhance proliferation of human stromal stem cells. Biomaterials. 2013;24(18):3095-100. doi: 10.1016/S0142-9612(03)00114-5.

322. Luke AM, Patnaik R, Kuriadom S, Abu-Fanas S, Mathew S, Shetty KP. Human dental pulp stem cells differentiation to neural cells, osteocytes and adipocytes-An in vitro study. Heliyon [Internet]. 2020[cited 2021 Jun 29];6(2):e03308. Available from: https://www.ncbi.nlm.nih.gov/pmc/articles/PMC7002807/pdf/main.pdf doi: 10.1016/j.heliyon.2019.e03054.

323. Luo L, He Y, Wang X, Key B, Lee BH, Li H, et al. Potential roles of dental pulp stem cells in neural regeneration and repair. Stem Cells Int [Internet]. 2018[cited 2021 Jun 29];2018:1731289. Available from:

https://www.ncbi.nlm.nih.gov/pmc/articles/PMC5964589/pdf/SCI2018-1731289.pdf doi: 10.1155/2018/1731289.

324. Ma L, Makino Y, Yamaza H, Akiyama K, Hoshino Y, Song G, et al. Cryopreserved Dental Pulp Tissues of Exfoliated Deciduous Teeth Is a Feasible Stem Cell Resource for Regenerative Medicine. PLoS One [Internet]. 2012[cited 2021 Aug 21];7(12):e51777. Available from: https://www.ncbi.nlm.nih.gov/pmc/articles/PMC3522596/pdf/pone.0051777.pdf doi: 10.1371/journal.pone.0051777.

325. Madani SZM, Reisch A, Roxbury D, Kennedy SM. A Magnetically Responsive Hydrogel System for Controlling the Timing of Bone Progenitor Recruitment and Differentiation Factor Deliveries. ACS Biomater Sci Eng. 2020;6(3):1522-34. doi: 10.1021/acsbiomaterials.9b01746.

326. Maremanda KP, Sundar IK, Rahman I. Protective role of mesenchymal stem cells and mesenchymal stem cell-derived exosomes in cigarette smoke-induced mitochondrial dysfunction in mice. Toxicol Appl Pharmacol [Internet]. 2019[cited 2021 Jul 10];385:114788. Available from: https://www.ncbi.nlm.nih.gov/pmc/articles/PMC6894395/pdf/nihms-1542582.pdf doi: 10.1016/j.taap.2019.114788.

327. Markou N, Pepelassi E, Kotsovilis S, Stamatakis HC, Vrotsos I. The Use of Platelet-Rich Plasma Alone in The Treatment of Periodontal Endosseous Defects: A Report of Two Clinical Cases. Dent Oral Biol Craniofacial Res. 2019;2(4):1-10.

328. Marx RE. Platelet-rich plasma (PRP): what is PRP and what is not PRP? Implant Dent. 2011;10(4):225-8. doi: 10.1097/00008505-200110000-00002.

329. Marx RE. Platelet-rich plasma: evidence to support its use. J Oral Maxillofac Surgery. 2004;62(4):489-96. doi: 10.1016/j.joms.2003.12.003.

330. Matsushita Y, Ono W, Ono N. Growth plate skeletal stem cells and their transition from cartilage to bone. Bone [Internet]. 2020[cited 2021 Aug 12];136:115359. Available from:

https://www.ncbi.nlm.nih.gov/pmc/articles/PMC7246136/pdf/nihms-1584955.pdf doi: 10.1016/j.bone.2020.115359.

331. Mazzucco L, Balbo V, Cattana E, Guaschino R, Borzini P. Not every PRP-gel is born equal. Evaluation of growth factor availability for tissues through four PRP-gel preparations: fibrinet, RegenPRP-Kit, Plateltex and one manual procedure. Vox Sang. 2009;97(2):110-8. doi: 10.1111/j.1423-0410.2009.01188.x.

332. McCormick RK. Osteoporosis: integrating biomarkers and other diagnostic correlates into the management of bone flagility. Altern Med Rev. 2007;12(2):113-45.

333. Mead B, Logan A, Berry M, Leadbeater W, Scheven BA. Concise Review: Dental pulp stem cells: a novel cell therapy for retinal and central nervous system repair. Stem Cells. 2017;35(1):61-7. doi: 10.1002/stem.2398.

334. Meeta CVH, Marwah R, Sahay R, Kalra S, Babhulkar S. Clinical practice guidelines on postmenopausal osteoporosis: An executive summary and recommendations. J Midlife Health. 2013;4(2):107-26. doi: 10.4103/0976-7800.115293.

335. Mitsiadis TA, Graf D. Cell fate determination during tooth development and regeneration. Birth Defects Research Part C Embryo Today Reviews. 2009;87(3):199-211. doi: 10.1002/bdrc.20160.

336. Miura M, Gronthos S, Zhao S, Lu B, Fisher LW, Robey PG, et al. SHED: stem cells from human exfoliated deciduous teeth. Proc Natl Acad Sci USA. 2003;100(10):5807-12. doi: 10.1073/pnas.0937635100.

337. Mohammad AR, Jones JD, Brunsvold MA. Osteoporosis and periodontal disease: a review. J Calif Dent Assoc. 1994;22(3):69-75.

338. Mohammed E, Khalil E, Sabry D. Effect of Adipose-Derived Stem Cells and Their Exo as Adjunctive Therapy to Nonsurgical Periodontal Treatment: A Histologic and Histomorphometric Study in Rats. Biomolecules. 2018 Dec 10;8(4):167. doi: 10.3390/biom8040167.

339. Monteiro N, Yelick PC. Advances and perspectives in tooth tissue engineering. J Tissue Eng Regen Med. 2017 Sep;11(9):2443-2461. doi: 10.1002/term.2134.

340. Morgan VJ, Isbaner G. The logic behind the Bicon SHORT implant. Implants. 2019;2:34-37.

341. Morsczeck C, Reichert TE. Dental stem cells in tooth regeneration and repair in the future. Expert Opin Biol Ther. 2018;18(2):187-96. doi: 10.1080/14712598.2018.1402004.

342. Morsczeck C, Schmalz G, Reichert TE, Völlner F, Galler K, Driemel O. Somatic stem cells for regenerative dentistry. Clin Oral Investig. 2008;12(2):113-8. doi: 10.1007/s00784-007-0170-8.

343. Mostafa NZ, Uludağ H, Varkey M, Dederich DN, Doschak MR, El-Bialy TH. In vitro osteogenic induction of human gingival fibroblasts for bone regeneration. Open Dent J. 2011;5:139-45. doi: 10.2174/1874210601105010139.

344. Muhammad SA, Nordin N, Fakurazi S. Regenerative potential of secretome from dental stem cells: a systematic review of preclinical studies. Rev Neurosci. 2018;29(3):321-32. doi: 10.1515/revneuro-2017-0069.

345. Nagata MJ, Melo LGN, Messora MR, Bomfim SRM, Fucini SE, Garcia VG, et al. Effect of platelet-rich plasma on bone healing of autogenous bone grafts in criticalsize defects. J Clin Periodontol. 2015;36(9):775-83. doi: 10.1111/j.1600-051x.2009.01450.x.

346. Nagata MJ, Messora M, Pola N, Campos N, Vieira R, Esper LA, et al. Influence of the ratio of particulate autogenous bone graft/ platelet-rich plasma on bone healing in critical-size defects: a histologic and histometric study in rat calvaria. J Orthop Res. 2010;28(4):468-73. doi: 10.1002/jor.21027.

347. Nagata M, Messora M, Okamoto R, Campos N, Pola N, Esper L, et al. Influence of the proportion of particulate autogenous bone graft/platelet-rich plasma on bone healing in critical-size defects: an immunohistochemical analysis in rat calvaria. Bone. 2019;45(2):339-45. doi: 10.1016/j.bone.2009.04.246.

348. Na S, Zhang H, Huang F, Wang W, Ding Y, Li D, et al. Regeneration of dental pulp/dentine complex with a three-dimensional and scaffold-free stem-cell sheet-derived pellet. J Tissue Eng Regen Med. 2016;10(3):261-70. doi: 10.1002/term.1686.

349. Narang S, Sehgal N. Stem cells: A potential regenerative future in dentistry. Indian J Hum. Genet. 2012;18(2):150-4. doi: 10.4103/0971-6866.100749.

350. National Clinical Guideline Centre (UK). Fractures (Non-Complex): Assessment and Management. London: National Institute for Health and Care Excellence (UK); 2016.

351. National Institute for Health and Care Excellence. Osteoporosis: Assessing the Risk of Fragility Fracture. London: National Institute for Health and Care Excellence (NICE); 2017.

352. National Osteoporosis Foundation. Clinician's Guide to Prevention and Treatment of Osteoporosis. Washington: National Osteoporosis Foundation; 2013. 53 p.

353. Needleman IG, Giedrys-Leeper E, Tucker RJ, Worthington HV. Guided tissue regeneration for periodontal infra bony defects. Cochrane Database Syst Rev [Internet]. 2001 [cited 2021 Jun 28];2:CD001724. Available from: https://www.cochranelibrary.com/cdsr/doi/10.1002/14651858.CD001724/full doi: 10.1002/14651858.cd001724.

354. Nuti N, Corallo C, Chan BM, Ferrari M, Gerami-Naini B. Multipotent Differentiation of Human Dental Pulp Stem Cells: a Literature Review. Stem Cell Rev Rep. 2016;12(5):511-23. doi: 10.1007/s12015-016-9661-9.

355. Ogino Y, Ayukawa Y, Kukita T, Atsuta I, Koyano K. Platelet-rich plasma suppresses osteoclastogenesis by promoting the secretion of osteoprotegerin. J Periodontal Res. 2009;44(2):217-24. doi: 10.1111/j.1600-0765.2008.01109.x.

356. Ogino Y, Ayukawa Y, Kukita T, Koyano K. The contribution of platelet-derived growth factor, transforming growth factor-beta1, and insulin-like

growth factor-I in plateletrich plasma to the proliferation of osteoblastlike cells. Oral Surg Oral Med Oral Pathol Oral Radiol Endod. 2016;101(6):724-9. doi: 10.1016/j.tripleo.2005.08.016.

357. Oliveira ÉR, Nie L, Podstawczyk D, Allahbakhsh A, Ratnayake J, Brasil DL, Shavandi A. Advances in Growth Factor Delivery for Bone Tissue Engineering. Int J Mol Sci. 2021 Jan 18;22(2):903. doi: 10.3390/ijms22020903.

358. Oliver JD, Jia S, Halpern LR, Graham EM, Turner EC, Colombo JS, et al. Innovative Molecular and Cellular Therapeutics in Cleft Palate Tissue Engineering. Tissue Eng Part B Rev. 2021 Jun;27(3):215-237. doi: 10.1089/ten.TEB.2020.0181.

359. Palti A, Palti J, Candotto V, Piva A, Avantaggiato P, Ormianer Z. Implant position for supporting maxillary over-denture: a clinical study. J Biol Regul Homeost Agents. 2019 Nov-Dec;33(6 Suppl. 1):107-114.

360. Peng L, Ye L, Zhou XD. Mesenchymal stem cells and tooth engineering. Int J Oral Sci. 2019;1(1):6-12. doi: 10.4248/ijos.08032.

361. Peng W, Kim IK, Cho HY, Seo JH, Lee DH, Jang JM, et al. The healing effect of platelet-rich plasma on xenograft in periimplant bone defects in rabbits. Maxillofac Plast Reconstr Surg [Internet]. 2016[cited 2021 Sep 02];38(1):16. Available from: https://www.ncbi.nlm.nih.gov/pmc/articles/PMC4819464/pdf/40902_2016_Article_61.pdf doi: 10.1186/s40902-016-0061-5.

362. Penteado LAM, Colombo CED, Penteado RPAM, Assis AO, Gurgel BCV. Evaluation of bioactive glass and platelet-rich plasma for bone healing in rabbit calvarial defects. J Oral Sci. 2013;55(3):225-32. doi: 10.2334/josnusd.55.225.

363. Perlea P, Rusu MC, Didilescu AC, Pătroi EF, Leonardi RM, Imre M, et al. Phenotype heterogeneity in dental pulp stem niches. Rom J Morphol Embryol. 2016;57(4):1187-93. doi: 10.1177/0022034511405386.

364. Perut F, Dallari D, Rani N, Baldini N, Granchi D. Cell-based Assay System for Predicting Bone Regeneration in Patient Affected by Aseptic Nonunion

and Treated with Platelet Rich Fibrin. Curr Pharm Biotechnol. 2016;17(12):1079-1088. doi: 10.2174/1389201017666160719100437.

365. Petridis X, Diamanti E, Trigas GC, Kalyvas D, Kitraki E. Bone regeneration in critical-size calvarial defects using human dental pulp cells in an extracellular matrix-based scaffold. J Craniomaxillofac Surg. 2015;43(4):483-90. doi: 10.1016/j.jcms.2015.02.003.

366. Pinheiro CCG, Leyendecker Junior A, Tanikawa DYS, Ferreira JRM, Jarrahy R, Bueno DF. Is There a Noninvasive Source of MSCs Isolated with GMP Methods with Better Osteogenic Potential? Stem Cells Int. 2019 Nov 6;2019:7951696. doi: 10.1155/2019/7951696.

367. Por YC, Barcelo CR, Salyer KE, Genecov DG, Troxel K, Gendler E, et al. Bone generation in the reconstruction of a critical size calvarial defect in an experimental model. Ann Acad Med Singap. 2018;36(11):911-9.

368. Potdar PD, Jethmalani YD. Human dental pulp stem cells: Applications in future regenerative medicine. World J Stem Cells. 2015;7(5):839-51. doi: 10.4252/wjsc.v7.i5.839.

369. Qadir M, Li Y, Munir K, Wen C. Calcium Phosphate-Based Composite Coating by Micro-Arc Oxidation (MAO) for Biomedical Application: A Review, Critical Reviews in Solid State and Materials Sciences. 2018;43(5):392-416. DOI: 10.1080/10408436.2017.1358148.

370. Rácz GZ, Kadar K, Foldes A, Kallo K, Perczel-Kovach K, Keremi B, et al. Immunomodulatory and potential therapeutic role of mesenchymal stem cells in periodontitis. J Physiol Pharmacol. 2014;65(3):327-39.

371. Rafiee F, Pourteymourfard-Tabrizi Z, Mahmoudian-Sani MR, Mehri-Ghahfarrokhi A, Soltani A, Hashemzadeh-Chaleshtori M, et al. Differentiation of dental pulp stem cells into neuron-like cells. Int J Neurosci. 2020;130(2):107-16. doi: 10.1080/00207454.2019.1664518.

372. Ralston SH, Fraser J. Diagnosis and management of osteoporosis. Practictioner. 2015;259(1788):15-9.

373. Rampichova M, M. Buzgo, A. Mickova, Vocetková K, Sovková V, Lukášová V, et al. Platelet-functionalized three-dimensional poly-ε-caprolactone fibrous scaffold prepared using centrifugal spinning for delivery of growth factors. Int J Nanomedicine. 2017;12:347-61. doi: 10.2147/IJN.S120206.

374. Roffi A, Di Matteo B, Krishnakumar GS, Kon E, Filardo G. Platelet-rich plasma for the treatment of bone defects: from pre-clinical rational to evidence in the clinical practice. A systematic review. Int Orthop. 2017 Feb;41(2):221-237. doi: 10.1007/s00264-016-3342-9.

375. Roldan JC, Jepsen S, Miller J, Freitag S, Rueger DC, Açil Y, et al. Bone formation in the presence of plateletrich plasma versus bone morphogenetic protein-7. Bone. 2014;34(1):80-90. doi: 10.1016/j.bone.2003.09.011.

376. Rosa V, Dubey N, Islam I, Min KS, Nör JE. Pluripotency of Stem Cells from Human Exfoliated Deciduous Teeth for Tissue Engineering. Stem Cells Int. 2016;2016:5957806. doi: 10.1155/2016/5957806.

377. Roukis TS, Zgonis T, Tiernan B. Autologous platelet-rich plasma for wound and osseous healing: a review of the literature and commercially available products. Adv Ther. 2016;23(2):218-37. doi: 10.1007/bf02850128.

378. Schneppendahl J, Jungbluth P, Logters TT, Sager M, Wild M, Hakimi M, et al. Treatment of a diaphyseal long-bone defect with autologous bone grafts and platelet-rich plasma in a rabbit model. Vet Comp Orthop Traumatol. 2015;28(3):164-71. doi: 10.3415/vcot-14-05-0079.

379. Sclafani AP, Azzi J. Platelet Preparations for Use in Facial Rejuvenation and Wound Healing: A Critical Review of Current Literature. Aesthetic Plast Surg. 2015 Aug;39(4):495-505. doi: 10.1007/s00266-015-0504-x.

380. Sebben AD, Hoff G, Klein CP, de Freitas TA, Assad C, Dos Santos LA, et al. Comparative study on use of platelet-rich plasma alone and in combination with alpha-tricalcium phosphate cement for bone repair in rats. Rev Bras Ortop. 2015;47(4):505-12. doi: 10.1016/S2255-4971(15)30137-3.

381. Seibel MJ. Biochemical Markers of Bone Turnover Part I: Biochemistry and Variability. Clin Biochem Rev. 2005;26(4):97-122.

382. Shafaei H, Kalarestaghi H. Adipose-derived stem cells: An appropriate selection for osteogenic differentiation. J Cell Physiol. 2020;235(11):8371-86. doi: 10.1002/jcp.29681.

383. Shammaa R, El-Kadiry AE, Abusarah J, Rafei M. Mesenchymal Stem Cells Beyond Regenerative Medicine. Front Cell Dev Biol. 2020 Feb 18;8:72. doi: 10.3389/fcell.2020.00072.

384. Sharifi S, Moghaddam FA, Abedi A, Dizaj SM, Ahmadian S, Abdolahinia ED, et al. Phytochemicals impact on osteogenic differentiation of mesenchymal stem cells. Biofactors. 2020;46(6):874-93. doi: 10.1002/biof.1682.

385. Sharun K, Jambagi K, Kumar R, Gugjoo MB, Pawde AM, Tuli HS, et al. Clinical applications of adipose-derived stromal vascular fraction in veterinary practice. Vet Q. 2022 Dec;42(1):151-166. doi: 10.1080/01652176.2022.2102688.

386. Sheyn D, Pelled G, Netanely D, Domany E, Gazit D.The Effect of Simulated Microgravity on Human Mesenchymal Stem Cells Cultured in an Osteogenic Differentiation System: A Bioinformatics Study. Tissue Engineering Part A. 2010 Nov;16(11):3403-3412.http://doi.org/10.1089/ten.tea.2009.0834.

387. Singer FR, Eyre DR. Using biochemical markers of bone turnover in clinical practice. Cleve Clin J Med. 2008;75(10):739-50. doi: 10.3949/ccjm.75.10.739.

388. Smakaj A, De Mauro D, Rovere G, Pietramala S, Maccauro G, Parolini O, et al. Clinical Application of Adipose Derived Stem Cells for the Treatment of Aseptic Non-Unions: Current Stage and Future Perspectives-Systematic Review. Int J Mol Sci. 2022 Mar 11;23(6):3057. doi: 10.3390/ijms23063057.

389. Srisuwan T, Tilkorn DJ, Al-Benna S, Abberton K, Messer HH, Thompson EW. Revascularization and tissue regeneration of an empty root canal space is enhanced by a direct blood supply and stem cells. Dent Traumatol. 2013;29(2):84-91. doi: 10.1111/j.1600-9657.2012.01136.x.

390. Su F, Wang Y, Liu X, Shen X, Zhang X, Xing Q, et al. Biocompatibility and in vivo degradation of chitosan based hydrogels as potential

drug carrier. J Biomater Sci Polym Ed. 2018 Sep;29(13):1515-1528. doi: 10.1080/09205063.2017.1412244.

391. Sybil D, Jain V, Mohanty S, Husain SA. Oral stem cells in intraoral bone formation. J Oral Biosci. 2020;62(1):36-43. doi: 10.1016/j.job.2019.12.001.

392. Tabatabaei F, Aghamohammadi Z, Tayebi L. In vitro and in vivo effects of concentrated growth factor on cells and tissues. J Biomed Mater Res A. 2020;108(6):1338-50. doi: 10.1002/jbm.a.36906.

393. Tan KL, Chia WC, How CW, Tor YS, Show PL, Looi QHD, Foo JB. Benchtop Isolation and Characterisation of Small Extracellular Vesicles from Human Mesenchymal Stem Cells. Mol Biotechnol. 2021 Sep;63(9):780-791. doi: 10.1007/s12033-021-00339-2.

394. Tatullo M, Marrelli M, Paduano F. The regenerative medicine in oral and maxillofacial surgery: The most important innovations in the clinical application of mesenchymal stem cells. Int J Med Sci. 2015;12(1):72-7. doi: 10.7150/ijms.10706.

395. Taylor MA, Norman TL, Clovis NB, Blaha JD. The response of rabbit patellar tendons after autologous blood injection. Med Sci Sports Exerc. 2017;34(1):70-3. doi: 10.1097/00005768-200201000-00012.

396. Tella SH, Gallagher JC. Prevention and treatment of postmenopausal osteoporosis. J Steroid Biochem Mol Biol. 2014 Jul;142:155-70. doi: 10.1016/j.jsbmb.2013.09.008.

397. Tetè G, Capparè P, Gherlone E. New Application of Osteogenic Differentiation from HiPS Stem Cells for Evaluating the Osteogenic Potential of Nanomaterials in Dentistry. Int J Environ Res Public Health [Internet]. 2020[cited 2021 Sep 03];17(6):1947. Available from: https://www.mdpi.com/1660-4601/17/6/1947/htm doi: 10.3390/ijerph17061947.

398. Tetè G, D'Orto B, Nagni M, Agostinacchio M, Polizzi E, Agliardi E. Role of induced pluripotent stem cells (IPSCS) in bone tissue regeneration in dentistry: a narrative review. J Biol Regul Homeost Agents. 2020;34(6 Suppl 3):1-10.

399. Thor A, Franke-Stenport V, Johansson CB, Rasmusson L. Early bone formation in human bone grafts treated with plateletrich plasma: preliminary histomorphometric results. Int J Oral Maxillofac Surg. 2017;36(12):1164-71. doi: 10.1016/j.ijom.2007.05.023.

400. Tondelli PM. Orthodontic treatment as an adjunct to periodontal therapy. Dental Press J Orthod. 2019 Sep 5;24(4):80-92. doi: 10.1590/2177-6709.24.4.080-092.bbo.

401. Towler DA. The osteogenic-angiogenic interface: novel insights into the biology of bone formation and fracture repair. Curr Osteoporos Rep. 2018;6(2):67-71. doi: 10.1007/s11914-008-0012-x.

402. Troha K, Vozel D, Arko M, Bedina Zavec A, Dolinar D, Hočevar M, et al. Autologous Platelet and Extracellular Vesicle-Rich Plasma as Therapeutic Fluid: A Review. Int J Mol Sci. 2023 Feb 8;24(4):3420. doi: 10.3390/ijms24043420.

403. Tziafas D, Kodonas K. Diff erentiation potential of dental papilla, dental pulp, and apical papilla progenitor cells. J Endod. 2010;36(5):781-9. doi: 10.1016/j.joen.2010.02.006.

404. Urban IA, Monje A. Guided Bone Regeneration in Alveolar Bone Reconstruction. Oral Maxillofac Surg Clin North Am. 2019 May;31(2):331-338. doi: 10.1016/j.coms.2019.01.003.

405. Vadala G, Di Martino A, Russo F, Tirindelli MC, De Felice L, Agostini F, et al. Autologuos bone morrow concentrate combined with plateletrich plasma enhance bone allograft potential to induce spinal fusion. J Biol Regul Homeost Agents. 2016;30(4 Suppl 1):165-72.

406. Velich N, Kovacs K, Huszar T, Semjén G, Reiczigel J, Szabó G, et al. The effect of platelet-rich plasma on new bone formation by augmentation with osseoconductive bone substitute material in beagle dogs. Fogorv Sz. 2014;97(1):23-7.

407. Vogel JP, Szalay K, Geiger F, Kramer M, Richter W, Kasten P. Platelet-rich plasma improves expansion of human mesenchymal stem cells and

retains differentiation capacity and in vivo bone formation in calcium phosphate. Platelets. 2016;17(7):462-9. doi: 10.1080/09537100600758867.

408. Wang F, Yu M, Yan X, Wen Y, Zeng Q, Yue W, et al. Gingiva-derived mesenchymal stem cell-mediated therapeutic approach for bone tissue regeneration. Stem Cells Dev. 2011;20(12):2093-102. doi: 10.1089/scd.2010.0523.

409. Wang J, Liu S, Shi J, Liu H, Li J, Zhao S, et al. The Role of lncRNAs in Osteogenic Differentiation of Bone Marrow Mesenchymal Stem Cells. Curr Stem Cell Res Ther. 2020;15(3):243-9. doi: 10.2174/1574888x15666191227113742.

410. Wang L, Shen H, Zheng W, Tang L, Yang Z, Gao Y, et al. Characterization of stem cells from alveolar periodontal ligament. Tissue Eng Part A. 2011;17(7-8):1015-26. doi: 10.1089/ten.tea.2010.0140.

411. Wang M, Yuan Z, Ma N, Hao C, Guo W, Zou G, et al. Advances and Prospects in Stem Cells for Cartilage Regeneration. Stem Cells Int. 2017;2017:4130607. doi: 10.1155/2017/4130607.

412. Weicht B, Maitz P, Kandler B, Fischer MB, Watzek G, Gruber R. Activated platelets positively regulate RANKL-mediated osteoclast differentiation. J Cell Biochem. 2017;102(5):1300-7. doi: 10.1002/jcb.21360.

413. Williams C, Sapra A. Osteoporosis Markers [Internet]. StatPearls Publishing; 2021[cited 2021 Sep 04]. Available from: https://www.ncbi.nlm.nih.gov/books/NBK559306/.

414. Wiltfang J, Kloss FR, Kessler P, Nkenke E, Schultze-Mosgau S, Zimmermann R, et al. Effects of platelet-rich plasma on bone healing in combination with autogenous bone and bone substitutes in critical-size defects. An animal experiment. Clin Oral Implants Res. 2004;15(2):187-93. doi: 10.1111/j.1600-0501.2004.00980.x.

415. Winning L, El Karim IA, Lundy FT. A Comparative Analysis of the Osteogenic Potential of Dental Mesenchymal Stem Cells. Stem Cells Dev. 2019;28(15):1050-8. doi: 10.1089/scd.2019.0023.

416. Xiao L, Nasu M. From regenerative dentistry to regenerative medicine: progress, challenges, and potential applications of oral stem cells. Stem Cells Cloning. 2014;7:89-99. doi: 10.2147/SCCAA.S51009.

417. Yamada Y, Nakamura S, Ito K, Sugito T, Yoshimi R, Nagasaka T, et al. A feasibility of useful cell-based therapy by bone regeneration with deciduous tooth stem cells, dental pulp stem cells, or bonemarrow-derived mesenchymal stem cells for clinical study using tissue engineering technology. Tissue Eng Part A. 2010;16(6):1891-900. doi: 10.1089/ten.tea.2009.0732.

418. Yamada Y, Ueda M, Hibi H, Nagasaka T. Translational research for injectable tissueengineered bone regeneration using mesenchymal stem cells and platelet-richplasma: from basic research to clinical case study. Cell Transplant. 2014;13(4):343-55. doi: 10.3727/000000004783983909.

419. Yi B, Dissanayaka WL, Zhang C. Growth Factors and Small-molecule Compounds in Derivation of Endothelial Lineages from Dental Stem Cells. J Endod. 2020;46(9S):S63-S70. doi: 10.1016/j.joen.2020.06.024

420. Yianni V, Sharpe PT. Epigenetic mechanisms driving lineage commitment in mesenchymal stem cells. Bone [Internet]. 2020[cited 2021 Jun 26];134:115309. Available from: https://www.sciencedirect.com/science/article/abs/pii/S8756328220300892 doi: 10.1016/j.bone.2020.115309.

421. Yoshida S, Tomokiyo A, Hasegawa D, Hamano S, Sugii H, Maeda H. Insight into the Role of Dental Pulp Stem Cells in Regenerative Therapy. Biology. 2020; 9(7):160. https://doi.org/10.3390/biology9070160.

422. Yu D, Wang J, Qian KJ, Yu J, Zhu HY. Effects of nanofibers on mesenchymal stem cells: environmental factors affecting cell adhesion and osteogenic differentiation and their mechanisms. J Zhejiang Univ Sci B. 2020;21(11):871-84. doi: 10.1631/jzus.B2000355.

423. Zahn J, Loibl M, Sprecher C, Nerlich M, Alini M, Verrier S, et al. Platelet-Rich Plasma as an Autologous and Proangiogenic Cell Delivery System. Mediators Inflamm [Internet]. 2017[cited 2021 Jul 20];2017:1075975. Available

from: https://www.ncbi.nlm.nih.gov/pmc/articles/PMC5563430/pdf/MI2017-1075975.pdf doi: 10.1155/2017/1075975.

424. Žarković M, Hufsky F, Markert UR, Marz M. The Role of Non-Coding RNAs in the Human Placenta. Cells. 2022;11(9):1588. https://doi.org/10.3390/cells11091588.

425. Zarubova J, Hasani-Sadrabadi MM, Dashtimoghadam E, Zhang X, Ansari S, Li S, Moshaverinia A. Engineered Delivery of Dental Stem-Cell-Derived Extracellular Vesicles for Periodontal Tissue Regeneration. Adv Healthc Mater. 2022 Jun;11(12):e2102593. doi: 10.1002/adhm.202102593.

426. Zhang K, Wang M, Li Y, Li C, Tang S, Qu X, et al. The PERK-EIF2α-ATF4 signaling branch regulates osteoblast differentiation and proliferation by PTH. Am J Physiol Endocrinol Metab [Internet]. 2019[cited 2021 Aug 15];316(4):E590-E604. Available from: https://journals.physiology.org/doi/pdf/10.1152/ajpendo.00371.2018 doi: 10.1152/ajpendo.00371.2018.

427. Zhang N, Wu YP, Qian SJ, Teng C, Chen S, Li H. Research progress in the mechanism of effect of PRP in bone deficiency healing. Scientific World Journal [Internet]. 2013[cited 2021 May 21];2013:134582. Available from: https://www.ncbi.nlm.nih.gov/pmc/articles/PMC3654280/pdf/TSWJ2013-134582.pdf doi: 10.1155/2013/134582.

428. Zhang Y, Gu J, Wang X, Li L, Fu L, Wang D, Wang X, Han X. Opportunities and challenges: mesenchymal stem cells in the treatment of multiple sclerosis. Int J Neurosci. 2022 May 17:1-14. doi: 10.1080/00207454.2022.2042690.

429. Zhang Y, Zhao W, Jia L, Xu N, Xiao Y, Li Q. The application of stem cells in tissue engineering for the regeneration of periodontal defects in randomized controlled trial: a systematic review and meta-analysis. J Evid Based Dent Pract. 2022 Jun;22(2):101713. doi: 10.1016/j.jebdp.2022.101713.

430. Zheng Y, Wang XY, Wang YM, Liu XY, Zhang CM, Hou BX, et al. Dentin regeneration using deciduous pulp stem/progenitor cells. J Dent Res. 2012;91(7):676-82. doi: 10.1177/0022034512449834.

431. Zuk PA, Zhu M, Mizuno H, Huang J, Futrell JW, Katz AJ, et al. Multilineage cells from human adipose tissue: implications for cell-based therapies. Tissue Eng. 2001;7(2):211-28. doi: 10.1089/107632701300062859.

432. Zuk PA, Zhu M, Ashjian P, De Ugarte DA, Huang JI, Mizuno H, et al. Human adipose tissue is a source of multipotent stem cells. Mol Biol Cell. 2002;13(12):4279-95. doi: 10.1091/mbc.E02-02-0105.

ДОДАТКИ

Додаток А 1

Наукові праці, в яких опубліковані основні наукові результати дисертації:

1. Бамбуляк АВ, Кузняк НБ, Перебийніс ПП, Ткачик СВ. Результати вивчення біосумісності зразків з вмістом мультипотентних мезенхімальних стромальних клітин жирової тканини. Вісник проблем біології і медицини. 2019;2,1(150):290-295. DOI:10.29254/2077-4214-2019-2-1-150-290-294 **(Фахове видання України).** *(Здобувачем проведено аналіз біосумісності зразків ММСК–ЖТ та узагальнення результатів, підготовку статті до друку. Проф. Кузняк НБ надавала консультативну допомогу, ас. Перебийніс ПП та ас. Ткачик СВ брали участь в оформленні статті).*

2. Бамбуляк АВ. Структурно-функціональний стан кісткової тканини при застосуванні тканинних еквівалентів кісткової тканини на основі ММСК–ЖТ. Український журнал медицини, біології та спорту. 2019;4,5(21):39-45. DOI:10.26693/jmbs04.05.039. **(Фахове видання України).**

3. Бамбуляк АВ, Перебийніс ПП, Ткачик СВ, Яворський АВ. Визначення рівня експресії генів BGP, Col 1, VEGF при заміщенні кісткових дефектів тканинними еквівалентами кісткової тканини на основі ММСК–ЖТ. Український стоматологічний альманах. 2019;3:5-10. DOI: https://doi.org/10.31718/2409-0255.3.2019.01 **(Фахове видання України).** *(Здобувачем проведено визначення експресії генів та узагальнення результатів, підготовку статті до друку. Проф. Кузняк НБ надавала консультативну допомогу, ас. Перебийніс ПП, ас. Ткачик СВ та ас. Яворський АВ допомагали в оформленні статті).*

4. Bambuliak A. Biocompatibility of mesenchymal stromal cells of adipose tissue with osteoplastic materials (in vitro). Arch Balk Med Union. 2019;54(3):486-491. https://doi.org/10.31688/ABMU.2019.54.3.13. **(Scopus, Q3)**

5. Бамбуляк АВ, Кузняк НБ, Дмитренко РР, Гончаренко ВА. Динаміка показників маркерів кісткового метаболізму при заміщенні кісткових

дефектів тканинними еквівалентами кісткової тканини на основі ММСК–ЖТ. Клінічна стоматологія. 2019;3:68-75. DOI: 10.11603/2311-9624.2019.3.10568 **(Фахове видання України).** *(Здобувачем проведено аналіз маркерів ММСК-ЖТ та узагальнення результатів, підготовку статті до друку. Проф. Кузняк НБ надавала консультативну допомогу, доц. Дмитренко РР ас. Гончаренко ВА брали участь в оформленні статті).*

6. Бамбуляк АВ, Ткачик СВ, Гаген ОЮ, Горицький ЯВ. Морфометричний аналіз ефективності заміщення кісткових дефектів тканинними еквівалентами на основі мультипотентних мезенхімальних стромальних клітин у стоматології. Буковинський медичний вісник. 2020;24,1(93):18-27. DOI: https://doi.org/10.24061/2413-0737.XXIV.1.93.2020.3 **(Фахове видання України).** *(Здобувачем проведено аналіз ефективності заміщення кісткових дефектів та узагальнення результатів, підготовку статті до друку, ас. Ткачик СВ, ас. Гаген ОЮ, та ас. Горицький ЯВ допомагали в оформленні статті).*

7. Бамбуляк АВ, Кузняк НБ, Дмитренко РР, Ткачик СВ, Гончаренко ВА. Фенотипова характеристика мультипотентних мезенхімальних стромальних клітин жирової тканини та оцінка ступеня її мінералізації IN VITRO. Клінічна стоматологія. 2020;3(32):24-31. DOI: https://doi.org/10.11603/2311-9624.2020.3.11566 **(Фахове видання України).** *(Здобувачем проведено експериментальні дослідження та узагальнення результатів, підготовку статті до друку. Проф. Кузняк НБ та доц. Дмитренко РР надавали консультативну допомогу, ас. Ткачик СВ, ас. Гончаренко ВА брали участь в оформленні статті).*

8. Бамбуляк АВ, Кузняк НБ, Дмитренко РР, Ткачик СВ, Гончаренко ВА. Мікроскопічне дослідження біосумісності зразків з вмістом мультипотентних мезенхімальних стромальних клітин жирової тканини в умовах експеременту. Український журнал медицини, біології та спорту. 2020;5,6(28):59-66. DOI: 10.26693/jmbs05.06.059. **(Фахове видання України).** *(Здобувачем проведено експеримент, мікроскопічне дослідження*

та узагальнення результатів, підготовку статті до друку. Проф. Кузняк НБ та доц. Дмитренко РР надавали консультативну допомогу, ас. Ткачик СВ, ас. Гончаренко ВА брали участь в оформленні статті).

9. Бамбуляк АВ, Кузняк НБ, Дмитренко РР, Ткачик СВ, Гончаренко ВА. Порівняльний аналіз клінічної ефективності застосування остеопластичних матеріалів для збільшення об'єму альвеолярної кістки щелеп при проведенні операції синус – ліфтинг. Вістник проблем біології і медицини. 2020;4(158):315-320. DOI:10.29254/2077-4214-2020-4-158-315-320 **(Фахове видання України).** *(Здобувачем проведено клінічне дослідження, оперативні втручання та узагальнення результатів, підготовку статті до друку. Проф. Кузняк НБ надавала консультативну допомогу, доц. Дмитренко РР, ас. Ткачик СВ та Гончаренко брали участь в оформленні статті).*

10. Bambuliak A, Kuzniak N, Honcharenko V, Ostafiychuk M, Palamar A. Using stromal cells during surgery osteosynthesis of the mandible. International Journal of Medical Dentistry. 2021 Jan/Mar;25(1):138-145 **(Web of Science, Q4)**. *(Здобувачем проведено клінічне дослідження, оперативні втручання та узагальнення результатів, підготовку статті до друку. Проф. Кузняк НБ надавала консультативну допомогу, ас. Гончаренко ВА, ас. Остафійчук МО та ас. Паламар АО брали участь в оформленні статті).*

11. Бамбуляк АВ, Кузняк НБ, Дмитренко РР, Ткачик СВ, Гончаренко ВА. Результати дослідження щільності кісткової тканини у хворих груп дослідження при відновленні кісткових дефектів різними остеопластичними матеріалами. Український журнал медицини, біології та спорту. 2021;6,2(30):158-162. DOI: 10.26693/jmbs06.02.158 **(Фахове видання України).** *(Здобувачем проведено клінічне, біохімічне дослідження та узагальнення результатів, підготовку статті до друку. Проф. Кузняк НБ надавала консультативну допомогу, доц. Дмитренко РР, ас. Ткачик СВ та ас. Гончаренко ВА брали участь в оформленні статті).*

12. Бамбуляк АВ, Кузняк НБ, Дмитренко РР, Ткачик СВ, Гончаренко ВА. Визначення інтенсивності больового синдрому та колатерального

набряку при проведенні операції аугментації лунки видаленого зуба різними остеопластичними матеріалами. Актуальні проблеми сучасної медицини: Вісник Української медичної стоматологічної академії. 2021;21,2(74):97-102. DOI 10.31718/2077-1096.21.2.97 **(Фахове видання України).** *(Здобувачем проведено клінічне дослідження, оперативні втручання та узагальнення результатів, підготовку статті до друку. Проф. Кузняк НБ надавала консультативну допомогу, доц. Дмитренко РР та ас. Ткачик СВ, ас. Гончаренко ВА брали участь в оформленні статті).*

13. Бамбуляк АВ, Кузняк НБ, Дмитренко РР, Лопушняк ЛЯ, Бойчук ОМ. Ефективність застосування комбінації на основі остеопластичних матеріалів та мультипотентних мезенхімальних стромальних клітин жирової тканини перед дентальною імплантацією у пацієнтів груп дослідження. Клінічна анатомія та оперативна хірургія. 2021;20,1(75):11-17. DOI: 10.24061/1727-0847.20.1.2021.02 **(Фахове видання України).** *(Здобувачем проведено клінічне дослідження, оперативні втручання та узагальнення результатів, підготовку статті до друку. Проф. Кузняк НБ надавала консультативну допомогу, доц. Дмитренко РР та ас. Лопушняк ЛЯ, ас Бойчук ОМ брали участь в оформленні статті).*

14. Бамбуляк АВ, Кузняк НБ, Лопушняк ЛЯ, Бойчук ОМ, Дмитренко РР. Клінічна ефективність та особливості перебігу післяопераційного періоду при застосуванні остеопластичних матеріалів у пацієнтів після видалення ретенованих третіх молярів. Актуальні проблеми сучасної медицини: Вісник Української медичної стоматологічної академії. 2021;21,3(75):135-142. DOI 10.31718/2077–1096.21.3.135 **(Фахове видання України).** *(Здобувачем проведено клінічне дослідження, оперативні втручання та узагальнення результатів, підготовку статті до друку. Проф. Кузняк НБ та доц. Дмитренко РР надавали консультативну допомогу, ас. Лопушняк ЛЯ, ас Бойчук ОМ брали участь в оформленні статті).*

15. Бамбуляк АВ, Кузняк НБ, Дмитренко РР, Лопушняк ЛЯ, Бойчук ОМ. Особливості передопераційного ведення та методи обстеження

пацієнтів груп дослідження. Клінічна та експериментальна патологія. 2021;20,3(77):3-10. DOI: 10.24061/1727-4338.XX.3.77.2021.1 **(Фахове видання України).** *(Здобувачем проведено клінічне дослідження, оперативні втручання та узагальнення результатів, підготовку статті до друку. Проф. Кузняк НБ надавала консультативну допомогу, доц. Дмитренко РР та ас. Лопушняк ЛЯ, ас Бойчук ОМ брали участь в оформленні статті).*

16. Bambuliak A, Kuzniak N, Honcharenko V, Ostafiychuk M, Palamar A. Osteoplastic properties of multipotent mesenchymal stromal cells of adipose tissue. Wiadomości Lekarskie. 2021 Oct;74,10(1):2374-2378. DOI: 10.36740/WLek202110103 ***(Scopus, Q4)***. *(Здобувачем проведено експеримент, мікроскопічне дослідження та узагальнення результатів, підготовку статті до друку. Проф. Кузняк НБ надавала консультативну допомогу, ас. Гончаренко ВА, ас. Остафійчук МО та ас. Паламар АО брали участь в оформленні статті).*

17. Бамбуляк АВ, Кузняк НБ, Лопушняк ЛЯ, Дмитренко РР, Бойчук ОМ. Використання остеопластичних матеріалів для заповнення кісткових дефектів щелеп після проведеного хірургічного лікування пацієнтів груп дослідження. Актуальні проблеми сучасної медицини: Вісник Української медичної стоматологічної академії. 2021;21,4(76):98-107. DOI: https://doi.org/10.31718/2077-1096.21.4.98 **(Фахове видання України).** *(Здобувачем проведено клінічне дослідження, оперативні втручання та узагальнення результатів, підготовку статті до друку. Проф. Кузняк НБ надавала консультативну допомогу, доц. Дмитренко РР та ас. Лопушняк ЛЯ, ас Бойчук брали участь в оформленні статті).*

18. Бамбуляк АВ, Кузняк НБ, Лопушняк ЛЯ, Дмитренко РР, Дроник ІІ. Ефективність застосування різних остеопластичних матеріалів перед проведенням дентальної імплантації у пацієнтів груп дослідження. Клінічна та експериментальна патологія. 2021;20,4(78):3-10. DOI:10.24061/1727-4338.XX.4.78.2021.1 **(Фахове видання України).** *(Здобувачем проведено клінічне дослідження, оперативні втручання та узагальнення результатів,*

підготовку статті до друку. Проф. Кузняк НБ надавала консультативну допомогу, ас. Лопушняк ЛЯ та доц. Дмитренко РР, ас Дроник ІІ брали участь в оформленні статті).

19. Бамбуляк АВ, Кузняк НБ, Лопушняк ЛЯ, Дмитренко РР, Бойчук О.М. Ефективність застосування остеопластичних матеріалів на основі мультипотентних мезенхімальних стромальних клітин жирової тканини перед дентальною імплантацією у пацієнтів груп дослідження. Буковинський медичний вісник. 2021;25,4(100):3-9. DOI: 10.24061/2413-0737.XXV.4.100.2021.1 **(Фахове видання України).** *(Здобувачем проведено клінічне дослідження, оперативні втручання та узагальнення результатів, підготовку статті до друку. Проф. Кузняк НБ надавала консультативну допомогу, ас. Лопушняк ЛЯ, доц. Дмитренко РР та ас. Бойчук О.М. брали участь в оформленні статті).*

20. Бамбуляк АВ, Попадинець ОГ. Досвід застосування остеопластичної комбінації на основі мультипотентних мезенхімальних стромальних клітин жирової тканини у пацієнта перед дентальною імплантацією (клінічний випадок). Клінічна анатомія та оперативна хірургія. 2021;20,2(76):76-81. DOI: https://doi.org/10.24061/1727-0847.20.2.2021.21 **(Фахове видання України).** *(Здобувачем проведено клінічне дослідження, оперативні втручання, узагальнення результатів та підготовка статті до друку. Проф. Попадинець ОГ надавала консультативну допомогу).*

21. Бамбуляк АВ, Кузняк НБ, Лопушняк ЛЯ. Результати променевих методів дослідження у пацієнтів після відновлення кісткових дефектів остеопластичними матеріалами із застосуванням клітинних технологій. Актуальні проблеми сучасної медицини: Вісник Української медичної стоматологічної академії. 2022;22,1(77):65-71. DOI: 10.31718/2077-1096.22.1.65 **(Фахове видання України).** *(Здобувачем проведено клінічні та інструментальні дослідження, оперативні втручання, узагальнення результатів, підготовку статті до друку. Проф. Кузняк НБ надавала*

консультативну допомогу, ас. Лопушняк ЛЯ брала участь в оформленні статті).

22. Bambuliak A, Kuzniak N, Honcharenko V, Ostafiychuk M, Palamar A. Using multipotent mesenchymal stromal cells during sinus lifting operation. International Journal of Medical Dentistry. 2022 Jan;26(1):109-116. https://ijmd.ro/2022/using-multipotent-mesenchymal-stromal-cells-during-sinus-lifting-operation/ **(Web of Science, Q4).** *(Здобувачем проведено клінічне дослідження, оперативні втручання, узагальнення результатів, підготовку статті до друку. Проф. Кузняк НБ надавала консультативну допомогу, ас. Гончаренко ВА, ас. Остафійчук МО та ас. Паламар АО брали участь в оформленні статті).*

Наукові праці, які засвідчують апробацію матеріалів дисертації:

23. Bambuliak AV. Efficiency of use of osteoplastic materials combined with stromal cells from the adipose tissue in patients with periodontitis. В: Бойчук ТМ, Іващук ОІ, Безрук ВВ, редактори. Матеріали 101-ї підсумкової наукової конференції професорсько-викладацького персоналу вищого державного навчального закладу України «Буковинський державний медичний університет»; 2020 лют. 10, 12, 17; Чернівці. Чернівці: Медуніверситет; 2020. с. 320-321.

24. Bambuliak AV, Kuzniak NB. Biocompatibility of specimens containing multipotent mesenchymal stromal adipose tissue cells. В: Бойчук ТМ, Іващук ОІ, Білоокий ВВ, Кузняк НБ, Годованець ОІ, редактори. Матеріали наук.-практ. конф. з міжнародною участю. Сучасні аспекти теоретичної та практичної стоматології; 2020 трав. 4-5; Чернівці. Чернівці: Медуніверситет; 2020. с. 35-36 *(Здобувачем проведено експеримент, мікроскопічне дослідження, узагальнення результатів та оформлення матеріалів. Проф. Кузняк НБ надавала консультативну допомогу).*

25. Bambuliak AV. Efficiency of bone tissue equivalents application based on mmc-at in the healing of bone defects of the skull in experimental animals.

Biomedical Perspectives II: Abstract book of International Scientific Conference of Students, Postgraduates and Young Scientists; 2020 Oct 20-22; Sumy. Sumy: Sumy State University; 2020. p. 14.

26. Bambuliak AV. Clinical aspect of treatment defects equivalents of bone tissues based on mmc-at. Матеріали підсумкової 102-ї науково-практичної конференції з міжнародною участю професорсько-викладацького персоналу Буковинського державного медичного університету; 2021 лют. 08, 10, 15; Чернівці. Чернівці: Медуніверситет; 2021. с. 314-315.

27. Бамбуляк АВ, Кузняк НБ. Ефективність застосування остеопластичних матеріалів при проведенні оперативних втручань в щелепно-лицевій ділянці. Матеріали всеукраїнської науково-практичної конференції з міжнародною участю «Сучасні досягнення та перспективи розвитку хірургічної стоматології та щелепно-лицевої хірургії», присвяченої 100-річчю з дня заснування Української медичної стоматологічної академії та 80-ій річниці з дня народження одного з фундаторів хірургічної стоматології та щелепно-лицевої хірургії України, професора Рибалова Олега Васильовича; 2021 трав. 7; Полтава. Полтава: ПДМУ; 2021. с. 13-15 *(Здобувачем проведено клінічне дослідження, оперативні втручання, узагальнення результатів та оформлення матеріалу до друку, проф. Кузняк НБ надавала консультативну допомогу).*

28. Bambuliak AV. Efficiency of bone augmentation materials during dental surgeries in patients of research groups. Natural Science Readings: abstracts book. June 24-26, 2021 Bratislava, 2021:3-4.

29. Бамбуляк АВ, Бойчук ОМ. Ефективність застосування остеопластичних матеріалів у комбінації з мультипотентними мезенхімальними стромальними клітинами жирової тканини перед проведенням дентальної імплантації у пацієнтів груп дослідження. В: Шиян ДМ, редактор. Матеріали наук.-практ. конф. з міжнародною участю до Всесвітнього дня анатомії. Актуальні проблеми біомедичних наук; 2021 жов. 13; Харків. Харків: Приватний вищий навчальний заклад «Харківський

міжнародний медичний університет»; 2021. с. 23-24. *(Здобувачем проведено обстеження пацієнтів та аналіз структури кісткової тканини, підготовлено матеріал до друку, ас. Бойчук ОМ брав участь в оформленні матеріалу).*

30. Бамбуляк АВ. Біосумісність зразків імплатаційного матеріалу на основі мультипотентних мезенхімальних стромальних клітин жирової тканини. Collection of theses of scientific and methodical reports of international scientific-practical conference «Development of modern science in the conditions of the latest paradigm of functioning of society and the state»; 2021 груд. 6-7; Арад. Арад: Universitatea de Vest „Vasile Goldiș" din Arad (România); 2021. с. 49-51.

31. Бамбуляк АВ. Застосування комбінації на основі остеопластичних матеріалів та мультипотентних мезенхімальних стромальних клітин жирової тканини у пацієнтів груп дослідження перед дентальною імплантацією. Матеріали міжнародної науково-практичної конференції. Актуальні питання медичної теорії та практики; 2021 груд. 10-11; Дніпро. Дніпро: Організація наукових медичних досліджень «Salutem»; 2021. с. 23-26.

32. Бамбуляк АВ, Лопушняк ЛЯ. Структурно-функціональний стан кісткової тканини експериментальних тварин при застосуванні остеопластичної комбінації на основі мультипотентних мезенхімальних стромальних клітин жирової тканини. In: Komarytskyy ML, editor. The 4th International scientific and practical conference. Modern science: innovations and prospects; 2022 Jan. 10-12; Stockholm. Stockholm: SSPG Publish; 2022. p. 117-120 *(Здобувачем проведено експеримент, догляд за тваринами та узагальнення результатів, ас. Лопушняк ЛЯ брала участь в оформленні матеріалу).*

33. Бамбуляк АВ, Лопушняк ЛЯ. Ефективність хірургічного лікування із застосуванням клітинних технологій у пацієнтів груп дослідження перед проведенням дентальної імплантації. In: Pluzhnik E, editor. The I International Scientific and Practical Conference. The latest problems of modern science and

practice; 2022 Jan. 11-14; Boston. Boston, USA. 2022, p. 283-284 *(Здобувачем проведено клінічне дослідження, оперативні втручання та узагальнення результатів, ас. Лопушняк ЛЯ брала участь в оформленні матеріалу).*

34. Бамбуляк АВ, Лопушняк ЛЯ. Застосування остеопластичної комбінації на основі мультипотентних мезенхімальних стромальних клітин жирової тканини при виконанні операцій синус-ліфтингу та аугментації лунки видаленого зуба. In: Komarytskyy ML, editor. The 11th International scientific and practical conference. Results of modern scientific research and development; 2022 Jan. 16-18; Madrid. Madrid: Barca Academy Publishing. 2022. p. 84-86 *(Здобувачем проведено клінічне дослідження, оперативні втручання та узагальнення результатів, підготував матеріал до друку, ас. Лопушняк ЛЯ брала участь в оформленні матеріалу).*

35. Бамбуляк АВ. Актуальність і перспективи застосування мультипотентних мезенхімальних стромальних клітин жирової тканини у стоматології. In: Komarytskyy ML, editor. The 7th International scientific and practical conference. Modern scientific research: achievements, innovations and development prospects; 2022 Jan. 23-25; Berlin. Berlin: MDPC Publishing. 2022. p. 135-140.

36. Bambuliak AV. Clinical efficiency of bone augmentation materials and their combinations with multipotent mesenchymal stromal cells from the patient after removal of third molars. Матеріали підсумкової 103-ї науково-практичної конференції з міжнародною участю професорсько-викладацького персоналу Буковинського державного медичного університету; 2022 лют. 07, 09, 14; Чернівці. Чернівці: Медуніверситет; 2022. с. 331-332.

Наукові праці, які додатково відображають наукові результати дисертації:

37. Кузняк НБ, Бамбуляк АВ, Цигикало ОВ, Дмитренко РР, Макарчук ІС винахідники; Буковинський державний медичний університет патентовласник. Спосіб зіставлення послідовних серійних гістологічних

зрізів для виготовлення та контролю пропорцій 3D-реконструкцій (сферичні маркери). Патент України №151088. 2022 черв. 01.

(Здобувачем проведено розробку методики. Проф. Кузняк НБ та проф. Цигикало ОВ надавали консультативну допомогу. Здобувачем та доц. Дмитренком РР проведено тестування методики, асп. Макарчук ІС брав участь в оформленні патенту).

38. Цигикало ОВ, Кузняк НБ, Бамбуляк АВ, Дмитренко РР, Махрова ЄГ винахідники; Буковинський державний медичний університет патентовласник. Пристрій для виготовлення гістологічних препаратів. Патент України № 151089. 2022 черв. 01.

(Здобувачем проведено розробку методики. Проф. Кузняк НБ та проф. Цигикало ОВ надавали консультативну допомогу. Здобувачем та доц. Дмитренком РР проведено тестування методики, доц. Махрова ЄГ брала участь в оформленні патенту).

39. Кузняк НБ, Цигикало ОВ, Бамбуляк АВ, Дмитренко РР, Гарвасюк ОВ винахідники; Буковинський державний медичний університет патентовласник. Спосіб зіставлення послідовних серійних гістологічних зрізів для виготовлення та контролю пропорцій 3D-реконструкцій (циліндричні маркери, 1 під кутом). Патент України № 151091. 2022 черв. 01.

(Здобувачем проведено розробку методики. Проф. Кузняк НБ та проф. Цигикало ОВ надавали консультативну допомогу. Здобувачем та доц. Дмитренком РР проведено тестування методики, доц. Гарвасюк ОВ брала участь в оформленні патенту).

40. Цигикало ОВ, Кузняк НБ, Дмитренко РР, Бамбуляк АВ, Махрова ЄГ винахідники; Буковинський державний медичний університет патентовласник. Спосіб видалення надлишку рідин з гістологічного зрізу. Патент України № 151087. 2022 черв. 01.

(Здобувачем проведено розробку методики. Проф. Кузняк НБ та проф. Цигикало ОВ надавали консультативну допомогу. Здобувачем та доц.

Дмитренком РР проведено тестування методики, доц. Махрова ЄГ брала участь в оформленні патенту).

41. Бамбуляк АВ (2022). Biocompatibility of mesenchymal stromal cells of adipose tissue with osteoplastic materials (in vitro). *Свідоцтво про реєстрацію авторського права на твір № 114514 від 29 серпня 2022 р. https://sis.ukrpatent.org/uk/search/detail/1709137/.*

42. Бамбуляк АВ, Кузняк НБ, Гончаренко ВА, Остафійчук МО, Паламар АО (2022). Using stromal cells during surgery osteosynthesis of the mandible. *Свідоцтво про реєстрацію авторського права на твір № 114544 від 30 серпня 2022 р. https://sis.ukrpatent.org/uk/search/detail/1709142/.*

(Здобувачем проведено клінічне дослідження, оперативні втручання та узагальнення результатів. Проф. Кузняк НБ надавала консультативну допомогу, ас. Гончаренко ВА, ас. Остафійчук МО та ас. Паламар АО брали участь в оформленні матеріалу до друку).

43. Бамбуляк АВ, Кузняк НБ, Гончаренко ВА, Остафійчук МО, Паламар АО (2022). Osteoplastic properties of multipotent mesenchymal stromal cells of adipose tissue. *Свідоцтво про реєстрацію авторського права на твір № 114573 від 1 вересня 2022 р. https://sis.ukrpatent.org/uk/search/detail/1720786/.*

(Здобувачем проведено клінічне дослідження, оперативні втручання та узагальнення результатів. Проф. Кузняк НБ надавала консультативну допомогу, ас. Гончаренко ВА, ас. Остафійчук МО та ас. Паламар АО брали участь в оформленні матеріалу до друку).

44. Бамбуляк АВ, Кузняк НБ, Гончаренко ВА, Остафійчук МО, Паламар АО (2022). Using multipotent mesenchymal stromal cells during sinus lifting operation. *Свідоцтво про реєстрацію авторського права на твір № 114576 від 1 вересня 2022 р. https://sis.ukrpatent.org/uk/search/detail/1720789/.*

(Здобувачем проведено клінічне дослідження, оперативні втручання та узагальнення результатів. Проф. Кузняк НБ надавала консультативну

допомогу, ас. Гончаренко ВА, ас. Остафійчук МО та ас. Паламар АО брали участь в оформленні матеріалу до друку).

45. Кузняк НБ, Бамбуляк АВ, Дмитренко РР Операція аугментації лунки типово та атипово видаленого зуба. *Методичні рекомендації, затверджено Вченою радою БДМУ МОЗ України протокол №6 від 23.12.2021 р.*

(Здобувачем проведено клінічне дослідження, оперативні втручання та узагальнення результатів Проф. Кузняк НБ надавала консультативну допомогу, доц. Дмитренко РР брав участь в оформленні матеріалу до друку).

Додаток А 2

Апробація результатів дисертації:

1. 101-ї підсумкова наукова конференція професорсько-викладацького персоналу вищого державного навчального закладу України «Буковинський державний медичний університет» (Чернівці, Україна, 2020) – виступ на секційному засіданні, публікація тез.
2. Науково-практична конференція з міжнародною участю «Сучасні аспекти теоретичної та практичної стоматології» (Чернівці, Україна, 2020) – виступ на секційному засіданні, публікація тез.
3. Biomedical Perspectives II: International Scientific Conference of Students, Postgraduates and Young Scientists (Суми, Україна, 2020) – виступ на секційному засіданні, публікація тез.
4. 102-ї науково-практична конференція з міжнародною участю професорсько-викладацького персоналу Буковинського державного медичного університету (Чернівці, Україна, 2021) – виступ на секційному засіданні, публікація тез.
5. Всеукраїнська науково-практична конференція з міжнародною участю «Сучасні досягнення та перспективи розвитку хірургічної стоматології та щелепно-лицевої хірургії» (Полтава, Україна, 2021) – виступ на секційному засіданні, публікація тез.
6. Natural Science Readings (Bratislava, Slovakia, 2021) (online) – виступ на секційному засіданні, публікація тез.
7. Актуальні проблеми біомедичних наук: науково-практична конференція з міжнародною участю (Харків, Україна, 2021) – стендова доповідь, публікація тез.
8. International scientific-practical conference «Development of modern science in the conditions of the latest paradigm of functioning of society and the state» (Arad, România, 2021) – стендова доповідь, публікація тез.

9. Міжнародна науково-практична конференція «Актуальні питання медичної теорії та практики» (Харків, Україна, 2021) – стендова доповідь, публікація тез.

10. Підсумкова 103-ї науково-практична конференція з міжнародною участю професорсько-викладацького персоналу Буковинського державного медичного університету (Чернівці, Україна, 2022) – виступ на секційному засіданні, публікація тез.

Додаток Б 1

ЗАТВЕРДЖУЮ

Проректор з науково-педагогічної роботи Буковинського державного медичного університету,
доцент І.В. Геруш
«___»_____ 2021 р.

АКТ ВПРОВАДЖЕННЯ

1. **Пропозиції для впровадження:** матеріали докторської дисертації «Обгрунтування ефективності хірургічного лікування дефектів кісткової тканини щелеп із застосуванням клітинних технологій»
2. **Установа-розробник, автор:** Буковинський державний медичний університет, хірургічної стоматології та щелепно-лицевої хірургії. Здобувач – к. мед. н., доцент Бамбуляк Андрій Васильович.
3. **Джерело інформації:**
   3.1. Bambuliak A, Kuzniak N, Honcharenko V, Ostafiychuk M, Palamar A. Using stromal cells during surgery osteosynthesis of the mandible. International Journal of Medical Dentistry. 2021 Jan/Mar;25(1):138-145.
   3.2. Бамбуляк АВ, Кузняк НБ, Дмитренко РР, Ткачик СВ, Гончаренко ВА. Результати дослідження щільності кісткової тканини у хворих груп дослідження при відновленні кісткових дефектів різними остеопластичними матеріалами. Український журнал медицини, біології та спорту. 2021;6,2(30):158-162. DOI: 10.26693/jmbs06.02.158
   3.3. Бамбуляк АВ, Кузняк НБ, Дмитренко РР, Ткачик СВ, Гончаренко ВА. Визначення інтенсивності больового синдрому та колатерального набряку при проведенні операції аугментації лунки видаленого зуба різними остеопластичними матеріалами. Актуальні проблеми сучасної медицини: Вісник Української медичної стоматологічної академії. 2021;21,2(74):97-102. DOI 10.31718/2077-1096.21.2.97
4. **Базова установа, яка проводить впровадження:** кафедра стоматології дитячого віку Буковинського державного медичного університету.
5. **Термін впровадження:** жовтень 2020 – листопад 2021 року.
6. **Форма впровадження:** у матеріали лекцій та практичних занять з стоматології дитячого віку, а також у наукову роботу кафедри.
7. **Зауваження та пропозиції:** немає.

протокол засідання кафедри стоматології дитячого віку №1 від 30.08.2021 р.

Відповідальний за впровадження:
Завідувач кафедри,
стоматології дитячого віку
Буковинського державного медичного університету,
доктор медичних наук, професор **О.І. Годованець**

Додаток Б 2

ЗАТВЕРДЖУЮ

Проректор з науково-педагогічної роботи Тернопільського національного медичного університету імені І.Я. Горбачевського, професор А.Г. Шульгай

«08» 04 2020 р.

АКТ ВПРОВАДЖЕННЯ

1. ***Пропозиції для впровадження.*** Матеріали докторської дисертації здобувача кафедри хірургічної стоматології та щелепно-лицевої хірургії Буковинського державного медичного університету Бамбуляка Андрія Васильовича.
2. ***Установа-розробник, автор.*** Буковинський державний медичний університет, кафедра хірургічної стоматології та щелепно-лицевої хірургії. Здобувач – кандидат медичних наук, доцент Бамбуляк Андрій Васильович.
3. ***Джерело інформації:***

   3.1. Бамбуляк АВ, Кузняк НБ, Перебийніс ПП, Ткачик СВ. Результати вивчення біосумісності зразків з вмістом мультикомпонентних мезенхімальних стромальних клітин жирової тканини. Вісник проблем біології і медицини. 2019;2,1(150):290-295. DOI:10.29254/2077-4214-2019-2-1-150-290-294

   3.2. Бамбуляк АВ. Структурно-функціональний стан кісткової тканини при застосуванні тканинних еквівалентів кісткової тканини на основі ММСК-ЖТ. Український журнал медицини, біології та спорту. 2019;4,5(21):39-45. DOI:10.26693/jmbs04.05.039

   3.3. Бамбуляк АВ, Перебийніс ПП, Ткачик СВ, Яворський АВ. Визначення рівня експресії генів BGP, Col 1, VEGF при заміщенні кісткових дефектів тканинними еквівалентами кісткової тканини на основі ММСК-ЖТ. Український стоматологічний альманах. 2019;3:5-10. DOI: https://doi.org/10.31718/2409-0255.3.2019.01
4. ***Установа, яка проводить впровадження:*** кафедра хірургічної стоматології Тернопільського національного медичного університету імені І.Я. Горбачевського.
5. ***Термін впровадження:*** січень – квітень 2020 року.
6. ***Форма впровадження:*** у матеріали лекцій та практичних занять з хірургічної стоматології, а також у наукову роботу кафедри.
7. ***Зауваження та пропозиції:*** немає.

«06» 04 2020 р.

Відповідальний за впровадження:

Завідуючий кафедрою,
хірургічної стоматології,
Тернопільського національного
медичного університету імені І.Я. Горбачевського.,
доктор медичних наук, професор Я.П. Нагірний

Додаток Б 3

„ЗАТВЕРДЖУЮ"
Проректор
з науково-педагогічної роботи
Дніпровського державного
медичного університету
доц._____Захаров С.В.
"10" 11 2021 р.

АКТ ВПРОВАДЖЕННЯ

1. **Пропозиція для впровадження:** матеріали докторської дисертації «Обгрунтування ефективності хірургічного лікування дефектів кісткової тканини щелеп із застосуванням клітинних технологій».
2. **Установа-розробник, автор:** Буковинський державний медичний університет, 58000, м. Чернівці, вул. Ризька, 1 А, кафедра хірургічної стоматології та щелепно-лицевої хірургії, здобувач к. мед. н., доцент Бамбуляк А.В.
3. **Джерело інформації:**
   1) Бамбуляк АВ. Структурно-функціональний стан кісткової тканини при застосуванні тканинних еквівалентів кісткової тканини на основі ММСК-ЖТ. Український журнал медицини, біології та спорту. 2019;4,5(21):39-45. DOI:10.26693/jmbs04.05.039
   2) Бамбуляк АВ, Кузняк НБ, Дмитренко РР, Ткачик СВ, Гончаренко ВА. Результати дослідження щільності кісткової тканини у хворих груп дослідження при відновленні кісткових дефектів різними остеопластичними матеріалами. Український журнал медицини, біології та спорту. 2021;6,2(30):158-162. DOI: 10.26693/jmbs06.02.158.
4. **Базова установа, яка проводить впровадження:** кафедра хірургічної стоматології, імплантології та пародонтології Дніпровського державного медичного університету
5. **Форма впровадження:** у матеріали лекцій та практичних занять з хірургічної стоматології та щелепно-лицевої хірургії, а також у наукову роботу кафедри.
6. **Термін впровадження:** листопад 2020 – листопад 2021.

Завідувач кафедри
хірургічної стоматології, імплантології
та пародонтології
Дніпровського державного
медичного університету
доктор медичних наук, професор **Наталя ІДАШКІНА**

Додаток Б 4

„ЗАТВЕРДЖУЮ"
Проректор
з науково-педагогічної роботи
Вінницького національного
медичного університету
ім. М.І. Пирогова
проф. _____ Гумінський Ю.Й.
„12" ____11____ 2021 р.

АКТ ВПРОВАДЖЕННЯ

1. **Пропозиція для впровадження:** матеріали докторської дисертації «Обгрунтування ефективності хірургічного лікування дефектів кісткової тканини щелеп із застосуванням клітинних технологій».
2. **Установа-розробник, автор:** Буковинський державний медичний університет, 58000, м. Чернівці, вул. Ризька, 1 А, кафедра хірургічної стоматології та щелепно-лицевої хірургії, здобувач к. мед. н., доцент Бамбуляк А.В.
3. **Джерело інформації:**
   1) Бамбуляк АВ, Кузняк НБ, Дмитренко РР, Ткачик СВ, Гончаренко ВА. Результати дослідження щільності кісткової тканини у хворих груп дослідження при відновленні кісткових дефектів різними остеопластичними матеріалами. Український журнал медицини, біології та спорту. 2021;6,2(30):158-162. DOI: 10.26693/jmbs06.02.158
   2) Бамбуляк АВ, Кузняк НБ, Дмитренко РР, Гончаренко ВА. Динаміка показників маркерів кісткового метаболізму при заміщенні кісткових дефектів тканинними еквівалентами кісткової тканини на основі ММСК-ЖТ. Клінічна стоматологія. 2019;3:68-75. DOI 10.11603/2311-9624.2019.3.10568.
4. **Базова установа, яка проводить впровадження:** кафедра хірургічної стоматології та щелепно-лицевої хірургії Вінницького національного медичного університету ім. М.І. Пирогова
5. **Форма впровадження:** у матеріали лекцій та практичних занять з хірургічної стоматології та щелепно-лицевої хірургії, а також у наукову роботу кафедри.
6. **Термін впровадження:** січень 2020 – листопад 2021.

Завідувач кафедри
хірургічної стоматології
та щелепно-лицевої хірургії
Вінницького національного
медичного університету
ім. М.І. Пирогова
доктор медичних наук, професор Шувалов **С.М. Шувалов**

Додаток Б 5

"ЗАТВЕРДЖУЮ"
Перший проректор
з науково-педагогічної роботи
Полтавського державного
медичного університету
проф._____ Дворник В.М.
"23" _____11_____ 2021 р.

АКТ ВПРОВАДЖЕННЯ

Пропозиція для впровадження: матеріали докторської дисертації «Обгрунтування ефективності хірургічного лікування дефектів кісткової тканини щелеп із застосуванням клітинних технологій».

1. **Установа-розробник, автор:** Буковинський державний медичний університет, 58000, м. Чернівці, вул. Ризька, 1 А, кафедра хірургічної стоматології та щелепно-лицевої хірургії, здобувач к. мед. н., доцент Бамбуляк А.В.
2. **Джерело інформації:**

1) Bambuliak A. Biocompatibility of mesenchymal stromal cells of adipose tissue with osteoplastic materials (in vitro). Arch Balk Med Union. 2019;54(3):486-491. https://doi.org/10.31688/ABMU.2019.54.3.13

2) Бамбуляк АВ, Ткачик СВ, Гаген ОЮ, Горицький ЯВ. Морфометричний аналіз ефективності заміщення кісткових дефектів тканинними еквівалентами на основі мультипотентних мезенхімальних стромальних клітин у стоматології. Буковинський медичний вісник. 2020;24,1(93):18-27. DOI: https://doi.org/10.24061/2413-0737.XXIV.1.93.2020.3.

3. **Базова установа, яка проводить впровадження:** кафедра хірургічної стоматології та щелепно-лицевої хірургії з пластичною та реконструктивною хірургією голови та шиї Полтавського державного медичного університету
4. **Форма впровадження:** у матеріали лекцій та практичних занять з хірургічної стоматології та щелепно-лицевої хірургії, а також у наукову роботу кафедри.
5. **Термін впровадження:** грудень 2020 – жовтень 2021.

Обговорено на засіданні кафедри хірургічної стоматології та щелепно-лицевої хірургії з пластичною і реконструктивною хірургією голови та шиї Полтавського державного медичного університет (протокол №7 від18.11.2021 р.)

Завідувач кафедри
хірургічної стоматології
та щелепно-лицевої хірургії
з пластичною та реконструктивною
хірургією голови та шиї
Полтавського державного
медичного університету
кандидат медичних наук, доцент К.П. Локес

Додаток В 1

«ЗАТВЕРДЖУЮ»

Директор Вінницького МКП «Медичний стоматологічний центр»

ФілевичА.М.

„2" грудня 2021 року

АКТ ВПРОВАДЖЕННЯ

1. **Ефективність застосування остеопластичних матеріалів в процесі лікування переломів щелеп**
   назва пропозиції для впровадження
2. 2. Бамбуляк А.В. Кафедра хірургічної стоматології та щелепно-лицевої хірургії Буковинського державного медичного університету, Театральна площа, 2, м.Чернівці,58001, Україна
   автори, установа – розробник та її поштова адреса
3. **Джерело інформації:** Bambuliak A, Kuzniak N, Honcharenko V, Ostafiychuk M, Palamar A. Using stromal cells during surgery osteosynthesis of the mandible. International Journal of Medical Dentistry. 2021 Jan/Mar;25(1):138-145..
4. **Впроваджено:** *Вінницький МКП «Медичний стоматологічний центр»*
   назва лікувальної установи
5. **Термін впровадження** з *протягом 2021 року*
6. **Загальна кількість спостережень** - 45
7. **Результати застосування методу**:
   a. позитивні (кількість спостережень) - 45
   b. невизначені (кількість спостережень)
   c. негативні (кількість спостережень)
8. **Зауваження, пропозиції** враховуючи клінічну ефективність запропонованої методики, рекомендовано впровадження її в практику

Відповідальний за впровадження:

Директор Вінницького МКП «Медичний стоматологічний центр» ***ФілевичА.М.***

„ 2" грудня *2021 року*

Додаток В 2

«ЗАТВЕРДЖУЮ»

Директор Вінницького МКП «Медичний стоматологічний центр»

ФілевичА.М.

„2" грудня *2021 року*

АКТ ВПРОВАДЖЕННЯ

1. *Ефективність застосування остеопластичних матеріалів для збільшення об'єму альвеолярної кістки щелеп при проведенні операції синус – ліфтинг*

назва пропозиції для впровадження

2. *Бамбуляк А.В. Кафедра хірургічної стоматології та щелепно-лицевої хірургії Буковинського державного медичного університету, Театральна площа, 2, м.Чернівці,58001, Україна*

автори, установа – розробник та її поштова адреса

3. Джерело інформації: **Бамбуляк АВ, Кузняк НБ, Дмитренко РР, Ткачик СВ, Гончаренко ВА. Порівняльний аналіз клінічної ефективності застосування остеопластичних матеріалів для збільшення об'єму альвеолярної кістки щелеп при проведенні операції синус – ліфтинг. Вістник проблем біології і медицини. 2020;4(158):315-320. DOI:10.29254/2077-4214-2020-4-158-315-320.**

4. Впроваджено: *Вінницький МКП «Медичний стоматологічний центр»*

назва лікувальної установи

5. Термін впровадження з *січня 2021* по *листопад 2021 року*
6. Загальна кількість спостережень - *34*
7. Результати застосування методу:
   a. позитивні (кількість спостережень) - *34*
   b. невизначені (кількість спостережень)
   c. негативні (кількість спостережень)
8. Зауваження, пропозиції *враховуючи клінічну ефективність запропонованої методики, рекомендовано впровадження її в практику*

Відповідальний за впровадження:

Директор Вінницького МКП «Медичний стоматологічний центр» ***ФілевичА.М.***

„2" грудня *2021 року*

Додаток В 3

«ЗАТВЕРДЖУЮ»

Директор Вінницького МКП «Медичний стоматологічний центр»

ФілевичА.М.

грудня *2021 року*

АКТ ВПРОВАДЖЕННЯ

1. *ОПТИМІЗАЦІЯ ОПЕРАЦІЇ АУГМЕНТАЦІЇ ЛУНКИ ВИДАЛЕНОГО ЗУБА РІЗНИМИ ОСТЕОПЛАСТИЧНИМИ МАТЕРІАЛАМИ*

назва пропозиції для впровадження

2. *Бамбуляк А.В. Кафедра хірургічної стоматології та щелепно-лицевої хірургії Буковинського державного медичного університету, Театральна площа, 2, м.Чернівці,58001, Україна*

автори, установа – розробник та її поштова адреса

3. Джерело інформації: *Бамбуляк АВ, Кузняк НБ, Дмитренко РР, Ткачик СВ, Гончаренко ВА. Визначення інтенсивності больового синдрому та колатерального набряку при проведенні операції аугментації лунки видаленого зуба різними остеопластичними матеріалами. Актуальні проблеми сучасної медицини: Вісник Української медичної стоматологічної академії. 2021;21,2(74):97-102. DOI 10.31718/2077-1096.21.2.97*

4. Впроваджено:

назва лікувальної установи

5. Термін впровадження з *протягом 2021 року*
6. Загальна кількість спостережень - *103*
7. Результати застосування методу:
   a. позитивні (кількість спостережень) - *100*
   b. невизначені (кількість спостережень) - 3
   c. негативні (кількість спостережень)
8. Зауваження, пропозиції *враховуючи клінічну ефективність запропонованої методики, рекомендовано впровадження її в практику*

Відповідальний за впровадження:

Директор Вінницького МКП «Медичний стоматологічний центр» *ФілевичА.М.*

„ 2" грудня *2021 року*

Додаток В 4

«ЗАТВЕРДЖУЮ»

Директор Вінницького МКП «Медичний стоматологічний центр»

ФілевичА.М.

„ 2" грудня 2021 року

АКТ ВПРОВАДЖЕННЯ

1. **Оцінка показників маркерів кісткового метаболізму при заміщенні кісткових дефектів тканинними еквівалентами кісткової тканини на основі ММСК-ЖТ**
   назва пропозиції для впровадження
2. Бамбуляк А.В. Кафедра хірургічної стоматології та щелепно-лицевої хірургії Буковинського державного медичного університету, Театральна площа, 2, м.Чернівці,58001, Україна
   автори, установа – розробник та її поштова адреса
3. **Джерело інформації:** Бамбуляк АВ, Кузняк НБ, Дмитренко РР, Гончаренко ВА. Динаміка показників маркерів кісткового метаболізму при заміщенні кісткових дефектів тканинними еквівалентами кісткової тканини на основі ММСК-ЖТ. Клінічна стоматологія. 2019;3:68-75. DOI 10.11603/2311-9624.2019.3.10568
4. **Впроваджено:** *Вінницький МКП «Медичний стоматологічний центр»*
   назва лікувальної установи
5. **Термін впровадження** з *січня 2020* по *листопад 2021 року*
6. **Загальна кількість спостережень** - 30
7. **Результати застосування методу**:
   a. позитивні (кількість спостережень) - 29
   b. невизначені (кількість спостережень) - 1
   c. негативні (кількість спостережень)
8. **Зауваження, пропозиції** враховуючи клінічну ефективність запропонованої методики, рекомендовано впровадження її в практику

Відповідальний за впровадження:

Директор Вінницького МКП «Медичний стоматологічний центр» ***ФілевичА.М.***

„ 2" грудня *2021 року*

Додаток В 5

„ЗАТВЕРДЖУЮ"
Директор Медичного центру
ДДМУ
к.мед.н., доцент
Ширінкін С.В.
„3" 12 2021 року

АКТ ВПРОВАДЖЕННЯ № 36

1. ***Хірургічна оптимізація регенераційних процесів при проведенні операції синус – ліфтинг***
назва пропозиції для впровадження

2. ***Бамбуляк А.В. Кафедра хірургічної стоматології та щелепно-лицевої хірургії Буковинського державного медичного університету, Театральна площа, 2, м.Чернівці,58001, Україна***
автори, установа – розробник та її поштова адреса

3. Джерело інформації: **Бамбуляк АВ, Кузняк НБ, Дмитренко РР, Ткачик СВ, Гончаренко ВА. Порівняльний аналіз клінічної ефективності застосування остеопластичних матеріалів для збільшення об'єму альвеолярної кістки щелеп при проведенні операції синус – ліфтинг. Вістник проблем біології і медицини. 2020;4(158):315-320. DOI:10.29254/2077-4214-2020-4-158-315-320.**

4. Впроваджено: Стоматологічне відділення Медичного центру дніпровського державного медичного університету
назва лікувальної установи

5. Термін впровадження з вересня 2020р. по листопад 2021р.
6. Загальна кількість спостережень - 32
7. Результати застосування методу:
   a. позитивні (кількість спостережень) - 31
   b. невизначені (кількість спостережень) -1
   c. негативні (кількість спостережень)
8. Зауваження, пропозиції **враховуючи клінічну ефективність запропонованої методики, рекомендовано впровадження її в практику**

9. Відповідальний за впровадження

Лікар хірург-стоматолог
Медичного центру ДДМУ Тарас КУЧЕРЕНКО

„3" 12 2021 року

Додаток В 6

„ЗАТВЕРДЖУЮ"
Директор Медичного центру
ДДМУ
к.мед.н., доцент
Ширінкін С.В.
„29" 12 2021 року

АКТ ВПРОВАДЖЕННЯ № 35

1. ***Хірургічне обгрунтування оптимізації операції аугментації лунки видаленого зуба різними остеопластичними матеріалами***
назва пропозиції для впровадження

2. ***Бамбуляк А.В. Кафедра хірургічної стоматології та щелепно-лицевої хірургії Буковинського державного медичного університету, Театральна площа, 2, м.Чернівці,58001, Україна***
автори, установа – розробник та її поштова адреса

3. Джерело інформації: ***Бамбуляк АВ, Кузняк НБ, Дмитренко РР, Ткачик СВ, Гончаренко ВА. Визначення інтенсивності больового синдрому та колатерального набряку при проведенні операції аугментації лунки видаленого зуба різними остеопластичними матеріалами. Актуальні проблеми сучасної медицини: Вісник Української медичної стоматологічної академії. 2021;21,2(74):97-102. DOI 10.31718/2077-1096.21.2.97***

4. Впроваджено: Стоматологічне відділення Медичного центру дніпровського державного медичного університету
назва лікувальної установи

5. Термін впровадження з 03 2021 по 12 2021
6. Загальна кількість спостережень - 45
7. Результати застосування методу:
   a. позитивні (кількість спостережень) - 43
   b. невизначені (кількість спостережень) - 2
   c. негативні (кількість спостережень)
8. Зауваження, пропозиції **враховуючи клінічну ефективність запропонованої методики, рекомендовано впровадження її в практику**

9. Відповідальний за впровадження

Лікар хірург-стоматолог
Медичного центру ДДМУ Дмитро ЧЕРЕДНИК

„29" 12 2021 року

Додаток В 7

„ЗАТВЕРДЖУЮ"
Директор Медичного центру
ДДМУ
к.мед.н., доцент
Ширінкін С.В.
„5" січня 2022року

АКТ ВПРОВАДЖЕННЯ № 37

1. **Хірургічна оптимізація регенераційних процесів при проведенні операції остеосинтезу при переломі щелеп**
назва пропозиції для впровадження
2. Бамбуляк А.В. Кафедра хірургічної стоматології та щелепно-лицевої хірургії Буковинського державного медичного університету, Театральна площа, 2, м.Чернівці,58001, Україна
автори, установа – розробник та її поштова адреса
3. **Джерело інформації:** Bambuliak A, Kuzniak N, Honcharenko V, Ostafiychuk M, Palamar A. Using stromal cells during surgery osteosynthesis of the mandible. International Journal of Medical Dentistry. 2021 Jan/Mar;25(1):138-145
4. **Впроваджено:** Стоматологічне відділення Медичного центру дніпровського державного медичного університету
назва лікувальної установи
5. **Термін впровадження** з січня 2020р. по грудень 2021р.
6. **Загальна кількість спостережень** - 27
7. **Результати застосування методу**:
   a. позитивні (кількість спостережень) - 26
   b. невизначені (кількість спостережень) - 1
   c. негативні (кількість спостережень)
8. **Зауваження, пропозиції** враховуючи клінічну ефективність запропонованої методики, рекомендовано впровадження її в практику
9. Відповідальний за впровадження

Лікар хірург-стоматолог
Медичного центру ДДМУ Тарас КУЧЕРЕНКО

„5" 01 2022року

Додаток В 8

„ЗАТВЕРДЖУЮ"
Директор Медичного центру
ДДМУ
к.мед.н., доцент
Ширінкін С.В.
„ 5 січня 2022 року

АКТ ВПРОВАДЖЕННЯ № 34

1. **Ефективність регенерації кісткового тканини при заміщенні кісткових дефектів тканинними еквівалентами кісткової тканини на основі ММСК-ЖТ**
назва пропозиції для впровадження

2. 2. Бамбуляк А.В. Кафедра хірургічної стоматології та щелепно-лицевої хірургії Буковинського державного медичного університету, Театральна площа, 2, м.Чернівці,58001, Україна
автори, установа – розробник та її поштова адреса

3. **Джерело інформації:** Бамбуляк АВ, Кузняк НБ, Дмитренко РР, Гончаренко ВА. Динаміка показників маркерів кісткового метаболізму при заміщенні кісткових дефектів тканинними еквівалентами кісткової тканини на основі ММСК-ЖТ. Клінічна стоматологія. 2019;3:68-75. DOI 10.11603/2311-9624.2019.3.10568.

4. **Впроваджено:** Стоматологічне відділення Медичного центру дніпровського державного медичного університету
назва лікувальної установи

5. **Термін впровадження** з вересня 2019р. по грудень 2021р.
6. **Загальна кількість спостережень** - 60
7. **Результати застосування методу**:
   a. позитивні (кількість спостережень) - 59
   b. невизначені (кількість спостережень) -1
   c. негативні (кількість спостережень)
8. **Зауваження, пропозиції** враховуючи клінічну ефективність запропонованої методики, рекомендовано впровадження її в практику

9. Відповідальний за впровадження

Лікар хірург-стоматолог
Медичного центру ДДМУ Дмитро ЧЕРЕДНИК

„ 05" 01 2022 року

Додаток В 9

«ЗАТВЕРДЖУЮ»
Генеральний директор
ОКНП «Чернівецька обласна
клінічна лікарня»
Д.Б. Домбровський
«10» 12 2021 року

АКТ ВПРОВАДЖЕННЯ № 21

1. **1. Хірургічна оптимізація регенераційних процесів при проведенні операції остеосинтезу при переломі щелеп**
   назва пропозиції для впровадження
2. Бамбуляк А.В. Кафедра хірургічної стоматології та щелепно-лицевої хірургії Буковинського державного медичного університету, Театральна площа, 2, м.Чернівці,58001, Україна
   автори, установа – розробник та її поштова адреса
3. **Джерело інформації:** Bambuliak A, Kuzniak N, Honcharenko V, Ostafiychuk M, Palamar A. Using stromal cells during surgery osteosynthesis of the mandible. International Journal of Medical Dentistry. 2021 Jan/Mar;25(1):138-145
4. **Впроваджено:** Підрозділ хірургічної стоматології ОКНП «Чернівецька обласна клінічна лікарня»
   назва лікувальної установи
5. **Термін впровадження** з *січня 2020р.* по *грудень 2021р.*
6. **Загальна кількість спостережень** - 29
7. **Результати застосування методу**:
   a. позитивні (кількість спостережень) - 28
   b. невизначені (кількість спостережень) - 1
   c. негативні (кількість спостережень)
8. **Зауваження, пропозиції** враховуючи клінічну ефективність запропонованої методики, рекомендовано впровадження її в практику
9. Відповідальний за впровадження: Завідувач підрозділу хірургічної стоматології Кушнір О.Л.
   посада, П.І.П., підпис

„17" 12 2021 року

Додаток В 10

„ЗАТВЕРДЖУЮ"
Генеральний директор
ОКНП «Чернівецька обласна клінічна лікарня»
_____ *Д.Б. Домбровський*
«14» 12 2021 *року*

АКТ ВПРОВАДЖЕННЯ № 32

1. ***Хірургічна оптимізація регенераційних процесів при проведенні операції синус – ліфтинг***
назва пропозиції для впровадження

2. ***Бамбуляк А.В. Кафедра хірургічної стоматології та щелепно-лицевої хірургії Буковинського державного медичного університету, Театральна площа, 2, м.Чернівці,58001, Україна***
автори, установа – розробник та її поштова адреса

3. Джерело інформації: **Бамбуляк АВ, Кузняк НБ, Дмитренко РР, Ткачик СВ, Гончаренко ВА. Порівняльний аналіз клінічної ефективності застосування остеопластичних матеріалів для збільшення об'єму альвеолярної кістки щелеп при проведенні операції синус – ліфтинг. Вістник проблем біології і медицини. 2020;4(158):315-320. DOI:10.29254/2077-4214-2020-4-158-315-320.**

4. Впроваджено: *Підрозділ хірургічної стоматології ОКНП «Чернівецька обласна клінічна лікарня»*
назва лікувальної установи

5. Термін впровадження з *вересня 2020р. по листопад 2021р.*
6. Загальна кількість спостережень - *31*
7. Результати застосування методу:
   a. позитивні (кількість спостережень) - *31*
   b. невизначені (кількість спостережень)
   c. негативні (кількість спостережень)
8. Зауваження, пропозиції ***враховуючи клінічну ефективність запропонованої методики, рекомендовано впровадження її в практику***

9. Відповідальний за впровадження *Завідувач підрозділу хірургічної стоматології Кушнір О.Л.*
посада, П.І.П., підпис

„14" 12 2021 *року*

Додаток В 11

«ЗАТВЕРДЖУЮ»
Генеральний директор
ОКНП «Чернівецька обласна
клінічна лікарня»
_____ Д.Б. Домбровський
_____ 2022 року

АКТ ВПРОВАДЖЕННЯ №_____

1. **Ефективність регенерації кісткового тканини при заміщенні кісткових дефектів тканинними еквівалентами кісткової тканини на основі ММСК-ЖТ**
назва пропозиції для впровадження

2. 2. Бамбуляк А.В. Кафедра хірургічної стоматології та щелепно-лицевої хірургії Буковинського державного медичного університету, Театральна площа, 2, м.Чернівці,58001, Україна
автори, установа – розробник та її поштова адреса

3. **Джерело інформації:** Бамбуляк АВ, Кузняк НБ, Дмитренко РР, Гончаренко ВА. Динаміка показників маркерів кісткового метаболізму при заміщенні кісткових дефектів тканинними еквівалентами кісткової тканини на основі ММСК-ЖТ. Клінічна стоматологія. 2019;3:68-75. DOI 10.11603/2311-9624.2019.3.10568.

4. **Впроваджено:** Підрозділ хірургічної стоматології ОКНП «Чернівецька обласна клінічна лікарня»
назва лікувальної установи

5. **Термін впровадження** з вересня 2019р. по грудень 2021р.
6. **Загальна кількість спостережень** - 59
7. **Результати застосування методу**:
   a. позитивні (кількість спостережень) - 59
   b. невизначені (кількість спостережень)
   c. негативні (кількість спостережень)
8. **Зауваження, пропозиції** враховуючи клінічну ефективність запропонованої методики, рекомендовано впровадження її в практику

9. Відповідальний за впровадження Завідувач підрозділу хірургічної стоматології Кушнір О.Л.
посада, П.І.П., підпис

„17" 01 2022 року

Додаток В 12

«ЗАТВЕРДЖУЮ»
Генеральний директор
ОКНП «Чернівецький обласний
стоматологічний центр»
_____ В.В. Пріску
«30» 12 2021 року

АКТ ВПРОВАДЖЕННЯ № 28

1. ***Хірургічна оптимізація регенераційних процесів при проведенні операції синус – ліфтинг***
назва пропозиції для впровадження

2. ***Бамбуляк А.В. Кафедра хірургічної стоматології та щелепно-лицевої хірургії Буковинського державного медичного університету, Театральна площа, 2, м.Чернівці,58001, Україна***
автори, установа – розробник та її поштова адреса

3. Джерело інформації: **Бамбуляк АВ, Кузняк НБ, Дмитренко РР, Ткачик СВ, Гончаренко ВА. Порівняльний аналіз клінічної ефективності застосування остеопластичних матеріалів для збільшення об'єму альвеолярної кістки щелеп при проведенні операції синус – ліфтинг. Вістник проблем біології і медицини. 2020;4(158):315-320. DOI:10.29254/2077-4214-2020-4-158-315-320.**

4. Впроваджено: ОКНП «Чернівецький обласний стоматологічний центр»
назва лікувальної установи

5. Термін впровадження з вересня 2020р. по листопад 2021р.
6. Загальна кількість спостережень - 10
7. Результати застосування методу:
   a. позитивні (кількість спостережень) - 10
   b. невизначені (кількість спостережень)
   c. негативні (кількість спостережень)
8. Зауваження, пропозиції **враховуючи клінічну ефективність запропонованої методики, рекомендовано впровадження її в практику**

9. Відповідальний за впровадження _____
посада, П.І.П., підпис

„30" 11 2021 року

Додаток В 13

«ЗАТВЕРДЖУЮ»
Генеральний директор
ОКНП «Чернівецький обласний
стоматологічний центр»
_____В.В. Пріску
«11» 01 2022 року

АКТ ВПРОВАДЖЕННЯ № 23

1. ХІРУРГІЧНЕ ОБГРУНТУВАННЯ ОПТИМІЗАЦІЇ ОПЕРАЦІЇ АУГМЕНТАЦІЇ ЛУНКИ ВИДАЛЕНОГО ЗУБА РІЗНИМИ ОСТЕОПЛАСТИЧНИМИ МАТЕРІАЛАМИ
   назва пропозиції для впровадження
2. Бамбуляк А.В. Кафедра хірургічної стоматології та щелепно-лицевої хірургії Буковинського державного медичного університету, Театральна площа, 2, м.Чернівці,58001, Україна
   автори, установа – розробник та її поштова адреса
3. Джерело інформації: Бамбуляк АВ, Кузняк НБ, Дмитренко РР, Ткачик СВ, Гончаренко ВА. Визначення інтенсивності больового синдрому та колатерального набряку при проведенні операції аугментації лунки видаленого зуба різними остеопластичними матеріалами. Актуальні проблеми сучасної медицини: Вісник Української медичної стоматологічної академії. 2021;21,2(74):97-102. DOI 10.31718/2077-1096.21.2.97
4. Впроваджено: ОКНП «Чернівецький обласний стоматологічний центр»
   назва лікувальної установи
5. Термін впровадження з січня 2021р. по грудень 2021р.
6. Загальна кількість спостережень - 41
7. Результати застосування методу:
   a. позитивні (кількість спостережень) - 40
   b. невизначені (кількість спостережень) - 1
   c. негативні (кількість спостережень)
8. Зауваження, пропозиції враховуючи клінічну ефективність запропонованої методики, рекомендовано впровадження її в практику
9. Відповідальний за впровадження _____
   посада, П.І.П., підпис

„11" 01 2022 року

Додаток В 14

«ЗАТВЕРДЖУЮ»
Генеральний директор
ОКНП «Чернівецький обласний
стоматологічний центр»
_____ В.В. Пріску
«11» 01 2022 року

АКТ ВПРОВАДЖЕННЯ № 30

1. **Ефективність регенерації кісткового тканини при заміщенні кісткових дефектів тканинними еквівалентами кісткової тканини на основі ММСК-ЖТ**
назва пропозиції для впровадження

2. Бамбуляк А.В. Кафедра хірургічної стоматології та щелепно-лицевої хірургії Буковинського державного медичного університету, Театральна площа, 2, м.Чернівці,58001, Україна
автори, установа – розробник та її поштова адреса

3. **Джерело інформації:** Бамбуляк АВ, Кузняк НБ, Дмитренко РР, Гончаренко ВА. Динаміка показників маркерів кісткового метаболізму при заміщенні кісткових дефектів тканинними еквівалентами кісткової тканини на основі ММСК-ЖТ. Клінічна стоматологія. 2019;3:68-75. DOI 10.11603/2311-9624.2019.3.10568.

4. **Впроваджено:** ОКНП «Чернівецький обласний стоматологічний центр»
назва лікувальної установи

5. **Термін впровадження** з вересня 2019р. по грудень 2021р.
6. **Загальна кількість спостережень** - 53
7. **Результати застосування методу**:
   a. позитивні (кількість спостережень) - 52
   b. невизначені (кількість спостережень) -1
   c. негативні (кількість спостережень)
8. **Зауваження, пропозиції** враховуючи клінічну ефективність запропонованої методики, рекомендовано впровадження її в практику

9. Відповідальний за впровадження _____
посада, П.І.П., підпис

„11" 01 2022 року

Додаток В 15

"ЗАТВЕРДЖУЮ"
Генеральний директор
КНП «Міська стоматологічна
поліклініка» Чернівецької міської ради
_____ В.І. Струк
_____ 2021 року

АКТ ВПРОВАДЖЕННЯ № 47

1. ***Хірургічна оптимізація регенераційних процесів при проведенні операції синус – ліфтинг***
назва пропозиції для впровадження

2. ***Бамбуляк А.В. Кафедра хірургічної стоматології та щелепно-лицевої хірургії Буковинського державного медичного університету, Театральна площа, 2, м.Чернівці,58001, Україна***
автори, установа – розробник та її поштова адреса

3. Джерело інформації: **Бамбуляк АВ, Кузняк НБ, Дмитренко РР, Ткачик СВ, Гончаренко ВА. Порівняльний аналіз клінічної ефективності застосування остеопластичних матеріалів для збільшення об'єму альвеолярної кістки щелеп при проведенні операції синус – ліфтинг. Вістник проблем біології і медицини. 2020;4(158):315-320. DOI:10.29254/2077-4214-2020-4-158-315-320.**

4. Впроваджено: відділення хірургічної стоматології КНП «Міська стоматологічна поліклініка» Чернівецької міської ради
назва лікувальної установи

5. Термін впровадження з вересня 2020р. по листопад 2021р.
6. Загальна кількість спостережень - 19
7. Результати застосування методу:
   a. позитивні (кількість спостережень) - 19
   b. невизначені (кількість спостережень)
   c. негативні (кількість спостережень)
8. Зауваження, пропозиції **враховуючи клінічну ефективність запропонованої методики, рекомендовано впровадження її в практику**

9. Відповідальний за впровадження Завідувач відділення хірургічної стоматології
посада, П.І.П., підпис

„11" 12 2021 року

Додаток В 16

„ЗАТВЕРДЖУЮ"
Генеральний директор
КНП «Міська стоматологічна поліклініка»
Чернівецької міської ради
_____ В.І. Струк
«___» _____ 2022 року

АКТ ВПРОВАДЖЕННЯ № 4

1. ***ХІРУРГІЧНЕ ОБГРУНТУВАННЯ ОПТИМІЗАЦІЇ ОПЕРАЦІЇ АУГМЕНТАЦІЇ ЛУНКИ ВИДАЛЕНОГО ЗУБА РІЗНИМИ ОСТЕОПЛАСТИЧНИМИ МАТЕРІАЛАМИ***
   назва пропозиції для впровадження
2. ***Бамбуляк А.В. Кафедра хірургічної стоматології та щелепно-лицевої хірургії Буковинського державного медичного університету, Театральна площа, 2, м.Чернівці,58001, Україна***
   автори, установа – розробник та її поштова адреса
3. Джерело інформації: ***Бамбуляк АВ, Кузняк НБ, Дмитренко РР, Ткачик СВ, Гончаренко ВА. Визначення інтенсивності больового синдрому та колатерального набряку при проведенні операції аугментації лунки видаленого зуба різними остеопластичними матеріалами. Актуальні проблеми сучасної медицини: Вісник Української медичної стоматологічної академії. 2021;21,2(74):97-102. DOI 10.31718/2077-1096.21.2.97***
4. Впроваджено: **відділення хірургічної стоматології КНП «Міська стоматологічна поліклініка» Чернівецької міської ради**
   назва лікувальної установи
5. Термін впровадження з січня 2021р. по грудень 2021р.
6. Загальна кількість спостережень - 47
7. Результати застосування методу:
   a. позитивні (кількість спостережень) - *45*
   b. невизначені (кількість спостережень) - 2
   c. негативні (кількість спостережень)
8. Зауваження, пропозиції **враховуючи клінічну ефективність запропонованої методики, рекомендовано впровадження її в практику**
9. Відповідальний за впровадження **Завідувач відділення хірургічної стоматології**
   посада, П.І.П., підпис

„01" 01 2022 року

Додаток В 17

„ЗАТВЕРДЖУЮ"
Генеральний директор
КНП «Міська стоматологічна поліклініка»
Чернівецької міської ради
_____ В.І. Струк
«___» _____ 2022 року

АКТ ВПРОВАДЖЕННЯ №___

1. **Ефективність регенерації кісткового тканини при заміщенні кісткових дефектів тканинними еквівалентами кісткової тканини на основі ММСК-ЖТ**
назва пропозиції для впровадження

2. 2. Бамбуляк А.В. Кафедра хірургічної стоматології та щелепно-лицевої хірургії Буковинського державного медичного університету, Театральна площа, 2, м.Чернівці,58001, Україна
автори, установа – розробник та її поштова адреса

3. **Джерело інформації:** Бамбуляк АВ, Кузняк НБ, Дмитренко РР, Гончаренко ВА. Динаміка показників маркерів кісткового метаболізму при заміщенні кісткових дефектів тканинними еквівалентами кісткової тканини на основі ММСК-ЖТ. Клінічна стоматологія. 2019;3:68-75. DOI 10.11603/2311-9624.2019.3.10568.

4. **Впроваджено:** відділення хірургічної стоматології КНП «Міська стоматологічна поліклініка» Чернівецької міської ради
назва лікувальної установи

5. **Термін впровадження** з вересня 2019р. по грудень 2021р.
6. **Загальна кількість спостережень** - 74
7. **Результати застосування методу**:
   a. позитивні (кількість спостережень) - 72
   b. невизначені (кількість спостережень) -1
   c. негативні (кількість спостережень) -1
8. **Зауваження, пропозиції** враховуючи клінічну ефективність запропонованої методики, рекомендовано впровадження її в практику

9. Відповідальний за впровадження Завідувач відділення хірургічної стоматології
посада, П.І.П., підпис

„01" 01 2022 року

Додаток В 18

ЗАТВЕРДЖУЮ
Директор Навчально-лікувального центру
«Університетська клініка»
к.мед.н _____ Олег МАКСИМІВ
„ 28 ” грудня 2021 р.

АКТ ВПРОВАДЖЕННЯ № 7

1. **Ефективність застосуванні остеопластичних матеріалів у пацієнтів після видалення ретенованих третіх молярів.**
   назва пропозиції для впровадження

2. 2. Бамбуляк А.В. Кафедра хірургічної стоматології та щелепно-лицевої хірургії Буковинського державного медичного університету, Театральна площа, 2, м.Чернівці,58001, Україна
   автори, установа – розробник та її поштова адреса

3. **Джерело інформації:** Бамбуляк АВ, Кузняк НБ, Лопушняк ЛЯ, Бойчук ОМ, Дмитренко РР. Клінічна ефективність та особливості перебігу післяопераційного періоду при застосуванні остеопластичних матеріалів у пацієнтів після видалення ретенованих третіх молярів. Актуальні проблеми сучасної медицини: Вісник Української медичної стоматологічної академії. 2021;21,3(75):135-142. DOI 10.31718/2077–1096.21.3.135

4. **Впроваджено:** _____
   назва лікувальної установи

5. **Термін впровадження** з серпня 2021 по грудень 2021
6. **Загальна кількість спостережень** - 15
7. **Результати застосування методу**:
   a. позитивні (кількість спостережень) -15
   b. невизначені (кількість спостережень) -
   c. негативні (кількість спостережень) -
8. **Зауваження, пропозиції** враховуючи клінічну ефективність запропонованої методики, рекомендовано впровадження її в практику

Відповідальний за впровадження:
Завідувач стоматологічного відділення,
лікар стоматолог-хірург
НЛЦ «Університетська клініка» Світлана ЧЕПИШКО

Додаток В 19

ЗАТВЕРДЖУЮ
Директор КНП "Рахівська районна лікарня " Рахівської міської ради.
_____ В.К. Симулик
„20" грудня 2021 року

АКТ ВПРОВАДЖЕННЯ №9

1. **Ефективність застосуванні остеопластичних матеріалів у пацієнтів після видалення ретенованих третіх молярів.**
назва пропозиції для впровадження

2. 2. Бамбуляк А.В. Кафедра хірургічної стоматології та щелепно-лицевої хірургії Буковинського державного медичного університету, Театральна площа, 2, м.Чернівці,58001, Україна
автори, установа – розробник та її поштова адреса

3. **Джерело інформації:** Бамбуляк АВ, Кузняк НБ, Лопушняк ЛЯ, Бойчук ОМ, Дмитренко РР. Клінічна ефективність та особливості перебігу післяопераційного періоду при застосуванні остеопластичних матеріалів у пацієнтів після видалення ретенованих третіх молярів. Актуальні проблеми сучасної медицини: Вісник Української медичної стоматологічної академії. 2021;21,3(75):135-142. DOI 10.31718/2077–1096.21.3.135

4. **Впроваджено:** КНП "Рахівська районна лікарня " Рахівської міської ради.
назва лікувальної установи

5. **Термін впровадження** з січня 2021р. по грудень 2021р.
6. **Загальна кількість спостережень** - 25
7. **Результати застосування методу**:
   - **a.** позитивні (кількість спостережень) -25
   - **b.** невизначені (кількість спостережень) -
   - **c.** негативні (кількість спостережень) -
8. **Зауваження, пропозиції** враховуючи клінічну ефективність запропонованої методики, рекомендовано впровадження її в практику
9. **Відповідальний за впровадження** В.о завідувача Стоматологічного відділення (поліклінічне) Брехлічук П.П.
посада, П.І.П., підпис

„15" 12 2021 року

Додаток В 20

„ЗАТВЕРДЖУЮ"
Директор КП „Луцька міська клінічна стоматологічна поліклініка"
Чернин С.І.
„02" 12 2021 року

АКТ ВПРОВАДЖЕННЯ №

1. ***Хірургічна оптимізація регенераційних процесів при проведенні операції синус – ліфтинг***
   назва пропозиції для впровадження
2. ***Бамбуляк А.В. Кафедра хірургічної стоматології та щелепно-лицевої хірургії Буковинського державного медичного університету, Театральна площа, 2, м.Чернівці,58001, Україна***
   автори, установа – розробник та її поштова адреса
3. Джерело інформації: **Бамбуляк АВ, Кузняк НБ, Дмитренко РР, Ткачик СВ, Гончаренко ВА. Порівняльний аналіз клінічної ефективності застосування остеопластичних матеріалів для збільшення об'єму альвеолярної кістки щелеп при проведенні операції синус – ліфтинг. Вістник проблем біології і медицини. 2020;4(158):315-320. DOI:10.29254/2077-4214-2020-4-158-315-320.**
4. Впроваджено: ***КП «Луцька міська клінічна стоматологічна поліклініка»***
   назва лікувальної установи
5. Термін впровадження з вересня 2020р. по листопад 2021р.
6. Загальна кількість спостережень - 32
7. Результати застосування методу:
   a. позитивні (кількість спостережень) - 31
   b. невизначені (кількість спостережень) -1
   c. негативні (кількість спостережень)
8. Зауваження, пропозиції **враховуючи клінічну ефективність запропонованої методики, рекомендовано впровадження її в практику**
9. Відповідальний за впровадження
   Кремінець Р.П.
   посада, П.І.П., підпис

„01" 12 2021 року

Додаток В 21

«ЗАТВЕРДЖУЮ»
Головний лікар КП "Волинська обласна стоматологічна поліклініка"
Дворко І. Л.
« 26 » 02 2021р.

АКТ ВПРОВАДЖЕННЯ № 44

1. **Хірургічна оптимізація регенераційних процесів при проведенні операції остеосинтезу при переломі щелеп**
   назва пропозиції для впровадження
2. Бамбуляк А.В. Кафедра хірургічної стоматології та щелепно-лицевої хірургії Буковинського державного медичного університету, Театральна площа, 2, м.Чернівці,58001, Україна
   автори, установа – розробник та її поштова адреса
3. **Джерело інформації:** Bambuliak A, Kuzniak N, Honcharenko V, Ostafiychuk M, Palamar A. Using stromal cells during surgery osteosynthesis of the mandible. International Journal of Medical Dentistry. 2021 Jan/Mar;25(1):138-145
4. **Впроваджено:** Комунальне підприємство «Волинська обласна стоматологічна поліклініка»
   назва лікувальної установи
5. **Термін впровадження** з січня 2020р. по грудень 2021р.
6. **Загальна кількість спостережень** - 27
7. **Результати застосування методу**:
   a. позитивні (кількість спостережень) - 26
   b. невизначені (кількість спостережень) - 1
   c. негативні (кількість спостережень)
8. **Зауваження, пропозиції** враховуючи клінічну ефективність запропонованої методики, рекомендовано впровадження її в практику
9. Відповідальний за впровадження
   Головкова Н.В.
   посада, П.І.П., підпис

„26" 02 2021 року

Додаток В 22

«ЗАТВЕРДЖУЮ»
Директор КП "Рівненська обласна
стоматологічна поліклініка" РОР
Сухляк В.В.
«____» _____ 2022 р.

АКТ ВПРОВАДЖЕННЯ № 12

1. ***Оптимізація операції аугментації лунки видаленого зуба різними остеопластичними матеріалами***
   назва пропозиції для впровадження
2. ***Бамбуляк А.В. Кафедра хірургічної стоматології та щелепно-лицевої хірургії Буковинського державного медичного університету, Театральна площа, 2, м.Чернівці,58001, Україна***
   автори, установа – розробник та її поштова адреса
3. Джерело інформації: ***Бамбуляк АВ, Кузняк НБ, Дмитренко РР, Ткачик СВ, Гончаренко ВА. Визначення інтенсивності больового синдрому та колатерального набряку при проведенні операції аугментації лунки видаленого зуба різними остеопластичними матеріалами. Актуальні проблеми сучасної медицини: Вісник Української медичної стоматологічної академії. 2021;21,2(74):97-102. DOI 10.31718/2077-1096.21.2.97***
4. Впроваджено: **Комунальний заклад «Рівненська обласна стоматологічна поліклініка»**
   назва лікувальної установи
5. Термін впровадження з 08 2021 по 12 2022
6. Загальна кількість спостережень - 45
7. Результати застосування методу:
   a. позитивні (кількість спостережень) - 43
   b. невизначені (кількість спостережень) - 2
   c. негативні (кількість спостережень)
8. Зауваження, пропозиції **враховуючи клінічну ефективність запропонованої методики, рекомендовано впровадження її в практику**
9. Відповідальний за впровадження Зав. ортопедичним відділенням Силва Ю.Г.
   посада, П.І.П., підпис

„12" 12 2022 року

Додаток В 23

«ЗАТВЕРДЖУЮ»
Директор КНП «Міська стоматологічна поліклініка» Рівненської міської ради
_____ Басюк М.О.
_____ 2021р

АКТ ВПРОВАДЖЕННЯ № 7

1. **Методика регенерації кісткової тканини при заміщенні кісткових дефектів тканинними еквівалентами кісткової тканини на основі ММСК-ЖТ**
назва пропозиції для впровадження
2. Бамбуляк А.В. Кафедра хірургічної стоматології та щелепно-лицевої хірургії Буковинського державного медичного університету, Театральна площа, 2, м.Чернівці,58001, Україна
автори, установа – розробник та її поштова адреса
3. **Джерело інформації:** Бамбуляк АВ, Кузняк НБ, Дмитренко РР, Гончаренко ВА. Динаміка показників маркерів кісткового метаболізму при заміщенні кісткових дефектів тканинними еквівалентами кісткової тканини на основі ММСК-ЖТ. Клінічна стоматологія. 2019;3:68-75. DOI 10.11603/2311-9624.2019.3.10568.
4. **Впроваджено:** КНП "Рівненська міська стоматологічна поліклініка"
назва лікувальної установи
5. **Термін впровадження** з вересня 2019р. по грудень 2021р.
6. **Загальна кількість спостережень** - 60
7. **Результати застосування методу**:
   a. позитивні (кількість спостережень) - 59
   b. невизначені (кількість спостережень) -1
   c. негативні (кількість спостережень)
8. **Зауваження, пропозиції** враховуючи клінічну ефективність запропонованої методики, рекомендовано впровадження її в практику
9. Відповідальний за впровадження
лікар-стоматолог-хірург Басюк С.М.
терапевтичне відділення №1
посада, П.І.П., підпис

„10" 12 2021 року