

Міністерство охорони здоров'я України
Буковинський державний медичний університет

Кваліфікаційна наукова праця на правах рукопису

МОРАР ІГОР КАЛИНОВИЧ

УДК 617.55-089.168:611.018.2:616-008.9-092.4-092.9

ДИСЕРТАЦІЯ

**ПОПЕРЕДЖЕННЯ ТА ЛІКУВАННЯ ПІСЛЯОПЕРАЦІЙНОЇ ЕВЕНТРАЦІЇ
У ХВОРИХ НА ЗЛОЯКІСНІ НОВОУТВОРЕННЯ ОРГАНІВ ЧЕРЕВНОЇ
ПОРОЖНИНИ**

14.01.03 – Хірургія

222 – Медицина

Подається на здобуття наукового ступеня доктора медичних наук
Дисертація містить результати власних досліджень. Використання ідей,
результатів і текстів інших авторів мають посилання на відповідне джерело

 І.К. Морар

(підпис, ініціали та прізвище здобувача)

Науковий консультант: Іващук Олександр Іванович, доктор медичних наук,
професор

Чернівці – 2024

Морар І.К. Попередження та лікування післяопераційної евентрації у хворих на злоякісні новоутворення органів черевної порожнини

Кваліфікаційна наукова робота на правах рукопису.

Дисертація на здобуття наукового ступеня доктора медичних наук за спеціальністю 222 – «Медицина» (спеціалізація 14.01.03 – «Хірургія») галузь знань – 22 «Охорона здоров'я» - Буковинський державний медичний університет МОЗ України, Чернівці.

Захист відбудеться у спеціалізованій вченій раді при Буковинському державному медичному університеті МОЗ України, Чернівці, 2024.

У дисертації наведено теоретичне узагальнення і нове вирішення наукової проблеми, що полягає в поліпшенні результатів оперативного лікування хворих на злоякісні новоутворення органів черевної порожнини (ОЧП), шляхом попередження та лікування післяопераційної евентрації (ПЕ), на основі виявлених етіопатогенетичних чинників розвитку даного ускладнення.

Для реалізації мети та вирішення поставлених задач дисертаційної роботи проведено експериментальні дослідження на 760 статевозрілих лабораторних щурах, а також обстеження, лікування та аналіз 322 хворих на хірургічні захворювання ОЧП, які перебували на лікуванні в Обласному комунальному некомерційному підприємстві «Буковинський клінічний онкологічний центр» та Обласному комунальному некомерційному підприємстві «Чернівецька лікарня швидкої медичної допомоги».

Всіх експериментальних тварин та тематичних пацієнтів було розподілено на групи, згідно конкретної мети, задач, а також напрямків та етапів дослідження.

Умовно дисертаційну роботу можна розділити на три етапи. Перший (експериментальний) етап – розробка способу імплантації сітчастого алотрансплантата у м'язово-апоневротичний шар передньої черевної стінки лабораторних щурів, а також дослідження механічної міцності та патоморфологічних особливостей грануляційної тканини післяопераційного

рубця лапаротомної рани м'язово-апоневротичного шару за створеної внутрішньочеревної гіпертензії (ВЧГ), прищепленого злякисного новоутворення, за дії дистанційного гама-опромінення ОЧП, застосування гіалуронату натрію, а також використанні різних видів швів.

Другий етап – патоморфологічне, мікробіологічне та біофізичне дослідження грануляційної тканини післяопераційного рубця лапаротомної рани за ВЧГ, враховуючи наявність або відсутність злякисного новоутворення ОЧП.

Розробка, а також експериментальне і клінічне обґрунтування запропонованих методів попередження або лікування ПЕ, шляхом зниження тиску на лінію швів або її укріплення.

Третій етап – розробка та клінічне впровадження алгоритму лікувальної тактики спрямованої на запобігання виникнення та лікування ПЕ, з урахуванням отриманих результатів дослідження.

Завданнями першого етапу дисертаційної роботи було вивчити в експериментів вплив злякисного новоутворення м'яких тканин (пухлина Герена), а також перед- та післяопераційного дистанційного гама-опромінення на морфологічні особливості грануляційної тканини навколо елементів сітчастого алотрансплантата, дослідити вплив ВЧГ на морфологічні особливості грануляційної тканини післяопераційного рубця лапаротомної рани та його механічну міцність.

Отримані результати експериментального дослідження вказують, що наявність в організмі злякисного новоутворення суттєво пригнічує та сповільнює процеси дозрівання грануляційної тканин навколо елементів сітчастого алотрансплантата.

Виконання пластики передньої черевної стінки за допомогою сітчастого алотрансплантату, після видалення пухлини, призводить до значно гірших результатів дозрівання грануляційної тканини, що доводить зменшення площі грануляційної тканини в 1,1 раза ($p < 0,05$), оптичної густини забарвлених колагенових волокон в 1,13 раза ($p < 0,05$), а також збільшення

кількості клітин в 1,13 раза ($p < 0,05$), питомого об'єму кровонаповнення судин в 1,19 раза ($p < 0,05$).

Створення ВЧГ негативно впливає на дозрівання грануляційної тканини лапаротомної рани, проте слід зазначити пряму залежність – чим вищий рівень сталого внутрішньочеревного тиску (ВЧТ), тим пізніше настає адаптація репаративних процесів у ділянці лапаротомної рани. Також, ВЧГ призводить до зниження механічної міцності післяопераційного рубця лапаротомної рани. Механічна міцність післяопераційного рубця лапаротомної рани обернено пропорційна ступеню ВЧГ ($r = -0,821$; $p = 0,05$).

Передопераційне гама-опромінення ОЧП дещо спотворює процеси дозрівання грануляційної тканини лапаротомної рани, що проявляється вірогідним збільшенням питомого об'єму колагенових волокон в 1,09 раза ($p < 0,001$) та їх оптичної густини в 1,23 раза ($p < 0,001$), а також питомого об'єму кровоносних судин в 1,72 раза ($p < 0,001$), на 7-у добу спостереження.

Також, характерною особливістю морфології грануляційної тканини навколо елементів сітчастого алотрансплантата, при застосуванні передопераційного гама-опромінення, є нерівномірне її дозрівання та розташування судин.

Дистанційне гама-опромінення після виконання оперативного втручання призводить до нерівномірного дозрівання грануляційної тканини її набряку, вірогідного зменшення відсотку фібробластів, збільшення лімфоїдних клітин, а також появи плазматичних клітин та макрофагів на 40-у та 50-у доби спостереження.

Застосування післяопераційного дистанційного гама-опромінення ОЧП зменшує об'єм грануляційної тканини післяопераційного рубця лапаротомної рани, дещо спотворює процеси її дозрівання, що проявляється переважанням питомого об'єму колагенових волокон в 1,1 раза ($p < 0,001$), а також зростанням питомого об'єму кровоносних судин в 2,1 раза ($p < 0,001$), на 50-у добу спостереження.

Завданнями другого етапу дисертаційної роботи було вивчити клінічні особливості виникнення ПЕ у хворих на злоякісні новоутворення ОЧП. Дослідити морфологічні особливості грануляційної тканини післяопераційного рубця м'язово-апоневротичного шару та окремо шкіри лапаротомної рани після видалення злоякісного новоутворення ОЧП. Вивчити вплив злоякісного новоутворення ОЧП на механічну міцність післяопераційного рубця лапаротомної рани, дослідити тривалість оперативного втручання та об'єму інтраопераційної крововтрати на частоту розвитку ПЕ. Вивчити мікробіологічні особливості ранового ексудату лапаротомної рани, ускладненою підшкірною евентрацією, на тлі злоякісного новоутворення ОЧП.

Отримані результати дослідження свідчать, що у розвитку ПЕ провідна роль належить порівняно тривалим періодам ВЧГ II, III-IV ступенів. Термін настання ПЕ обернено пропорційний тривалості періоду ВЧГ III-IV ступенів. Частота розвитку ПЕ безпосередньо залежить від рівнів внутрішньочеревного та абдомінального перфузійного тисків у ранньому післяопераційному періоді, що дозволяє вважати останні одними із чинників розвитку даного ускладнення та маркерами його прогнозування.

Для розвитку ПЕ характерна більша тривалість періодів внутрішньочеревної гіпертензії II, III та IV ступенів та менша – без ВЧГ та ВЧГ I ступеня.

Встановлено, що наявність в організмі людини злоякісного новоутворення ОЧП суттєво пригнічує та сповільнює процеси дозрівання грануляційної тканин післяопераційного рубця лапаротомної рани. Це проявляється вірогідним збільшенням кількості клітин (особливо лімфоїдного типу) в 1,22 раза ($p < 0,05$), питомого об'єму кровоносних судин в 1,24 раза ($p < 0,05$) та зменшенням оптичної густини забарвлених колагенових волокон в 1,57 раза ($p < 0,01$).

У мікропрепаратах шкіри фізичних тіл померлих хворих на злоякісні новоутворення черевної порожнини відмічається нерівномірне дозрівання

грануляційної тканини, виражена хромотропофілія колагенових волокон.

Негативний вплив пухлинного процесу на організм безпосередньо залежить від ступеня його поширення, тобто чим більша стадія онкологічного процесу, тим сильніше виражені явища вторинного імунодефіциту, кахексії, анемії тощо. Тому механічна міцність післяопераційного рубця лапаротомної рани менша при III-IV стадіях онкологічного процесу в 1,1 раза ($p < 0,05$) проти I-II стадій та в 1,22 раза ($p < 0,01$) порівняно з неонкологічною патологією.

Для розвитку ПЕ характерна найдовша тривалість оперативного втручання та найбільший об'єм інтраопераційної крововтрати, що доводить вірогідна різниця між переважною більшістю показників.

При розвитку ПЕ мікробний спектр раневого ексудату, впродовж перших 6-ти діб раннього післяопераційного періоду представлений *E. coli*, *Enterococcus faecalis*, *S. aureus*, м/о роду *Proteus* та *Pseudomonas aeruginosa*, проте за онкологічного процесу є певні особливості – відсутній ріст *S. aureus* та поява росту дріжджоподібних грибів роду *Candida*.

При розвитку евентрації II, III, IV ступенів мікробний спектр раневого ексудату не відрізняється від підшкірної евентрації (I ступеня тяжкості) та представлений *E. coli*, *Enterococcus faecalis*, м/о роду *Proteus*, *Pseudomonas aeruginosa*, дріжджоподібних грибів роду *Candida* та появою росту на 6-8-у доби після виконання оперативного втручання – *S. aureus*.

При всіх ступенях ПЕ має місце вірогідна динаміка росту популяційного рівня *E. coli*, а при ПЕ II, III та IV ступенів, ще мікроорганізмів роду *Proteus*.

Отримані результати експериментального обґрунтування впливу гіалуронату натрію на репаративні особливості лапаротомної рани при застосуванні різних видів швів свідчать, що місцеве застосування останньої, при зашиванні країв м'язово-апоневротичного шару передньої черевної стінки простими вузловими швами та безперервним обвивним швом, призводить до пригнічення дозрівання грануляційної тканини, за винятком того, що при використанні безперервного обвивного шва переважає питомий

об'єм колагенових волокон в 1,14 раза ($p < 0,05$).

Слід відмітити позитивний вплив застосування гіалуронату натрію на морфологію грануляційної тканини навколо елементів сітчастого алотрансплантату, оскільки, починаючи з 4-ї діб раннього післяопераційного періоду, гіалуронат натрію призводить до значного збільшення кількості колагенових волокон навколо елементів сітчастого алотрансплантату в 1,54 раза ($p < 0,001$), їх щільності в 1,45 раза ($p < 0,001$), проте кількість клітин майже не змінюється. Також, позитивно впливає на зменшення питомого об'єму кровоносних судин в грануляційній тканині в 1,65 раза ($p < 0,05$).

З метою попередження післяопераційної евентрації нами запропоновано пристрій, який складається з 5 пластикових пластин, обшитих м'якою тканиною, та рухливо сполучених між собою.

Клінічно доведено, що застосування даного пристрою дозволяє неінвазивним способом попередити ПЕ, а також при виникненні неповної (підшкірної) евентрації попередити розвиток повної, не маючи істотного впливу на рівень ВЧТ, порівняно із загальноприйнятим застосуванням бандажу.

Нами запропоновано інтраопераційний спосіб попередження ПЕ, який полягає у тому, що при зшиванні м'язово-апоневротичного шару, в окремо вузлові шви захоплюють попередньо змодельовану смужку комбінованого сітчастого алотрансплантату, яка по довжині відповідає розмірам рани, а по ширині – досягає внутрішніх країв прямих м'язів живота.

Отримані результати щодо клінічного обґрунтування вказують на зменшення, на 20,0 % ($p < 0,05$), частоти розвитку ПЕ при застосуванні даного способу.

Для попередження та лікування ПЕ нами запропоновано пристрій у вигляді поліхлорвінілових трубок, які за допомогою металевого стилету проводять через всю товщу передньої черевної стінки. Через просвіт паралельно розташованих поліхлорвінілових трубок проводять капронову лігатуру, попередньо прошивши під очеревиною з обох країв лапаротомної

рани, кінці якої зав'язують над останньою після її пошарового традиційного зшивання.

Слід відмітити зменшення, на 17,2 % ($p < 0,05$), частоти розвитку ПЕ при застосуванні вищезазначеного способу. Також, відмічається на 23,9 % ($p < 0,05$) менша частота гнійно-запальних ускладнень з боку післяопераційної рани.

Завданнями третього етапу дисертаційної роботи була розробка та клінічне впровадження алгоритму лікувальної тактики спрямованої на попередження та лікування ПЕ, з урахуванням отриманих результатів дослідження.

Базуючись на результатах проведених досліджень, щодо низки чинників, які безпосередньо призводять до розвитку післяопераційної евентрації у хворих на хірургічну патологію ОЧП, нами розроблено шкалу вибору методів запобігання розвитку останньої.

Вибір розробки саме бальної шкали зумовлений тим, що ВЧГ є багатофакторним ускладненням.

Дана шкала вибору методів запобігання розвитку ПЕ ґрунтується на таких показниках, як: загальний стан пацієнта перед виконанням оперативного втручання; наявність злоякісного онкологічного процесу ОЧП та ступінь його поширення; вік пацієнта; рівень внутрішньочеревного та абдомінального перфузійного тисків перед виконанням оперативного втручання; тривалість оперативного втручання та об'єм інтраопераційної крововтрати; ступінь тяжкості супровідної патології.

Впровадження запропонованого лікувального підходу спрямованого на попередження ПЕ, у хворих на хірургічну патологію ОЧП, зменшує частоту післяопераційних ускладнень на 25,6 % ($p < 0,01$), зокрема післяопераційної евентрації на 8,9 % ($p < 0,05$), післяопераційної летальності – на 9,2 % ($p < 0,05$) та скорочує середній термін перебування у стаціонарі на $1,2 \pm 0,24$ ($p < 0,001$) доби.

Спираючись на результати проведених клініко-лабораторних

досліджень, лікування післяопераційної евентрації повинно бути основане на ступені тяжкості останньої, оцінці інфікування післяопераційної рани, наявності перитоніту, ступенях органної недостатності та ВЧГ.

Застосування запропонованої хірургічної тактики лікування ПЕ дозволило зменшити післяопераційну летальність на 22,4 % ($p < 0,05$), загальну летальність на 21,3 % ($p < 0,05$), частоту «системних» післяопераційних ускладнень – на 20,4 % ($p < 0,05$) та скоротити тривалість перебування пацієнта у стаціонарі на $4,1 \pm 0,84$ ($p < 0,05$) доби.

Ключові слова: післяопераційна евентрація, грануляційна тканина післяопераційного рубця лапаротомної рани, м'язово-апоневротичний шар, сітчастий алотрансплантат, внутрішньочеревний тиск, внутрішньочеревна гіпертензія, післяопераційний період, колагенові волокна, зляксісне новоутворення, органи черевної порожнини.

Morar I.K. Prevention and treatment of postoperative eventration in patients with malignant neoplasms of the abdominal cavity

Qualification scientific work on the rights of the manuscript.

Dissertation for the degree of Doctor of Medical Sciences in specialty 222 - "Medicine" (specialty 14.01.03 - "Surgery"), branch of knowledge - 22 "Health care" - Bukovinian State Medical University of the Ministry of Health of Ukraine, Chernivtsi.

The defense of the doctoral thesis will be held at the Specialized Academic Council of the Bukovinian State Medical University of the Ministry of Health of Ukraine, Chernivtsi, 2024.

The thesis provides a theoretical generalization and a new solution to the scientific problem of improving the results of surgical treatment of patients with malignant tumors of the abdominal cavity (AC) by prevention and treatment of postoperative eventration (POE), based on the identified etiopathogenetic factors of this complication.

In order to achieve the goal and solve the problems of the thesis, experimental studies were conducted on 760 sexually mature laboratory rats, as well as

examination, treatment and analysis of 322 patients with surgical diseases of the brain, who were treated at the Regional Municipal Non-Profit Enterprise "Bukovinian Clinical Oncology Center" and the Regional Municipal Non-Profit Enterprise "Chernivtsi Emergency Hospital".

All experimental animals and case patients were divided into groups according to the specific aim, objectives, directions and stages of the study.

The dissertation can be divided into three phases. The first (experimental) stage is the development of a method for implanting a mesh allograft into the musculoaponeurotic layer of the anterior abdominal wall of laboratory rats, and to study the mechanical strength and pathomorphological characteristics of the granulation tissue of the postoperative laparotomy wound scar of the musculoaponeurotic layer under created intra-abdominal hypertension (IAH), inoculated malignancy, remote gamma irradiation of the abdomen, sodium hyaluronate and various types of sutures.

The second stage is a pathomorphologic, microbiologic and biophysical study of the granulation tissue of the postoperative laparotomy wound scar for intra-abdominal hypertension (IAH), taking into account the presence or absence of malignant neoplasm of the abdominal cavity organs (ACO).

Development, experimental and clinical validation of the proposed methods of prevention or treatment of POE by reducing the pressure on the suture line or strengthening it.

The third stage is the development and clinical implementation of an algorithm of therapeutic tactics aimed at preventing the occurrence and treatment of POE, taking into account the results of the study.

The objectives of the first stage of the thesis were to experimentally study the effect of a malignant soft tissue neoplasm (Guérin's tumor), as well as pre- and postoperative remote gamma irradiation on the morphologic features of the granulation tissue around the elements of the mesh allograft, to study the effect of IAH on the morphologic features of the granulation tissue of the postoperative laparotomy scar and its mechanical strength.

The obtained results of the experimental study indicate that the presence of a malignant neoplasm in the body significantly inhibits and slows down the maturation of granulation tissue around the elements of the mesh allograft.

Plastic surgery of the anterior abdominal wall with a mesh allograft after tumor removal leads to significantly worse results in granulation tissue maturation, as evidenced by a 1.1-fold decrease in the area of granulation tissue ($p < 0.05$), a 1.13-fold decrease in the optical density of stained collagen fibers ($p < 0.05$), a 1.13-fold increase in the number of cells ($p < 0.05$), and a 1.19-fold increase in the specific volume of blood filling blood vessels ($p < 0.05$).

The creation of IAH negatively affects the maturation of the granulation tissue of the laparotomy wound, but a direct correlation should be noted: the higher the level of steady intra-abdominal pressure (IAP), the later the adaptation of reparative processes in the laparotomy wound area occurs. IAP also leads to a decrease in the mechanical strength of the postoperative laparotomy scar. The mechanical strength of the postoperative laparotomy scar is inversely proportional to the degree of IAH ($r = -0.821$; $p = 0.05$).

Preoperative gamma irradiation with WLB slightly disturbs the maturation processes of the granulation tissue of the laparotomy wound, which is manifested by a significant increase in the specific volume of collagen fibers by 1.09 times ($p < 0.001$) and their optical density by 1.23 times ($p < 0.001$), as well as the specific volume of blood vessels by 1.72 times ($p < 0.001$) on the 7th day of observation.

Also, a characteristic feature of the morphology of the granulation tissue around the elements of the mesh allograft with preoperative gamma irradiation is its uneven maturation and location of blood vessels.

Postoperative remote gamma irradiation leads to uneven maturation of the granulation tissue, its edema, a probable decrease in the percentage of fibroblasts, an increase in lymphoid cells, as well as the appearance of plasma cells and macrophages on the 40th and 50th day of observation.

The use of postoperative remote gamma irradiation of the ACO reduces the volume of granulation tissue of the postoperative laparotomy scar, slightly disturbs

the processes of its maturation, which is manifested by the predominance of the specific volume of collagen fibers by 1.1 times ($p < 0.001$), as well as an increase in the specific volume of blood vessels by 2.1 times ($p < 0.001$), on the 50th day of observation.

The objectives of the second stage of the dissertation were to study the clinical features of POE in patients with malignant neoplasms of the ACO. To study the morphological characteristics of the granulation tissue of the postoperative scar of the musculoaponeurotic layer and separately the skin of the laparotomy wound after removal of the malignant neoplasm of the ACO. To study the effect of malignant neoplasm of the peritoneum on the mechanical strength of the postoperative scar of the laparotomy wound, to investigate the duration of surgery and the volume of intraoperative blood loss on the incidence of POE. To study the microbiological characteristics of the wound exudate of a laparotomy wound complicated by subcutaneous eventration in the setting of malignant neoplasm of the ACO.

The results of the study indicate that the leading role in the development of POE belongs to relatively long periods of II, III-IV degrees of IAH. The time of POE onset is inversely proportional to the duration of the period of grade III-IV IAH ($r = -0.742$; $p = 0.05$). The frequency of POE development directly depends on the level of intra-abdominal and abdominal perfusion pressures in the early postoperative period, which allows us to consider the latter as one of the factors of this complication and markers of its prognosis.

The development of POE is characterized by a longer duration of periods of intra-abdominal hypertension of II, III and IV degrees and a shorter one without IAH and IAH of the first degree.

It has been established that the presence of malignant neoplasm of ACO in the human body significantly suppresses and slows down the maturation of granulation tissue of the postoperative laparotomy scar. This is manifested by a significant increase in the number of cells (especially lymphoid type) by 1.22 times ($p < 0.05$), the specific volume of blood vessels by 1.24 times ($p < 0.05$) and a decrease in the

optical density of stained collagen fibers by 1.57 times ($p < 0.01$).

In skin micropreparations of the bodies of deceased patients with malignant neoplasms of the abdominal cavity, uneven maturation of granulation tissue and pronounced chromotropophilia of collagen fibers are noted.

The negative effect of the tumor process on the body directly depends on the degree of its spread, i.e. the higher the stage of the oncological process, the more pronounced the phenomena of secondary immunodeficiency, cachexia, anemia, etc. Therefore, the mechanical strength of the postoperative laparotomy wound scar is 1.1 times ($p < 0.05$) lower in the III-IV stages of the oncological process than in the I-II stages, and 1.22 times ($p < 0.01$) lower than in the non-oncological pathology.

The development of POE is characterized by the longest duration of surgery and the largest volume of intraoperative blood loss, as evidenced by a significant difference between the vast majority of indicators.

In the development of POE, the microbial spectrum of wound exudate during the first 6 days of the early postoperative period is represented by *E. coli*, *Enterococcus faecalis*, *S. aureus*, m/o of the genus *Proteus* and *Pseudomonas aeruginosa*, but in the oncological process there are certain peculiarities - there is no growth of *S. aureus* and the appearance of growth of yeast-like fungi of the genus *Candida*.

With the development of eventration of II, III, IV degrees, the microbial spectrum of wound exudate does not differ from subcutaneous entrapment (I degree of severity) and is represented by *E. coli*, *Enterococcus faecalis*, m/o of the genus *Proteus*, *Pseudomonas aeruginosa*, yeast-like fungi of the genus *Candida* and the appearance of growth on the 6-8th day after surgery - *S. aureus*.

At all degrees of POE there is a probable dynamics of growth of the population level of *E. coli*, and at POE of II, III and IV degrees, microorganisms of the genus *Proteus*.

The obtained results of the experimental substantiation of the effect of sodium hyaluronate on the reparative features of the laparotomy wound when using

different types of sutures indicate that the local use of the latter when suturing the edges of the muscular aponeurotic layer of the anterior abdominal wall with simple knotted sutures and a continuous wraparound suture leads to inhibition of granulation tissue maturation, except that when using a continuous wraparound suture the specific volume of collagen fibers increased by 1.14 times ($p < 0.05$).

It should be noted the positive effect of sodium hyaluronate on the morphology of the granulation tissue around the elements of the mesh allograft, since from the 4th day of the early postoperative period sodium hyaluronate leads to a significant increase in the number of collagen fibers around the elements of the mesh allograft by 1.54 times ($p < 0.001$), their density by 1.45 times ($p < 0.001$), but the number of cells almost does not change. It also has a positive effect on reducing the specific volume of blood vessels in the granulation tissue by 1.65 times ($p < 0.05$).

In order to prevent postoperative eventration, we proposed a device consisting of 5 plastic plates covered with soft tissue and movably connected to each other. It has been clinically proven that the use of this device allows the non-invasive prevention of POE, as well as the prevention of the development of a complete event in case of incomplete (subcutaneous) eventration, without having a significant effect on the level of IAP, compared to the conventional use of a bandage.

We have proposed an intra-operative method to prevent POE, which consists in suturing the muscular-aponeurotic layer with a pre-shaped strip of combined mesh allograft, which in length corresponds to the size of the wound and in width reaches the inner edges of the rectus abdominis muscles, with separate nodal sutures.

The results obtained in terms of clinical feasibility indicate a 20.0% ($p < 0.05$) reduction in the incidence of POE when using this method.

For the prevention and treatment of POE, we proposed a device in the form of PVC tubes that are passed through the entire thickness of the anterior abdominal wall using a metal stiletto. Nylon ligatures are passed through the lumen of parallel

PVC tubes and their ends are tied over the laparotomy wound after its conventional suturing in layers.

It should be noted that the incidence of POE development decreased by 17.2% ($p < 0.05$) when using the above method. There is also a 23.9% ($p < 0.05$) lower incidence of purulent and inflammatory complications of the postoperative wound.

The objective of the third stage of the dissertation was to develop and clinically implement an algorithm of therapeutic tactics aimed at the prevention and treatment of POE, taking into account the results of the study.

Based on the results of studies on a number of factors that directly lead to the development of postoperative event in patients with surgical pathology of the ACO, we have developed a scale for selecting methods to prevent the development of the latter.

The decision to develop a scoring scale is due to the fact that IAH is a multifactorial complication.

This scale for selecting methods for preventing the development of POE is based on the following indicators: the general condition of the patient before surgery; the presence of malignant oncological process of ACO and the degree of its spread; the patient's age; the level of intra-abdominal and abdominal perfusion pressure before surgery; the duration of surgery and the amount of intraoperative blood loss; the severity of accompanying pathology.

Implementation of the proposed therapeutic approach aimed at prevention of POE in patients with surgical pathology of the ACO reduces the incidence of postoperative complications by 25.6% ($p < 0.01$), in particular postoperative event by 8.9% ($p < 0.05$), postoperative mortality by 9.2% ($p < 0.05$) and reduces the average hospital stay by 1.2 ± 0.24 ($p < 0.001$) days.

Based on the results of clinical and laboratory studies, the treatment of postoperative event should be based on the severity of the latter, assessment of postoperative wound infection, presence of peritonitis, degree of organ failure and IAH.

The application of the proposed surgical tactics for the treatment of POE allowed to reduce the postoperative mortality by 22.4% ($p < 0.05$), the all-cause mortality by 21.3% ($p < 0.05$), the incidence of "systemic" postoperative complications by 20.4% ($p < 0.05$) and the length of hospital stay by 4.1 ± 0.84 ($p < 0.05$) days.

Key words: postoperative eventration, granulation tissue of the postoperative laparotomy scar, muscular aponeurotic layer, mesh allograft, intra-abdominal pressure, intra-abdominal hypertension, postoperative period, collagen fibers, malignant tumor, abdominal cavity organs.

Список публікацій здобувача:

Список праць, у яких опубліковані основні результати дисертації:

1. Морар ІК. Роль внутрішньочеревної гіпертензії у розвитку післяопераційної евентрації в онкохворих. Буковинський медичний вісник. 2020;24(2):79-85. doi: [10.24061/2413-0737.XXIV.2.94.2020.47](https://doi.org/10.24061/2413-0737.XXIV.2.94.2020.47) **(Фахове видання України)**. *(Здобувач проводив клінічні дослідження, аналіз, статистичну обробку даних, написання та підготовку статті до друку)*.

2. Морар ІК, Іващук ОІ, Бодяка ВЮ, Гушул ІЯ, Гнатюк МГ, Постевка ІД. Післяопераційна евентрація. Клінічна та експериментальна патологія. 2017;16(1):177-81. doi: [10.24061/1727-4338.XVI.1.59.2017.40](https://doi.org/10.24061/1727-4338.XVI.1.59.2017.40) **(Фахове видання України)**. *(Здобувач проводив метааналіз літературних даних, написання та підготовку статті до друку)*.

3. Морар ІК. Вплив тривалості внутрішньочеревної гіпертензії на виникнення післяопераційної евентрації. Клінічна та експериментальна патологія. 2020;19(3):88-82. doi: [10.24061/1727-4338.XIX.3.73.2020.11](https://doi.org/10.24061/1727-4338.XIX.3.73.2020.11) **(Фахове видання України)**. *(Здобувач проводив клінічні дослідження, хірургічні втручання, аналіз, статистичну обробку даних, написання та підготовку статті до друку)*.

4. Морар ІК. Мікробіологічні особливості лапаротомної рани при виникненні повної евентрації за онкологічного процесу. Клінічна та

експериментальна патологія. 2023;22(2):28-33. doi: [10.24061/1727-4338.XXII.2.84.2023.05](https://doi.org/10.24061/1727-4338.XXII.2.84.2023.05) (**Фахове видання України**). *(Здобувач проводив клінічні дослідження, асистував при хірургічних втручаннях, здійснював аналіз, статистичну обробку даних, написання та підготовку статті до друку).*

5. Morar I, Ivashchuk O, Bodiaka Yu, Antoniv A, Chuprovska Y. The role of oncological process in occurrence of postoperative eventration. Georgian Medical News. 2022;325:13-6. (*Scopus, Q4*). *(Здобувач проводив відбір та обстеження хворих, асистував при хірургічному втручанні, аналіз та статистичну обробку даних, написання та підготовку статті до друку).*

6. Morar I, Ivashchuk O, Ivashchuk S, Bodiaka V, Antoniv A. Microbiological features of a laparotomy wound complicated by postoperative eventration against the background of an oncological process. Georgian Medical News. 2023;340:1-6. (*Scopus, Q4*). *(Здобувач проводив відбір та обстеження хворих, асистував при хірургічному втручанні, аналіз та статистичну обробку даних, написання та підготовку статті до друку).*

7. Морар ІК. Клінічні особливості виникнення післяопераційної евентрації на тлі онкологічного процесу. Клінічна та експериментальна патологія. 2021;20(4):42-50. doi: [10.24061/1727-4338.XX.4.78.2021.5](https://doi.org/10.24061/1727-4338.XX.4.78.2021.5) (**Фахове видання України**). *(Здобувач проводив відбір та обстеження хворих, хірургічне втручання, аналіз та статистичну обробку даних, написання та підготовку статті до друку).*

8. Морар ІК, Іващук ОІ, Давиденко ІС, Бодяка ВЮ, Власов ВВ. Особливості морфології грануляційної тканини навколо елементів сітчастого імплантату після виконання пластики передньої черевної стінки на тлі злоякісного пухлинного процесу. Клінічна анатомія та оперативна хірургія. 2015;14(3):54-7. doi: [10.24061/1727-0847.14.3.2015.13](https://doi.org/10.24061/1727-0847.14.3.2015.13) (**Фахове видання України**). *(Здобувач проводив експериментальні дослідження, аналіз та статистичну обробку даних, написання та підготовку статті до друку).*

9. Морар ІК. Клінічне обґрунтування пристрою для попередження

післяопераційної евентрації. Клінічна анатомія та оперативна хірургія. 2020;19(1):78-83. doi: [10.24061/1727-0847.19.1.2020.13](https://doi.org/10.24061/1727-0847.19.1.2020.13) (**Фахове видання України**). *(Здобувач проводив відбір та обстеження хворих, хірургічне втручання, аналіз та статистичну обробку даних, написання та підготовку статті до друку).*

10. Morar IK, Ivashchuk OI, Rohovyi YY, Bodiaka VYu, Antoniv AA. Distinctive characteristics of granulation tissue in laparotomy wounds with underlying oncological processes. J Med Life. 2023;16(2):244-53. doi: [10.25122/jml-2022-0200](https://doi.org/10.25122/jml-2022-0200) (*Scopus, Q3*). *(Здобувач проводив відбір та обстеження хворих, хірургічне втручання, аналіз та статистичну обробку даних, написання та підготовку статті до друку).*

11. Morar IK, Ivashchuk OI, Davydenko IS, Bodiaka VYu, Antoniv AA. Morphological peculiarities of the skin granulation tissue in patients with malignant neoplasms of the abdominal organs. Wiad Lek. 2023;76(1):213-7. doi: [10.36740/wlek202301129](https://doi.org/10.36740/wlek202301129) (*Scopus, Q4*). *(Здобувач проводив відбір та обстеження хворих, хірургічне втручання, аналіз та статистичну обробку даних, написання та підготовку статті до друку).*

Наукові праці, що засвідчують апробацію матеріалів дисертації:

12. Морар ІК, Іващук ОІ, Давиденко ІС, Бодяка ВЮ, Чупровська ЮЯ. Особливості морфології грануляційної тканини навколо сітчастого алотрансплантата при передопераційному опроміненні черевної порожнини. Експериментальна і клінічна медицини. 2020;2:4-13. doi: [10.35339/ekm.2020.87.02.01](https://doi.org/10.35339/ekm.2020.87.02.01) (**Фахове видання України**). *(Здобувач проводив експериментальні дослідження, аналіз та статистичну обробку, написання та підготовку статті до друку).*

13. Морар ІК, Власов ВВ, Бодяка ВЮ, Походун КА, Чупровська ЮЯ. Вплив гіалуронової кислоти на морфологічні особливості грануляційної тканини лапаротомної рани при використанні безперервного обвивного шва. Шпитальна хірургія. Журнал імені ЛЯ. Ковальчука. 2019;3:36-42. doi: [10.11603/2414-4533.2019.3.10471](https://doi.org/10.11603/2414-4533.2019.3.10471) (**Фахове видання України**). *(Здобувач*

проводив експериментальні дослідження, аналіз та статистичну обробку, написання та підготовку статті до друку).

14. Власов ВВ, Морар ІК, Давиденко ІС, Бодяка ВЮ, Походун КА. Особливості морфології грануляційної тканини лапаротомної рани при використанні різних видів швів. *Хірургія України*. 2019;4:44-9. doi: [10.30978/SU2019-4-44](https://doi.org/10.30978/SU2019-4-44) **(Фахове видання України)**. *(Здобувач проводив експериментальні дослідження, аналіз та статистичну обробку, написання та підготовку статті до друку).*

15. Morar I, Ivashchuk A, Bodyaka V, Domanchuk T, Antoniv A. Features of granulation tissue morphology around the net allotransplant when applying postoperative radiation therapy. *Georgian Medical News*. 2021;313:139-46. **(Scopus, Q4)**. *(Здобувач проводив експериментальні дослідження, аналіз та статистичну обробку, написання та підготовку статті до друку).*

16. Морар ІК, Іващук ОІ, Давиденко ІС, Власов ВВ, Бодяка ВЮ. Особливості формування грануляційної тканини навколо елементів сітчастого імплантату передньої черевної стінки при застосуванні гіалуронової кислоти в експерименті. *Клінічна та експериментальна патологія*. 2015;14(2):120-5. doi: [10.24061/1727-4338.XIV.2.52.2015.30](https://doi.org/10.24061/1727-4338.XIV.2.52.2015.30) **(Фахове видання України)**. *(Здобувач проводив експериментальні дослідження, аналіз та статистичну обробку, написання та підготовку статті до друку).*

17. Власов ВВ, Морар ІК, Давиденко ІС, Бодяка ВЮ, Чупровська ЮЯ, Кравчук СЮ. Вплив гіалуронової кислоти на морфологічні особливості грануляційної тканини лапаротомної рани при використанні простих вузлових швів. *Харківська хірургічна школа*. 2019;5-6:30-5. doi: [10.37699/2308-7005.5-6.2019.06](https://doi.org/10.37699/2308-7005.5-6.2019.06) **(Фахове видання України)**. *(Здобувач експериментальні дослідження, аналіз та статистичну обробку, написання та підготовку статті до друку).*

18. Морар ІК. Вплив внутрішньочеревної гіпертензії на міцність післяопераційного рубця лапаротомної рани. *Вісник Вінницького*

національного медичного університету. 2020;24(2):223-6. doi: [10.31393/reports-vnmedical-2020-24\(2\)-04](https://doi.org/10.31393/reports-vnmedical-2020-24(2)-04) **(Фахове видання України)**. *(Здобувач проводив експериментальні дослідження, аналіз та статистичну обробку, написання та підготовку статті до друку)*.

19. Морар ІК. Морфологічні особливості грануляційної тканини лапаротомної рани при внутрішньочеревній гіпертензії в експерименті. Шпитальна хірургія. Журнал імені ЛЯ. Ковальчука. 2020;4:29-34. doi: [10.11603/2414-4533.2020.4.11780](https://doi.org/10.11603/2414-4533.2020.4.11780) **(Фахове видання України)**. *(Здобувач проводив експериментальні дослідження, аналіз та статистичну обробку, написання та підготовку статті до друку)*.

20. Морар ІК. Особливості загоєння рани передньої черевної стінки за наявного сітчастого імплантату на тлі онкопроцесу. Хірургія України. 2016;2:65-9. **(Фахове видання України)**. *(Здобувач проводив клінічні дослідження, аналіз та статистичну обробку, написання та підготовку статті до друку)*.

21. Лисенко ВВ, Бодяка ВЮ, Морар ІК. Морфологічні та мікробіологічні особливості грануляційної тканини навколо сітчастого алотрансплантата на тлі онкологічного процесу. Хист. 2017;19:277. *(Здобувач проводив експериментальні дослідження, аналіз та статистичну обробку, написання тез)*.

22. Іващук ОІ, Морар ІК. Особливості виникнення післяопераційної евентрації в онкохворих. In: Proceedings of the XIII International scientific and practical conference Perspectives of development of science and practice; 2021 Dec 14-17; Prague, Czech Republic. Prague; 2021, p. 254-6. *(Здобувач проводив відбір та обстеження хворих, аналіз та статистичну обробку, написання тез)*.

23. Ivashchuk IA, Morar IK. Intra-abdominal hypertension as one of the factors of occurrence of postoperative eventration. In: Proceedings of the Latin American International conference on natural and applied sciences; 2021 Nov 05-06; Villahermosa, Mexico. Villahermosa; 2021. *(Здобувач проводив відбір та*

обстеження хворих, аналіз та статистичну обробку, написання тез).

24. Іващук ОІ, Бодяка ВЮ, Морар ІК. Особливості репарації лапаротомної рани на тлі онкопроцесу. В: Матеріали XIII з'їзду онкологів та радіологів України; 2016 Тра 26-28; Київ. Київ; 2016. *(Здобувач експериментальні дослідження, аналіз та статистичну обробку, написання тез).*

25. Морар ІК, Бодяка ВЮ. Морфологія тканин навколо сітчастого трансплантата на фоні онкопроцесу. В: Матеріали Всеукр. наук.-практ. конф. з міжнар. участю Сучасні підходи в лікуванні онкологічних хворих; 2015 Тра 21-22; Вінниця. Вінниця; 2015, с. 201-2. *(Здобувач проводив експериментальні дослідження, аналіз та статистичну обробку, написання тез).*

26. Іващук ОІ, Морар ІК, Пахолко ЛІ, Дутка ЛД. Особливості морфології грануляційної тканини навколо сітчастого алотрансплантата при передопераційному застосуванні дистанційної гамма-терапії. В: Матеріали VII з'їзду Українського товариства радіаційних онкологів (УТРО) за участі міжнар. фахівців; 2017 Чер 28-30; Чернівці. Чернівці; 2017, с. 44-6. *(Здобувач проводив експериментальні дослідження, аналіз та статистичну обробку, написання тез).*

27. Morar ІК. Features of the influence of abdominal malignant neoplasm on the morphology of the granulation tissue of the laparotomy wound. В: Матеріали 104-ї підсумкової наук.-практ. конф. з міжнар. участю професорсько-викладацького персоналу Буковинського державного медичного університету; 2023 Лют 06, 08, 13; Чернівці. Чернівці: Медуніверситет; 2023, с. 339-40. *(Здобувач проводив експериментальні дослідження, аналіз та статистичну обробку, написання тез).*

28. Іващук ОІ, Морар ІК, Бодяка ВЮ. Особливості репарації тканин навколо сітчастого алотрансплантату при застосуванні гіалуронової кислоти в експерименті. В: Матеріали наук.-практ. конф. з міжнар. участю Актуальні питання клінічної анатомії та оперативної хірургії; 2016 Бер 24-25; Чернівці.

Чернівці: Медуніверситет; 2016, с. 111-3. *(Здобувач проводив експериментальні дослідження, аналіз та статистичну обробку, написання тез).*

29. Morar ІК. Some features of the postoperative eventration development on the background of the oncological process. В: Матеріали 103-ї підсумкової наук.-практ. конф. з міжнар. участю професорсько-викладацького персоналу Буковинського державного медичного університету; 2022 Лют 07, 09, 14; Чернівці. Чернівці: Медуніверситет; 2022, с. 361-2. *(Здобувач проводив відбір та обстеження хворих, аналіз та статистичну обробку, написання тез).*

30. Івашук ОІ, Морар ІК, Бодяка ВЮ. Морфологія грануляційної тканини навколо елементів сітчастого трансплантата після виконання пластики передньої черевної стінки на фоні злоякісного пухлинного процесу. В: Матеріали наук.-практ. конф. з міжнар. участю Діагностика та лікування злоякісних пухлин органів черевної порожнини; 2015; Київ. Клінічна онкологія. 2015;3:90. *(Здобувач проводив експериментальні дослідження, аналіз та статистичну обробку, написання тез).*

31. Морар ІК. Особливості морфології грануляційної тканини лапаротомної рани за внутрішньочеревної гіпертензії в експерименті. В: Матеріали 102-ї підсумкової наук.-практ. конф. з міжнар. участю професорсько-викладацького персоналу Буковинського державного медичного університету; 2021 Лют 08, 10, 15; Чернівці. Чернівці: Медуніверситет; 2021, с. 344-5. *(Здобувач проводив експериментальні дослідження, аналіз та статистичну обробку, написання тез).*

32. Івашук ОІ, Бодяка ВЮ, Морар ІК. Морфологія грануляційної тканини навколо елементів сітчастого трансплантата після виконання пластики передньої черевної стінки на фоні злоякісного пухлинного процесу. В: Матеріали наук.-практ. конф. Мінімальна залишкова хвороба при солідних пухлинах; 2015 Жов 22-23; Київ. Онкологія. 2015;17(3):209-10. *(Здобувач проводив експериментальні дослідження, аналіз та статистичну обробку, написання тез).*

33. Морар ІК. Морфологічні особливості грануляційної тканини лапаротомної рани при використанні безперервного обвивного шва, швів та гіалуронової кислоти. В: Матеріали 100-ї підсумкової наук. конф. професорсько-викладацького персоналу Вищого державного навчального закладу України «Буковинський державний медичний університет»; 2019 Лют 11, 13, 18; Чернівці. Чернівці: БДМУ; 2019, с. 391-2. *(Здобувач проводив експериментальні дослідження, аналіз та статистичну обробку, написання тез).*

34. Ivashchuk OI, Morar IK, Bodaya VYu, Gushul IYa. Peculiarities of morphology of granulation tissue round the elements of reticular implant of the anterior abdominal wall when using hyaluronic acid in experiment. В: Матеріали 98-ї підсумкової наук. конф. професорсько-викладацького персоналу Вищого державного навчального закладу України «Буковинський державний медичний університет»; 2017 Лют 13, 15, 20; Чернівці. Чернівці: БДМУ; 2017, с. 293-4. *(Здобувач проводив експериментальні дослідження, аналіз та статистичну обробку, написання тез).*

35. Морар ІК, Бодяка ВЮ. Особливості репарації лапаротомної рани на тлі онкологічного процесу. В: Матеріали 98-ї підсумкової наук. конф. професорсько-викладацького персоналу Вищого державного навчального закладу України «Буковинський державний медичний університет»; 2017 Лют 13, 15, 20; Чернівці. Чернівці: БДМУ; 2017, с. 289. *(Здобувач проводив відбір та обстеження хворих, аналіз та статистичну обробку, написання тез).*

Список праць, які додатково відображають наукові результати дисертації:

36. Морар ІК, Іващук ОІ, Бодяка ВЮ, винахідники; Вищий державний навчальний заклад України «Буковинський державний медичний університет», патентовласник. Спосіб запобігання розвитку післяопераційної евентрації. Патент України № 120206. 2017 Жов 25. *(Здобувач провів інформаційно-патентний пошук, клінічні дослідження, оформлення та*

відправлення заявки та матеріалів).

37. Морар ІК, Іващук ОІ, Бодяка ВЮ, Гушул ІЯ, Шульгіна ВВ, Чупровська ЮЯ, винахідники; Вищий державний навчальний заклад України «Буковинський державний медичний університет», патентовласник. Пристрій для попередження та лікування післяопераційної евентрації. Патент України № 123160. 2018 Лют 12. *(Здобувач провів інформаційно-патентний пошук, клінічні дослідження, оформлення та відправлення заявки та матеріалів).*

38. Морар ІК, винахідник; Вищий державний навчальний заклад України «Буковинський державний медичний університет», патентовласник. Джерело вакууму для дренажно-вакуумної системи. Патент України № 123150. 2018 Лют 12. *(Здобувач провів інформаційно-патентний пошук, клінічні дослідження, оформлення та відправлення заявки та матеріалів).*

39. Морар ІК, Іващук ОІ, Бодяка ВЮ, Шульгіна ВВ, Лисенко ВВ, винахідники; Вищий державний навчальний заклад України «Буковинський державний медичний університет», патентовласник. Дренажна трубка для дренажно-вакуумної системи. Патент України № 123149. 2018 Лют 12. *(Здобувач провів інформаційно-патентний пошук, експериментальне дослідження, оформлення та відправлення заявки та матеріалів).*

40. Морар ІК, Іващук ОІ, Бодяка ВЮ, Гушул ІЯ, Унгурян ВП, винахідники; Морар ІК, Іващук ОІ, Бодяка ВЮ, Гушул ІЯ, Унгурян ВП, патентовласники. Спосіб імплантації сітчастого алотрансплантата в тканини м'язово-апоневротичного шару передньої черевної стінки лабораторного щура. Патент України № 106161. 2016 Кві 25. *(Здобувач провів інформаційно-патентний пошук, експериментальне дослідження, оформлення та відправлення заявки та матеріалів).*

41. Морар ІК, Іващук ОІ, Бодяка ВЮ, винахідники; Вищий державний навчальний заклад України «Буковинський державний медичний університет», патентовласник. Пристрій для попередження післяопераційної евентрації. Патент України № 120209. 2017 Жов 25. *(Здобувач провів*

інформаційно-патентний пошук, клінічні дослідження, оформлення та відправлення заявки та матеріалів).

42. Морар ІК. Спосіб акцентованого лікування післяопераційної евентрації лапаротомної рани на тлі онкологічного процесу. Свідоцтво на раціоналізаторську пропозицію № 04/23. Чернівці: БДМУ; 2023. *(Здобувач провів інформаційний пошук, клінічні дослідження, оформлення та відправлення заявки та матеріалів).*

43. Морар ІК, Іващук ОІ. Спосіб попередження післяопераційної евентрації лапаротомної рани на тлі онкологічного процесу. Свідоцтво на раціоналізаторську пропозицію № 05/23. Чернівці: БДМУ; 2023. *(Здобувач провів інформаційний пошук, клінічні дослідження, оформлення та відправлення заявки та матеріалів).*

44. Морар ІК. Спосіб попередження післяопераційної евентрації лапаротомної рани на тлі онкологічного процесу з використанням сітчастого алотрансплантату. Свідоцтво на раціоналізаторську пропозицію № 06/23. Чернівці: БДМУ; 2023. *(Здобувач провів інформаційний пошук, клінічні дослідження, оформлення та відправлення заявки та матеріалів).*

45. Морар ІК, Іващук ОІ. Спосіб попередження та лікування післяопераційної евентрації лапаротомної рани на тлі онкологічного процесу. Свідоцтво на раціоналізаторську пропозицію № 07/23. Чернівці: БДМУ; 2023. *(Здобувач провів інформаційний пошук, клінічні дослідження, оформлення та відправлення заявки та матеріалів).*

46. Морар ІК, Іващук ОІ. Спосіб лікування неповної післяопераційної евентрації при накопиченні ексудату під шкірою лапаротомної рани на тлі онкологічного процесу шляхом дренажування. Свідоцтво на раціоналізаторську пропозицію № 08/23. Чернівці: БДМУ; 2023. *(Здобувач провів інформаційний пошук, клінічні дослідження, оформлення та відправлення заявки та матеріалів).*

47. Морар ІК, Іващук ОІ, Бодяка ВЮ, Шульгіна ВВ, Лисенко ВВ. Дренажна трубка для дренажно-вакуумної системи. Реєстраційний №

495/4/17. Перелік наукової (науково-технічної) продукції, призначеної для впровадження досягнень медичної науки у сферу охорони здоров'я. 2018;4. *(Здобувач провів інформаційний пошук, оформлення та відправлення заявки та матеріалів).*

48. Морар ІК, Іващук ОІ, Бодяка ВЮ, Гушул ІЯ, Шульгіна ВВ, Чупровська ЮЯ. Пристрій для попередження та лікування післяопераційної евентрації. Реєстраційний № 496/4/17. Перелік наукової (науково-технічної) продукції, призначеної для впровадження досягнень медичної науки у сферу охорони здоров'я. 2018;4. *(Здобувач провів інформаційний пошук, оформлення та відправлення заявки та матеріалів).*

49. Морар ІК, Іващук ОІ, Бодяка ВЮ. Спосіб запобігання розвитку післяопераційної евентрації. Реєстраційний № 497/4/17. Перелік наукової (науково-технічної) продукції, призначеної для впровадження досягнень медичної науки у сферу охорони здоров'я. 2018;4. *(Здобувач провів інформаційний пошук, оформлення та відправлення заявки та матеріалів).*

50. Морар ІК, Іващук ОІ, Бодяка ВЮ. Пристрій для попередження післяопераційної евентрації. Реєстраційний № 498/4/17. Перелік наукової (науково-технічної) продукції, призначеної для впровадження досягнень медичної науки у сферу охорони здоров'я. 2018;4. *(Здобувач провів інформаційний пошук, оформлення та відправлення заявки та матеріалів).*

ЗМІСТ

	С.
Перелік умовних позначень	30
ВСТУП	31
РОЗДІЛ 1. ПІСЛЯОПЕРАЦІЙНА ЕВЕНТРАЦІЯ, ЯК ПРОБЛЕМА СУЧАСНОЇ АБДОМІНАЛЬНОЇ ХІРУРГІЇ (огляд літератури)	40
1.1. Етіологія та патогенез післяопераційної евентрації за хірургічної патології органів черевної порожнини	40
1.2. Класифікація післяопераційної евентрації	45
1.3. Запобігання розвитку післяопераційної евентрації	46
1.4. Лікування післяопераційної евентрації	49
РОЗДІЛ 2. МАТЕРІАЛ ТА МЕТОДИ ДОСЛІДЖЕННЯ	58
2.1. Біоетика дисертаційного дослідження	58
2.2. Особливості експериментальних досліджень та розподіл тварин ...	59
2.3. Розподіл та клінічна характеристика пацієнтів	65
2.4. Лабораторні, клінічні, інструментальні, мікробіологічні, патоморфологічні, біофізичні та статистичні методи дослідження методи дослідження	70
РОЗДІЛ 3. РЕЗУЛЬТАТИ ЕКСПЕРИМЕНТАЛЬНОГО ВИВЧЕННЯ ОСОБЛИВОСТЕЙ МОРФОЛОГІЇ ГРАНУЛЯЦІЙНОЇ ТКАНИНИ ЛАПАРОТОМНОЇ РАНИ ПРИ ДІЇ РІЗНИХ ЧИННИКІВ ВПЛИВУ НА ПРОЦЕСИ ЇЇ ДОЗРІВАННЯ	75
3.1. Особливості загоєння рани передньої черевної стінки за наявного сітчастого алотрансплантата на тлі злоякісного новоутворення	75
3.2. Морфологічні та біофізичні особливості грануляційної тканини лапаротомної рани за внутрішньочеревної гіпертензії в експерименті	81
3.3. Вплив передопераційного гама-опромінення передньої черевної стінки на особливості морфології грануляційної тканини навколо сітчастого алотрансплантата	91

3.4. Вплив післяопераційного гама-опромінення передньої черевної стінки на морфологію грануляційної тканини навколо сітчастого алотрансплантата	103
РОЗДІЛ 4. РОЛЬ ЗЛОЯКІСНОГО НОВОУТВОРЕННЯ ОРГАНІВ ЧЕРЕВНОЇ ПОРОЖНИНИ У ВИНИКНЕННІ ПІСЛЯОПЕРАЦІЙНОЇ ЕВЕНТРАЦІЇ	119
4.1. Клінічні особливості виникнення післяопераційної евентрації у хворих на злоякісні новоутворення органів черевної порожнини	119
4.2. Роль внутрішньочеревної гіпертензії у розвитку післяопераційної евентрації у хворих на злоякісні новоутворення органів черевної порожнини	127
4.3. Особливості морфології грануляційної тканини лапаротомної рани у хворих на злоякісні новоутворення органів черевної порожнини	134
4.4. Вплив злоякісного новоутворення органів черевної порожнини на механічну міцність післяопераційного рубця лапаротомної рани	149
4.5. Вплив тривалості оперативного втручання та об'єму інтраопераційної крововтрати на частоту розвитку післяопераційної евентрації	154
4.6. Мікробіологічні особливості ранового ексудату при виникненні післяопераційної підшкірної евентрації у хворих на злоякісні новоутворення органів черевної порожнини	157
РОЗДІЛ 5. ЕКСПЕРИМЕНТАЛЬНО-КЛІНІЧНЕ ОБҐРУНТУВАННЯ СПОСОБІВ ТА ПРИСТРОЇВ ДЛЯ ПОПЕРЕДЖЕННЯ, А ТАКОЖ ЛІКУВАННЯ ПІСЛЯОПЕРАЦІЙНОЇ ЕВЕНТРАЦІЇ.....	177
5.1. Вплив гіалуронату натрію на морфологічні особливості грануляційної тканини післяопераційного рубця лапаротомної рани при використанні простих вузлових та безперервного обвивного швів .	177
5.2. Вплив місцевого застосування гіалуронату натрію на особливості морфології грануляційної тканини навколо елементів сітчастого	209

алотрансплантату передньої черевної стінки	
5.3. Обґрунтування ефективності зшивання шкіри лапаротомної рани за допомогою шкірного степлера	218
5.4. Обґрунтування пристрою для попередження та лікування підшкірної евентрації	225
5.5. Обґрунтування способу попередження післяопераційної евентрації	231
5.6. Обґрунтування пристрою для попередження та лікування післяопераційної евентрації	233
5.7. Обґрунтування дренажно-вакуумної системи для лікування неповної післяопераційної евентрації	238
РОЗДІЛ 6. ПОПЕРЕДЖЕННЯ ТА ЛІКУВАННЯ ПІСЛЯОПЕРАЦІЙНОЇ ЕВЕНТРАЦІЇ	247
6.1. Оперативне лікування хірургічної патології органів черевної порожнини	247
6.2. Обґрунтування запропонованого алгоритму застосування методів спрямованих на запобігання розвитку післяопераційної евентрації	251
6.3. Обґрунтування алгоритму лікування післяопераційної евентрації у хворих на хірургічні захворювання органів черевної порожнини	263
АНАЛІЗ ТА УЗАГАЛЬНЕННЯ РЕЗУЛЬТАТІВ ДОСЛІДЖЕННЯ	273
ВИСНОВКИ	302
ПРАКТИЧНІ РЕКОМЕНДАЦІЇ	305
СПИСОК ВИКОРИСТАНИХ ДЖЕРЕЛ	306
ДОДАТКИ	370

ПЕРЕЛІК УМОВНИХ СКОРОЧЕНЬ

ВЧТ	–	внутрішньочеревний тиск
ВЧГ	–	внутрішньочеревна гіпертензія
ОЧП	–	органи черевної порожнини
ШКТ	–	шлунково-кишковий тракт
ХСН	–	хронічна серцева недостатність
ХДН	–	хронічна дихальна недостатність
ХНН		хронічна ниркова недостатність
АТ	–	артеріальний тиск
СрАТ	–	середній артеріальний тиск
САТ	–	систоличний артеріальний тиск
ДАТ	–	діастолічний артеріальний тиск
АПТ	–	абдомінальний перфузійний тиск
КУО	–	колонієутворювальних одиниць
С%	–	коефіцієнт постійності
Рі	–	частоту зустрічальності
КЗ	–	коефіцієнт значущості
ККД	–	коефіцієнт кількісного домінування
ПЕ	–	післяопераційна евентрація
qSOFA	–	Sequential Organ Failure Assessment [Quick]

ВСТУП

Актуальність теми.

Хворі на злоякісні новоутворення органів черевної порожнини (ОЧП) складають найбільшу групу ризику виникнення післяопераційної евентрації (ПЕ). Частота виникнення цього ускладнення, за даними вітчизняних та іноземних авторів, становить від 0,5 до 2,35%, а повторної – 12,5% [13, 38, 43, 48, 168, 247, 384, 412, 457].

ПЕ є одним із найбільш небезпечних ускладнень в абдомінальній хірургії, при виникненні якого відзначається досить висока летальність, яка сягає до 20%, а за даними деяких авторів – до 65% [16, 72, 178, 216, 237, 374, 394, 416, 428, 451].

Існує низка чинників, які сприяють виникненню евентрації. Загальними чинниками, які визначають схильність до розвитку ПЕ є порушення гомеостазу, старечий вік, супутні захворювання, екстренні операції, релапаротомія, пневмонія, цукровий діабет, кахексія, авітаміноз, цироз печінки, анемія, гіпопротеїнемія, коагулопатія, довготривале введення у післяопераційному періоді гепарину та кортикостероїдів. На тлі цих патологічних станів загоєння післяопераційної рани передньої черевної стінки перебігає сповільнено, подовжується фаза запалення, порушується синтез колагену, знижується міцність післяопераційного рубця на розрив [19, 73, 184, 237, 256, 284, 346, 428, 467].

Переважає більшість хірургічних методів лікування ПЕ ґрунтуються на використанні різних модифікацій, які зводять та фіксують м'язово-апоневротичний шар передньої черевної стінки. Також, достатньо перспективним є використання штучних матеріалів, зокрема сітчастих алотрансплантатів, для закриття дефектів передньої черевної стінки. Проте швидкість регенерації та ризик розвитку гнійно-запальних ускладнень з боку післяопераційної рани, у даної категорії пацієнтів, має певні особливості, які у багатьох випадках не дозволяють досягти очікуваних результатів [22, 144,

194, 264, 338, 346, 421, 472, 481].

Підсумовуючи вищесказане можна відмітити, що на сьогоднішній день в Україні проблема виникнення ПЕ залишається остаточно не вивченою. Існуючі наукові праці не дають відповіді на всі питання, особливо на ті, які стосуються запобігання розвитку ПЕ та її лікуванню.

Не дивлячись на значну кількість різноманітних методів попередження ПЕ, залишається відсутнім найбільш раціональний спосіб. Також, не існує загальноприйнятої хірургічної тактики, з метою запобігання розвитку та лікування ПЕ, що пояснюється різними поглядами на етіологію та патогенез даного післяопераційного ускладнення.

Таким чином, попередження та лікування ПЕ є однією з найактуальніших та недостатньо вивчених проблем сучасної абдомінальної хірургії, що потребує подальшого дослідження.

Зв'язок роботи з науковими програмами, планами, темами

Дисертаційна робота виконана відповідно до плану науково-дослідної роботи кафедри онкології та радіології Буковинського державного медичного університету (м. Чернівці): «Скринінг, діагностика та лікування поширених форм злоякісних новоутворень» (державна реєстрація № 0121U110021).

Тема докторської дисертації затверджена на засіданні вченої ради Буковинського державного медичного університету (протокол № 2 від 25 лютого 2021 р.). Докторант є співвиконавцем зазначеної теми.

Мета і завдання дослідження

Метою дослідження є поліпшити результати оперативного лікування хворих на злоякісні новоутворення органів черевної порожнини, шляхом попередження та лікування післяопераційної евентрації, на основі виявлених етіопатогенетичних чинників розвитку даного післяопераційного ускладнення.

Для реалізації мети були поставлені наступні завдання:

1. Дослідити клініко-лабораторні особливості виникнення та перебігу післяопераційної евентрації у хворих на хірургічну патологію органів черевної порожнини, зокрема на злякисні новоутворення даної локалізації.

2. Експериментально дослідити морфологічні особливості грануляційної тканини лапаротомної рани, на тлі злякисного новоутворення та після його видалення, при застосуванні гама-опромінення, гіалуронату натрію, за різних видів швів та використанні сітчастого алотрансплантата передньої черевної стінки.

3. Експериментально та клінічно дослідити вплив внутрішньочеревної гіпертензії на морфологічні особливості грануляційної тканини післяопераційного рубця лапаротомної рани та його механічну міцність, а також клінічні особливості виникнення післяопераційної евентрації.

4. Клінічно дослідити патоморфологічні, біофізичні та мікробіологічні особливості грануляційної тканини післяопераційного рубця лапаротомної рани, на тлі злякисного новоутворення та після його видалення.

5. Розробити та клінічно обґрунтувати способи попередження та лікування післяопераційної евентрації, враховуючи патоморфологічні зміни, спричинені основним захворюванням.

6. Розробити та клінічно обґрунтувати алгоритм попередження та лікування післяопераційної евентрації у хворих на хірургічні захворювання органів черевної порожнини.

Об'єкт дослідження: особливості виникнення, попередження та лікування післяопераційної евентрації.

Предмет дослідження: процес дозрівання грануляційної тканини післяопераційного рубця лапаротомної рани при виникненні евентрації.

Методи дослідження: загальноклінічні, біохімічні, мікробіологічні, морфологічні, інструментальні, клінічні, експериментальні та статистичні методи дослідження; визначення морфологічних змін грануляційної тканини

післяопераційного рубця лапаротомної рани та його механічну міцність на тематичних хворих, фізичних тілах померлих пацієнтів, а також – лабораторних щурах; вимірювання внутрішньочеревного й абдомінального перфузійного тиску, сатурації крові киснем та його парціальної напруги; мікробіологічне дослідження ранового ексудату; патоморфологічні дослідження грануляційної тканини післяопераційного рубця лапаротомної рани.

Наукова новизна одержаних результатів

✓ Запропоновано спосіб імплантації сітчастого алотрансплантата у тканини передньої черевної стінки дрібних лабораторних тварин, дозволяє розташувати сітку в ділянці м'язово-апоневротичного шару, тим самим дає змогу вивчати морфологію грануляційної тканини навколо елементів останньої (пат. № 106161 від 25.04.2016 року).

✓ Встановлено, що наявність злякисного новоутворення, у III-IV стадіях захворювання, сприяє зменшенню міцності післяопераційного рубця лапаротомної рани, а також призводить до зростання частоти виникнення евентрації та нагноєння післяопераційної рани.

✓ Морфологічно доведено, що наявність злякисного новоутворення вірогідно зменшує площу грануляційної тканини та оптичної густини забарвлених колагенових волокон, а також збільшує кількість клітин та питомий об'єм кровонаповнення судин навколо елементів сітчастого алотрансплантата.

✓ Вперше експериментально доведено вірогідне переважання кількості фібробластів, питомого об'єму колагенових волокон та їх оптичної густини при передопераційному застосуванні гама-опромінення органів черевної порожнини, що вказує на прискорене дозрівання грануляційної тканини навколо елементів сітчастого алотрансплантата

✓ Вперше експериментально встановлено, що застосування післяопераційного гама-опромінення, при виконанні пластики передньої

черевної стінки сітчастим алотрансплантатом, призводить до вірогідного зменшення відсотку фібробластів, збільшення – лімфоїдних клітин, появою плазматичних клітин та макрофагів, а також переважання питомого об'єму колагенових волокон, зростання питомого об'єму судин, тим самим спотворює процеси дозрівання грануляційної тканини.

✓ Вперше виявлено, що наявність злоякісного новоутворення в організмі людини сприятиме легшому розходженню країв шкіри лапаротомної рани, тобто виникненню справжньої післяопераційної евентрації, оскільки відмічається посилення набряку та хромотропофілії у глибоких шарах дерми, у більш віддалені терміни після виконання оперативного втручання, та зменшення оптичної густини забарвлення колагенових волокон.

✓ Встановлено, що при виконанні оперативного втручання на тлі злоякісного новоутворення органів черевної порожнини, у III-IV стадіях захворювання, виникає нерівномірне та сповільнене дозрівання грануляційної тканини лапаротомної рани, яке характеризується вірогідним переважанням кількості клітин (переважно лімфоїдного типу), зростанням питомого об'єму кровоносних судин, зменшенням оптичної густини забарвлених колагенових волокон та вираженою хромотропофілією останніх.

✓ Виявлено, що мікробіологічний спектр ранового ексудату лапаротомної рани, у разі виникнення післяопераційної евентрації, у хворих на злоякісні новоутворення органів черевної порожнини, характеризується вірогідним переважанням кількості висіяних штамів м/о роду *Proteus*, *Pseudomonas aeruginosa*, появою росту дріжджоподібних грибів роду *Candida* та, на ранніх термінах, відсутністю росту *S. aureus*.

✓ Вперше доведено, що місцеве застосування гіалуронату натрію при пластиці передньої черевної стінки сітчастим алотрансплантатом призводить до збільшення питомого об'єму та щільності колагенових волокон навколо елементів останнього, тим самим укріплює передню черевну стінку, а також зменшує спричинені операційною травмою запальні процеси у тканинах.

✓ Встановлено, що частота розвитку післяопераційної евентрації безпосередньо залежить від рівнів внутрішньочеревного та абдомінального перфузійного тисків у ранньому післяопераційному періоді, це дозволяє вважати останні одними із чинників розвитку даного ускладнення та маркерами його прогнозування.

Практичне значення одержаних результатів

Практичною цінністю роботи є:

✓ Розроблено та клінічно обґрунтовано спеціальний пристрій для попередження післяопераційної евентрації, шляхом зниження навантаження на лінію швів, застосування якого не потребує виконання додаткових оперативних прийомів, а при виникненні неповної евентрації дозволяє запобігти розвитку повної без виконання оперативного втручання (пат. № 120209 від 25.10.2017).

✓ Розроблено та клінічно обґрунтовано пристрій для попередження та лікування післяопераційної евентрації, шляхом проведення лігатур через просвіт поліхлорвінілових трубок, проведених через всі шари передньої черевної стінки, використання якого зменшує тиск лігатур даних швів на тканини передньої черевної стінки, тим самим запобігаючи їх прорізуванню та, відповідно, зменшенню розвитку місцевих гнійно-запальних ускладнень, а також забезпечує ефективну фіксацію країв лапаротомної рани (пат. № 123160 від 12.02.2018).

✓ Розроблено та клінічно обґрунтовано спосіб попередження післяопераційної евентрації, шляхом укріплення лінії швів лапаротомної рани за допомогою сітчастого алотрансплантата, майже не подовжуючи термін виконання оперативного втручання, що дозволяє надійно зміцнити лінію швів м'язово-апоневротичного шару та істотно зменшити ризик виникнення гнійно-запальних ускладнень з боку лапаротомної рани (пат. № 120206 від 25.10.2017).

✓ Запропоновано та клінічно обґрунтовано дренажну трубку (пат. №

123149 від 12.02.2018), яка дозволяє ефективно проводити аспірацію ексудату з патологічного вогнища при виникненні неповної післяопераційної евентрації, а також джерело вакууму (пат. № 123150 від 12.02.2018), для створювання та контролю рівня від'ємного тиску в системі без її роз'єднання.

✓ Запропоновано та клінічно обґрунтовано алгоритм запобігання розвитку післяопераційної евентрації, який дозволяє зменшити кількість післяопераційних ускладнень на 25,6 % ($p < 0,01$), післяопераційну летальність – на 9,2 % ($p < 0,01$) та скоротити середній термін перебування пацієнта у стаціонарі – на $1,2 \pm 0,24$ ($p < 0,001$) доби, а також, у разі виникнення післяопераційної евентрації – знижує післяопераційну летальність на 22,4 % ($p < 0,05$), загальну летальність на 21,3 % ($p < 0,05$), частоту «системних» післяопераційних ускладнень – на 20,4 % ($p < 0,05$) та скорочує середній термін перебування пацієнта у стаціонарі на $4,1 \pm 0,84$ ($p < 0,05$) доби.

Впровадження результатів дисертації

Результати роботи впроваджені в практику і використовуються в роботі ОКНП «Буковинський клінічний онкологічний центр» та ОКНП «Чернівецька лікарня швидкої медичної допомоги» ОКНП Чернівецької обласної клінічної лікарні, КНП Хмельницької обласної лікарні, КП Хмельницької міської лікарні, а також КНП Новоселицькій лікарні Чернівецької області. Впровадження підтверджені актами впровадження.

Основні наукові положення використовувалися в навчальному процесі на кафедрі онкології та радіології, кафедрі загальної хірургії, кафедрі хірургії № 2 Буковинського державного медичного університету, кафедрі хірургії № 6 Харківського національного медичного університету (ННПО), як у лекційних та і практичних заняттях.

Особистий внесок здобувача

У процесі виконання дисертаційної роботи автор особисто провів

патентно-інформаційний пошук, проаналізував літературу, виконав експериментальні, клінічні та патоморфологічні дослідження. Самостійно, а також спільно з науковим консультантом виконував оперативні втручання тематичним хворим на хірургічну патологію органів черевної порожнини, проводив вимірювання внутрішньочеревного тиску та інші дослідження. Самостійно виконав статистичну обробку отриманих результатів дослідження, написання всіх розділів докторської дисертації, провів аналіз та узагальнення отриманих результатів досліджень, сформулював основні положення та висновки. У наукових працях, що опубліковані в співавторстві, участь дисертанта є визначальною та полягає у виконанні клінічно-лабораторних досліджень, обробці та аналізі отриманих результатів.

Апробація результатів дисертації

Основні положення та результати дисертаційної роботи оприлюднені на спільному засіданні кафедр онкології та радіології, загальної хірургії, хірургії № 1, хірургії № 2 й наукової комісії БДМУ, обговорені на: 96-й, 97-й, 98-й, 99-й, 100-й, 101-й, 102-й, 103-й, 104-й підсумкових наукових конференціях професорсько-викладацького персоналу Буковинського державного медичного університету (Чернівці, 2015, 2016, 2017, 2018, 2019, 2020, 2021, 2022, 2023); Proceedings of the Latin American International conference on natural and applied sciences (Villahermosa, Mexico, 2021); XIII з'їзді онкологів та радіологів України (Київ, 2016); Науково-практичній конференції «Невідкладна абдомінальна хірургія в онкохворих» (Тернопіль, 2016). Науково-практичній конференції з міжнародною участю «Діагностика та лікування злоякісних пухлин органів черевної порожнини» (Київ, 2015); VII з'їзді Українського товариства радіаційних онкологів (УТРО) за участі міжнародних фахівців (Чернівці, 2017); Всеукраїнській науково-практичній конференції з міжнародною участю «Сучасні підходи в лікуванні онкологічних хворих» (Вінниця, 2015); Науково-практичній конференції «Новітні методи діагностики, профілактики та лікування онкологічних

захворювань» (Харків, 2015).

Публікації

За матеріалами дисертації опубліковано 50 наукових праць, з яких: 20 наукових статей (5 статей опубліковано в журналах, включених до наукометричної бази Scopus та 15 статей – у фахових наукових виданнях України, рекомендованих ДАК України для оприлюднення результатів дисертаційних досліджень); 15 публікацій у збірниках матеріалів наукових форумів різного рівня; 6 патентів України на корисну модель; 4 нововведення; 5 раціоналізаторських пропозицій.

Обсяг та структура дисертації.

Дисертаційна робота написана державною українською мовою на 393 сторінках комп'ютерного тексту, з яких 305 сторінки основного тексту.

Наукова робота складається зі вступу, огляду літератури, матеріалів і методів дослідження, чотирьох основних розділів власних досліджень, аналізу та узагальнення результатів, висновків, практичних рекомендацій та додатків.

Робота ілюстрована 92 таблицями, 95 рисунками. Список використаної літератури містить 493 джерела, з них 145 – кирилицею, 348 – латиницею.

ПІСЛЯОПЕРАЦІЙНА ЕВЕНТРАЦІЯ, ЯК ПРОБЛЕМА СУЧАСНОЇ АБДОМІНАЛЬНОЇ ХІРУРГІЇ (огляд літератури)

Евентрація – це гостро розвинутий дефект в очеревині та м'язово-апоневротичному шарі, внаслідок чого створюється умови для розгерметизації черевної порожнини та виходу нутрощів за її межі [1, 48, 195, 211, 236, 248, 288, 315, 326, 431].

Частота виникнення цього ускладнення, за даними вітчизняних та іноземних авторів, становить від 0,5 до 2,35%, а повторної – 12,5% [13, 153, 165, 178, 213, 263, 282, 304, 331].

Післяопераційна евентрація (ПЕ) є одним із найбільш небезпечних ускладнень в абдомінальній хірургії, при виникненні якого відзначається досить висока летальність, яка сягає до 20%, а за даними деяких авторів – до 65% [16, 48, 144, 156, 162, 177, 194, 349, 445].

Високий показник летальності спостерігається у пацієнтів в яких ПЕ – це результат запалення післяопераційної рани. Такі показники ускладнень обумовлені наявністю у пацієнтів тяжкої супутньої патології та ускладненнями у ранньому післяопераційному періоді, у вигляді кишкової непрохідності, перитоніту, кишкових нориць [22, 40, 71, 195, 310, 376, 443].

Високий відсоток летальних випадків пояснюється супутньою патологією або післяопераційними ускладненнями такими, як перитоніт, кишкові нориці, непрохідність кишечника тощо [28, 73, 79, 144, 257, 294, 328, 367, 432].

1.1. Етіологія та патогенез післяопераційної евентрації за хірургічної патології органів черевної порожнини.

На сьогоднішній день ПЕ залишається негативним чинником, який нівелює результати сучасної хірургії. Існує ряд агентів під дією яких виникає ПЕ: це насамперед дисбаланс гомеостазу, дегенеративні зміни передньої

черевної стінки, перитоніт та інші післяопераційні ускладнення [1, 13, 48, 135, 189, 238, 264, 337, 392, 428, 456].

Механізм розвитку евентрації складний. Будь-яка ПЕ в своєму розвитку проходить стадію підшкірної. У деяких випадках ця стадія триває декілька діб і залишається непоміченою або неправильно розцінюється, як інфільтрат, доки шкірні шви не проріжяться і не настане повна евентрація [13, 19, 20, 40, 71, 149, 173, 165, 220, 277, 383].

Справжню підшкірну евентрацію слід вважати такою, при якій герметичність черевної порожнини забезпечується за рахунок достатньо загоєної шкіри. Про це свідчить велика кількість великих та гігантських післяопераційних кил, які утворилися в короткі терміни після операції [1, 13, 48, 73, 126, 273, 294, 319, 338, 390, 438].

Найбільш часто евентрації виникають після екстрених абдомінальних операцій. Це можливо пояснити тим, що захисні та відновні сили організму пригнічені, а проведенню передопераційній підготовці, у багатьох випадках, не приділяється потрібної уваги або вона не можлива, оскільки стан пацієнта потребує негайного оперативного втручання [13, 16, 23, 28, 174, 267, 294, 357, 392].

Існує низка чинників, які сприяють виникненню евентрації. Найчастішими чинниками ризику є: вік старше 65 років, нестабільна гемодинаміка, підвищений внутрішньочеревний тиск (ВЧТ), ургентні операції, гіпопротеїнемія, анемія, операції на товстій кишці та інші [1, 13, 28, 39, 50, 144, 174, 196, 228, 273, 345, 437].

Наявність гострих хірургічних захворювань ОЧП та злоякісних пухлин необхідно розглядати, як несприятливі прогностичні обставини щодо виникнення ПЕ [35, 38, 43, 74, 204, 230, 252, 348, 427].

ПЕ досить часто спостерігається у людей літнього та старечого віку, у зв'язку з наявністю дегенеративних змін в передній черевній стінці [15, 20, 63, 197, 231, 291, 367, 482].

Загальними чинниками, які визначають схильність до розвитку ПЕ є

порушення гомеостазу, старечий вік, супутні захворювання, екстренні операції, релапаротомія, пневмонія, цукровий діабет, кахексія, авітаміноз, цироз печінки, анемія, гіпопротеїнемія, коагулопатія, довготривале введення у післяопераційному періоді гепарину, кортикостероїдів [13, 16, 23, 48, 72, 148, 302, 349, 399, 439].

При аналізі лабораторних показників слід враховувати порушення білкового гомеостазу (низький рівень білка (нижче 60 г/л) та зниження протромбінового індексу на 75%). На тлі зниження синтезу білка час загоєння лапаротомної рани збільшується, подовжується фаза запалення, порушується синтез колагену, знижується міцність післяопераційного рубця на розрив [113, 128, 174, 238, 267, 284, 302, 346, 376, 437, 458].

Окремо виділяють місцеві сприяючі чинники, до яких відносяться недосконалість хірургічної техніки, невірна тактика хірурга при закритті лапаротомної рани, нераціональне дренивання черевної порожнини через серединну рану, технічні недоліки при зашиванні операційної рани, порушення кровообігу в даній ділянці, запальні, гнійно-деструктивні зміни та порушення кровообігу в ділянці післяопераційного рубця. Однією з основних причин, яка найчастіше викликає ПЕ є нагноєння післяопераційної рани [15, 19, 22, 27, 52, 121, 168, 267, 354, 447].

Такі автори, як Martis G., et al. (2017) основується на власних спостереженнях, по різних термінах виникнення та генезису змін, що спричинили виникнення ПЕ, стратифікували останні на три групи і представили у вигляді схеми: місцеві зміни, які фіксуються в ділянці післяопераційної рани; системні зміни (обмін речовин); комбіновані – запальні та деструктивні зміни в ділянці післяопераційної рани, на фоні порушення гомеостазу [172].

Дана схема важлива з практичної точки зору, оскільки дозволяє прогнозувати розвиток евентрації.

О.С. Антонюк та співавт. (2018), провівши клінічний аналіз лікування 43 хворих на гостру хірургічну патологію ОЧП, виділили чотири основні групи

безпосередніх причин виникнення ПЕ: місцеві чинники, від яких залежить загоєння операційної рани; загальні чинники, які впливають на регенераторні механізми пацієнта; причини, які зумовлюють надмірний механічний вплив на рану; помилки у виконанні оперативних втручань [1].

Автори зазначають, що серед місцевих чинників найважливішими є процеси нагноєння, які можуть поширюватися у глиб або назовні післяопераційної рани та рекомендують у невідкладній хірургії виконувати серединну лапаротомію.

Загальними причинами, які сповільнюють процеси регенерації в організмі, як відомо, є анемія, гіпопротеїнемія, порушення функції дихання, кровообігу [16, 31, 39, 148, 236, 243, 371, 386, 407].

Тривалість оперативного втручання, не вплинула на ймовірність виникнення ПЕ, оскільки в більшості випадків операція тривала до півтори години [73, 170, 203, 214, 315, 353, 399, 446].

Загальновідомо, що серед чинників підвищення ВЧТ основне значення мають не ті, за яких напруження м'язів черевної стінки наростає поступово й поширюється рівномірно (парез кишечника), а ті, що спричиняють раптове й нерівномірне розтягнення тканин у ділянці лінії швів (сильний кашель, блювання). Поєднання цих причин є особливо несприятливим [3, 5, 59, 174, 196, 227, 437].

У період найбільшої виразності парезу кишечника частота випадків ПЕ виявляється найменшою. Зате у терміни, які відповідають розпалу гнійно-запального й некротичного процесів, відзначено максимальну частоту виникнення ускладнення [22, 28, 145, 231, 268, 381, 452].

Ліхман ВМ та співавт. (2019) вважають, що основною причиною виникнення ПЕ є гнійне ураження тканин передньої черевної стінки, а вплив чинників підвищення ВЧТ слід вважати не причиною, а скоріше провокуванням [71].

Такі автори, як О.В. Шапринський (2019) та О.О. Вороський (2019) провівши аналіз лікування 24 хворих на евентрацію, зробили висновок, що у

переважній більшості випадків причиною виникнення евентрації є наявність глибокої, дрімаючої інфекції у м'яких тканинах черевної стінки, млявий перебіг перитоніту в ослаблених пацієнтів із онкологічною патологією, переважно старечого віку. За їхніми даними терміни виникнення евентрації коливаються від 3 до 10 діб раннього післяопераційного періоду [144].

До чинників, які безпосередньо призводять до виникнення ПЕ відносяться: сильні фізичні навантаження на несформований післяопераційний рубець, підвищення ВЧТ внаслідок парезу кишок, різке скорочення м'язів черевної стінки при кашлі та блювоті, акти дефекації, рухове збудження, портальна гіпертензія [1, 13, 72, 87, 317, 389, 406, 434, 458].

Розвиток ВЧГ також негативно впливає на стан черевної стінки, що пояснюється різким зменшенням її кровопостачання, особливо м'язово-апоневротичного шару, погіршенням репаративних властивостей. Внаслідок таких патологічних змін зростає імовірність виникнення місцевих гнійних ускладнень, евентрацій, а у більш віддалені терміни післяопераційних вентральних гриж [14, 20, 22, 39, 54, 284, 304, 351, 428].

Недооцінка клінічної важливості появи ВЧГ зумовлює збільшення частоти ускладнень у ранньому післяопераційному періоді. Встановлено пряму залежність між ступенем ВЧГ та тяжкістю загального стану пацієнтів за шкалами APACHE II, SAPS тощо [273, 280, 345, 389, 437].

На думку В.Ф. Саєнко та співавт. (2005) механічною причиною виникнення евентрації є саме гостре підвищення ВЧТ, яке виникає при кишковій непрохідності, кровотечі у черевну порожнину, утворення позаочеревинної гематоми, набряк очеревини внаслідок перитоніту або травми, пневмонії, нагноєння післяопераційної травми тощо [129].

Різноманіття етіопатогенетичних чинників, які призводять до виникнення ПЕ, не дозволяють представити сталу клінічну картину цього ускладнення. ПЕ – це динамічний процес, який розвивається в часі та здебільшого діагностується на 8-10 доби [13, 87, 156, 273, 346, 378, 401].

За даними Rivilla MB et al. (2019), ПЕ виникає в середньому на 9 добу після виконання оперативного втручання [388].

Проте, за даними О.С. Антонюк та співавт. (2015), найчастіше евентрація виникає на 6-8 добу після виконання операції [1].

1.2. Класифікація післяопераційної евентрації

На сьогоднішній день існує досить велика кількість класифікацій післяопераційної евентрації, проте вони мають ряд недоліків, що не дозволяє на їх основі вибрати оптимальну хірургічну тактику [13, 16, 87, 178, 180, 195, 214, 224, 236, 330].

Основою на результатах досліджень багатьох авторів, найбільш об'єктивною та практичною слід вважати класифікацію, за якою розрізняють чотири ступені післяопераційної евентрації [1, 13, 87, 388].

При I ступені (підшкірна евентрація) має місце розходження всіх шарів черевної стінки, крім шкіри. При II ступені (часткова евентрація) визначається повне розходження всіх шарів черевної стінки, але внутрішні органи залишаються в межах черевної порожнини. При III ступені (повна евентрація) спостерігається повне розходження всіх шарів черевної стінки, при цьому рана заповнена нутрощами. IV ступень (справжня евентрація або евісцерація) – це вихід нутрощів за межі черевної стінки [1, 129, 448].

Також, всі післяопераційні евентрації умовно поділяють на дві групи – асептичні та септичні. Під асептичною евентрацією розуміють розходження країв рани та вихід нутрощів назовні, але за умови відсутності перитоніту та явних ознак ранової інфекції. Септична евентрація безпосередньо пов'язана з первинним нагноєнням рани або вторинним її інфікуванням у зв'язку із розвитком перитоніту. Цей розподіл умовний, але саме він передусім визначає тактику лікування даної патології [13, 38, 43, 48, 168, 412, 457].

Murphy RB et al. (2019), основою на власних дослідженнях вважають, що наявність післяопераційного перитоніту часто призводить до виникнення ПЕ, а у 7-8% випадків – до евісцерації, з високими показниками

летальності. За їхніми спостереженнями, летальність при перитоніті, який виник на фоні ПЕ становила 80%, що збігається з даними світової статистики. Своєчасна діагностика якого у багатьох випадках вирішує долю пацієнта [344].

1.3. Запобігання розвитку післяопераційної евентрації

Постійне удосконалення хірургічної техніки, використання сучасних шовних матеріалів, захист рани від забруднення на всіх етапах операції, а також повноцінний догляд за раною у післяопераційному періоді дозволяють попередити розвиток нагноєння та створити тим самим найбільш сприятливі умови для регенераторних процесів [24, 32, 37, 52, 75, 118, 218, 267, 289, 318, 345, 367, 421].

У пацієнтів, які відносяться до групи ризику застосовують різні технічні прийоми, які підвищують міцність післяопераційних швів [120, 131, 240, 247, 263, 282, 301, 304].

З метою попередження евентрації у пацієнтів із тяжкою інтоксикацією, анемією, набряком черевної стінки, повторною релапаротомією, ожирінням або кахексією переважна більшість хірургів вважають за необхідне накладати через всі шари декілька вузлових швів або застосовувати 8-подібні шви [119, 120, 126, 131, 284, 312].

Для запобігання розвитку ПЕ деякі автори рекомендують застосовувати найбільш раціональний доступ, постійно зміщувати лінію розрізу під час лапаротомії, застосовувати розвантажувальні шкірно-апоневротичні шви, фіксацію передньої черевної стінки до плексигласової пластинки за допомогою декількох П-подібних швів або використовувати превентивну пластику із використанням власних тканин пацієнта [37, 52, 68, 114, 267, 392, 425, 464].

Основним недоліком вищезазначених методів є укріплення не всієї лінії швів операційної рани, а тільки окремих ділянок. Також, накладання додаткових швів на краї апоневрозу погіршує кровопостачання зшиваючих

тканин, тим самим сповільнює дозрівання грануляційної тканини.

Такі автори як О.В. Шапринський (2019) та О.О. Воровський (2019) вважають, що використання сучасного шовного матеріалу та алотрансплантатів, навіть в умовах гнійно-запальних захворювань черевної порожнини у пацієнтів літнього та старечого віку є ефективним методом попередження ПЕ [144].

Останнім часом більшість авторів віддають перевагу способам превентивної пластики черевної стінки з використанням сітчастим алотрансплантатів [26, 41, 187, 234, 267].

Проведені експериментальні дослідження вказують на утворення міцного конгломерату тканин навколо алотрансплантату, починаючи з 3-ї доби після імплантації останнього [63, 70, 81, 121, 274, 322, 358, 411].

Провівши кількісний морфологічний аналіз процесів, які відбуваються у тканинах після експериментального дефекту, І.В. Твердохліб (2010) та І.І. Малков (2010) зробили висновок, що наявність поліпропіленового сітчастого алотрансплантату в м'язово-апоневротичному шарі збільшує тривалість запального процесу, проте у подальшому забезпечує адекватні і повноцінні структурні перебудови включаючи компоненти мікроциркуляції [134].

Останнім часом з'являються наукові праці, щодо застосування раціональної патогенетичної терапії спрямованої на запобігання порушень процесів репарації. Однією з таких речовин яка безпосередньо впливає на процеси регенерації та метаболізм клітин у рані є гіалуронова кислота [18, 46, 84, 255, 345, 381].

Основоючись на клінічних спостереженнях Rivilla MB et al. (2018) пропонують пацієнтам з великим ризиком виникнення евентрації укріплювати черевну стінку поліпропіленовим сітчастим алотрансплантатом. Даний спосіб дозволяє значно підвищити міцність післяопераційних швів на всьому протязі. Застосувавши даний спосіб у 16 пацієнтів з великим ризиком виникнення евентрації автори відмітили зниження післяопераційних

ускладнень до 0,2% [388].

Л.С. Білянський та співавт. (2016) експериментально встановили, що імплантація сітчастого алотрансплантата, обробленого колагеном, сприяє реорганізації компонентів сполучної тканини, активізує біосинтетичні процеси формування волокнистих структур, призводить до різкого зростання величини відносного об'єму гемо капілярів, збільшення об'єму колагенового матриксу [7].

Також, існує спосіб попередження ПЕ, який полягає у тому, що після зшивання країв очеревини лапаротомної рани, над м'язово-апоневротичним шаром розмішують та фіксують поліпропіленовий сітчастий алотрансплантат, за допомогою П-подібних швів, які накладають на відстані до 3-х см один від одного, вздовж зовнішніх країв прямих м'язів живота, захоплюючи у шов передню та задню стінки піхви прямих м'язів живота (зовнішній ряд швів). Також накладають додаткові шви вздовж середини прямих м'язів живота (середній ряд швів) та внутрішніх країв останніх (внутрішній ряд швів), захоплюючи при цьому зовнішню стінку піхви прямих м'язів живота та поліпропіленовий сітчастий алотрансплантат [254, 317, 452].

В ранньому післяопераційному періоді, у хворих на гостру хірургічну патологію ОЧП, всі лікувальні заходи мають бути спрямовані на зниження рівня ВЧГ та тривалості його дії, оскільки це відіграє важливу роль у запобіганні розвитку ВЧГ, та як наслідок виникнення ПЕ [228, 254, 269, 283, 298, 389].

Провівши ретроспективний аналіз О.С. Антонюк та співавт. (2015), виявили, що найефективнішими заходами профілактики ПЕ є: запобігання нагноєнню операційної рани; своєчасне й ефективне коригування порушень гомеостазу, здебільшого ліквідація анемії та гіпопротеїнемії; профілактика легеневих ускладнень після операції [1].

У разі перитоніту автори вважають, що єдиним реальним заходом запобігти рановій флегмоні є залишити шкіру й підшкірну основу незшитими

(у разі серединної рани) або з накладеними первинно відстроченими швами (апендикулярний доступ) з подальшим накладенням вторинних швів або затягуванням відстрочених. Істотне значення має застосування спеціального бандажа відразу після операції у хворих з високим ризиком виникнення ПЕ.

На думку Sabra H et al. (2020), санація післяопераційної рани та корекція рівня білка дають можливість знизити ризик ПЕ [401].

1.4. Лікування післяопераційної евентрації

Хірургічне лікування ПЕ складне і фактично не стандартизоване, на даний час залишається остаточно невирішеним питання хірургічної тактики у разі виникнення даного ускладнення, що пояснюється різними поглядами на його етіологію та патогенез, проте всі чинники, які призводять до його розвитку, тісно пов'язані з процесом загоєння рани передньої черевної стінки [24, 56, 147, 194, 205, 264, 276].

Вибір метода лікування післяопераційної евентрації у кожному конкретному випадку вирішується індивідуально, залежно від ступеня, своєчасної діагностики, загального стану пацієнта, а також тих патологічних змін в організмі, які спричинила власне евентрація [137, 267, 281, 347, 421].

Підшкірну евентрацію лікують консервативним методом, що включає суворий ліжковий режим, стягнення країв шкірної рани довгими шматками липкого пластиру, накладення щільного бандажу на живіт (еластичний пояс, туге бинтування), корекцію роботи травної системи, обміну речовин, особливо білкового та вуглеводного, вітамінного балансів, стимуляцію процесів регенерації тощо [22, 164, 193, 245, 294, 317, 362].

Однак таке консервативне лікування допускається при часткових евентрація, за відсутності порушень функції кишківника та розвитку перитоніту. У більшості випадків при гнійних процесах в області рани з евентрація показано оперативне втручання.

Рани з нагноєнням вшивають швами через всі шари черевної стінки, відступивши від краю на 3-5 см, з проведенням лігатури через гумові трубки,

що розташовуються поперек рани, і зав'язуванням між собою з П-подібним розташуванням за методикою В.С Савельєва і Б.Д. Савчука (1984). Знімаються шви на 18-20-й день. У післяопераційному періоді проводиться активне дренування ран [87, 192, 264, 367, 391].

На даний час залишається остаточно невирішеним питанням хірургічної тактики у разі виникнення ПЕ, що пояснюється різними поглядами на етіологію та патогенез цього ускладнення, проте всі чинники, які призводять до його розвитку тісно пов'язані з процесом загоєння рани передньої черевної стінки.

Так, при асептичній формі часткової ПЕ пацієнтам виконують оперативні втручання, які включають ревізію рани, ретельну санацію останньої, накладення 8-подібних швів через всі шари черевної стінки.

При септичній формі часткової евентрації поруч із консервативним лікуванням застосовують ретельну санацію інфікованої рани. Пацієнтам у яких виникла асептична форма повної післяопераційної евентрації виконують невідкладне оперативне втручання, яке включає ретельну санацію евісцерованих органів та обережне їх занурення, дренування черевної порожнини, висічення некротизованих країв лапаротомної рани з послідуєчим зашиванням останньої, використовуючи різноманітні спеціальні шви та методи укріплення передньої черевної стінки [1, 68, 74, 264, 247].

Кількість евентрацій, які виникли внаслідок продовжуючого перитоніту, може бути зменшена лише при своєчасному його хірургічному лікуванні. Це пояснюється тим, що евентрація – це ускладнення післяопераційного перитоніту [28, 34, 77, 167, 191, 234].

Такими авторами, як В.В. Бойко та співавт. (2012) запропоновано спосіб ушивання лапаротомної рани при програмованій релапаротомії та евентрації, який полягає у проведенні металевих порожнистих перфорованих спиць паралельно, між листками піхв прямих м'язів живота, вивівши кінці останніх на шкіру, в ділянці верхнього та нижнього кутів рани. При цьому шви

накладають через всі шари із захопленням спиць [13].

На підставі аналізу 186 нервово-судинно-м'язових препаратів передньобічної стінки живота Ж.І. Логвинова (2001) обґрунтувала раціональні ділянки для проведення струн-амортизаторів через тканинний адаптаційно-амортизаційний пристрій. Даний пристрій забезпечує стабільну репозицію однойменних шарів черевної стінки в ділянці рани, рівномірну поздовжню компресію м'яких тканин на всьому протязі останньої [72].

В.В. Бойко та співавт. (2012) запропонували спосіб лікування післяопераційної евентрації в гнійну рану, який включає, що під загальним наркозом вправляють в черевну порожнину органи, які випали після їх обробки розчином антисептиків. Далі виконують хірургічну обробку гнійної рани, шляхом висічення некротизованих тканин та санацію черевної порожнини. Мобілізують краї лапаротомної рани разом з парієтальною очеревиною, на відстані 10 см. Площу сітчастого поліпропіленового алотрансплантату визначають з розрахунку необхідності розташування останнього із заходом за краї рани не менш ніж на 5 см, а при ранах в парапупковій ділянці – не менш ніж на 7 см. Алотрансплантат фіксують по периметру за край з кроком шва 3-4 см в інтрачеревному положенні, відмежовуючи від петель кишечника великим сальником. Використовують поліпропіленову монопітку, проводячи її крізь всі шари передньої черевної стінки з зав'язуванням і зануренням вузлів під шкіру. Другий ряд фіксує швів сітку швів накладають в 2 см від краю, при цьому захоплюють тільки внутрішній листок апоневрозу прямих м'язів живота. Діастаз між краями рани залежить від кількості посічених тканин і величини ВЧТ, вимірюваного через катетер в сечовому міхурі. Рану рихло заповнюють серветками з маззю. Після очищення рани від гнійно-некротичних тканин і закриття сітки здоровими грануляціями, нормалізації цифр ВЧТ, виконують ушивання ранового дефекту, співставляючи всі шари рани черевної стінки швами. Зближення країв рани здійснюють за допомогою спиць, які проводять в

передній черевній стінці паралельно проникаючого дефекту [11, 13].

Автори вважають, що застосування даного способу дозволяє зменшити кількість післяопераційних ускладнень, шляхом зниження ризику розповсюдження інфекції всередину черевної порожнини, при цьому уникнувши САК і маючи змогу контролювати перебіг ранового процесу.

Заслуговує на увагу спосіб пластики передньої черевної стінки запропонований М.Г. Гнатюком та співавт. (2012), який включає створення із передніх пластинок піхв прямих м'язів живота двох паралельних клаптів, які завертаючи досередини з'єднують між собою, а поверх створених дефектів апоневрозу розташовують та фіксують поліпропіленовий сітчастий алотрансплантат, попередньо встановивши трубчасті дренажі, зашивають рану шкіри [26].

Проте при розміщенні поліпропіленового сітчастого алотрансплантата над м'язово-апоневротичним шаром, тобто за методом «on lay», між вищезазначеними шарами виникає інтерпозиція підшкірної жирової, тобто «слабкі місця» [37, 41, 118, 138, 149, 163, 198, 339].

При виникненні ПЕ, хірурги часто стикаються з труднощами оперативного лікування, оскільки можливий розвиток синдрому абдомінальної компресії (САК), летальність при виникненні якого становить 42-62% [4, 5, 58, 174, 227, 269, 278].

На думку багатьох авторів, тяжкість САК залежить від величини ВЧТ, швидкості його зростання, характеру змін дихальної функції, гемодинаміки та функціонування інших життєво важливих органів [59, 71, 196, 228, 254, 273, 283, 437].

Більшість авторів вважають САК первинним, якщо він викликаний перитонітом, кишковою непрохідністю, травмою живота або таза, тобто виникає при розвитку патологічних процесів безпосередньо в черевній порожнині. Вторинний САК виникає внаслідок захворювань, які не зв'язані з черевною порожниною, але призводять до зростання в ній тиску, це насамперед «форсоване» закриття лапаротомної рани [75, 280, 298, 345, 389].

Тривале зростання тиску в черевній порожнині, що характерно для пізніх стадій хронічних захворювань (наприклад, асцит внаслідок цирозу печінки), призводить до хронічного САК. Таке тривале зростання об'єму черевної порожнини може бути компенсоване зміною комплаєнсу черевної стінки, тобто здатністю її розтягуватися [59, 71, 298, 345, 389].

Коли зростання внутрішньочеревного об'єму відбувається швидко або резервні можливості комплаєнсу вичерпані, за рахунок м'язового спазму, відбувається зростання ВЧТ [4, 58, 174, 278, 491].

Roubaud MS, Baumann DP, (2020) вважають, що при виникненні ПЕ хірурги часто мають труднощі з лікуванням, особливо щодо недопущення розвитку САК. Для лікування ПЕ дійсно показано використання біологічних протезів, для закриття стінок в ділянці забрудненої післяопераційної рани, при великих дефектах передньої черевної стінки [398].

Автори ретроспективно проаналізували 12 випадків ПЕ, 8 з яких лікували з використанням біологічних протезів – сітка (незшита свиняча дерма). Чотирьом пацієнтам виконано пряме закриття лапаротомної рани. Восьми пацієнтам пряме закриття лапаротомної рани не проводилося у зв'язку з великим ризиком виникнення САК. Чотирьом пацієнтам виконали пряме закриття лапаротомної рани із використанням біологічного протезу. Двом пацієнтам закриття лапаротомної рани за аналогічною методикою було відкладено на 9 та 12 діб, у зв'язку з проведенням внутрішньочеревної вакуум-терапії. У двох випадках, враховуючи великий дефект шкіри, автори використали біологічний протез, поверхневу систему вакуум-терапії на протезі, після внутрішньочеревної вакуум-терапії.

У чотирьох випадках спостерігалися безпосередні ускладнення, у вигляді сероми. У жодного пацієнта не було повної евентрації. В одного пацієнта, через рік, виникло лапароцеле [26, 46, 184, 245].

Виникнення рецидиву евентрації є показом для формування лапаростомії, при закритті якої також використовують сітчасті алотрансплантати [178, 190, 263, 310].

Такі автори, як Piotr W. Trzeciak et al. (2015) пропонують лікувати ПЕ за допомогою техніки «відкритого живота» з використанням від'ємного тиску. Автори стверджують, що велика рана є воротами для інфекції, а також секреція серозної рідини викликає інфікування та може призвести до вторинних шкірних інфекцій та пролежнів. Терапія ран від'ємним тиском (вакуум-терапія) – це інноваційний метод, який все більше набуває розповсюдження та визнання [448].

Вони представили клінічний випадок пацієнта чоловічої статі, 62 роки, після декількох послідовних ПЕ, після виконання передньої резекції прямої кишки. У зв'язку з розвитком гострої дихальної недостатності після декількох операцій виник некроз рани з розходженням країв. Враховуючи високий ризик періопераційної летальності, автори відмовились від хірургічного втручання та проводили консервативне лікування з використанням вакуум-терапії, поки стан пацієнта не покращився [56, 87, 123, 254, 345, 387, 391].

О.О. Воровський та В.О. Шапринський (2017) вважають, що вибір, застосування тактики та методу хірургічного втручання при виникненні ПЕ індивідуальний і залежить від виду дефекту: евісцерація, евентрація. Використання ендопротезів при оперативному лікуванні дефектів передньої черевної стінки забезпечує втрачену опорну функцію передньої черевної стінки, попереджує розвиток ВЧГ [22].

Так, при наявності евісцерації, після проведення оперативного лікування методом відкритої лапаростомії, для уникнення ушкодження від зовнішнього середовища евісцерованих органів автори відмовились від тимчасового застосування поліпропіленових імплантатів через їх адгезивність. Також вважають недоцільним та непрактичним використовувати сітку типу «Proceed», через високу її вартість.

Автори пропонують застосовувати ксеношкіру, ефективність якої експериментально обґрунтували за участі 4-х собак, яким було імплантовано на великий сальник ксеношкіру, що також мав контакт із тонкою кишкою.

Отримані результати свідчать, що протягом трьох тижнів при контакті даного імплантата з ОЧП адгезивні процеси не простежувались. І тільки через місяць спостерігали його ретракцію та зрощення з сальником. Черевну порожнину обов'язково дренивали через контрапертури хлорвініловими «спареними» дренажами. При наявності регресії запального процесу в черевній порожнині, після видалення некротизованих тканин, гострим і тупим шляхом, на 3-5 см від країв рани, відшаровували підшкірну клітковину і окремими PDS чи поліпропіленовими швами, через м'язово-апоневротичний прошарок, зшивали краї апоневрозу. Поверх останніх фіксували поліпропіленовий імплантат матрацними швами до апоневрозу за методом «onlay» [146, 158, 194, 217, 284, 316, 384, 427].

В умовах, де зближення країв апоневрозу, було неможливе через виражений натяг, внутрішні органи прикривали великим сальником, а поверх фіксували імплантат за методом «inlay». Обов'язково над імплантатом встановлювали активні дренажі.

Також, авторами запропоновано спосіб лікування ПЕ, який полягає у тому, що після мобілізації підшкірної клітковини від апоневрозу, розсікали піхви прямих м'язів живота. Потім виконували вісцероліз евентрованих органів та занурювали їх у черевну порожнину, відмежовуючи їх великим сальником, по можливості очеревиною. Поверх, максимально зближуючи, підшивали до них внутрішні листки прямих м'язів рідкими швами, з метою відмежування імплантата від ОЧП. Ретромаскулярно фіксували поліпропіленовий імплантат. Зовнішніми листками прямих м'язів завершували пластику за методом «sublay» [297, 304, 310, 325, 345, 387, 394, 425, 436].

О.С. Антонюк та співавт. (2019) вважають обов'язковим прикривати кишкові петлі перед ушиванням сальником, щоб не допустити їхнього контакту з лінією шва й утворення зрощень, що загрожує розривом кишки у післяопераційному періоді в разі найменшого діастазу країв рани. Коли для

цього не було можливості, ми виконали вкриття кишки консервованою амніотичною оболонкою людини за розробленою у клініці методикою [1].

Так, Nan JG et al. (2020) запропонував спосіб закриття операційної рани після лапаростомії який включає пластику передньої черевної стінки із використанням поліпропіленового сітчастого алотрансплантату. Даний спосіб дозволяє значно підвищити міцність післяопераційних швів, надійно закрити рановий дефект, тим самим забезпечити герметизацію черевної порожнини [235].

Окрім виконання превентивної пластики всім пацієнтам проводиться широкий комплекс лікувальних заходів спрямованих на підвищення опірності організму до операційної травми, зниження стресової реакції, стабілізацію метаболізму і стимуляцію регенераторних процесів. Це насамперед переливання компонентів крові, використання білкових препаратів, біогенних стимуляторів, імунологічних сироваток, а також лікарських речовини, які дозволяють регулювати запальні та регенераторні процеси в тканинах [30, 35, 79, 148, 210, 236, 249, 301, 364, 387, 391, 421, 432, 445, 468].

Отже, як видно з огляду літератури ПЕ виникає у пацієнтів переважно літнього та старечого віку, з явищами вторинного імунодефіциту, кахексії, анемії тощо, тобто всі ті патологічні зміни, що характерні для хворих на злоякісні новоутворення.

Одним із перспективних напрямків запобігання виникнення ПЕ є превентивна пластика передньої черевної стінки із використанням сітчастих алотрансплантатів, проте у літературі відсутні дані щодо репаративної здатності тканин у даної категорії пацієнтів.

Не дивлячись на те, що роль порушення регенераційних та репараційних процесів у виникненні ПЕ є безсумнівною, наукових публікацій та досліджень на сучасному методичному рівні на цю тему недостатньо, а існуючі, переважно стосуються розвитку післяопераційних вентральних гриж.

Вивчення морфології грануляційної тканини на тлі злоякісного новоутворення дасть змогу більш диференційовано підійти щодо превентивного застосування сітчастих алотрансплантатів у хворих на онкологічну патологію.

Основні положення розділу висвітлені у публікації:

Морар ІК, Іващук ОІ, Бодяка ВЮ, Гушул ІЯ, Гнатюк МГ, Постевка ІД. Післяопераційна евентрація. Клінічна та експериментальна патологія. 2017;16(1):177-81. doi: [10.24061/1727-4338.XVI.1.59.2017.40](https://doi.org/10.24061/1727-4338.XVI.1.59.2017.40) [87].

РОЗДІЛ 2

МАТЕРІАЛИ ТА МЕТОДИ ДОСЛІДЖЕННЯ

Дисертаційна робота виконана на базі Обласного комунального некомерційного підприємства «Буковинський клінічний онкологічний центр», Обласного комунального некомерційного підприємства «Чернівецька лікарня швидкої медичної допомоги» та кафедри онкології та радіології Буковинського державного медичного університету (м. Чернівці).

Робота носить клініко-експериментальний характер.

2.1. Біоетика дисертаційного дослідження

Дослідження виконані з дотриманням «Правил етичних принципів проведення наукових медичних досліджень за участю людини», затверджених Гельсінською декларацією (1964-2013 рр.), ICH GCP (1996 року), Директиви ЄЕС № 609 від 24.11.1986 року, наказів МОЗ України № 690 від 23.09.2009 року, № 944 від 14.12.2009 року, № 616 від 03.08.2012 року.

Комісією з питань біомедичної етики Буковинського державного медичного університету МОЗ України порушень етичних і морально-правових норм при проведенні науково-дослідної роботи не виявлено (протокол № 2 від 02.11.2023 року). Усі пацієнти підписували інформовану згоду на участь у даному дослідженні та були вжиті всі заходи щодо забезпечення їхньої анонімності.

Піддослідних тварин утримували в умовах віварію Буковинського державного медичного університету МОЗ України. Годування щурів відбувалося відповідно до норм інституту харчування АМН України, призначених для даного виду тварин. Щурі всіх дослідних груп перебували в ідентичних умовах, а матеріал, взятий на дослідження, вивчали паралельно.

Утримання тварин та маніпуляції проводили відповідно до положень Європейської конвенції про захист хребетних тварин, які використовуються

для експериментальних та інших наукових цілях (Страсбург, 1985), «Загальних етичних принципів експериментів на тваринах», ухвалених І Національним конгресом з біоетики (Київ, 2001), Закону України «Про захист тварин від жорстокого поводження» (2006).

Усі дослідження проведені на базі Буковинського державного медичного університету (комісія з питань біомедичної етики протокол № 2 від 02.11.2023 року), з дотриманням основних положень Законів України № 2801-XII і № 3447-IV, ІСН GCP (1996-2016 років), Гельсінської декларації Всесвітньої медичної асоціації про етичні принципи проведення наукових медичних досліджень за участю людини (1964-2013 років), Конвенцій Ради Європи про права людини та біомедицину (від 04.04.1997 року) і про охорону хребетних тварин, що використовують в експериментах та інших наукових цілях (від 18.03.1986 року), Директиви Європейського Союзу 2010/63/EU, наказів МОЗ України № 690 від 23.09.2009 року, № 944 від 14.12.2009 року і наказу МОН № 249 від 01.03.2012 року.

Евтаназію щурів здійснювали згідно з етичними стандартами та діючими рекомендаціями, у стані глибокого наркозу, шляхом уведення надлишкової кількості наркотичного препарату, згідно із законом України № 3447-1 від 21.02.2006 року «Про захист тварин від жорстокого поводження».

2.2. Особливості експериментальних досліджень та розподіл тварин

Відповідно до поставленої мети та сформованих завдань експериментальна частина дисертації виконана на 760 статевозрілих нелінійних щурах, віком від 4-6 місяців, обох статей, масою – 160-180 г.

Тварин годували один раз на добу, вранці. Енергетична цінність їжі складала від 5,6 до 6,2 кДж/кг маси на добу, воду давали в необмеженій кількості. Напередодні операції тварин переводили на голодну дієту.

Мета експериментальних досліджень, кількість тварин та терміни забору біологічного матеріалу представлено в таблиці 2.1.

Дизайн експериментальних досліджень

№ п/п	Мета експерименту	К-ть тварин	Терміни забору тканин
1.	Вивчити вплив злоякісного новоутворення м'яких тканин на морфологічні особливості грануляційної тканини навколо елементів сітчастого алотрансплантата	34	17-а, 19-а доби
2.	Вивчити вплив внутрішньочеревної гіпертензії на морфологічні особливості грануляційної тканини лапаротомної рани та механічну міцність післяопераційного рубця	120	1-а, 3-я, 5-а доби
3.	Вивчити вплив передопераційного дистанційного гама-опромінення на особливості морфології грануляційної тканини навколо елементів сітчастого алотрансплантату лапаротомної рани	168	1-а, 3-я, 5-а, 7-а доби
4.	Вивчити вплив післяопераційного дистанційного гама-опромінення на особливості морфології грануляційної тканини навколо елементів сітчастого алотрансплантату лапаротомної рани	168	20-а, 30-а, 40-а, 50-а доби
5.	Вивчити вплив місцевого застосування гіалуронату натрію на морфологічні особливості грануляційної тканини лапаротомної рани при зашиванні останньої простими вузловими та безперервним обвивним швами	216	1-а, 7-а, 14-а доби
6.	Вивчити вплив місцевого застосування гіалуронату натрію на особливості морфології грануляційної тканини навколо елементів сітчастого алотрансплантата м'язово-апоневротичного шару передньої черевної стінки	54	3-я, 5-а, 7-а доби

З метою вивчення морфологічних особливостей грануляційної тканини навколо сітчастого алотрансплантата нами запропоновано спосіб імплантації останнього у м'язово-апоневротичний шар передньої черевної стінки лабораторного щура (пат. № 106161 від 25.04.2016 року).

Даний спосіб виконується наступним чином: Під внутрішньо м'язовим знеболенням (в/м) (розчин хлоралгідрату 200-250 мг/кг) виконували повздовжній розріз шкіри, довжиною 2,5-3,0 см, та відшаровували останню від м'язово-апоневротичного шару передньої черевної стінки, у місці

майбутнього розташування сітчастого алотрансплантату. Шляхом гідропрепаровки, після розсічення передньої пластинки апоневрозу, відшаровували м'язовий шар від задньої пластинки апоневрозу. Сітчастий алотрансплантат, відповідних розмірів, розташовували у створеному просторі та фіксували його шляхом зшивання країв розсіченої передньої пластинки апоневрозу трьома окремовузловими швами, після чого накладали шви на рану шкіри (рис. 2.1).

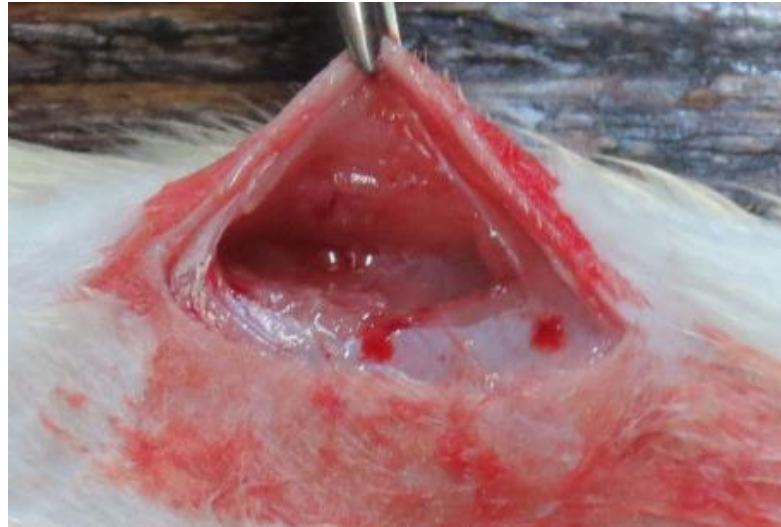

Рис. 2.1. Відшарований м'язовий шар передньої черевної стінки від задньої пластинки апоневрозу.

З метою вивчення впливу злоякісного новоутворення м'яких тканин на морфологічні особливості грануляційної тканини навколо елементів сітчастого алотрансплантату, тварини розподілені на три групи. Першу групу (контрольна) утворили 8 тварин, яким не прищеплювали пухлину Герена. Другу групу (основну) склали 12 тварин, яким через 1 тиждень після ін'єкції суспензії клітин пухлини Герена під шкіру зовнішньої поверхні стегна імплантовано сітчастий алотрансплантат. Третю групу (основну) тварин утворили 14 щурів, яким після видалення двохтижневої пухлини Герена імплантовано сітчастий алотрансплантат.

Культуру клітин пухлини Герена, отриману в Інституті експериментальної патології, онкології і радіобіології ім. Р.Є. Кавецького НАН України, прищеплювали щурам-донорам шляхом ксеноімплантації її

клітин під шкіру латеральної поверхні стегна (рис. 2.2).

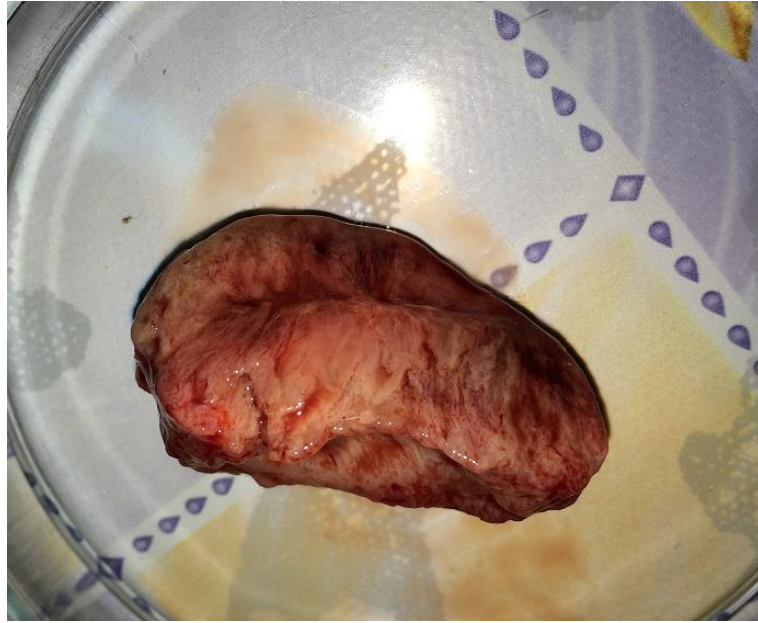

Рис. 2.2. Препарат пухлини Герена, видаленої з латеральної поверхні стегна лабораторного щура.

Суспензію клітин пухлини Герена отримували шляхом видалення останньої з іншої тварини. Пухлину подрібнювали до отримання фрагментів розмірами від 0,05 до 1,0 мм, видаляли сполучнотканинні елементи. Виконували очистку в фіколовому градієнті, добиваючись видалення клітинного детриту, елементів крові, слизу, сполучнотканинних клітин, великих фрагментів. Для трансплантації використовували зразок добової культури клітин у середовищі культивування, при їх вмісті 4×10^8 в 1 мл.

Забір грануляційної тканини післяопераційного рубця лапаротомної рани з сітчастим алотрансплантатом проводили на 17-у та 19-у доби після виконання оперативного втручання.

З метою вивчення впливу ВЧГ на морфологічні особливості грануляційної тканини лапаротомної рани та її механічної міцності нами досліджено 120 лабораторних щурів, яких поділено на дві групи – контрольну та основну. Основну групу склали 72 тварини, яким створювали ВЧГ шляхом уведення у черевну латексного контейнера з певною кількістю фурациліну [9].

Залежно від рівня ВЧТ тварин основної групи розподілили на дві підгрупи. Рівень ВЧТ тварини першої підгрупи становив 20 смН₂О, а другої – 40 смН₂О.

З метою виключення можливого впливу наявності стороннього тіла у черевній порожнині, створили контрольну групу із 48 тварин, яким після виконання лапаротомії у черевну порожнину заведено порожній латексний контейнер.

Забір грануляційної тканини післяопераційного рубця лапаротомної рани проводили на 1-у, 3-ю та 5-у доби після створення ВЧГ, шляхом висічення м'язово-апоневротичного шару передньої черевної стінки, під загальним в/м знеболенням (розчин хлоралгідрату 200-250 мг/кг).

Механічну міцність післяопераційного рубця лапаротомної рани проводили на 1-у, 3-ю та 5-у доби після створення ВЧГ, шляхом вимірювання рівня ВЧТ у момент розриву останнього, під загальним в/м знеболенням (розчин хлоралгідрату 200-250 мг/кг) [126].

Для вивчення впливу передопераційного дистанційного гамма-опромінення на особливості морфології грануляційної тканини навколо елементів сітчастого алотрансплантату м'язово-апоневротичного шару передньої черевної стінки, досліджено 168 лабораторних щурів, які розподілені на дві групи – порівняння (72 щура) та основну (96 щурів). Тварини основної групи, за 2 тижні до імплантації сітчастого алотрансплантата отримали опромінення на ділянку передньої черевної стінки, у дозі 14 Гр, із використанням гамма-терапевтичного апарату АГАТ – Р1У (зав. № 03, рік випуску – 1999). Джерелом іонізуючого випромінювання є Кобальт 60 (Co-60).

Забір біологічного матеріалу проводили на 1-у, 3-ю, 5-у та 7-у доби після виконання оперативного втручання, шляхом висічення м'язово-апоневротичного шару передньої черевної стінки разом з сітчастим алотрансплантатом, під загальним в/м знеболенням (розчин хлоралгідрату 200-250 мг/кг).

З метою вивчення впливу післяопераційного дистанційного гамма-опромінення на особливості морфології грануляційної тканини навколо елементів сітчастого алотрансплантату м'язово-апоневротичного шару передньої черевної стінки досліджено 168 лабораторних щурів, які розподілені на дві групи – порівняння (72 щура) та основну (96 щурів).

Тварини основної групи з 13-ї по 19-у доби після імплантації сітчастого алотрансплантату отримали опромінення ділянки розташування останнього, у дозі 14 Гр, із використанням вищезазначеного гамма-терапевтичного апарату.

Забір біологічного матеріалу проводили на 20-у, 30-у, 40-у та 50-у доби після виконання оперативного втручання, шляхом висічення м'язово-апоневротичного шару передньої черевної стінки разом з сітчастим алотрансплантатом, під загальним в/м знеболенням (розчин хлоралгідрату 200-250 мг/кг).

З метою вивчення впливу місцевого застосування гіалуронату натрію на морфологічні особливості грануляційної тканини післяопераційного рубця лапаротомної рани, при зашиванні останньої простими вузловими та безперервним обвивним швами, нами проведено експеримент на 216 лабораторних щурах, яким виконано серединну лапаротомію, довжиною до 3,0 см, та зведено краї м'язово-апоневротичного шару передньої черевної стінки простими вузловими або безперервним обвивним швами.

Дані тварини розподілені на дві групи – контрольну (84 щура) та основну (132 щурів).

Тваринам основної групи, перед зашиванням шкіри, на лінію швів м'язово-апоневротичного шару передньої черевної стінки наносили безбарвний прозорий в'язкий гель гіалуронату натрію.

Використовували шовний матеріал Викрил, розмірами USP 4/0, колючою голкою 20 мм, 1/2 круга, довжиною 75 см.

Забір біологічного матеріалу проводили на 1-у, 7-у та 14-у доби після виконання оперативного втручання, шляхом висічення м'язово-

апоневротичного шару передньої черевної стінки разом з шкірою, під загальним в/м знеболенням (розчин хлоралгідрату 200-250 мг/кг).

Для вивчення впливу місцевого застосування гіалуронату натрію на особливості морфології грануляційної тканини навколо елементів сітчастого алотрансплантата м'язово-апоневротичного шару передньої черевної стінки досліджено 54 лабораторних щурів, які розподілені на дві групи – контрольну (23 щура) та основну (31 щур). Тваринам основної групи поверх сітчастого алотрансплантату, під час його розташування у м'язово-апоневротичному шарі передньої черевної стінки, наносили безбарвний прозорий в'язкий гель гіалуронату натрію. Тваринам контрольної групи не наносили гель гіалуронату натрію.

Забір біологічного матеріалу проводили на 3-ю, 5-у та 7-у доби після виконання оперативного втручання, шляхом висічення м'язово-апоневротичного шару передньої черевної стінки разом з сітчастим алотрансплантатом, під загальним в/м знеболенням (розчин хлоралгідрату 200-250 мг/кг).

2.3. Розподіл та клінічна характеристика пацієнтів

Для досягнення мети та вирішення поставлених задач дисертаційної роботи проведено обстеження, лікування та аналіз 322 хворих на хірургічні захворювання ОЧП, яким виконано оперативні втручання шляхом проведення серединної лапаротомії, середньою довжиною $21,3 \pm 0,62$ см.

Дані пацієнти перебували на лікуванні в ОКНП «Буковинський клінічний онкологічний центр» та ОКНП «Чернівецька лікарня швидкої медичної допомоги», впродовж 2015-2023 років.

Всі пацієнти були поділені на дві групи. Групу порівняння утворили 248 осіб, які отримували уніфіковане лікування, згідно із чинними рекомендаціями МОЗ.

Для вивчення особливостей виникнення ПЕ, особливо у хворих на злоякісні новоутворення ОЧП, пацієнтів групи порівняння поділено на три

підгрупи. Першу підгрупу склали 189 осіб, у яких в процесі лікування не виникла ПЕ. Другу підгрупу утворили 25 хворих на неонкологічну хірургічну патологію ОЧП, у яких мала місце ПЕ. Третю підгрупу склали 34 особи із злоякісними новоутвореннями ОЧП, у III-IV стадіях захворювання, у яких виникла ПЕ.

Основну групу склали 74 хворих на вищезазначені захворювання ОЧП, які отримували лікування, згідно із запропонованим нами лікувально-тактичним підходом, спрямованим на попередження та лікування ПЕ.

Середній вік осіб групи порівняння становив $48,7 \pm 1,96$ року, а основної – $49,2 \pm 2,77$ року.

Забір біологічного матеріалу (периферична кров, рановий ексудат, сеча, шматки тканин шкіри та м'язово-апоневротичного шару передньої черевної стінки, внутрішніх органів), отриманих під час оперативного втручання, перев'язки або автопсії, проводили перед оперативним втручанням та впродовж перших 10-ти діб раннього післяопераційного періоду.

Оцінюючи види виконаних оперативних втручань на ОЧП, які представлені в таблиці 2.2, слід відмітити, що найбільш частими є правобічна або лівобічна геміколектомія та резекція шлунка.

Таблиця 2.2

Розподіл пацієнтів на дослідні групи, залежно від виду виконаного оперативного втручання на органах черевної порожнини, абс., %

Оперативні втручання	Дослідна група		Абс.	%
	Порівняння	Основна		
Дистальна резекція шлунка	33	9	42	13,0
Пілоропластика	28	6	34	10,6
Гастректомія	16	4	20	6,2
Гастроентероанастомоз	24	6	30	9,3
Холецистоєюноанастомоз	27	8	35	10,9

Продовження таблиці 2.2

Холецистектомія	17	4	21	6,5
Правобічна геміколектомія	30	9	39	12,1
Лівобічна геміколектомія або резекція сигмоподібної кишки	48	17	65	20,2
Резекція поперечної кишки	8	4	12	3,7
Резекція тонкої кишки	17	7	24	7,5
Всього:	248	74	322	100

Оцінюючи результати дослідження представлені в таблиці 2.3, слід відмітити вірогідне переважання на 66 (20,4%) ($p < 0,01$) пацієнтів з онкологічною патологією ОЧП. У наших дослідженнях, в групі порівняння відсоток онкологічної патології 150 (60,5%), а в основній – 44 (59,5%). Тобто, обидві дослідні групи осіб абсолютно репрезентативні за кількістю неонкологічної та онкологічної патології.

Також, при виборі тематичних пацієнтів ми не враховували захворювання ОЧП, які супроводжуються розвитком гострого перитоніту, а також абдомінальні травми, оскільки ці чинники мають вагомий вплив на загоєння післяопераційної рани, внаслідок особливостей лікування (програмовані лапаростомії, гематоми передньої черевної стінки).

При встановленні стадії злякисного новоутворення ОЧП використовували класифікацію TNM 7-го видання [43].

У всіх випадках діагноз був верифікований, тобто патогістологічно підтверджений.

У наших дослідженнях хворі на злякисні новоутворення ОЧП, за гістологічним заключенням мали низько диференційовану аденокарциному, у III-IV стадіях захворювання, тобто із метастазами у регіонарні лімфатичні вузли та інші органи грудної або черевної порожнини.

**Розподіл пацієнтів обох дослідних груп,
залежно від патології органів черевної порожнини, абс., %**

Діагноз		Дослідна група		Абс.	%
		Порівняння	Основна		
Неонкологічна патологія	Ускладнена виразка шлунка або ДПК	43	11	54	16,8
	Деструктивний калькульозний холецистит	17	4	21	6,5
	Аутоімунний коліт	14	6	20	6,2
	Дивертикульоз ободової кишки	7	2	9	2,8
	Кишкова непрохідність	17	7	24	7,5
	Всього:	98	30	128	39,8
Онкологічна патологія	Рак шлунка	37	10	47	14,6
	Раковий стеноз виходу зі шлунка	21	4	25	7,8
	Рак головки підшлункової залози	27	8	35	10,9
	Рак правих відділів ободової кишки	26	7	33	10,2
	Рак лівих відділів ободової кишки	31	11	42	13,0
	Рак поперечно-ободової кишки	8	4	12	3,7
	Всього:	150	44	194	60,2
Загальна кількість:		248	74	322	100

Згідно з класифікацією вікових груп за ВООЗ (Київ, 1966) пацієнтів розподілили за такими віковими групами: особи молодого віку (до 45 років), середнього віку (46-59 років), літнього віку (60-74 роки) та старечого віку (75 років і старше).

Результати дослідження, які представлені в таблиці 2.4, вказують, 20,1% хворих на хірургічну патологію ОЧП були особи молодого віку, 31,1% – середнього віку та 28,3% – літнього та старечого віку. Оскільки пацієнти

старше 75 років склали малий відсоток серед інших вікових груп, для зручності аналізу подальших досліджень їх було об'єднано. У наших дослідженнях ця вікова група склала 20,5%.

Середній вік пацієнтів групи порівняння становив $63,6 \pm 0,96$ роки, а основної групи $61,7 \pm 1,83$ роки, що свідчить про репрезентативність дослідних груп за віком, оскільки відсутня вірогідна різниця вищезазначених показників.

Якщо порівняти середній вік пацієнтів між онкологічними та неонкологічними пацієнтами групи порівняння, то у осіб з онкологічною патологією він становив $67,1 \pm 1,26$ роки, що в 1,15 раза ($p < 0,01$) вищий ніж у пацієнтів з неонкологічними захворюваннями ОЧП ($58,1 \pm 1,44$ роки).

Таблиця 2.4

**Розподіл хворих на хірургічну патологію органів черевної порожнини
за статтю та віком, абс., %**

Група пацієнтів		Стать	Вік пацієнтів, роки				Абс.	%
			< 45	46-59	60-74	75 і >		
Порівняння	Перша підгрупа	Чол.	19	27	28	24	98	39,5
		Жін.	21	30	22	18	91	36,7
	Друга підгрупа	Чол.	6	4	2	1	13	5,2
		Жін.	3	3	6	-	12	4,7
	Третя підгрупа	Чол.	1	5	8	5	19	7,7
		Жін.	1	4	4	6	15	6,0
Всього:			51	73	70	54	248	100
Основна		Чол.	9	15	12	5	41	55,4
		Жін.	5	12	9	7	33	44,6
Всього:			14	27	21	12	74	100
Загальна кількість осіб		Чол.	35	51	50	35	171	53,1
		Жін.	30	49	41	31	151	46,9
Всього:			65	100	91	66	322	100

2.4. Лабораторні, клінічні, інструментальні, мікробіологічні, патоморфологічні, біофізичні та статистичні методи дослідження методи дослідження

Всі обстежені пацієнти підлягали загальноклінічному, інструментальному та спеціальному лабораторному обстеженню. Із лабораторних тестів проводились: загальний аналіз крові, загальний аналіз сечі, вивчення біохімічних показників крові, її електrolітів, коагулограми, використовуючи загальноприйняті методики.

Пацієнтам виконували загальний аналіз крові з обов'язковим визначенням рівня гемоглобіну, кольорового показника, кількості еритроцитів, лейкоцитів, лейкоцитарної формули в мазках крові, швидкості осідання еритроцитів за мікрометодом Панченкова. Загальний аналіз сечі включав вивчення фізичних та хімічних її властивостей, а також мікроскопічне дослідження осаду.

Із біохімічних показників сироватки крові визначали загальний білірубін за модифікованим методом Jendrassik-Grof, трансамінази за методом Ратмана-Френкеля, сечовину – за кольоровою реакцією з діацетилмонооксимом, креатинін – за методом Яффа. Загальний білок та його фракції досліджували рефрактометричним методом, тимолову та сулемову проби, кислотнo-лужний стан сироватки крові, а також електrolіти крові (K, Na та Cl) за допомогою плазменого фотометра.

Оцінка агрегатного стану крові включало дослідження в її плазмі протромбінового часу за методом Квіка, активованого часткового тромбoplastинового часу, фібриногену та розчиненого фібрин-мономерного комплексу із використанням реактивів фірми «RENAM» (Німеччина), згідно з доданими до набору інструкціями.

Для додаткової діагностики онкологічної та хірургічної патології ОЧП, пацієнтам виконували ультразвукове дослідження ОЧП та заочеревинного простору, використовуючи апарат «ULTIMA – PL» (Україна), комп'ютерну спіральну томографію, використовуючи апарат Revolution АСТ.

Рентгенологічне дослідження ОЧП проводили апаратом Neo-Diagno Max Medicor. Ендоскопічне дослідження верхніх відділів ШКТ виконували апаратом «Olympus».

Для якісної і кількісної оцінки аеробних та факультативно - анаеробних збудників проводили посіви раневого ексудату на середовище Ендо, тіогліколеве середовище, жовтковий агар, анаеробний кров'яний агар та культивували при температурі 37°C упродовж семи діб. Для біохімічної ідентифікації грамнегативної флори використовували тест-системи фірми «Біомерн» на приладі «Mini Ari», Франція. З метою визначення росту патогенних грибів використовували середовище Сабуро.

Після інкубації підраховували кількість колонієутворювальних одиниць (КУО), які виявлено в досліджуваному матеріалі, і подавали в десятинних логарифмах (\lg КУО). Вивчали видовий склад мікроорганізмів, їх популяційний рівень, коефіцієнт постійності (С%), частоту виявлення виду (Рі), коефіцієнт значущості (КЗ), коефіцієнт кількісного домінування (ККД).

Для світлооптичного дослідження, при гістологічному дослідженні, біоптати тканин шкіри, м'язово-апоневротичного шару передньої черевної стінки фіксували в 10% нейтральному формаліні. Зрізи забарвлювали гематоксиліном та еозином.

Для цілей морфометрії за допомогою комп'ютерної мікроденситометрії (комп'ютерна програма Imagej 1.48 v) проводили визначення оптичної густини забарвлених колагенових волокон водним блакитним (в. од. опт. густини), питомий об'єм колагенових волокон на одиницю площі грануляційної тканини (%), питомий об'єм кровоносних судин в грануляційній тканині (%) [2].

Всім пацієнтам проводили вимірювання рівня внутрішньочеревного тиску (ВЧТ) та здійснювали його моніторинг у динаміці кожні 4-6 годин.

Визначали рівень ВЧТ загальноприйнятим трансвезикальним методом, тобто через сечовий міхур, згідно із рекомендаціями Міжнародного товариства з вивчення синдрому абдомінальної компресії (WSACS),

використовуючи пристрій для трансвезикального вимірювання ВЧТ [8].

Отримані цифрові дані, в smHg, переводили у mmHg, оскільки в клінічній практиці широко використовують цю одиницю вимірювання, із розрахунку 1 mmHg приблизно дорівнює 1,36 smHg [5].

Для оцінки ступеня внутрішньочеревної гіпертензії (ВЧГ) використовували класифікацію, яка була запропонована на конференції WSACS, згідно з якою при I ступені рівень ВЧТ становить 10-15 mmHg, при II ступені – 16-20 mmHg, при III ступені – 21-25 mmHg та при IV ступені – понад 25 mmHg [50].

Абдомінальний перфузійний тиск (АПТ) визначали як різницю між середнім артеріальним тиском (СрАТ) та ВЧТ (АПТ = СрАТ – ВЧТ). СрАТ визначали як суму одного систолічного артеріального тиску (САТ) та двох діастолічних артеріальних тисків (ДАТ) поділених на 3 (СрАТ = (САТ + ДАТ + ДАТ) / 3) [58].

Масу тіла людини (кг) вимірювали за допомогою механічних медичних терезів РП-150 МГ.

Сатурацію крові киснем (SaO_2 , %), а також його парціальну напругу (PaO_2 , mmHg) визначали за допомогою аналізатора газів крові EasyBloodGas (США).

Порівняльна оцінка об'єму інтраопераційної крововтрати проводилась за допомогою прямого (гравіметричного) методу, який на сьогоднішній день є найбільш інформативним та достовірним способом.

Необхідну величину визначали по різниці маси сухих і просочених кров'ю серветок, шариків, пелюшок, халатів, обсягу крові зібраної в мірні ємності при виконанні оперативного втручання та обчислювали за допомогою формули Лібова: Об'єм крововтрати = $V/2 * k$, де $V/2$ – загальна вага матеріалу просоченого кров'ю; $k = 15\%$ при крововтраті <1000 мл; $k = 30\%$ при крововтраті >1000 мл.

Механічну міцність післяопераційного рубця лапаротомної рани визначали за дещо модифікованою існуючою методикою, впродовж перших

7 діб раннього післяопераційного періоду [126].

Після зняття швів зі шкіри лапаротомної рани краї останньої розводили, щоб добре було видно лінію швів м'язово-апоневротичного шару та також знімали шви. Після введення у черевну порожнину латексного контейнеру, через окремий маленький розріз збоку, останній роздували повітрям за допомогою компресора та визначали манометром Car Air Pump (model № CZK-3668) рівень тиску у момент початку розриву країв рани м'язово-апоневротичного шару.

З метою зшивання країв шкіри лапаротомної рани використовували шкірний степлер TM Visistat 35R (Teleflex (USA)).

Статистичну обробку отриманих результатів досліджень проведено на персональному комп'ютері з використанням електронних таблиць Microsoft Excel, а також програми IBM SPSS Statistics. Перевірку нормальності розподілу даних у вибірках проводили шляхом застосування критеріїв Shapiro-Wilk. З метою оцінки вірогідності різниці між відсотковими долями двох вибірок використовували критерій Фішера. Для порівняльного аналізу, при нормальному розподіленні незалежних груп застосовували критерій (t) Стьюдента. У разі ненормального розподілення непереривних перемінних використовували критерій Манна-Уїтні (U-тест). Розбіжності отриманих результатів вважали статистично вірогідними при $p < 0,05$, що є загальноприйнятим у медико-біологічних дослідженнях, де p – рівень значущості [33].

Кореляційно-регресивний аналіз проводили шляхом оцінки параметрів лінійної функції з можливістю визначення лінійного коефіцієнта кореляції Пірсона (r), з метою дослідження можливого зв'язку між рівнем ВЧТ та механічною міцністю післяопераційного рубця лапаротомної рани, або між стадією онкологічного процесу. Направленість зв'язку визначали за знаком коефіцієнта кореляції, а силу кореляційного зв'язку за наступною шкалою: слабка сила зв'язку – 0 – 0,29, середня сила 0,3 – 0,69, та сильна сила кореляційного зв'язку – 0,7 – 0,99 [25].

Основні положення розділу висвітлені у публікації:

1. Патент України на корисну модель 106161, МПК А61М 17/00. Спосіб імплантації сітчастого алотрансплантата в тканини м'язово-апоневротичного шару передньої черевної стінки лабораторного щура / Морар І.К., Іващук О.І., Бодяка В.Ю., Гушул І.Я., Унгурян В.П.; заявник та патентовласник Буковинський державний медичний університет. – № и 2015 06913 заявл. 13.07.15; опубл. 25.04.16, Бюл. № 8 [88].

РОЗДІЛ 3

РЕЗУЛЬТАТИ ЕКСПЕРИМЕНТАЛЬНОГО ВИВЧЕННЯ ОСОБЛИВОСТЕЙ МОРФОЛОГІЇ ГРАНУЛЯЦІЙНОЇ ТКАНИНИ ЛАПАРОТОМНОЇ РАНИ ПРИ ДІЇ РІЗНИХ ЧИННИКІВ ВПЛИВУ НА ПРОЦЕСИ ЇЇ ДОЗРІВАННЯ

У даному розділі дисертації представлено результати експериментальних досліджень щодо особливостей морфології грануляційної тканини лапаротомної рани на тлі злякисного новоутворення, впливу внутрішньочеревної гіпертензії (ВЧГ), а також передопераційного та післяопераційного гама-опромінення органів черевної порожнини (ОЧП).

3.1. Особливості загоєння рани передньої черевної стінки за наявного сітчастого алотрансплантата на тлі злякисного новоутворення

Як відомо наявність злякисного новоутворення, особливо на пізніх стадіях захворювання, має негативний вплив на репаративні процеси та ризик появи гнійно-запальних ускладнень з боку післяопераційної рани, проте, з метою запобігання розвитку післяопераційної евентрації (ПЕ) переважна більшість хірургів укріплює передню черевну стінку сітчастими алотрансплантатами [13, 24, 32, 37, 52, 53, 148, 325, 473].

Вивчення особливостей регенерації рани передньої черевної стінки при пластиці її сітчастим алотрансплантатом, на фоні злякисного новоутворення, дасть змогу більш ефективно попередити розвиток ускладнень з боку післяопераційної рани.

Тому, метою даного підрозділу було з'ясувати в експерименті особливості морфології грануляційної тканини навколо елементів сітчастого алотрансплантата м'язово-апоневротичного шару передньої черевної стінки на фоні злякисного новоутворення.

Першу групу (контрольну) склали 8 тварин, без прищепленої пухлини Герена. Другу групу (основну) склали 12 тварин, яким через 1 тиждень після

ін'єкції суспензії клітин пухлини Герена, імпантовано сітчастий алотрансплантат. Третю групу (основну) тварин утворили 14 щурів, яким після видалення пухлини Герена імпантовано сітчастий алотрансплантат.

Забір біологічного матеріалу проводили на 17-у та 19-у доби після виконання оперативного втручання.

Вищезазначені терміни забору біологічного матеріалу зумовлені вивченням впливу злякисного новоутворення на зрілість грануляційної тканини у більш віддалений проміжок часу.

Отримані результати дослідження вказують на менш зрілу грануляційну тканину навколо елементів сітчастого алотрансплантата у тварин основних груп (другої та третьої), яка характеризується більшою кількістю клітин (лімфоїдні клітини, плазматичні клітини, макрофаги, фібробласти, окремі поліморфноядерні лейкоцити), сповільненим дозріванням судин, що проявляється неповним формуванням товщі їх стінки, а також колагенових волокон (рис. 3.1, рис. 3.2, рис. 3.3).

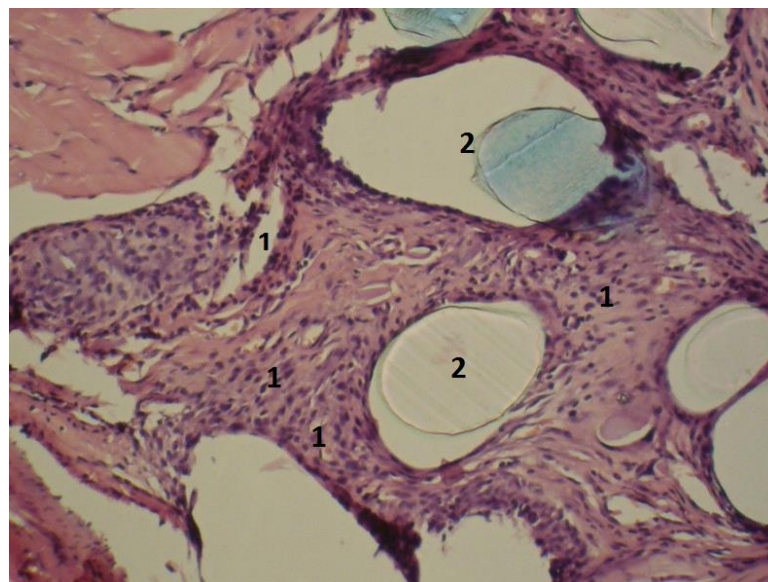


Рис. 3.1. Фото мікропрепарату передньої черевної стінки щура на 19-ту добу після імпантації сітчастого трансплантата. Зріла грануляційна тканина навколо елементів сітчастого алотрансплантата, яка характеризується зменшеною кількістю її клітин та кровоносних судин (1). Елементи сітчастого алотрансплантата (2). Гематоксилін і еозин. Об. 10[×]. Ок. 10[×].

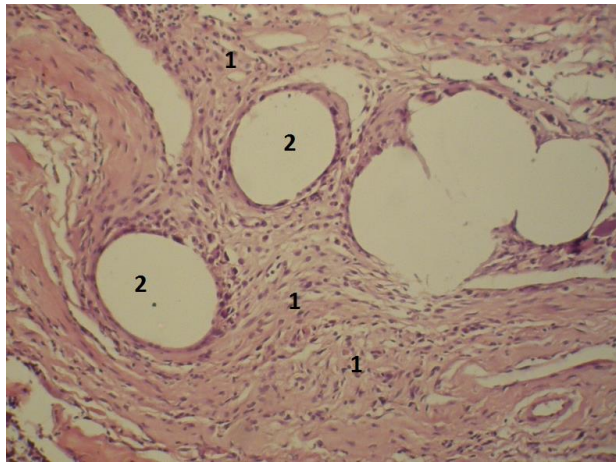


Рис. 3.2. Фото мікропрепарату передньої черевної стінки щура на 19-ту добу після імплантації сітчастого алотрансплантата. Тонкий шар грануляційної тканини навколо елементів сітчастого алотрансплантату (1). Велика кількість незрілих судин. Елементи сітчастого алотрансплантата (2). Гематоксилін і еозин. Об. $10\times$. Ок. $10\times$.

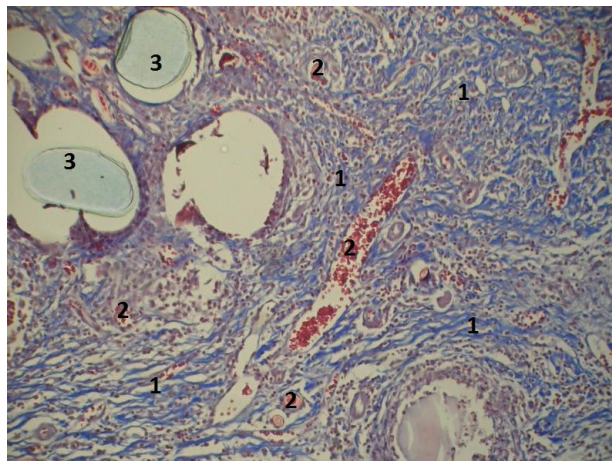


Рис. 3.3. Фото мікропрепарату передньої черевної стінки щура на 19-ту добу після імплантації сітчастого алотрансплантата на фоні прищепленої пухлини Герена. Велика кількість незрілих судин та колагенових волокон навколо елементів сітчастого алотрансплантата (1). Велика кількість незрілих тонкостінних судин (2). Елементи сітчастого алотрансплантата (3). Забарвлення водним блакитним-хромотропом 2В. Об. $10\times$. Ок. $10\times$.

Слід зазначити більш тонкий шар грануляційної тканини та більшу кількість незрілих колагенових волокон та кровоносних судини навколо елементів сітчастого алотрансплантата у тварин третьої (основної) групи,

порівняно з другою (рис. 3.4, рис. 3.5).

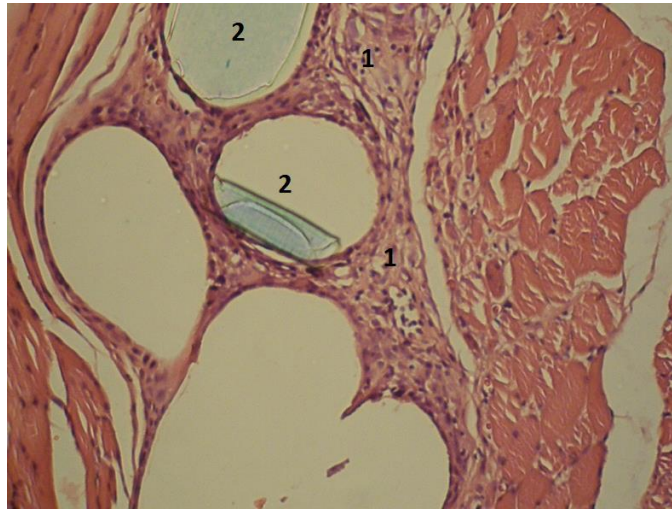


Рис. 3.4. Фото мікропрепарату передньої черевної стінки щура на 19-ту добу після видалення пухлини Герена та імплантації сітчастого алотрансплантата. Незріла грануляційна тканина навколо елементів сітчастого алотрансплантата, яка характеризується зменшеною кількістю її клітин та кровоносних судин (1). Елементи сітчастого алотрансплантата (2). Гематоксилін і еозин. Об. $10\times$. Ок. $10\times$.

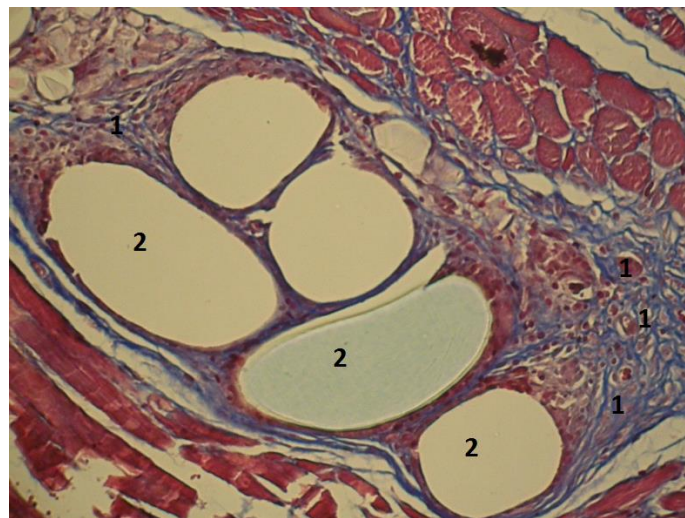


Рис. 3.5. Фото мікропрепарату передньої черевної стінки щура на 19-ту добу після видалення пухлини Герена та імплантації сітчастого алотрансплантата. Велика кількість незрілих колагенових волокон та кровоносних судини навколо елементів сітчастого алотрансплантата (1). Елементи сітчастого алотрансплантата (2). Забарвлення водним блакитним-хромотропом 2В. Об. $10\times$. Ок. $10\times$.

Для більш об'єктивного порівняння процесів дозрівання грануляційної тканини навколо елементів сітчастого алотрансплантата м'язово-апоневротичного шару, між трьома дослідними групами тварин, нами проведено морфометричне дослідження, результати якого представлено в таблиці 3.1.

Середня відстань від елементів сітчастого алотрансплантата до зовнішньої межі грануляційної тканини вірогідно менша у тварин другої та третьої групи проти першої, тобто контролю. Спостерігається вірогідно менші показники у тварин третьої дослідної групи проти другої.

Відмічається вірогідне переважання кількості клітин грануляційної тканини на одиницю площі у тварин другої та третьої групи проти першої. Кількості клітин грануляційної тканини на одиницю площі тварин третьої групи вірогідно перевищують другу.

Оптична густина забарвлення колагенових волокон водним блакитним у тварин другої та третьої дослідних груп вірогідно менша порівняно з першою. При порівнянні показників другої та третьої груп тварин, показники останньої вірогідно менші.

Питомий об'єм кровонаповнення судин в грануляційній тканині у тварин другої третьої групи вірогідно перевищує першу. Відмічається вірогідно вищі показники третьої групи тварин порівняно з другою.

Таблиця 3.1

Деякі морфометричні показники грануляційної тканини м'язово-апоневротичного шару передньої черевної стінки після пластики її комбінованим сітчастим алотрансплантатом, (M±m)

Показники	Група тварин		
	Перша (контроль) n=8	Друга (основна) n=12	Третя (основна) n=14
Середня відстань від елементів сітки до зовнішньої межі грануляційної тканини, мкм	84,25 ± 1,386	62,08 ± 1,196 p<0,001	58,29 ± 1,206 p<0,001 p ₁ <0,05

Продовження таблиці 3.1

Кількість клітин грануляційної тканини на одиницю площі, $\times 10000 \text{ мкм}^2$	$63,75 \pm 2,795$	$85,08 \pm 1,885$ $p < 0,001$	$90,64 \pm 1,633$ $p < 0,001$ $p_1 < 0,05$
Оптична густина забарвлених колагенових волокон водним блакитним при застосуванні методики Н.З. Слінченко, в. од. опт. густини	$0,31 \pm 0,011$	$0,18 \pm 0,009$ $p < 0,001$	$0,16 \pm 0,008$ $p < 0,001$ $p_1 < 0,05$
Питомий об'єм кровонаповнення судин в грануляційній тканині, %	$8,13 \pm 0,718$	$12,08 \pm 0,874$ $p < 0,01$	$14,43 \pm 0,635$ $p < 0,001$ $p_1 < 0,05$

Примітки:

1. n – кількість спостережень;
2. p – по відношенню до контролю;
3. p_1 – різниця між третьою та другою групами тварин.

Отже, підсумовуючи результати дослідження слід відмітити, що наявність в організмі злякисного новоутворення суттєво пригнічує та сповільнює процеси дозрівання грануляційної тканин навколо елементів сітчастого алотрансплантата.

Виконання пластики передньої черевної стінки за допомогою сітчастого алотрансплантата, після видалення пухлини, призводить до значно гірших результатів дозрівання грануляційної тканини, що доводить вірогідне зменшення площі грануляційної тканини, оптичної густини забарвлених колагенових волокон, а також збільшення кількості клітин, питомого об'єму кровонаповнення судин.

Гірше дозрівання грануляційної тканин навколо елементів сітчастого алотрансплантата після видалення пухлини Герена можна пояснити порівняно більшою операційною травмою, що призводить до поглиблення анемії, гіпопротеїнемії тощо.

3.2. Морфологічні та біофізичні особливості грануляційної тканини лапаротомної рани за внутрішньочеревної гіпертензії в експерименті

Не зважаючи на численні публікації щодо негативної дії ВЧГ на морфофункціональний стан внутрішніх органів, залишається до кінця невивченим її вплив на репаративні процеси в ділянці лапаротомної рани [4, 5, 58, 174, 227, 269, 278].

Експериментальне дослідження морфологічних особливостей грануляційної тканини післяопераційного рубця лапаротомної рани за тривалої дії зростаючого внутрішньочеревого тиску (ВЧТ) дасть змогу визначити місце та роль ВЧГ у виникненні ПЕ.

Тому, метою даного підрозділу було вивчити в експерименті вплив ВЧГ на морфологічні особливості та механічну міцність грануляційної тканини післяопераційного рубця лапаротомної рани.

Тварин розподілили на дві групи – основну та контрольну. Основну групу складало 72 тварини, яким створювали ВЧГ шляхом імплантації у черевну порожнину латексного контейнера з певною кількістю фурациліну [9].

Залежно від рівня ВЧТ тварин основної групи розподілили на дві підгрупи. Рівень ВЧТ тварини першої підгрупи становив 20 смН₂О (14,7 mmHg), а другої – 40 смН₂О (29,4 mmHg). Контрольну групу утворили 48 тварин, яким після виконання лапаротомії у черевну порожнину заведено порожній латексний контейнер. Вибір рівня ВЧТ обумовлений максимальними та проміжними цифрами та відповідає ВЧГ I-II ступенів, а також III-IV ступенів тяжкості.

Забір грануляційної тканини лапаротомної рани проводили на 1-у, 3-ю та 5-у доби після створення ВЧГ.

Механічну міцність післяопераційного рубця лапаротомної рани визначали на 1-у, 3-ю та 5-у доби після створення ВЧГ, шляхом вимірювання рівня ВЧТ у даний момент розриву післяопераційного рубця.

Вищезазначені терміни дослідження пояснюються вивченням репаративних процесів післяопераційного рубця лапаротомної рани у ранньому післяопераційному періоді, саме на лабораторних щурах, де біологічні процеси відбуваються швидше, порівняно з людиною.

Оцінюючи гістологічну картину проведеного дослідження слід відмітити, що кількість судин за межами грануляційної тканини у тварин основної групи більша, проти групи порівняння, за винятком тварин першої підгрупи основної групи на 1-у добу спостереження, де їх кількість не відрізняється. Впродовж всього терміну дослідження спостерігається збільшення кількості судин, із переважанням у тварин другої підгрупи основної групи. Також, при аналізі гістологічних препаратів, слід відмітити, що об'єм грануляційної тканини у тварин основної групи більший за контрольну групу.

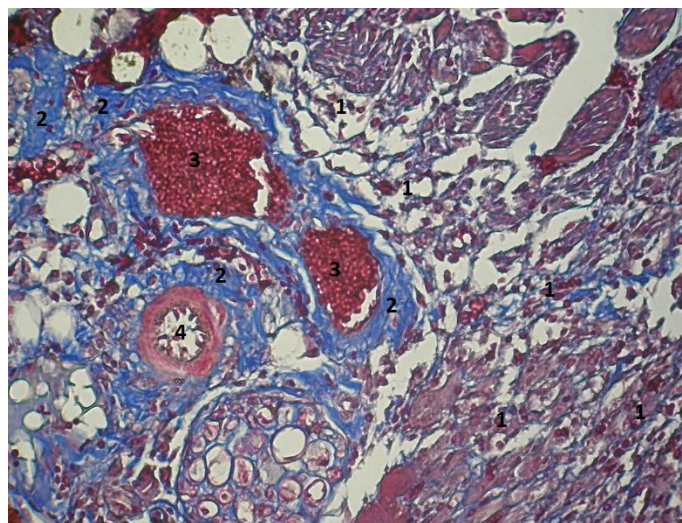


Рис. 3.6. Фото мікропрепарату грануляційної тканини лапаротомної рани щура другої підгрупи основної групи на 5-у добу спостереження. Відмічається нерівномірне повнокров'я грануляційної тканини, яке характеризується великою кількістю еритроцитів їх складом у венозних судинах та «порожніми» артеріальними судинами. Лімфоїдні клітини (1), фібрин (2), еритроцити у венозних судинах (3), артеріальна судина (4). Зabarвлення водним блакитним-хромотропом 2В. Об. 10[×]. Ок. 10[×].

У тварин основної групи, за винятком першої підгрупи, на 1-у добу спостереження, має місце нерівномірне венозне повнокров'я тканин м'язово-апоневротичного шару навколо грануляційної тканини із «порожніми» артеріями, крововиливи, а також її набряк, що підтверджує наявність фібрину (рис. 3.6).

Виразність вищезазначених змін більша у тварин другої підгрупи основної групи та збільшується із терміном спостереження, де на 5-у добу зустрічається складж еритроцитів у судинах.

Аналізуючи результати дослідження представлені в таблиці 3.2, слід зазначити відсутність фібробластів на 1-у добу спостереження у всіх дослідних групах. Впродовж всього терміну спостереження відмічається вірогідне переважання відсотку фібробластів у групі порівняння. Відсоток фібробластів у другій підгрупі основної групи вірогідно менший проти показників першої підгрупи впродовж всього терміну дослідження. Показники 5-ї доби спостереження вірогідно вищі за 3-ї у всіх групах спостереження.

Таблиця 3.2

Динаміка відсотка фібробластів у грануляційній тканині лапаротомної рани, у різні терміни спостереження ($M \pm m$), %

Терміни спостереження, доба	Група тварин		
	Контрольна група n=10	Перша підгрупа основної групи n=12	Друга підгрупа основної групи n=12
1-а	-	-	-
3-я	44,8 ± 1,68	17,8 ± 0,8 p<0,001	5,08 ± 0,82 p<0,001; p ₁ <0,001
5-а	74,5 ± 0,96 *	60,6 ± 1,43 p<0,001*	15,4 ± 0,82 p<0,001; p ₁ <0,001*

Примітки:

1. n – кількість спостережень;
2. p – різниця проти показників контрольної групи;
3. p₁ – різниця проти показників першої підгрупи основної групи;
4. * – вірогідна різниця проти показників 3-ї доби.

Результати дослідження наведені в таблиці 3.3 вказують на відсутність вірогідної різниці відсотку лімфоїдних клітин між всіма дослідними групами на 1-у добу спостереження. На 3-ю та 5-у доби спостереження відмічається вірогідно менший відсоток лімфоїдних клітин у тварин контрольної групи. У дані терміни спостереження відсоток лімфоїдних клітин у тварин другої підгрупи основної групи вищий за першої підгрупи. Впродовж всього терміну дослідження відмічається поступове вірогідне зниження відсотку лімфоїдних клітин у всіх дослідних групах тварин.

Таблиця 3.3

**Динаміка відсотка лімфоїдних клітин у грануляційній тканині
лапаротомної рани, у різні терміни спостереження (M±m), %**

Терміни спостереження, доба	Група тварин		
	Контрольна група n=10	Перша підгрупа основної групи n=12	Друга підгрупа основної групи n=12
1-а	88,2 ± 1,5	89,4 ± 1,28 p>0,05	91,2 ± 1,05 p>0,05
3-я	47,1 ± 1,48 *	71,5 ± 0,81 p<0,001 *	81,1 ± 1,07 * p<0,001; p ₁ <0,001
5-а	24,3 ± 0,87 *,**	30,1 ± 1,65 p<0,05 *,**	76,2 ± 0,91 *,** p<0,001; p ₁ <0,001

Примітки:

1. n – кількість спостережень;
2. p – різниця проти показників контрольної групи;
3. p₁ – різниця проти показників першої підгрупи основної групи;
4. * – вірогідна різниця проти показників 1-ї доби;
5. ** – вірогідна різниця проти показників 3-ї доби.

Оцінюючи результати дослідження представлені в таблиці 3.4, слід зазначити менший відсоток нейтрофілів у тварин основної групи на 1-у добу спостереження, проте ця різниця вірогідна тільки проти показників другої підгрупи основної групи. На 3-ю та 5-у доби дослідження відмічається вірогідне переважання відсотку нейтрофілів у тварин основної групи.

Відсоток нейтрофілів у тварин основної групи вірогідно вищий за першу тільки на 3-ю добу спостереження. Впродовж всього терміну дослідження відмічається вірогідне зниження відсотку нейтрофілів тільки у тварин контрольної групи.

Таблиця 3.4

**Динаміка відсотку нейтрофілів у грануляційній тканині
лапаротомної рани, у різні терміни спостереження (M±m), %**

Терміни спостереження, доба	Група тварин		
	Контрольна група n=10	Перша підгрупа основної групи n=12	Друга підгрупа основної групи n=12
1-а	13,8 ± 1,6	10,6 ± 1,28 p>0,05	8,8 ± 1,05 p<0,05; p ₁ >0,05
3-я	8,1 ± 0,67 *	10,8 ± 0,55 p<0,001	13,8 ± 0,67 * p<0,001; p ₁ <0,01
5-а	1,2 ± 0,21 *,**	9,3 ± 0,62 p<0,001	8,4 ± 0,87 ** p<0,001; p ₁ >0,05

Примітки:

1. n – кількість спостережень;
2. p – різниця проти показників контрольної групи;
3. p₁ – різниця проти показників першої підгрупи основної групи;
4. * – вірогідна різниця проти показників 1-ї доби;
5. ** – вірогідна різниця проти показників 3-ї доби.

На 1-у добу спостереження у всіх дослідних групах беззаперечно переважає відсоток лімфоїдних клітин над нейтрофілами (рис. 3.7, рис. 3.8)

На 3-ю добу у всіх дослідних групах відмічається поява фібробластів. У контрольній групі відсутня вірогідна різниця між відсотками лімфоїдних клітин та фібробластами, проте відсоток останніх у 5,5 рази (p<0,001) перевищує відсоток нейтрофілів. В обох підгрупах основної групи відмічається вірогідне переважання відсотка лімфоїдних клітин над фібробластами. Відмічається вірогідна різниця відсотку між фібробластами та нейтрофілами, проте у другій підгрупі основної групи відсоток останніх навпаки у 2,7 рази (p<0,001) переважає (рис. 3.9, рис. 3.10).

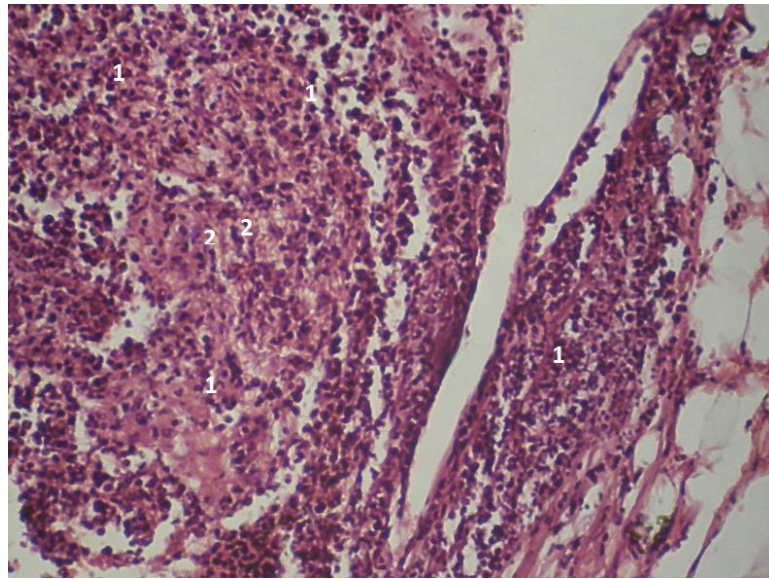


Рис. 3.7. Фото мікропрепарату грануляційної тканини післяопераційного рубця лапаротомної рани щура першої підгрупи основної групи (ВЧТ – 20 smH₂O) на 1-у добу спостереження. Відмічається незначний набряк грануляційної тканини, де присутні лімфоїдні клітини (1) та нейтрофіли (2). Гематоксилін і еозин. Об. 10[×]. Ок. 10[×].

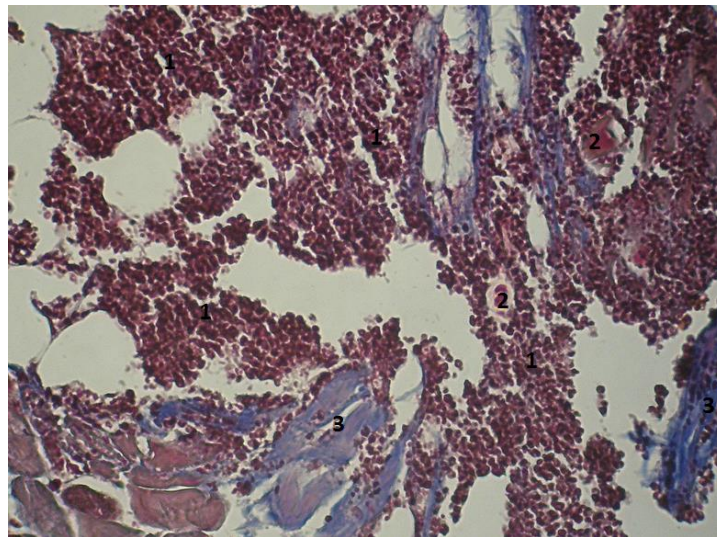


Рис. 3.8. Фото мікропрепарату грануляційної тканини лапаротомної рани щура першої підгрупи основної групи (ВЧТ – 20 smH₂O) на 1-у добу спостереження. Грануляційна тканина (1) представлена більшим відсотком лімфоїдних клітин порівняно з фібробластами та нейтрофілами. Кровонаповненні судини (2). Незначний набряк та фібрин (3). Забарвлення водним блакитним-хромотропом 2В. Об. 10[×]. Ок. 10[×].

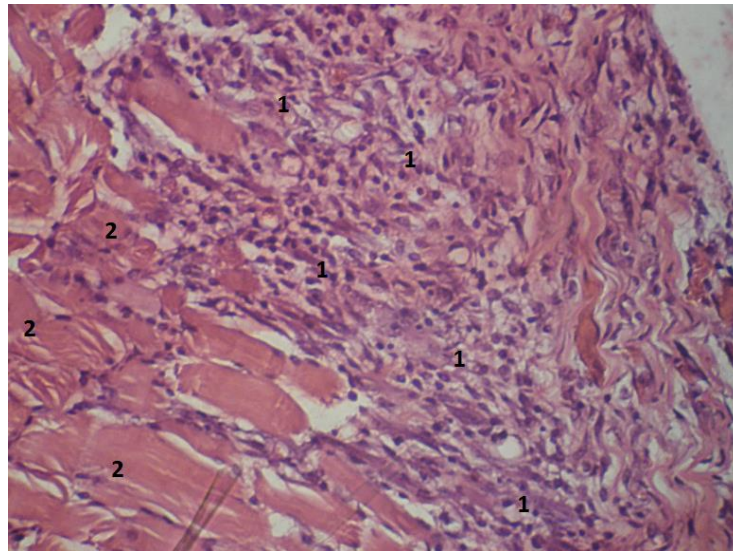


Рис. 3.9. Фото мікропрепарату грануляційної тканини післяопераційного рубця лапаротомної рани щура контрольної групи (ВЧТ – 0 смН₂О) на 3-ю добу спостереження. Грануляційна тканина представлена лімфоїдними клітинами, фібробластими та нейтрофілами (1). М'язи передньої черевної стінки (2). Гематоксилін і еозин. Об. 10[×]. Ок. 10[×].

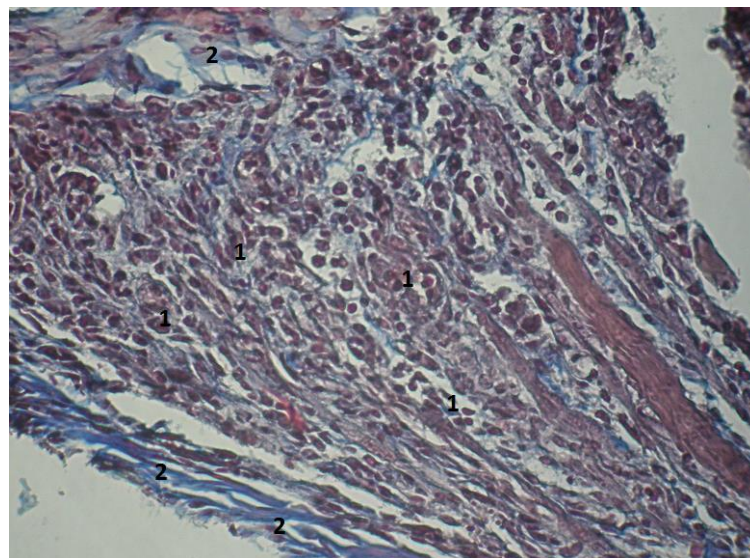


Рис. 3.10. Фото мікропрепарату грануляційної тканини післяопераційного рубця лапаротомної рани щура контрольної групи (ВЧТ – 0 смН₂О) на 3-ю добу спостереження. Грануляційна тканина (1) представлена майже однаковим відсотком лімфоїдних клітин та фіброblastів. Відмічається фібрин (2). Забарвлення водним блакитним-хромотропом 2В. Об. 10[×]. Ок. 10[×].

На 5-у добу у контрольній групі та першій підгрупі основної групи відмічається вірогідне переважання відсотку фіброblastів. Відсоток нейтрофілів залишається вірогідно меншим за відсоток фіброblastів та лімфоїдних клітин. Проте у другій підгрупі основної групи, у даний термін спостереження, відмічається вірогідне переважання у 4,9 рази ($p < 0,001$) відсотку лімфоїдних клітин над фіброblastами та у 9 рази ($p < 0,001$) над нейтрофілами (рис. 3.11, рис. 3.12).

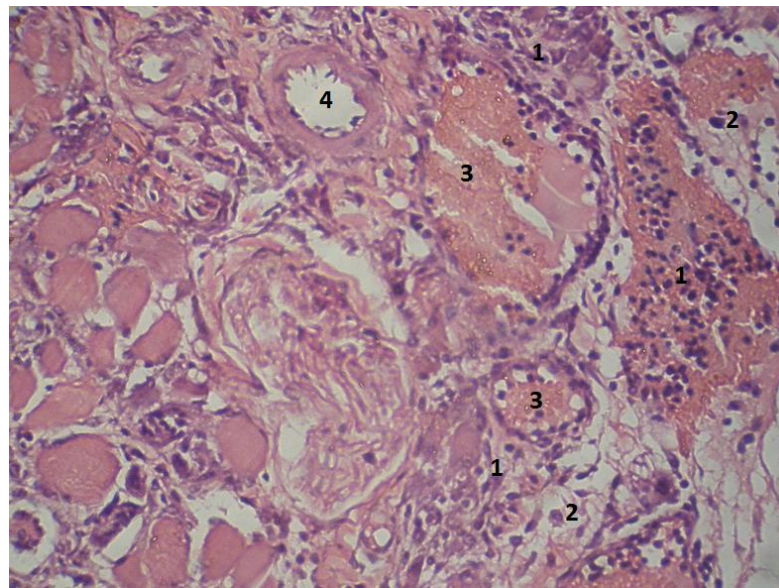


Рис. 3.11. Фото мікропрепарату грануляційної тканини післяопераційного рубця лапаротомної рани щура другої підгрупи основної групи (ВЧГ – 40 смН₂O) на 5-у добу спостереження. Відмічається значне переважання лімфоїдних клітин, склад еритроцитів у венозних судинах. Лімфоїдні клітини (1), фіброblastи (2), еритроцити у венозних судинах (3), артеріальні судини (4). Гематоксилін і еозин. Об. 10[×]. Ок. 10[×].

Таким чином, аналізуючи результати проведеного етапу дослідження слід зазначити, що створена ВЧГ призводить до нерівномірного повнокров'я тканин м'язово-апоневротичного шару навколо грануляційної тканини, з характерною особливістю: венули містять велику кількість еритроцитів, інколи спостерігається склад, а артеріоли – «порожні». При фарбуванні водним блакитним-хромотропом відмічається набряк та місцями

крововиливи, що пояснюється підвищеною проникністю судин. Дані патологічні зміни починають відмічатися на 3-ю добу дослідження, при зростанні рівня ВЧТ до 20 смН₂О.

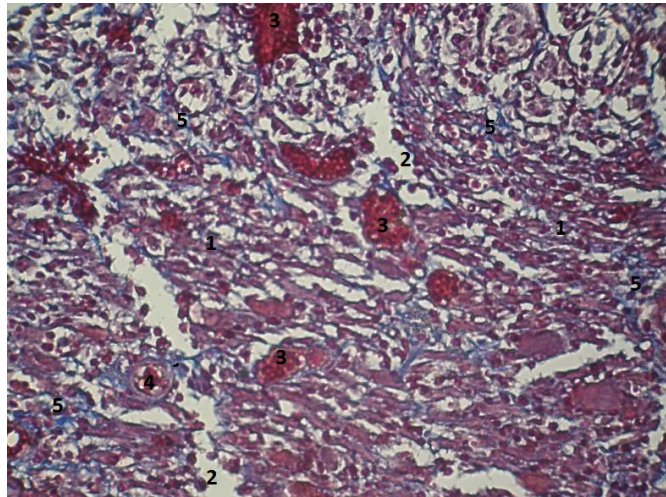


Рис. 3.12. Фото мікропрепарату грануляційної тканини лапаротомної рани щура другої підгрупи основної групи (ВЧТ – 40 смН₂О) на 5-у добу спостереження. Відмічається венозне повнокров'я, незначна кількість фібрину. Лімфоїдні клітини (1), фібробласти (2), еритроцити у венозних судинах (3), артеріальні судини (4), фібрин (5). Забарвлення водним блакитним-хромотропом 2В. Об. 10[×]. Ок. 10[×].

При дослідженні самої грануляційної тканини, зміни виникають починаючи з 3-ї доби спостереження, де за ВЧГ відмічається вірогідне переважання відсотку лімфоїдних клітин над фібробластами. Також, при зростанні рівня ВЧТ до 40 смН₂О відсоток нейтрофілів вірогідно перевищує відсоток фібробластів, що свідчить про підвищену проникність судин, набряк, тобто ознаки запалення.

На 5-у добу дослідження гістологічна картина при підвищенні рівня ВЧТ до 20 смН₂О наближається до норми, проте за ВЧТ – 40 смН₂О відсоток фібробластів залишається вірогідно меншим, а лімфоїдних клітин більшим.

Отримані результати дослідження, представлені в таблиці 3.5 вказують на вірогідне переважання показників у контрольній групі, проте різниця

проти показників тварин першої підгрупи основної групи на 3-ю та 5-у доби спостереження невірогідна. Показники другої підгрупи основної групи менші проти показників першої, впродовж всього терміну дослідження, за винятком 3-ї доби спостереження, де ця різниця невірогідна. У всіх дослідних групах, впродовж всього терміну дослідження, відмічається зростання показників, проте різниця проти попереднього показника вірогідна тільки у контрольній групі та першій підгрупі основної групи.

Таблиця 3.5

Механічна міцність післяопераційного рубця лапаротомної рани за створеної внутрішньочеревної гіпертензії, у різні терміни спостереження (M±m), mmHg

Терміни спостереження, доба	Група тварин		
	Контрольна група n=11	Перша підгрупа основної групи n=12	Друга підгрупа основної групи n=12
1-а	118,6 ± 5,56	104,6 ± 5,85 p>0,05	89,6 ± 4,58 p<0,01; p ₁ >0,05
3-я	145,5 ± 5,74 *	125,4 ± 3,77 p<0,05 *	104,2 ± 5,93 p<0,001; p ₁ <0,05
5-а	167,7 ± 6,01 *	150,4 ± 4,98 p>0,05 *	123,3 ± 7,08 p<0,001; p ₁ <0,05

Примітки:

1. n – кількість спостережень;
2. p – різниця проти показників контрольної групи;
3. p₁ – різниця проти показників першої підгрупи основної групи;
4. * – вірогідна різниця проти попереднього показника.

Підсумовуючи результати проведеного дослідження слід зазначити, що створена ВЧГ негативно впливає на міцність післяопераційного рубця. Так, стає зростання ВЧТ до 20 смН₂О призводить до зниження механічної міцності післяопераційного рубця, проте остання на 7-у добу спостереження повертається до норми, оскільки різниця показників із групою порівняння у даний термін невірогідна. Слід зазначити, що міцність післяопераційного рубця залежить від рівня ВЧТ, оскільки зростання останнього до 40 смН₂О

призводить до вірогідно менших показників проти інших дослідних груп, за винятком першої підгрупи основної групи на 1-у добу спостереження, де ця різниця невірогідна.

Також, необхідно додати, що динаміка зростання механічної міцності післяопераційного рубця, впродовж всього терміну дослідження, невірогідна при підвищенні ВЧТ до 40 smH₂O.

Отже, можна зробити висновки, що виникнення ВЧГ негативно впливає на дозрівання грануляційної тканини післяопераційного рубця лапаротомної рани, проте слід зазначити пряму залежність – чим вищий рівень сталого ВЧТ, тим пізніше настає адаптація репаративних процесів у ділянці лапаротомної рани. Це безумовно впливає на можливість виникнення ПЕ.

Створена ВЧГ призводить до зниження механічної міцності післяопераційного рубця лапаротомної рани. Ступінь негативного впливу ВЧГ на міцність післяопераційного рубця обернено пропорційна рівню ВЧТ ($r=-0,846$; $p=0,05$).

3.3. Вплив передопераційного гама-опромінення передньої черевної стінки на особливості морфології грануляційної тканини навколо сітчастого алотрансплантата

Застосування комбінованого лікування, яке включає виконання передопераційної променевої терапії, істотно впливає на репаративні процеси у зоні опромінення, що також підвищує ризик виникнення ПЕ [35, 39, 168].

Вивчення впливу передопераційного гама-опромінення ОЧП на морфологію грануляційної тканини навколо сітчастого алотрансплантата передньої черевної стінки у хворих на злоякісні новоутворення ОЧП дасть змогу більш оптимально визначити доцільність та безпечність застосування променевої терапії.

Тому, метою даного підрозділу було дослідити в експерименті вплив передопераційної дистанційного гама-опромінення на особливості морфології грануляційної тканини навколо елементів сітчастого

алотрансплантата м'язово-апоневротичного шару передньої черевної стінки.

Тварин розподілили на дві групи – контрольну (72 щура) та основну (96 щурів). Тварини основної групи, за 2 тижні до імплантації сітчастого алотрансплантата отримали опромінення на ділянку передньої черевної стінки, у дозі 14 Гр, із використанням гама-терапевтичного апарату АГАТ – Р1У (зав. № 03, рік випуску – 1999). Джерелом іонізуючого випромінювання є Кобальт 60 (Co-60). Доза опромінення підібрана емпірично, шляхом багаторазового опромінення тварин різними дозами.

Забір біологічного матеріалу проводили на 1-у, 3-ю, 5-у та 7-у доби після виконання оперативного втручання.

Дані терміни дослідження зумовлені вивченням репаративних процесів післяопераційного рубця лапаротомної рани у ранньому післяопераційному періоді, саме на лабораторних щурах.

Отримані результати дослідження свідчать, що на 1-у добу після імплантації сітчастого алотрансплантата відмічається набряк тканин, який більш виражений у тварин основної групи (рис. 3.13, рис. 3.14).

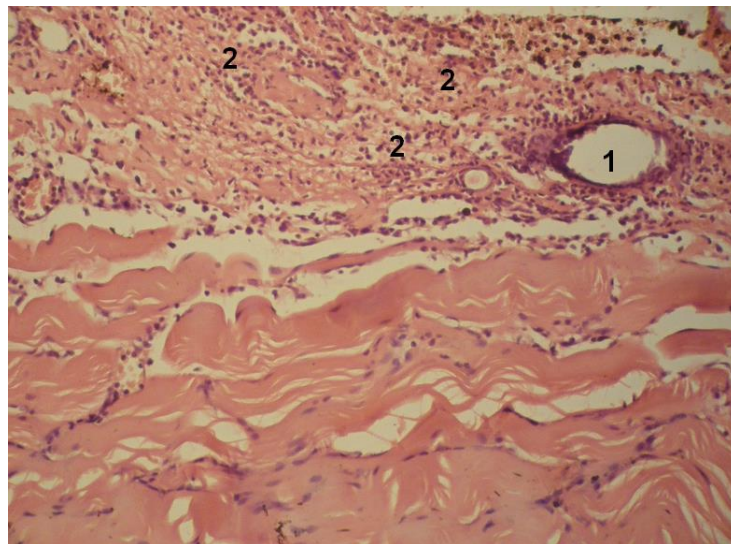


Рис. 3.13. Фото мікропрепарату грануляційної тканини післяопераційного рубця лабораторного щура контрольної групи на 1-у добу після імплантації сітчастого алотрансплантата. Елементи сітчастого алотрансплантата (1). Набряк тканин з великою кількістю поліморфноядерних лейкоцитів (2). Гематоксилін і еозин. Об. $10\times$. Ок. $10\times$.

В грануляційній тканині тварин обох дослідних груп у цей період дослідження відсутні фібробласти, а переважають поліморфноядерні лейкоцити, відсоток яких є вірогідно вищий у тварин основної групи. Відсоток лімфоїдних клітин в обох дослідних групах вірогідно менша за відсоток поліморфноядерних лейкоцитів, проте він вищий за решту клітин. Кількість плазмоцитів грануляційної тканини найнижча, в основній групі – взагалі поодинокі в полі зору.

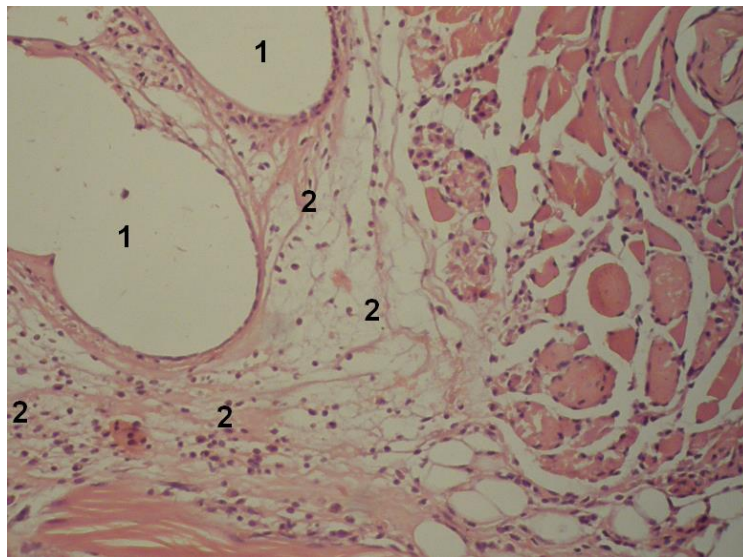


Рис. 3.14. Фото мікропрепарату грануляційної тканини післяопераційного рубця лабораторного щура основної групи на 1-у добу після імплантації сітчастого алотрансплантата. Елементи сітчастого трансплантата (1). Виражений набряк тканин з великою кількістю поліморфноядерних лейкоцитів та відсутністю фібробластів (2). Гематоксилін і еозин. Об. $10\times$. Ок. $10\times$.

На 3-ю добу відмічається менш виражений набряк тканин біля елементів сітчастого алотрансплантата, проте в основній він все ще сильніший. Навколо набрякової зони присутні поліморфноядерні лейкоцити, фібробласти, лімфоїдні клітини, які розташовуються нерівномірно. Лімфоїдні клітини концентруються у міжм'язових прошарках сполучної тканини, навколо сітчастого алотрансплантата. В грануляційній тканині тварин контрольної групи переважають поліморфноядерні лейкоцити, а в основній –

лімфоїдні клітини та фібробласти, відсоток яких невірогідно менший.

Кількість фібробластів та макрофагів у тварин контрольної групи вірогідно найнижча. У тварин основної групи зустрічаються поодинокі макрофаги в полі зору, а плазмоцити становлять вірогідно найменший відсоток.

На 5-у добу після імплантації сітчастого алотрансплантата в грануляційній тканині тварин обох дослідних груп вірогідно найвищий відсоток становлять фібробласти. В обох дослідних групах, відсоток лімфоїдних клітин вірогідно менший за фібробластів, проте вищу за решту клітин. Макрофаги грануляційної тканини становлять найменший відсоток, а в основній групі – взагалі зустрічаються поодинокі в полі зору.

Патоморфологічна картина грануляційної тканини 7-ї доби подібна до 5-ї доби спостереження, проте характеризується нерівномірним розподілом різних клітинних елементів. В обох дослідних групах переважають фібробласти, а найменший відсоток складають лімфоїдні клітини (рис. 3.15, рис. 3.16, рис. 3.17, рис. 3.18).

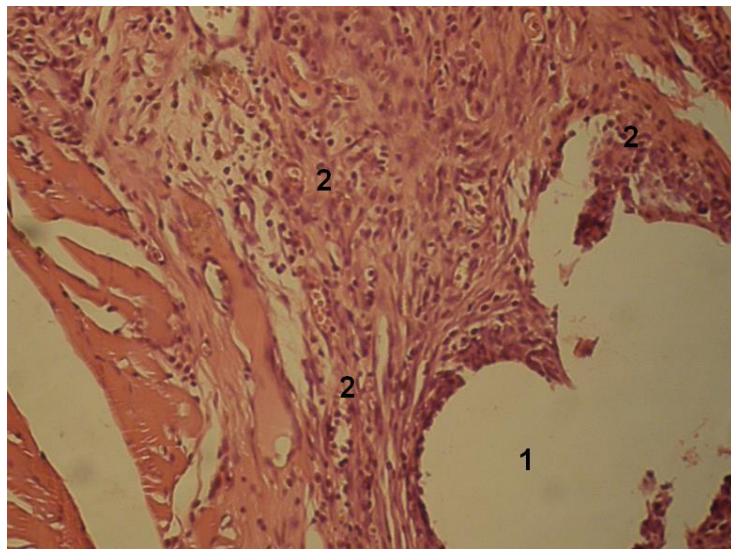


Рис. 3.15. Фото мікропрепарату грануляційної тканини післяопераційного рубця лабораторного щура контрольної групи на 7-у добу після імплантації сітчастого алотрансплантата. Елементи сітчастого алотрансплантата (1). В грануляційній тканині переважають фібробласти (2). Гематоксилін і еозин. Об. $10\times$. Ок. $10\times$.

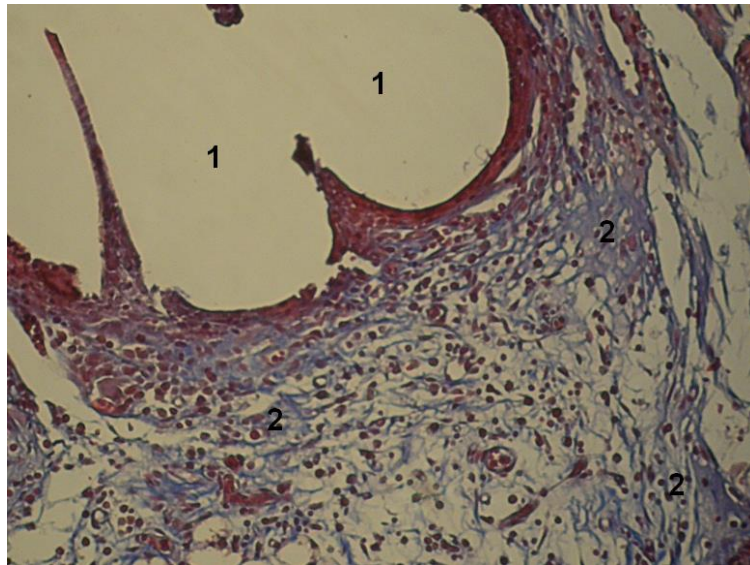


Рис. 3.16. Фото мікропрепарату грануляційної тканини післяопераційного рубця лабораторного щура контрольної групи на 7-у добу після імплантації сітчастого алотрансплантата. Елементи сітчастого трансплантата (1). Колагенові волокна навколо сітчастого алотрансплантата (2). Зabarвлення водним блакитним-хромотропом 2В. Об. 10[×]. Ок. 10[×].

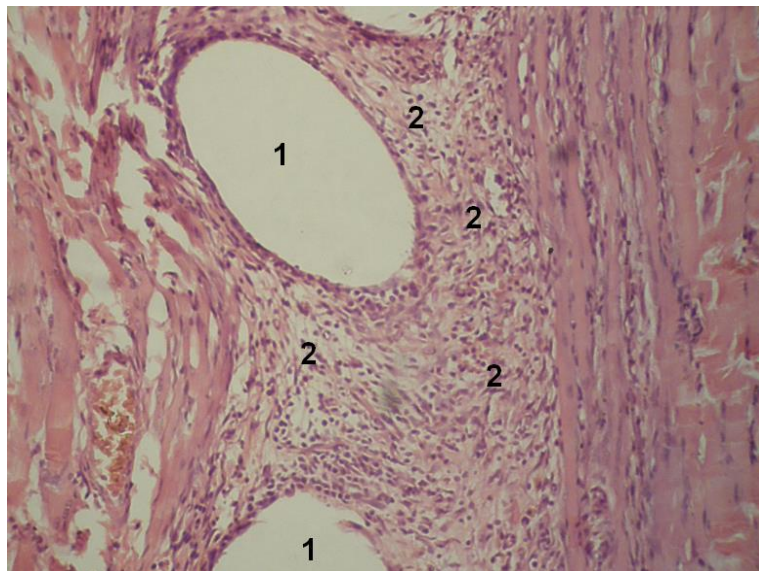


Рис. 3.17. Фото мікропрепарату грануляційної тканини післяопераційного рубця лабораторного щура основної групи на 7-у добу після імплантації сітчастого алотрансплантата. Елементи сітчастого алотрансплантата (1). В грануляційній тканині велика кількість фіброblastів (2). Гематоксилін і еозин. Об. 10[×]. Ок. 10[×].

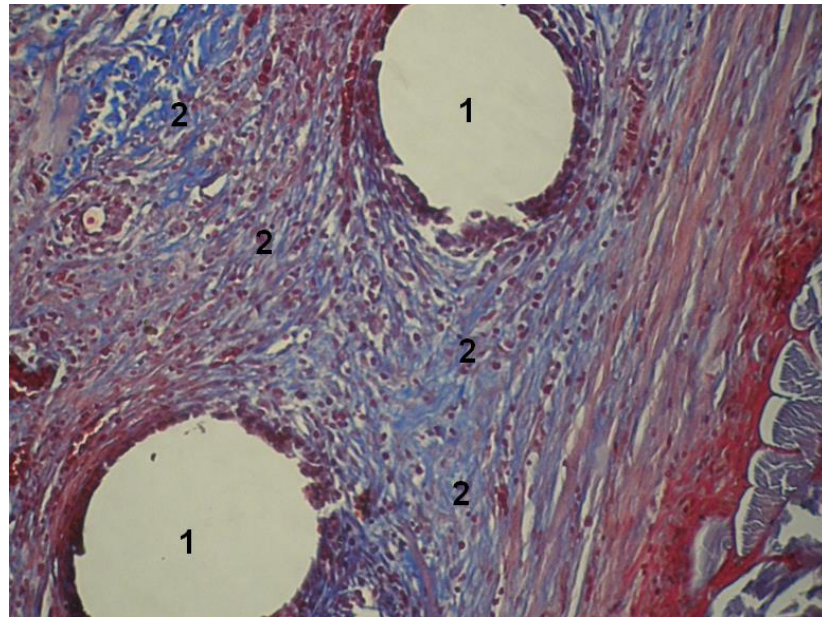


Рис. 3.18. Фото мікропрепарату грануляційної тканини післяопераційного рубця лабораторного щура основної групи на 7-у добу після імплантації сітчастого алотрансплантата. Елементи сітчастого алотрансплантата (1). В грануляційній тканині багато колагенових волокон (2). Забарвлення водним блакитним-хромотропом 2В. Об. 10[×]. Ок. 10[×].

Для більш детального аналізу клітинного складу грануляційної тканини, порівняно відсоток фібробластів, лімфоїдних клітин, поліморфноядерних лейкоцитів, макрофагів, плазмоцитів грануляційної тканини навколо сітчастого алотрансплантата між тваринами обох дослідних груп, залежно від терміну після імплантації сітчастого алотрансплантата.

Аналізуючи результати дослідження представлені в таблиці 3.6 слід відмітити відсутність фібробластів на 1-у добу після імплантації сітчастого алотрансплантата. Впродовж всього терміну дослідження спостерігається вірогідне переважання відсотку фібробластів у тварин основної групи. Також, впродовж всього терміну спостереження, в обох дослідних групах тварин, має місце вірогідне зростання їх кількості.

Таблиця 3.6

**Фібробласти грануляційної тканини навколо сітчастого
алотрансплантата, у різні терміни спостереження після імплантації
сітчастого алотрансплантата, (M±m), %**

Терміни спостереження, доба	Група тварин	
	Контрольна n=18	Основна n=24
1-а	-	-
3-я	5,22 ± 0,624 p ₁ <0,001	38,21 ± 0,812 p<0,001; p ₁ <0,001
5-а	64,67 ± 0,925 p ₁ <0,001	81,46 ± 0,535 p<0,001; p ₁ <0,001
7-а	89,17 ± 0,562 p ₁ <0,001	94,38 ± 0,524 p<0,001; p ₁ <0,001

Примітки:

1. n – кількість спостережень;
2. p – різниця проти контрольної групи;
3. p₁ – вірогідна різниця проти показників попереднього терміну спостереження.

Результати дослідження представлені в таблиці 3.7 вказують на вірогідно менший відсоток лімфоїдних клітин у тварин основної групи, впродовж всього терміну дослідження, за винятком 3-ї доби спостереження, де навпаки їх кількість більша. Різниця динаміки кількості клітин впродовж всього терміну дослідження, в обох дослідних групах, вірогідна, за винятком 5-ї доби контрольної групи.

Таблиця 3.7

**Лімфоїдні клітини грануляційної тканини навколо сітчастого
алотрансплантата, у різні терміни спостереження після імплантації
сітчастого алотрансплантата, (M±m), %**

Терміни спостереження, доба	Група тварин	
	Контрольна n=18	Основна n=24
1-а	38,22 ± 0,774	9,167 ± 0,583 p<0,001

Продовження таблиці 3.7

3-я	24,06 ± 0,895 p ₁ <0,001	39,96 ± 1,224 p<0,001; p ₁ <0,001
5-а	22,17 ± 0,974 p ₁ >0,05	16,21 ± 0,643 p<0,001; p ₁ <0,001
7-а	7,72 ± 0,411 p ₁ <0,001	4,29 ± 0,452 p<0,001; p ₁ <0,001

Примітки:

1. n – кількість спостережень;
2. p – різниця проти контрольної групи;
3. p₁ – вірогідна різниця проти показників попереднього терміну спостереження.

Оцінюючи результати представлені в таблиці 3.8 слід відмітити відсутність поліморфноядерних лейкоцитів на 7-у добу спостереження. На 1-у добу після імплантації сітчастого алотрансплантата, в основній групі тварин, відмічається вірогідне переважання відсотку поліморфноядерних лейкоцитів, але на 3-ю та 5-у доби навпаки – їх відсоток менший проти контрольної групи. Впродовж всього терміну спостереження, в основній групі тварин, відмічається вірогідне зменшення відсотку поліморфноядерних лейкоцитів. В групі порівняння на 3-ю добу відсоток поліморфноядерних лейкоцитів вірогідно зростає, а на 5-у – різко зменшується.

Таблиця 3.8

Поліморфноядерні лейкоцити грануляційної тканини навколо сітчастого алотрансплантата, у різні терміни спостереження після імплантації сітчастого алотрансплантата, (M±m), %

Терміни спостереження, доба	Група тварин	
	Контрольна n=18	Основна n=24
1-а	42,11 ± 0,896	89,63 ± 0,675 p<0,001
3-я	51,61 ± 0,957 p ₁ <0,001	15,04 ± 0,553 p<0,001; p ₁ <0,001
5-а	9,06 ± 0,639 p ₁ <0,001	2,33 ± 0,305 p<0,001; p ₁ <0,001

Продовження таблиці 3.8

7-а	-	-
-----	---	---

Примітки:

1. n – кількість спостережень;
2. p – різниця проти контрольної групи;
3. p_1 – вірогідна різниця проти показників попереднього терміну спостереження.

Аналізуючи результати дослідження макрофагів грануляційної тканини, які наведені в таблиці 3.9, слід відмітити наявність поодиноких клітин в полі зору у тварин основної групи на 3-ю та 5-у доби спостереження. На 1-у та 7-у доби дослідження відсоток макрофагів у тварин основної групи вірогідно менша проти контрольної групи.

Таблиця 3.9

Макрофаги грануляційної тканини навколо сітчастого алотрансплантата, у різні терміни спостереження після імплантації сітчастого алотрансплантата, ($M \pm m$), %

Терміни спостереження, доба	Група тварин	
	Контрольна n=18	Основна n=24
1-а	12,06 ± 0,79	1,38 ± 0,132 $p < 0,001$
3-я	7,06 ± 0,629 $p_1 < 0,001$	Поодинокі
5-а	5,06 ± 0,629 $p_1 < 0,05$	Поодинокі
7-а	3,11 ± 0,442 $p_1 < 0,05$	1,33 ± 0,115 $p < 0,01$

Примітки:

1. n – кількість спостережень;
2. p – різниця проти контрольної групи;
3. p_1 – вірогідна різниця проти показників попереднього терміну спостереження.

Представлені в таблиці 3.10 результати дослідження плазмоцитів грануляційної тканини вказують на відсутність клітин в обох дослідних

групах на 5-у та 7-у доби спостереження. На 1-у добу спостереження в основній групі тварин відмічаються поодинокі клітини в полі зору. Спостерігається вірогідно менший відсоток клітин в основній групі на 3-ю добу дослідження.

Таблиця 3.10

Плазмоцити грануляційної тканини навколо сітчастого алотрансплантата, у різні терміни спостереження після імплантації сітчастого алотрансплантата, (M±m), %

Терміни спостереження, доба	Група тварин	
	Контрольна n=18	Основна n=24
1-а	8,11 ± 0,671	Поодинокі
3-я	12,11 ± 0,816 p ₁ <0,01	7,04 ± 0,452 p<0,001
5-а	-	-
7-а	-	-

Примітки:

1. n – кількість спостережень;
2. p – різниця проти контрольної групи;
3. p₁ – вірогідна різниця проти показників попереднього терміну спостереження.

Отже, застосування дистанційного гама-опромінення перед імплантацією сітчастого алотрансплантата призводить до вірогідного збільшення відсотку фібробластів, зменшення – лімфоїдних клітин, поліморфноядерних лейкоцитів, макрофагів, а також плазмоцитів грануляційної тканини переважно на 5-у та 7-у доби після виконання оперативного втручання.

При забарвленні препаратів водним блакитним хромотропом 2 В, на 1-у добу після імплантації сітчастого алотрансплантата, навколо елементів останнього відмічаються слабо пофарбовані колагенові волокна та фібрин, а

також дрібні крововиливи.

Оцінюючи результати дослідження питомого об'єму колагенових волокон на одиницю площі грануляційної тканини, які представлені в таблиці 3.11, слід відмітити вірогідне переважання показників у тварин основної групи впродовж всього терміну дослідження. В обох дослідних групах відмічається вірогідне зростання питомого об'єму колагенових волокон впродовж всього терміну спостереження.

Таблиця 3.11

**Питомий об'єм колагенових волокон на одиницю площі
грануляційної тканини лапаротомної рани, у різні терміни
спостереження після імплантації сітчастого алотрансплантата (M±m), %**

Терміни спостереження, доба	Група тварин	
	Контрольна n=18	Основна n=24
1-а	-	-
3-я	7,17 ± 0,715	10,29 ± 0,582 p<0,01
5-а	22,06 ± 0,608 p ₁ <0,001	38,46 ± 0,775 p<0,001; p ₁ <0,001
7-а	69,16 ± 0,926 p ₁ <0,001	75,17 ± 0,749 p<0,001; p ₁ <0,001

Примітки:

1. n – кількість спостережень;
2. p – різниця проти контрольної групи;
3. p₁ – вірогідна різниця проти показників попереднього терміну спостереження.

Наведені в таблиці 3.12 результати дослідження оптичної густини забарвлених колагенових волокон вказують на вірогідне переважання показників у тварин основної групи, впродовж всього терміну спостереження. Впродовж всього терміну дослідження, в обох дослідних

групах тварин, відмічається вірогідне зростання оптичної густини забарвлених колагенових волокон.

Таблиця 3.12

Оптична густина забарвлених колагенових волокон водним блакитним, у різні терміни спостереження після імплантації сітчастого алотрансплантата, ($M \pm m$), в одиницях оптичної густини

Терміни спостереження, доба	Група тварин	
	Контрольна n=18	Основна n=24
1-а	-	-
3-я	$0,104 \pm 0,0031$	$0,128 \pm 0,0022$ $p < 0,001$
5-а	$0,231 \pm 0,0023$ $p_1 < 0,001$	$0,254 \pm 0,0013$ $p < 0,001$; $p_1 < 0,001$
7-а	$0,278 \pm 0,0022$ $p_1 < 0,001$	$0,341 \pm 0,0021$ $p < 0,001$; $p_1 < 0,001$

Примітки:

1. n – кількість спостережень;
2. p – різниця проти контрольної групи;
3. p_1 – вірогідна різниця проти показників попереднього терміну спостереження.

Результати дослідження питомого об'єму кровоносних судин в грануляційній тканині, які представлені в таблиці 3.13, вказують на вірогідно менші показники у тварин основної групи, за винятком 5-ї доби спостереження, де ця різниця невірогідна. В контрольній групі, починаючи з 5-ї доби спостереження відмічається вірогідне зниження питомого об'єму кровоносних судин в грануляційній тканині. Впродовж всього терміну дослідження, у тварин основної групи, відмічається зростання питомого об'єму кровоносних судин в грануляційній тканині, проте показники 7-ї доби спостереження невірогідні проти 5-ї.

Таблиця 3.13

Питомий об'єм кровеносних судин в грануляційній тканині, у різні терміни спостереження після імплантації сітчастого алотрансплантата, %

Терміни спостереження, доба	Група тварин	
	Контрольна n=18	Основна n=24
1-а	-	-
3-я	8,22 ± 0,664	3,67 ± 0,428 p<0,001
5-а	8,89 ± 0,723 p ₁ >0,05	8,29 ± 0,775 p>0,05; p ₁ <0,001
7-а	5,39 ± 0,578 p ₁ <0,01	9,25 ± 0,594 p<0,001; p ₁ >0,05

Примітки:

1. n – кількість спостережень;
2. p – різниця проти контрольної групи;
3. p₁ – вірогідна різниця проти показників попереднього терміну спостереження.

Отже, застосування передопераційного гама-опромінення дещо спотворює процеси дозрівання грануляційної тканини післяопераційного рубця, що проявляється вірогідним збільшенням питомого об'єму колагенових волокон та їх оптичної густини, а також питомого об'єму судин, на 7-у добу спостереження.

Також, характерною особливістю морфології грануляційної тканини навколо елементів сітчастого алотрансплантата, при застосуванні передопераційного гама-опромінення, є нерівномірне її дозрівання та розташування судин.

3.4. Вплив післяопераційного гама-опромінення передньої черевної стінки на морфологію грануляційної тканини навколо сітчастого алотрансплантата

Як вже зазначалося одним із методів попередження ПЕ є укріплення

передньої черевної стінки сітчастим алотрансплантатом, проте залишається невідомим, як післяопераційна променева терапія впливає на швидкість регенерації, ризик розвитку гнійно-запальних ускладнень з боку післяопераційної рани.

Тому, метою даного підрозділу було вивчити в експерименті особливості морфології грануляційної тканини навколо елементів сітчастого алотрансплантата м'язово-апоневротичного шару передньої черевної стінки при застосуванні післяопераційного дистанційного гамма-опромінення.

Тварини розподілені на дві групи – контрольну (72 щура) та основну (96 щурів). Тварини основної групи, з 13-ї по 19-у доби після імплантації сітчастого алотрансплантату, отримали опромінення ділянки розташування останнього, у дозі 14 Гр, із використанням гамма-терапевтичного апарату АГАТ – Р1У (зав. № 03, рік випуску – 1999). Джерелом іонізуючого випромінювання є Кобальт 60 (Co-60).

Вищезазначені терміни опромінення зумовлені відносною зрілістю грануляційної тканини навколо сітчастого алотрансплантату м'язово-апоневротичного шару лабораторних щурів.

Забір біологічного матеріалу проводили на 20-у, 30-у, 40-у та 50-у доби після виконання оперативного втручання, що пояснюється віддаленими термінами формування грануляційної тканини.

Отже, на 20-у добу спостереження, у тварин основної групи, відмічається нерівномірна структура грануляційної тканини, яка характеризується ділянками де переважають кровоносні судини, місцями скупчення фібробластів або лімфоїдних клітин, а також осередками де має місце набряк останньої. У тварин контрольної групи, на відміну від основної ,набряк грануляційної тканини відсутній, а лімфоїдні клітини переважно зустрічаються по периферії останньої (рис. 3.19, рис. 3.20, рис. 3.21, рис. 3.22).

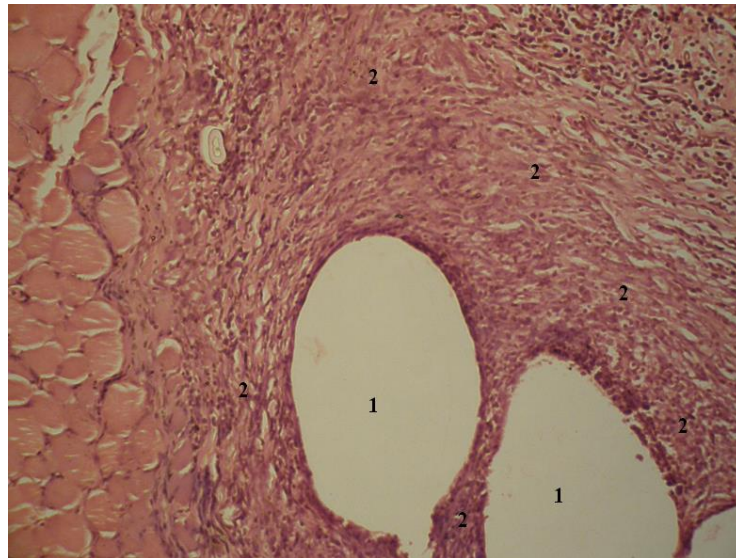


Рис. 3.19. Фото мікропрепарату грануляційної тканини післяопераційного рубця лабораторного щура контрольної групи на 20-у добу після імплантації сітчастого алотрансплантата. Елементи сітчастого алотрансплантата (1). Грануляційна тканина (2). Гематоксилін і еозин. Об. 10[×]. Ок. 10[×].

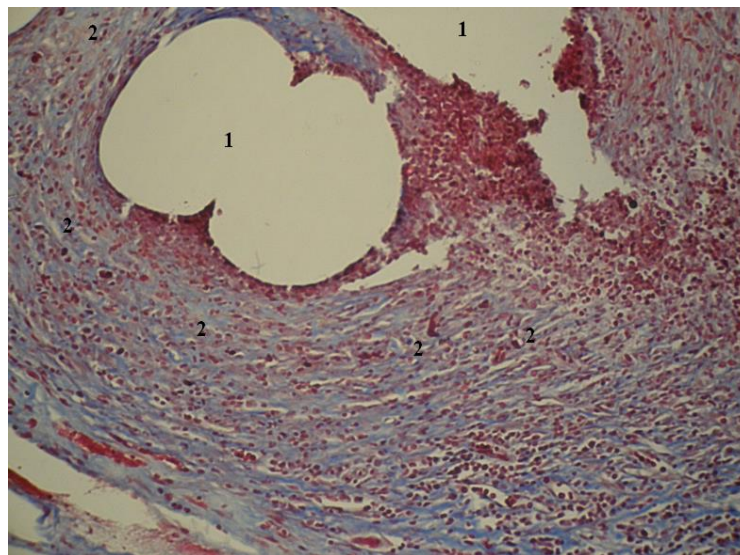


Рис. 3.20. Фото мікропрепарату грануляційної тканини післяопераційного рубця лабораторного щура основної групи на 20-у добу після імплантації сітчастого алотрансплантата. Елементи сітчастого алотрансплантата (1). Грануляційна тканина (2). Забарвлення водним блакитним-хромотропом 2В. Об. 10[×]. Ок. 10[×].

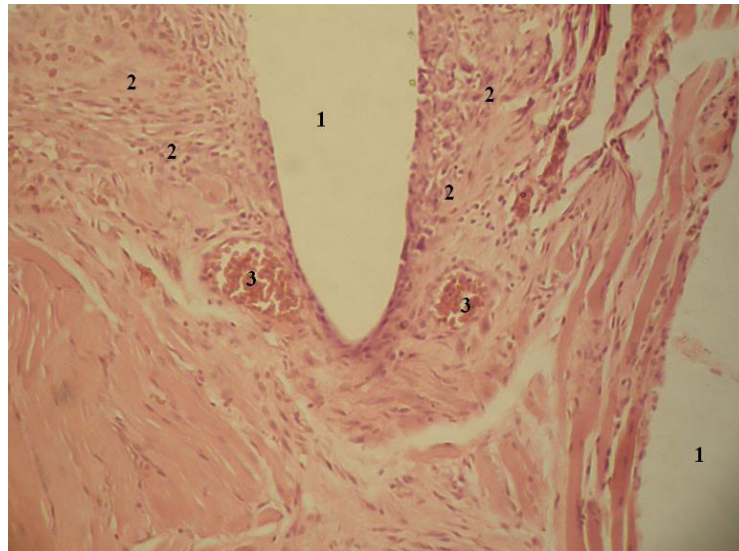


Рис. 3.21. Фото мікропрепарату грануляційної тканини післяопераційного рубця лабораторного щура основної групи на 20-у добу після імплантації сітчастого алотрансплантата. Елементи сітчастого алотрансплантата (1). Грануляційна тканина (2). Кровоносні судини (3). Гематоксилін і еозин. Об. $10\times$. Ок. $10\times$.

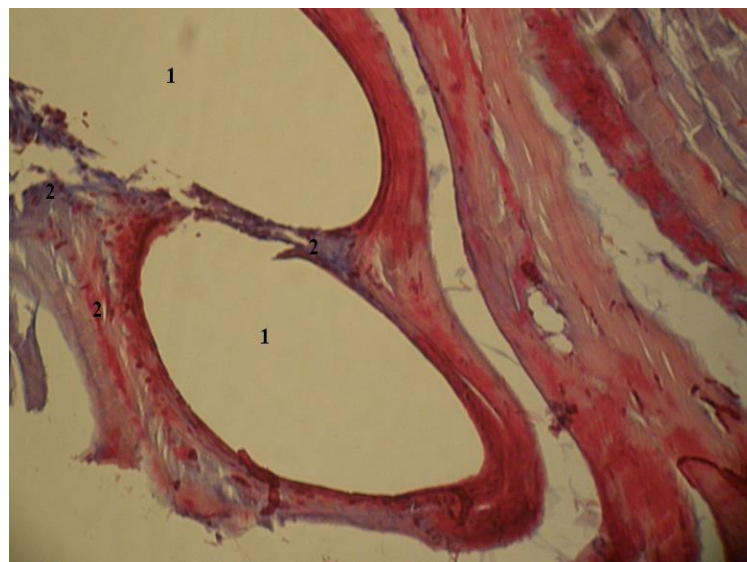


Рис. 3.22. Фото мікропрепарату грануляційної тканини післяопераційного рубця лабораторного щура основної групи на 20-у добу після імплантації сітчастого алотрансплантата. Елементи сітчастого алотрансплантата (1). Грануляційна тканина (2). Забарвлення водним блакитним-хромотропом 2В. Об. $10\times$. Ок. $10\times$.

На 30-у добу дослідження об'єм грануляційної тканини, в обох дослідних групах, менший порівняно з 20-ю добою спостереження. У тварин основної групи, на відміну від контрольної, залишається набряк грануляційної тканини, а також відмічається більший об'єм останньої. Колагенові волокна у тварин основної групи потовщені та випрямлені.

На 40-у та 50-у доби спостереження, морфологічна картина грануляційної тканини у тварин контрольної групи залишається без змін. В основній групі тварин зберігається набряк грануляційної тканини, проте зменшується її об'єм. Також, у тварин основної групи, мають місце ділянки накопичення ліпофусцину, який утворився внаслідок опромінення, шляхом посиленого перекісного окислення ліпідів (рис. 3.23, рис. 3.24, рис. 3.25, рис. 3.26).

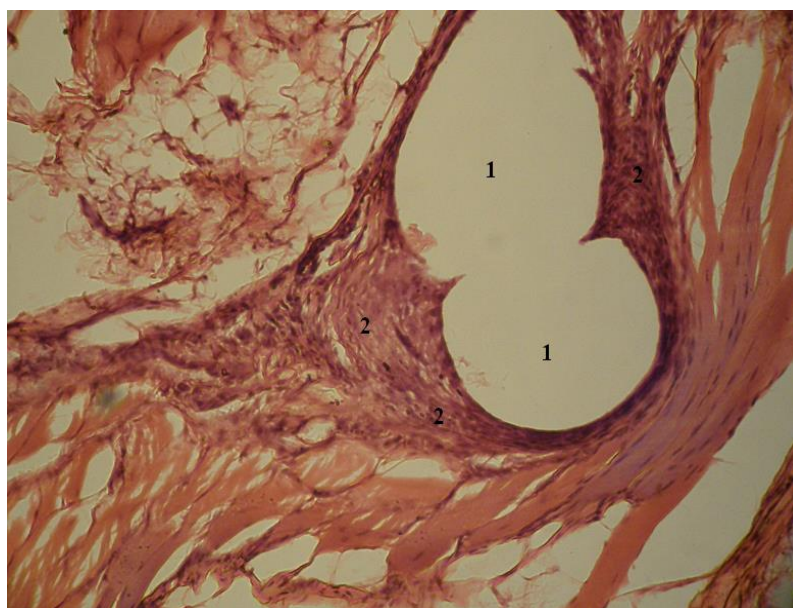


Рис. 3.23. Фото мікропрепарату грануляційної тканини післяопераційного рубця лабораторного щура контрольної групи на 50-у добу після імплантації сітчастого алотрансплантата. Елементи сітчастого алотрансплантата (1). Грануляційна тканина (2). Гематоксилін і еозин. Об. $10\times$. Ок. $10\times$.

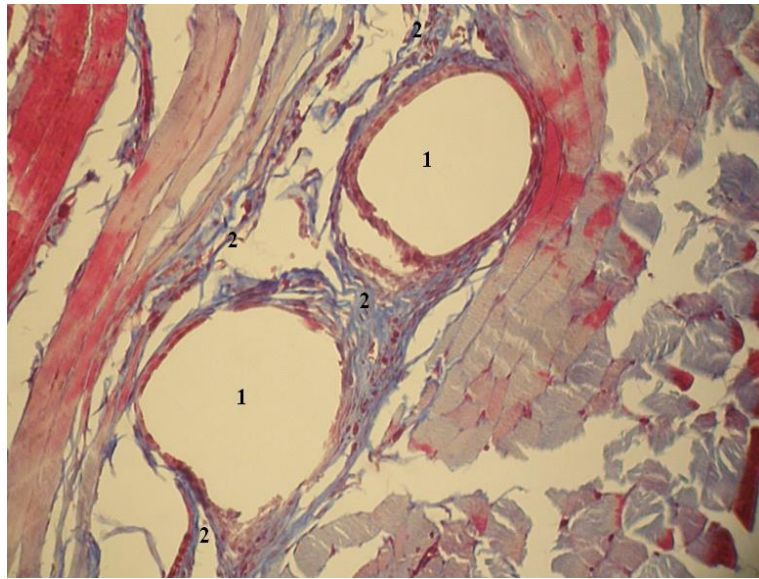


Рис. 3.24. Фото мікропрепарату грануляційної тканини післяопераційного рубця лабораторного щура контрольної групи на 50-у добу після імплантації сітчастого алотрансплантата. Елементи сітчастого алотрансплантата (1). Грануляційна тканина (2). Забарвлення водним блакитним-хромотропом 2В. Об. $10\times$. Ок. $10\times$.

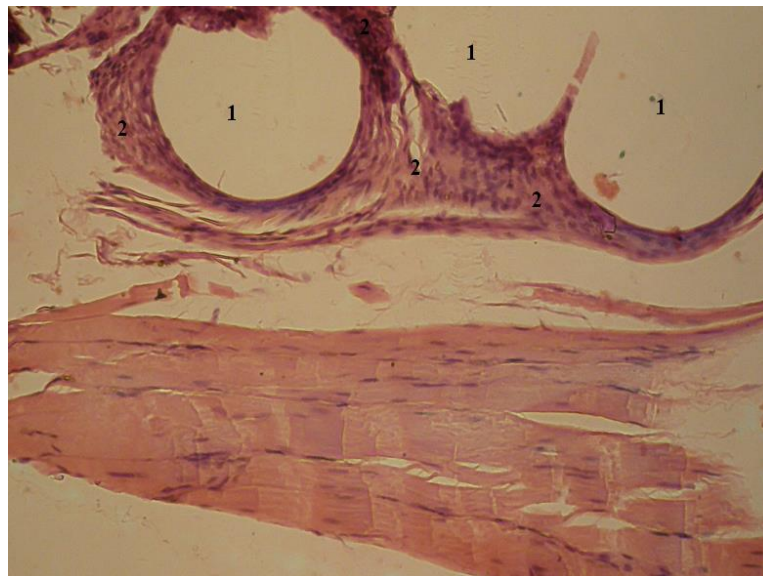


Рис. 3.25. Фото мікропрепарату грануляційної тканини післяопераційного рубця лабораторного щура основної групи на 40-у добу після імплантації сітчастого алотрансплантата. Елементи сітчастого алотрансплантата (1). Грануляційна тканина (2). Гематоксилін і еозин. Об. $10\times$. Ок. $10\times$.

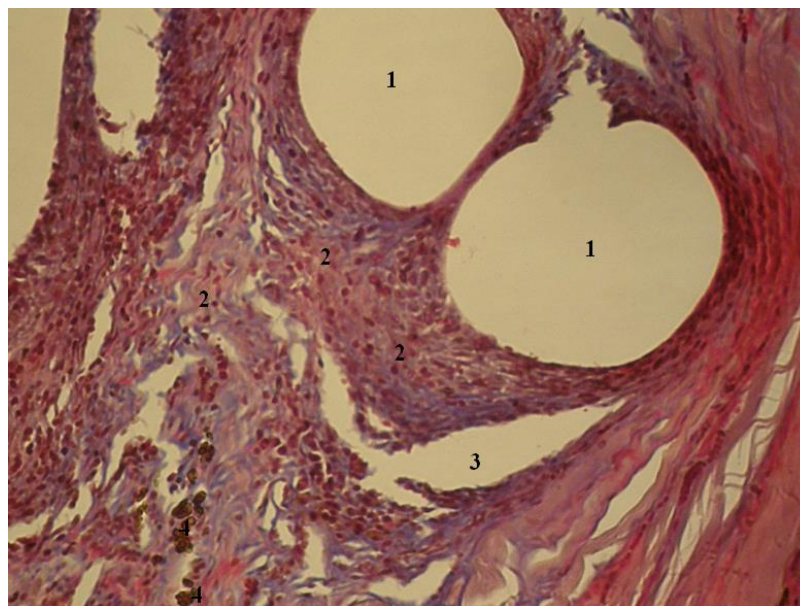


Рис. 3.26. Фото мікропрепарату грануляційної тканини післяопераційного рубця лабораторного щура основної групи на 50-у добу після імплантації сітчастого алотрансплантата. Елементи сітчастого алотрансплантата (1). Грануляційна тканина (2). Ділянка набряку (3). Місця накопичення ліпофусцину (4). Забарвлення водним блакитним-хромотропом 2В. Об. $10\times$. Ок. $10\times$.

Для більш детального аналізу клітинного складу грануляційної тканини порівняно відсоток фіброblastів, лімфоїдних клітин, поліморфноядерних лейкоцитів, макрофагів, плазмоцитів грануляційної тканини навколо сітчастого алотрансплантата між тваринами обох дослідних груп, між тваринами обох дослідних груп, залежно від терміну після імплантації сітчастого алотрансплантата.

Аналізуючи результати дослідження представлені в таблиці 3.10 слід відмітити вірогідне переважання кількості фіброblastів на 30-у добу спостереження у тварин основної групи. Впродовж всього терміну спостереження, у тварин контрольної групи, спостерігається зростання кількості фіброblastів, за винятком 50-ї доби спостереження, де ця різниця проти 40-ї доби невірогідна. В основній групі тварин також відмічається зростання кількості фіброblastів впродовж всього терміну

спостереження, проте на 40-у добу має місце вірогідне зменшення їх кількості.

Таблиця 3.10

**Фібробласти грануляційної тканини навколо сітчастого
алотрансплантата, у різні терміни спостереження
після імплантації сітчастого алотрансплантату, (M±m), %**

Терміни спостереження, доба	Група тварин	
	Контрольна n=16	Основна n=22
20-а	72,31 ± 0,746	19,32 ± 0,672 p<0,001
30-а	79,31 ± 0,794 p ₁ <0,001	90,68 ± 0,815 p<0,001; p ₁ <0,001
40-а	97,13 ± 0,473 p ₁ <0,001*	84,05 ± 0,622 p<0,001; p ₁ <0,001*
50-а	98,06 ± 0,309 p ₁ <0,001	90,32 ± 0,782 p<0,001; p ₁ <0,001*

Примітки:

1. n – кількість спостережень;
2. p – різниця проти показників контрольної групи;
3. p₁ – різниця проти показників 20-ї доби спостереження;
4. * – вірогідна різниця проти показників попереднього терміну спостереження.

Результати дослідження представлені в таблиці 3.11 вказують на вірогідне переважання лімфоїдних клітин у тварин основної групи, впродовж всього терміну дослідження, за винятком 30-ї доби спостереження, де навпаки їх кількість менша. В обох дослідних групах, впродовж всього терміну дослідження відмічається вірогідне зменшення кількості лімфоїдних клітини, за винятком основної групи на 40-у добу спостереження, де кількість останніх зростає.

Таблиця 3.11

**Лімфоїдні клітини грануляційної тканини навколо сітчастого
алотрансплантата, у різні терміни спостереження
після імплантації сітчастого алотрансплантату, (M±m), %**

Терміни спостереження, доба	Група тварин	
	Контрольна n=16	Основна n=22
20-а	23,13 ± 0,865	70,23 ± 0,631 p<0,001
30-а	17,44 ± 0,508 p ₁ <0,001	7,55 ± 0,473 p<0,001; p ₁ <0,001
40-а	3,19 ± 0,319 p ₁ <0,001*	13,27 ± 0,484 p<0,001; p ₁ <0,001*
50-а	2,13 ± 0,272 p ₁ <0,001	6,32 ± 0,408 p<0,001; p ₁ <0,001*

Примітки:

1. n – кількість спостережень;
2. p – різниця проти показників контрольної групи;
3. p₁ – різниця проти показників 20-ї доби спостереження;
4. * – вірогідна різниця проти показників попереднього терміну.

Оцінюючи результати представлені в таблиці 3.12 слід відмітити відсутність плазматичних клітин у групі порівняння, починаючи з 40-ї доби спостереження. Показники основної групи вірогідно переважають тільки на 20-у добу спостереження. В обох дослідних групах тварин, на 30-у добу спостереження відмічається зменшення кількості плазматичних клітин, проте ця різниця невірогідна у контрольній групі.

Таблиця 3.12

**Плазматичні клітини грануляційної тканини навколо сітчастого
алотрансплантата, у різні терміни спостереження
після імплантації сітчастого алотрансплантату, (M±m), %**

Терміни спостереження, доба	Група тварин	
	Контрольна n=16	Основна n=22
20-а	1,16 ± 0,14	4,27 ± 0,337 p<0,001

Продовження таблиці 3.12

30-а	1,11 ± 0,148 p ₁ >0,05	0,52 ± 0,057 p<0,001; p ₁ <0,001
40-а	Поодинокі	1,03 ± 0,121 p ₁ <0,001*
50-а	Поодинокі	1,05 ± 0,12 p ₁ <0,001

Примітки:

1. n – кількість спостережень;
2. p – різниця проти показників контрольної групи;
3. p₁ – різниця проти показників 20-ї доби спостереження;
4. * – вірогідна різниця проти показників попереднього терміну спостереження.

Аналізуючи результати дослідження макрофагів грануляційної тканини, які наведені в таблиці 3.13, слід також відмітити відсутність останніх у контрольній групі, починаючи з 40-ї доби спостереження. Переважає кількість макрофагів тварин основної, проте ця різниця на 30-у добу спостереження невірогідна. В обох дослідних групах тварин, впродовж всього терміну дослідження, відмічається зниження кількості макрофагів.

Таблиця 3.13

**Макрофаги грануляційної тканини навколо сітчастого
алотрансплантата, у різні терміни спостереження
після імплантації сітчастого алотрансплантату, (M±m), %**

Терміни спостереження, доба	Група тварин	
	Контрольна n=16	Основна n=22
20-а	4,44 ± 0,387	7,23 ± 0,558 p<0,001
30-а	2,19 ± 0,262 p ₁ <0,001	2,23 ± 0,227 p>0,05; p ₁ <0,001
40-а	Поодинокі	2,45 ± 0,261 p ₁ <0,001
50-а	Поодинокі	2,05 ± 0,283 p ₁ <0,001

Примітки:

1. n – кількість спостережень;
2. p – різниця проти показників контрольної групи;
3. p₁ – різниця проти показників 20-ї доби спостереження.

Отже, застосування дистанційного гама-опромінення після імплантації сітчастого алотрансплантата призводить до нерівномірного дозрівання грануляційної тканини її набряку, вірогідного зменшення відсотку фібробластів, збільшення – лімфоїдних клітин, а також появи плазматичних клітин та макрофагів на 40-у та 50-у доби спостереження.

Оцінюючи результати дослідження питомого об'єму колагенових волокон на одиницю площі грануляційної тканини, які представлені в таблиці 3.14, слід відмітити вірогідне переважання показників у тварин основної групи, впродовж всього терміну дослідження. В обох дослідних групах відмічається вірогідне зростання питомого об'єму колагенових волокон, впродовж всього терміну спостереження.

Таблиця 3.14

**Питомий об'єм колагенових волокон на одиницю площі
грануляційної тканини, у різні терміни спостереження
після імплантації сітчастого алотрансплантату, (M±m), %**

Терміни спостереження, доба	Група тварин	
	Контрольна n=16	Основна n=22
20-а	48,31 ± 0,805	52,18 ± 0,591 p<0,001
30-а	50,63 ± 0,547 p ₁ <0,001	53,27 ± 0,484 p<0,001; p ₁ >0,05
40-а	52,44 ± 0,701 p ₁ <0,001*	60,05 ± 0,629 p<0,001; p ₁ <0,001*
50-а	52,38 ± 0,554 p ₁ <0,001	54,23 ± 0,603 p<0,001; p ₁ <0,001*

Примітки:

1. n – кількість спостережень;
2. p – різниця проти показників контрольної групи;
3. p₁ – різниця проти показників 20-ї доби спостереження;
4. * – вірогідна різниця проти показників попереднього терміну спостереження.

Наведені в таблиці 3.15 результати дослідження оптичної густини

забарвлених колагенових волокон вказують на відсутність різниці показників між обома групами, за винятком 20-ї доби спостереження, де відмічається вірогідне переважання показників у тварин основної групи. Впродовж всього терміну дослідження, в обох дослідних групах тварин, відмічається вірогідне зростання оптичної густини забарвлених колагенових волокон.

Таблиця 3.15

**Оптична густина забарвлених колагенових волокон
водним блакитним, у різні терміни спостереження після
післяопераційного опромінення, ($M \pm m$), в одиницях оптичної густини**

Терміни спостереження, доба	Група тварин	
	Контрольна n=18	Основна n=24
20-а	0,14 ± 0,002	0,21 ± 0,002 p<0,001
30-а	0,21 ± 0,002 p ₁ <0,001	0,21 ± 0,002 p>0,05; p ₁ >0,05
40-а	0,24 ± 0,003 p ₁ <0,001*	0,24 ± 0,002 p>0,05; p ₁ <0,001*
50-а	0,25 ± 0,002 p ₁ <0,001	0,24 ± 0,001 p>0,05; p ₁ <0,001

Примітки:

1. n – кількість спостережень;
2. p – різниця проти показників контрольної групи;
3. p₁ – різниця проти показників 20-ї доби спостереження;
4. * – вірогідна різниця проти показників попереднього терміну спостереження.

Результати дослідження питомого об'єму кровоносних судин в грануляційній тканині, які представлені в таблиці 3.16, вказують на вірогідне переважання показників у тварин основної групи, починаючи з 40-ї доби спостереження. У основній групі тварин, на відміну від контрольної групи, відмічається вірогідне зростання питомого об'єму кровоносних судин в грануляційній тканині впродовж всього терміну дослідження.

Таблиця 3.16

**Питомий об'єм кровеносних судин в грануляційній тканині,
у різні терміни спостереження після імплантації
сітчастого алотрансплантату, (M±m), %**

Терміни спостереження, доба	Група тварин	
	Контрольна n=18	Основна n=24
20-а	7,06 ± 1,879	0,52 ± 0,266 p<0,001
30-а	3,06 ± 1,237 p ₁ <0,001	3,09 ± 1,151 p>0,05; p ₁ <0,001
40-а	1,52 ± 0,544 p ₁ <0,001*	2,18 ± 0,853 p<0,01; p ₁ <0,001*
50-а	1,53 ± 0,491 p ₁ <0,001	3,14 ± 0,99 p<0,001; p ₁ <0,001*

Примітки:

1. n – кількість спостережень;
2. p – різниця проти показників контрольної групи;
3. p₁ – різниця проти показників 20-ї доби спостереження;
4. * – вірогідна різниця проти показників попереднього терміну спостереження.

Отже, застосування післяопераційного дистанційного гама-опромінення передньої черевної стінки дещо спотворює процеси дозрівання грануляційної тканини, що проявляється вірогідним переважанням питомого об'єму колагенових волокон, а також зростанням питомого об'єму судин, на 50-у добу спостереження.

Також, характерною особливістю морфології грануляційної тканини навколо елементів сітчастого алотрансплантата, при застосуванні післяопераційного опромінення, є зменшення об'єму грануляційної тканини.

Резюме. Підсумовуючи результати проведеного експериментального дослідження слід зробити певні висновки.

Наявність злякисного новоутворення суттєво зменшує площу грануляційної тканини, одночасно уповільнює її дозрівання. Дану

особливість необхідно враховувати при пластиці передньої черевної стінки сітчастим алотрансплантатом при виконанні паліативних оперативних втручань у хворих на злоякісні новоутворення ОЧП.

Післяопераційна ВЧГ призводить до нерівномірного повнокров'я, як м'язово-апоневротичного шару так і грануляційної тканини, збільшення об'єму останньої, а також до переважання відсотку лімфоїдних клітин над фібробластами, що свідчить про затримку репаративних процесів у ділянці рубця. Особливістю венозного повнокров'я за створеної ВЧГ є складж еритроцитів у венулах та «порожні» артеріоли. Ступінь вираження патогістологічних змін спричинених ВЧГ залежить від рівня ВЧТ та тривалості його дії.

Експериментально встановлено, що механічна міцність післяопераційного рубця обернено пропорційна ступеню ВЧГ.

Передопераційне дистанційне гама-опромінення, дозою 14 Гр, зумовлює прискорення дозрівання грануляційної тканини, що доводить вірогідне переважання кількості фібробластів, питомого об'єму колагенових волокон та їх оптичної густини.

Застосування післяопераційного дистанційного гама-опромінення, при виконанні пластики передньої черевної стінки сітчастим алотрансплантатом, призводить до спотворення процесів дозрівання грануляційної тканини, її набряку що проявляється вірогідним зменшенням відсотку фібробластів, збільшенням – лімфоїдних клітин, появою плазматичних клітин та макрофагів, а також переважанням питомого об'єму колагенових волокон, зростанням питомого об'єму судин.

Основні положення розділу висвітлені у наступних публікаціях:

1. Морар ІК, Іващук ОІ, Давиденко ІС, Бодяка ВЮ, Власов ВВ. Особливості морфології грануляційної тканини навколо елементів сітчастого імплантату після виконання пластики передньої черевної стінки на тлі злоякісного пухлинного процесу. Клінічна анатомія та оперативна хірургія.

2015;14(3):54-7. doi: [10.24061/1727-0847.14.3.2015.13](https://doi.org/10.24061/1727-0847.14.3.2015.13) [95].

2. Морар ІК, Іващук ОІ, Давиденко ІС, Бодяка ВЮ, Чупровська ЮЯ. Особливості морфології грануляційної тканини навколо сітчастого алотрансплантата при передопераційному опроміненні черевної порожнини. Експериментальна і клінічна медицини. 2020;2:4-13. doi: [10.35339/ekm.2020.87.02.01](https://doi.org/10.35339/ekm.2020.87.02.01) [96].

3. Morar I, Ivashchuk A, Bodyaka V, Domanchuk T, Antoniv A. Features of granulation tissue morphology around the net allotransplant when applying postoperative radiation therapy. Georgian Medical News. 2021;313:139-46 [331].

4. Морар ІК. Вплив внутрішньочеревної гіпертензії на міцність післяопераційного рубця лапаротомної рани. Вісник Вінницького національного медичного університету. 2020;24(2):223-6. doi: [10.31393/reports-vnmedical-2020-24\(2\)-04](https://doi.org/10.31393/reports-vnmedical-2020-24(2)-04) [101].

5. Морар ІК. Морфологічні особливості грануляційної тканини лапаротомної рани при внутрішньочеревній гіпертензії в експерименті. Шпитальна хірургія. Журнал імені ЛЯ. Ковальчука. 2020;4:29-34. doi: [10.11603/2414-4533.2020.4.11780](https://doi.org/10.11603/2414-4533.2020.4.11780) [106].

6. Морар ІК. Особливості загоєння рани передньої черевної стінки за наявного сітчастого імплантату на тлі онкопроцесу. Хірургія України. 2016;2:65-9 [108].

7. Лисенко ВВ, Бодяка ВЮ, Морар ІК. Морфологічні та мікробіологічні особливості грануляційної тканини навколо сітчастого алотрансплантата на тлі онкологічного процесу. Хист. 2017;19:277 [67].

8. Іващук ОІ, Бодяка ВЮ, Морар ІК. Особливості репарації лапаротомної рани на тлі онкопроцесу. В: Матеріали XIII з'їзду онкологів та радіологів України; 2016 Тра 26-28; Київ. Київ; 2016 [42].

9. Морар ІК, Бодяка ВЮ. Морфологія тканин навколо сітчастого трансплантата на фоні онкопроцесу. В: Матеріали Всеукр. наук.-практ. конф. з міжнар. участю Сучасні підходи в лікуванні онкологічних хворих; 2015 Тра 21-22; Вінниця. Вінниця; 2015, с. 201-2 [81].

10. Іващук ОІ, Морар ІК, Пахолко ЛІ, Дутка ЛД. Особливості морфології грануляційної тканини навколо сітчастого алотрансплантата при передопераційному застосуванні дистанційної гамма-терапії. В: Матеріали VII з'їзду Українського товариства радіаційних онкологів (УТРО) за участі міжнар. фахівців; 2017 Чер 28-30; Чернівці. Чернівці; 2017, с. 44-6 [47].

11. Іващук ОІ, Морар ІК, Бодяка ВЮ. Морфологія грануляційної тканини навколо елементів сітчастого трансплантата після виконання пластики передньої черевної стінки на фоні злякисного пухлинного процесу. В: Матеріали наук.-практ. конф. з міжнар. участю Діагностика та лікування злякисних пухлин органів черевної порожнини; 2015; Київ. Клінічна онкологія. 2015;3:90 [45].

12. Морар ІК. Особливості морфології грануляційної тканини лапаротомної рани за внутрішньочеревної гіпертензії в експерименті. В: Матеріали 102-ї підсумкової наук.-практ. конф. з міжнар. участю професорсько-викладацького персоналу Буковинського державного медичного університету; 2021 Лют 08, 10, 15; Чернівці. Чернівці: Медуніверситет; 2021, с. 344-5 [109].

13. Іващук ОІ, Бодяка ВЮ, Морар ІК. Морфологія грануляційної тканини навколо елементів сітчастого трансплантата після виконання пластики передньої черевної стінки на фоні злякисного пухлинного процесу. В: Матеріали наук.-практ. конф. Мінімальна залишкова хвороба при солідних пухлинах; 2015 Жов 22-23; Київ. Онкологія. 2015;17(3):209-10 [41].

14. Морар ІК, Бодяка ВЮ. Особливості репарації лапаротомної рани на тлі онкологічного процесу. В: Матеріали 98-ї підсумкової наук. конф. професорсько-викладацького персоналу Вищого державного навчального закладу України «Буковинський державний медичний університет»; 2017 Лют 13, 15, 20; Чернівці. Чернівці: БДМУ; 2017, с. 289 [82].

РОЗДІЛ 4

РОЛЬ ЗЛОЯКІСНОГО НОВОУТВОРЕННЯ ОРГАНІВ ЧЕРЕВНОЇ ПОРОЖНИНИ У ВИНИКНЕННІ ПІСЛЯОПЕРАЦІЙНОЇ ЕВЕНТРАЦІЇ

Завданнями даного розділу дисертаційного дослідження було вивчити клінічні особливості виникнення післяопераційної евентрації (ПЕ) у хворих на злоякісні новоутворення органів черевної порожнини (ОЧП). Дослідити морфологічні особливості грануляційної тканини післяопераційного рубця м'язово-апоневротичного шару та окремо шкіри лапаротомної рани після видалення злоякісного новоутворення ОЧП. Вивчити вплив злоякісного новоутворення ОЧП на механічну міцність післяопераційного рубця лапаротомної рани, дослідити тривалість оперативного втручання та об'єму інтраопераційної крововтрати на частоту розвитку ПЕ. Вивчити мікробіологічні особливості ранового ексудату лапаротомної рани, ускладненою підшкірною евентрацією, на фоні злоякісного новоутворення ОЧП.

4.1. Клінічні особливості виникнення післяопераційної евентрації у хворих на злоякісні новоутворення органів черевної порожнини

Найбільш часто евентрація виникає після екстрених оперативних втручань на ОЧП у ослаблених пацієнтів літнього та старечого віку, з низьким імунобіологічним станом організму [1, 23, 195, 211, 236, 248].

Групу ризику складають хворі на злоякісні новоутворення ОЧП, де мають місце явища вторинного імунодефіциту, кахексії, анемії тощо, що безумовно впливає на швидкість регенерації та ризик розвитку гнійно-запальних ускладнень з боку післяопераційної рани [19, 73, 184, 284, 428].

Вивчення клінічних особливостей розвитку ПЕ у хворих на злоякісні новоутворення ОЧП дасть змогу краще зрозуміти роль останнього у розвитку даного післяопераційного ускладнення.

Для реалізації даного завдання нами вивчено клінічні особливості

виникнення ПЕ у пацієнтів другої та третьої підгрупи групи порівняння, тобто між особами з неонкологічними хірургічними ОЧП та зляжисними новоутвореннями ОЧП, у яких мала місце ПЕ.

Важливе значення у перебігу ПЕ має її ступінь тяжкості та термін виникнення, які між собою безпосередньо пов'язані. У наших дослідженнях середній термін виникнення ПЕ становив $10,7 \pm 0,2$ діб.

Результати дослідження представлені в таблиці 4.1, вказують на меншу кількість осіб третьої підгрупи з ПЕ I та II ступенів, проте різниця з останньою невірогідна. Відмічається вірогідне переважання кількості осіб третьої підгрупи, проти другої, з ПЕ III та IV ступенів тяжкості.

Таблиця 4.1

**Частота виникнення післяопераційної евентрації,
залежно від ступеня тяжкості останньої, абс., %**

Ступінь тяжкості евентрації	Друга підгрупа	Третя підгрупа	Абс.	%
I	9 (36,0%)	3 (8,8%) $p < 0,05$	12	20,3
II	7 (28,0%)	5 (14,7%) $p > 0,05$	12	20,3
III	5 (20,0%)	14 (41,2%) $p < 0,05$	19	32,3
IV	4 (16,0%)	12 (35,3%) $p < 0,05$	16	27,1
Всього:	25	34	59	100

Примітка.

p – різниця показників проти другої підгрупи групи порівняння.

Аналізуючи результати дослідження, представлені в таблиці 4.2, слід зазначити більш короткий термін виникнення ПЕ у третій підгрупі пацієнтів, при всіх ступенях її тяжкості, проте ця різниця невірогідна. Середній термін виникнення ПЕ у пацієнтів зі зляжисними новоутвореннями ОЧП становив $6,05 \pm 0,222$ діб, що в 1,3 рази менше ніж у пацієнтів другої підгрупи – $8,1 \pm 0,29$ діб ($p < 0,001$).

Термін виникнення післяопераційної евентрації у пацієнтів групи порівняння, залежно від ступеня тяжкості останньої ($M \pm m$), доба

Ступінь тяжкості евентрації	Друга підгрупа	Третя підгрупа
I	9,56 ± 0,406 n=9	8,14 ± 0,252 n=3; p<0,05
II	8,38 ± 0,385 n=7	7,58 ± 0,313 n=5; p<0,05
III	7,2 ± 0,5 n=5	5,95 ± 0,326 n=14; p<0,05
IV	5,67 ± 0,408 n=4	4,64 ± 0,214 n=12; p<0,05

Примітка.

p – різниця між обома дослідними підгрупами пацієнтів.

Тяжкість загального стану пацієнта залежить від наявності та ступеня виразності декомпенсації життєво важливих функцій організму. В теперішній час, з метою об'єктивного визначення загального стану хворого на гостру хірургічну патологію ОЧП, використовують шкали (APACHE II, SAPS тощо), які ґрунтуються на математичній оцінці клінічних та лабораторних показників. За сумою окремих параметрів, у балах, розраховують загальний бал, який об'єктивно характеризує тяжкість загального стану пацієнта [273, 389, 437].

Проте визначення загального стану пацієнта за вищезазначеними шкалами потребує проведення певних лабораторних досліджень, які не завжди можливо виконати у лікувальних закладах всіх рівнів, а також це потребує часу.

Враховуючи те, що хворі на гостру хірургічну патологію ОЧП часто потребують виконання екстреного оперативного втручання, ми вважали за доцільне вивчити вплив загального стану пацієнта, перед виконанням оперативного втручання, на частоту виникнення ПЕ, використовуючи загальноприйнятну оцінку ступеня тяжкості загального стану.

Аналізуючи результати дослідження, представлені в таблиці 4.3, слід відмітити вірогідне переважання кількості осіб третьої підгрупи проти

другої, із задовільним та середньої тяжкості загальними станами.

Вірогідне переважання кількості осіб із тяжким станом характерне для другої підгрупи, тобто для неонкологічної патології ОЧП.

Таблиця 4.3

Частота виникнення післяопераційної евентрації, залежно від ступеня тяжкості загального стану пацієнта перед виконанням оперативного втручання, абс., %

Вид лапаротомії	Друга підгрупа	Третя підгрупа	Абс.	%
Задовільний	1 (4,0%)	4 (11,8%) p<0,05	5	8,4
Середньої тяжкості	8 (32,0%)	19 (55,9%) p<0,05	27	45,8
Тяжкий	16 (64,0%)	11 (32,4%) p<0,01	27	45,8
Всього:	25	34	59	100

Примітка.

p – різниця між обома дослідними підгрупами пацієнтів.

У наших дослідженнях середня довжина лапаротомної рани склала $23,03 \pm 0,198$ см. При порівнянні середньої довжини лапаротомної рани між обома дослідними підгрупами, слід відмітити вірогідне ($p < 0,001$) переважання довжини у третій підгрупі ($23,79 \pm 0,233$ см) проти другої підгрупи ($22,13 \pm 0,04$ см).

Оцінюючи результати дослідження наведені в таблиці 4.4, слід відмітити переважання довжини лапаротомної рани у пацієнтів третьої підгрупи, проте ця різниця вірогідна при III та IV ступенях тяжкості ПЕ.

Таблиця 4.4

Ступінь тяжкості післяопераційної евентрації, у пацієнтів групи порівняння, залежно від довжини лапаротомної рани ($M \pm m$), см

Ступінь тяжкості евентрації	Друга підгрупа	Третя підгрупа
I	$22,3 \pm 0,119$ n=9	$24,1 \pm 0,508$ n=3; p>0,05

Продовження таблиці 4.4

II	22,4 ± 0,562 n=7	23,7 ± 0,396 n=5; p>0,05
III	22,1 ± 0,4 n=5	24,1 ± 0,412 n=14; p<0,05
IV	21,4 ± 0,689 n=4	23,4 ± 0,454 n=12; p<0,05

Примітка.

p – різниця між обома дослідними підгрупами пацієнтів.

Одним із багатьох чинників який безпосередньо призводить до виникнення ПЕ є гостре підвищення рівня ВЧТ, що досить часто має місце у ранньому післяопераційному періоді [4, 5, 58, 174, 227].

Наведені в таблиці 4.5 результати дослідження свідчать про невірогідну різницю середнього рівня ВЧТ між обома дослідними підгрупами при всіх ступенях тяжкості ПЕ.

Таблиця 4.5

Ступінь тяжкості післяопераційної евентрації, у пацієнтів групи порівняння, залежно від рівня внутрішньочеревного тиску (M±m), mmHg

Ступінь тяжкості евентрації	Друга підгрупа	Третя підгрупа
I	12,78 ± 0,495 n=9	13,57 ± 0,948 n=3; p>0,05
II	14,19 ± 0,857 n=7	15,17 ± 0,851 n=5; p>0,05
III	15,4 ± 0,702 n=5	15,05 ± 0,643 n=14; p>0,05
IV	15,11 ± 0,633 n=4	15,64 ± 0,537 n=12; p>0,05

Примітка.

p – різниця між обома дослідними підгрупами пацієнтів.

Як відомо одним із найбільш точних предикторів вісцеральної перфузії є абдомінальний перфузійний тиск (АПТ), який залежить від рівня ВЧТ та безпосередньо впливає на репаративні процеси лапаротомної рани та відповідно на розвиток ПЕ [58].

Результати дослідження представлені в таблиці 4.6 вказують на відсутність вірогідної різниці середнього рівня АПТ, між обома дослідними підгрупами пацієнтів, при всіх ступенях тяжкості ПЕ, проте показники у третій підгрупі менші.

Таблиця 4.6

Ступінь тяжкості післяопераційної евентрації, у пацієнтів групи порівняння, залежно від рівня абдомінального перфузійного тиску (M±m), mmHg

Ступінь тяжкості евентрації	Друга підгрупа	Третя підгрупа
I	86,72 ± 0,866 n=9	85,29 ± 1,017 n=3; p>0,05
II	82,81 ± 0,895 n=7	81,42 ± 0,981 n=5; p>0,05
III	78,6 ± 1,439 n=5	74,45 ± 1,143 n=14; p>0,05
IV	76,67 ± 1,528 n=4	76,05 ± 0,757 n=12; p>0,05

Примітка.

p – різниця між обома дослідними підгрупами пацієнтів.

Як відомо вага тіла впливає на обмінні процеси в організмі людини, зокрема доведена провідна роль ожиріння у генезі цукрового діабету II типу, дисліпідемії, атеросклерозу тощо, що також може впливати на репаративні процеси у ділянці лапаротомної рани [120].

У наших дослідженнях дефіцит маси тіла у третій підгрупі спостерігався у 8 (23,5%) осіб, що в 4 рази (p<0,01) вище ніж у групі порівняння 2 (8,0%). Надлишкова маса тіла у другій підгрупі мала місце у 5 (20,0%), що в 5 раз (p<0,01) вище ніж у третій підгрупі 1 (2,9%). Випадки ожиріння у третій підгрупі відсутні, проте у другій підгрупі спостерігаються у 4 (16,0%) осіб.

Результати дослідження наведені в таблиці 4.7 вказують на вірогідно менший індекс маси тіла у пацієнтів другої підгрупи, при всіх ступенях тяжкості ПЕ, що пояснюється поширенням онкологічного процесу, як результат виникає кахексія організму.

Ступінь тяжкості післяопераційної евентрації, у пацієнтів групи порівняння, залежно від індексу маси тіла ($M \pm m$)

Ступінь тяжкості евентрації	Без онкології	Із онкологією
I	24,86 ± 1,164 n=9	20,71 ± 0,606 n=3; p<0,05
II	24,81 ± 1,212 n=7	21,33 ± 0,732 n=5; p<0,05
III	24,8 ± 1,711 n=5	20,95 ± 0,622 n=14; p<0,05
IV	23,56 ± 1,444 n=4	20,32 ± 0,485 n=12; p<0,05

Примітка.

p – різниця між обома дослідними підгрупами пацієнтів.

Важливу роль у розвитку ПЕ відіграє супутня хронічна патологія, оскільки остання безпосередньо впливає на репаративні процеси у ділянці лапаротомної рани [1, 23].

Отримані результати дослідження, представлені в таблиці 4.8, вказують на вірогідне ($p < 0,001$) переважання відсотку пацієнтів третьої підгрупи (25 (73,5%)) з хронічною супутньою патологією проти осіб другої підгрупи (13 (52,0%)), проте, якщо розглянути структурно, то вірогідна різниця між обома дослідними групами відсутня. В обох дослідних групах найбільший відсоток відмічається серед серцево-судинної та легеневої супутньої патології.

Таблиця 4.8

Частота виникнення післяопераційної евентрації, у пацієнтів групи порівняння, залежно від супутньої патології, абс., %

Супутня патологія	Без онкології	Із онкологією	Абс.	%
Серцево-судинна	6 (46,2%)	11 (44,0%) p>0,05	17	28,8

Продовження таблиці 4.8

Легенева	4 (30,7%)	9 (36,0%) p>0,05	13	22,0
Ниркова	1 (7,7%)	2 (8,0%) p>0,05	3	5,1
Ендокринна	1 (7,7%)	2 (8,0%) p>0,05	3	5,1
Аутоімунна	1 (7,7%)	1 (4,0%) p>0,05	2	3,4
Всього:	13	25	59	100

Примітка.

p – різниця між обома дослідними підгрупами пацієнтів.

Отже, підсумовуючи результати проведеного дослідження слід відмітити, що ПЕ у хворих на злоякісні новоутворення ОЧП виникає у пацієнтів більш старшого віку. Це пояснюється тим, що для хворих на злоякісні новоутворення ОЧП характерний більш старший вік.

Для ПЕ у хворих на злоякісні новоутворення ОЧП характерний менший термін її розвитку, а також переважає III та IV ступені її тяжкості, що потребує виконання невідкладного оперативного втручання, тим самим погіршує результати лікування основного захворювання.

Для у хворих на злоякісні новоутворення ОЧП, у яких мала місце ПЕ, характерний переважно задовільний або середньої тяжкості загальні стани.

Виникнення ПЕ, у хворих на злоякісні новоутворення ОЧП, безпосередньо залежить від розмірів лапаротомної рани.

Особливості впливу ВЧТ та АПТ на розвиток ПЕ на тлі онкологічного процесу та без нього не відрізняється, оскільки відсутня вірогідна різниця показників при всіх ступенях тяжкості останньої.

Слід відмітити, що ПЕ у хворих на злоякісні новоутворення ОЧП виникає у пацієнтів із супутньою хронічною патологією, та дефіцитом маси тіла або нормальною вагою.

4.2. Роль внутрішньочеревної гіпертензії у розвитку післяопераційної евентрації у хворих на злоякісні новоутворення органів черевної порожнини

Як вже зазначалося одним із багатьох чинників, який безпосередньо призводить до виникнення ПЕ, є гостре підвищення рівня ВЧТ, що має місце при кишковій непрохідності, кровотечі у черевну порожнину, набряку очеревини внаслідок перитоніту або її травми, пневмонії, нагноєння післяопераційної рани тощо [4, 58, 174, 278, 491].

Розвиток ВЧГ також негативно впливає на стан черевної стінки, що пояснюється різким зменшенням її кровопостачання, особливо м'язово-апоневротичного шару, погіршенням репаративних властивостей. Внаслідок таких патологічних змін зростає імовірність виникнення місцевих гнійних ускладнень, евентрацій, а у більш віддалені терміни післяопераційних вентральних гриж [22, 58, 174, 278, 491].

Вищезазначені ускладнення зустрічаються частіше у невідкладній абдомінальній хірургії, проте розвиток ВЧГ, у ранньому післяопераційному періоді, має місце і в абдомінальній онкології, що також є одним із чинників розвитку ПЕ, оскільки у даної категорії пацієнтів присутні явища вторинного імунодефіциту, кахексії, анемії, що безумовно впливає на швидкість регенерації та ризик розвитку гнійно-запальних ускладнень з боку післяопераційної рани [59, 71, 298, 345, 389].

Так, одним із найбільш точних предикторів вісцеральної перфузії є рівень абдомінального перфузійного тиску (АПТ). За даними літератури встановлено, що рівень АПТ нижче 60 mmHg безпосередньо корелює з виживаністю пацієнтів з ВЧГ. Слід зауважити, що вісцеральна перфузія залежить від рівня ВЧТ та безпосередньо впливає на репаративні процеси лапаротомної рани та відповідно на розвиток ПЕ [58].

Не менш важливу роль у розвитку ПЕ належить саме тривалості ВЧГ та її ступні, які залишаються до кінця невизначеними.

Вивчення частоти виникнення ПЕ, залежно від рівня ВЧТ та АПТ, у

хворих на злоякісні новоутворення ОЧП, а також тривалість ВЧГ, враховуючи ступінь останньої, дасть змогу краще зрозуміти етіопатогенез виникнення даного ускладнення та знайти способи щодо ефективного його попередження.

У зв'язку з цим, метою даного підрозділу було вивчити частоту розвитку ПЕ у хворих на злоякісні новоутворення ОЧП, залежно від рівня внутрішньочеревного та абдомінального перфузійного тисків, а також дослідити роль тривалості ВЧГ, враховуючи її ступінь, у розвитку даного післяопераційного ускладнення.

Для реалізації поставленої мети обстежено 122 хворих на злоякісні новоутворення ОЧП групи порівняння.

Залежно від середнього рівня ВЧТ, пацієнтів поділено на три групи. Першу групу склали 57 осіб, у яких середній рівень ВЧТ становив нижче 12 mmHg. Другу групу склали 40 пацієнтів з середнім рівнем ВЧТ – 12 - 17 mmHg. Третю групу склали 25 осіб, у яких середній рівень ВЧТ становив понад 18 mmHg.

Залежно від середнього рівня АПТ першу групу склали 48 осіб, у яких середній рівень АПТ становив понад 90 mmHg. Другу групу склали 43 пацієнта з середнім рівнем АПТ – 89 - 56 mmHg. Третю групу склали 31 осіб, у яких середній рівень АПТ становив менше 55 mmHg.

Вищезазначені групи пацієнтів були репрезентативні за віком, статтю та об'ємом виконаного оперативного втручання.

Оцінюючи результати дослідження представлені в таблиці 4.9, слід відмітити вірогідне переважання частоти розвитку ПЕ у пацієнтів 3-ї групи, проти інших дослідних груп, а також частоти «системних» післяопераційних ускладнень, порівняно з 1-ю дослідною групою. Слід відмітити вірогідне переважання частоти евентрації у пацієнтів 2-ї групи, проти показників 1-ї дослідної групи. Відсутність вірогідної різниці частоти розвитку інших післяопераційних ускладнень, як «системних» так і «локальних», свідчить про репрезентативність груп.

**Частота розвитку післяопераційних ускладнень,
залежно від рівня внутрішньочеревного тиску, абс., %**

Причини післяопераційних ускладнень		Група пацієнтів		
		1-а група	2-а група	3-я група
«Системні»	Дихальна недостатність	2 (3,5%)	2 (5,0%)	2 (8,0%)
	Серцево-судинна недостатність	2 (3,5%)	1 (2,5%)	2 (8,0%)
	Ниркова недостатність	1 (1,8%)	1 (2,5%)	1 (4,0%)
	Поліорганна недостатність	2 (3,5%)	2 (5,0%)	3 (12,0%)
Всього:		7 (12,3%)	6 (15,0%)	8 (20,0%) **
«Локальні»	Неспроможність кишкових швів	3 (5,2%)	1 (2,5%)	1 (7,1%)
	Перфор. гострих виразок ШКТ	2 (3,5%)	2 (5,0%)	1 (7,1%)
	Внутрішня кровотеча	2 (3,5%)	1 (2,5%)	1 (7,1%)
	Утворення нориць та абсцесів	2 (3,5%)	1 (2,5%)	1 (7,1%)
	Нагноєння післяопераційної рани	6 (10,6%)	5 (12,5)	3 (12,0%)
	<i>Евентрація</i>	1 (1,8%)	4 (10,0%)*	7 (28,0%) *,**
Всього:		16 (28,1%)	14 (35,0%)	14 (56,0%) *,**
Загальна кількість пацієнтів		57 (100%)	40 (100%)	25 (100%)

Примітки:

* – вірогідна різниця проти показників 1-ї дослідної групи;

** – вірогідна різниця проти показників 2-ї дослідної групи.

Оцінюючи результати дослідження стосовно вивчення частоти розвитку післяопераційних ускладнень, залежно від рівня АПТ, які наведені в таблиці 4.10, слід відмітити вірогідне переважання частоти розвитку ПЕ у пацієнтів 2-ї та 3-ї дослідних груп, проти показників 1-ї групи пацієнтів. Частота розвитку евентрації у пацієнтів 3-ї дослідної групи вірогідна вища за 2-ї. Має місце відсутність вірогідної різниці частоти розвитку, як «системних» так і «локальних» післяопераційних ускладнень між пацієнтами всіх дослідних

груп, проте відмічається зростання загальної частоти післяопераційних ускладнень у напрямку зниження рівня АПТ, із вірогідною різницею показників між 1-ю та 3-ю дослідними групами.

Таблиця 4.10

**Частота розвитку післяопераційних ускладнень,
залежно від рівня артеріального перфузійного тиску, абс., %**

Причини післяопераційних ускладнень		Група пацієнтів		
		1-а група	2-а група	3-я група
«Системні»	Дихальна недостатність	1 (2,1%)	2 (4,7%)	2 (6,4%)
	Серцево-судинна недостатність	1 (2,1%)	3 (6,9%)	3 (9,7%)
	Ниркова недостатність	1 (2,1%)	1 (2,3%)	1 (3,2%)
	Поліорганна недостатність	1 (2,1%)	2 (4,7%)	3 (9,7%)
Всього:		4 (8,4%)	8 (18,6%)	9 (29,0%)*
«Локальні»	Неспроможність кишкових швів	2 (4,1%)	1 (2,3%)	2 (6,5%)
	Перфор. гострих виразок ШКТ	1 (2,1%)	2 (4,7%)	2 (6,5%)
	Внутрішня кровотеча	2 (4,1%)	1 (2,3%)	1 (3,2%)
	Утворення норниць та абсцесів	1 (2,1%)	2 (4,7%)	1 (3,2%)
	Нагноєння післяопераційної рани	4 (8,4%)	5 (11,6%)	5 (16,1%)
	<i>Евентрація</i>	1 (2,1%)	5 (11,6%)*	6 (19,4%)*,**
Всього:		11 (22,9%)	16 (37,2%)	17 (54,8%)*
Загальна кількість пацієнтів		48 (100%)	43 (100%)	31 (100%)

Примітки:

* – вірогідна різниця проти показників 1-ї дослідної групи;

** – вірогідна різниця проти показників 2-ї дослідної групи.

Вірогідне переважання загальної частоти «локальних» післяопераційних ускладнень у пацієнтів 3-х дослідних груп пояснюється високою частотою

розвитку евентрації, а також негативним впливом високого рівня ВЧГ та АПТ на загальну частоту розвитку «системних» післяопераційних ускладнень.

Підсумовуючи результати проведеного дослідження слід відмітити певну залежність між рівнями ВЧГ, АПТ та частотою розвитку ПЕ. Це доводить вірогідна різниця частоти розвитку ПЕ у групах пацієнтів з вищим рівнем ВЧГ та відповідно нижчим рівнем АПТ.

Отже, тривале зростання рівня ВЧГ та відповідно зниження рівня АПТ у ранньому післяопераційному періоді, тобто ВЧГ, є чинником розвитку ПЕ та одним із маркерів її прогнозування.

Для вивчення ролі тривалості ВЧГ у розвитку ПЕ нами досліджено 59 осіб, які поділені на дві групи – контрольну та основну. Основну групу склали 12 осіб, у яких протягом раннього післяопераційного періоду виникла евентрація. Контрольну групу утворили 47 пацієнтів, у яких впродовж раннього післяопераційного періоду евентрації не виникало.

З метою вивчення впливу тривалості ВЧГ на термін виникнення ПЕ, основну групу пацієнтів розділили на дві підгрупи. Першу підгрупу склали 6 осіб, у яких ПЕ виникла включно до 8-ї доби після виконання оперативного втручання. Другу підгрупу утворили 6 пацієнтів, у яких ПЕ виникла починаючи після 9-ї доби раннього післяопераційного періоду.

Результати дослідження представлені в таблиці 4.11 вказують на вірогідну різницю тривалості періодів без ВЧГ та із ВЧГ всіх ступенів між обома дослідними групами пацієнтів. Так, у контрольній групі переважає тривалість періоду без ВЧГ та із ВЧГ I ступеня, а в основній групі – із ВЧГ II, III та IV ступенів.

У пацієнтів контрольної групи слід зазначити вірогідно меншу тривалість періодів ВЧГ II, III та IV ступенів, проти періодів без ВЧГ та із ВЧГ I ступеня. Проте в основній групі пацієнтів відмічається вірогідна різниця тільки періоду із ВЧГ III та IV ступенів, проти періодів без ВЧГ та із ВЧГ I-II ступенів.

**Тривалість внутрішньочеревної гіпертензії
у пацієнтів обох дослідних груп, (M±m), год**

Група пацієнтів	Без ВЧГ	Внутрішньочеревна гіпертензія		
		I ступеня	II ступеня	III-IV ступені
Контрольна n=47	63,4 ± 2,47 n=47	62,1 ± 2,21 n=47	35,0 ± 2,22 n=41 *,**	16,6 ± 1,66 n=32 *,**,***
Основна n=12	53,8 ± 2,03 n=11 p<0,05	52,3 ± 5,29 n=12 p<0,05	45,8 ± 3,84 n=12 p<0,05	31,8 ± 2,5 n=10 *,**,*** p<0,001

Примітки:

n – кількість пацієнтів;

p – різниця між обома дослідними групами;

* – вірогідно проти групи пацієнтів без ВЧГ;

** – вірогідно проти групи пацієнтів із I ступенем ВЧГ;

*** – вірогідно проти групи пацієнтів із II ступенем ВЧГ.

Оцінюючи результати дослідження представлені в таблиці 4.12 слід зазначити вірогідно меншу тривалість періоду без ВЧГ та із ВЧГ I ступеня, а також переважання тривалості періоду із ВЧГ III-IV ступенів у пацієнтів першої підгрупи, тобто де ПЕ виникла у перші 8 діб з моменту виконання оперативного втручання.

У пацієнтів другої підгрупи відмічається вірогідно менша тривалість періоду ВЧГ III та IV ступенів, проти періодів без ВЧГ та із ВЧГ I та II ступенів. Також, тривалість періоду ВЧГ II ступеня вірогідно менша, проти періодів без ВЧГ та із ВЧГ I ступеня. Різниця між періодами без ВЧГ та із ВЧГ I ступеня невірогідна.

У пацієнтів першої підгрупи відмічається вірогідно менша тривалість періоду ВЧГ III та IV ступенів, проти періоду без ВЧГ. Тривалість періоду із ВЧГ I ступеня вірогідно менша, проти періоду без ВЧГ.

**Тривалість різних ступенів внутрішньочеревної гіпертензії
у пацієнтів основної групи («із евентрацією»), ($M \pm m$), год**

Підгрупа пацієнтів	Внутрішньочеревна гіпертензія			
	Без ВЧГ	I ступеня	II ступеня	III-IV ступені
Перша підгрупа n=6	49,2 ± 2,42 n=6	41,3 ± 2,72 n=6 *	51,3 ± 6,71 n=6	37,2 ± 2,06 n=5 *
Друга підгрупа n=6	57,7 ± 2,16 n=5 p<0,05	63,3 ± 8,21 n=6 p<0,05	40,3 ± 2,8 n=6 *,** p>0,05	26,4 ± 1,97 n=5 *,**,*** p<0,05

Примітки:

n – кількість пацієнтів;

p – різниця між обома дослідними підгрупами;

* – вірогідно проти підгрупи пацієнтів без ВЧГ;

** – вірогідно проти підгрупи пацієнтів із I ступенем ВЧГ;

*** – вірогідно проти підгрупи пацієнтів із II ступенем ВЧГ.

Отже, аналізуючи результати проведеного дослідження слід відмітити провідну роль тривалості ВЧГ у розвитку ПЕ. Так, для розвитку ПЕ характерна більша тривалість періодів ВЧГ II, III та IV ступенів та менша – без ВЧГ та ВЧГ I ступеня. Зазначено роль тривалості періоду ВЧГ II ступеня, оскільки відсутня вірогідна різниця проти періодів без ВЧГ та із ВЧГ I ступеня.

Також, ПЕ виникає швидше у пацієнтів з тривалішим періодом ВЧГ III та IV ступенів та менш тривалими періодами без ВЧГ та із ВЧГ I ступеня.

Для швидшого настання ПЕ характерна відсутність вірогідної різниці тривалості періоду ВЧГ III та IV ступенів порівняно з іншими.

Підсумовуючи результати дослідження слід відмітити, що у розвитку ПЕ провідна роль належить порівняно тривалим періодам ВЧГ II, III-IV ступенів. Термін настання ПЕ обернено пропорційний тривалості періоду ВЧГ III-IV ступенів ($r=-0,682$; $p=0,05$).

4.3. Особливості морфології грануляційної тканини лапаротомної рани у хворих на злоякісні новоутворення органів черевної порожнини

Вибір методу лікування ПЕ визначається її видом, а також наявністю або відсутністю ускладнень. Так, переважна більшість авторів, у разі виникнення повної або справжньої евентрації віддають перевагу ургентній операції після короткотривалої передопераційної підготовки, проте при підшкірній евентрації притримуються консервативної тактики. Тільки при появі таких ускладнень, як защемлення кишкової петлі або розвиток вторинного перитоніту на тлі підшкірної евентрації рекомендують виконувати оперативне втручання [13, 16, 22, 73].

Виникнення підшкірної евентрації (I ступеня тяжкості) дозволяє уникнути повторного оперативного втручання або виграти час на передопераційну підготовку, що надзвичайно важливо у хворих на злоякісні новоутворення ОЧП де мають місце зміни обумовленні наявністю пухлинного процесу [254, 317, 388].

Дослідження морфологічних особливостей грануляційної тканини, а саме шкіри лапаротомної рани, у даної категорії пацієнтів, дасть змогу краще зрозуміти роль злоякісного новоутворення ОЧП у виникненні підшкірної евентрації та допоможить у подальших дослідженнях спрогнозувати її розвиток.

Вивчення морфології грануляційної тканини, зокрема м'язово-апоневротичного шару та шкіри, на тлі злоякісного новоутворення, дасть змогу дасть змогу краще зрозуміти роль останнього у розвитку даного післяопераційного ускладнення у відповідної категорії пацієнтів.

Тому, метою дослідження було вивчити морфологічні особливості грануляційної тканини м'язово-апоневротичного шару та окремо шкіри лапаротомної рани після видалення злоякісного новоутворення ОЧП.

Для реалізації поставленої мети нами досліджено 34 фізичних тіл померлих осіб, яким виконано оперативне втручання на ОЧП.

Основну групу склали 16 хворих на злоякісні новоутворення ОЧП, у

III-IV стадіях захворювання, які померли впродовж перших 7 діб раннього післяопераційного періоду.

Контрольну групу утворили 18 хворих на гостру хірургічну неонкологічну патологію ОЧП, які також померли впродовж перших 7 діб раннього післяопераційного періоду.

Розподіл пацієнтів, залежно від виконаного оперативного втручання на ОЧП представлено в таблиці 4.13.

Таблиця 4.13

**Розподіл пацієнтів обох дослідних груп,
залежно від виконаного оперативного втручання, абс., %**

Оперативні втручання	Група пацієнтів		Абс.	%
	Контрольна	Основна		
Дистальна резекція шлунка	6 (33,3%)	3 (18,8%)	9	26,5
Гастректомія	1 (5,6%)	2 (12,5%)	3	8,8
Резекція тонкої кишки	3 (16,7%)	1 (6,3%)	4	11,8
Правобічна геміколектомія	2 (11,1%)	4 (25,0%)	6	17,6
Лівобічна геміколектомія	6 (33,3%)	6 (37,5%)	12	35,3
Всього:	18	16	34	100

З цієї кількості пацієнтів особи жіночої статі склали 19 (55,9%), а чоловічої – 15 (44,1%). Середній вік пацієнтів становив $61,3 \pm 2,08$ роки. Обидві групи пацієнтів були репрезентативні за віком та статтю.

Отримані результати щодо вивчення морфологічних особливостей м'язово-апоневротичного шару лапаротомної рани свідчать, що на 1-у добу раннього післяопераційного періоду, мікроскопічна картина у препаратах фізичних тіл померлих осіб обох груп не відрізняються, а саме відмічається багато фібрину, невелика кількість лімфоцитів та мають місце ділянки з крововиливами (рис. 4.1).

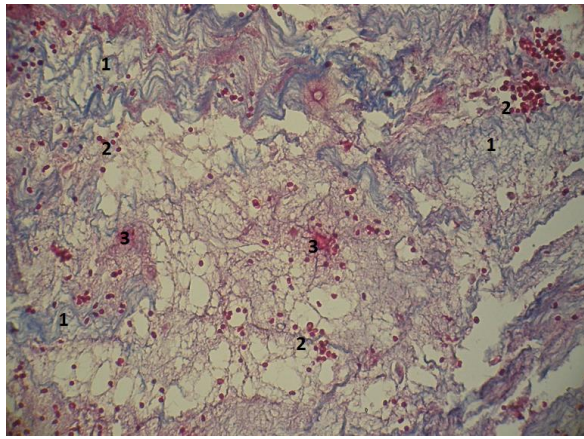


Рис. 4.1. Фото мікропрепарату грануляційної тканини післяопераційного рубця лапаротомної рани фізичних тіл померлих осіб контрольної групи, на 1-у добу після операції. Відмічається багато фібрину (1), незначна кількість лімфоцитів (2) та присутні місця крововиливів (3). Забарвлення гістологічних зрізів водним блакитним хромотропом 2 В. Об. 20[×]. Ок. 10[×].

При вивченні мікропрепаратів на 2-3-ю доби спостереження, в основній групі відмічається нерівномірність дозрівання грануляційної тканини, яка характеризується чергуванням дуже незрілих осередків (відповідає 2-3 добам – переважають лімфоїдні клітини) та помірно зрілих осередків (відповідає 5-7 добам – переважають фібробласти) (рис. 4.2).

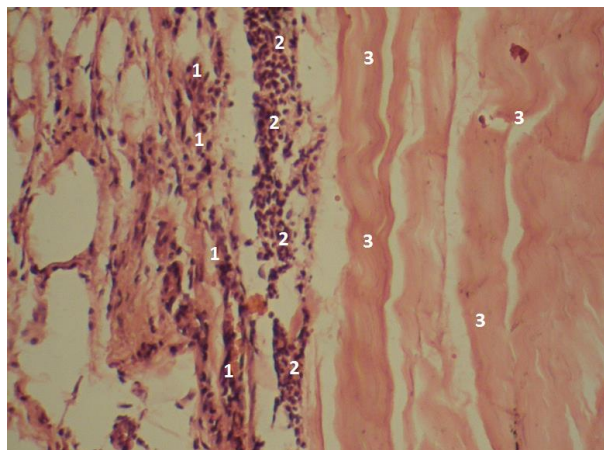


Рис. 4.2. Фото мікропрепарату грануляційної тканини післяопераційного рубця лапаротомної рани фізичних тіл померлих осіб основної групи, на 3-4-у доби після операції. Відмічається перехід ділянки більш зрілої грануляційної тканини (1) у ділянку незрілої (2). Шар м'язової тканини (3). Гематоксилін і еозин. Об. 20[×]. Ок. 10[×].

При забарвленні мікропрепаратів водним блакитним / хромотропом 2 В, відмічається, що колагенові волокна видовжені, також помітно, що має місце скупчення фібробластів, лімфоцитів та великої кількості лімфоїдних клітин та макрофагів, що характерно для незрілої грануляційної тканини (рис. 4.3).

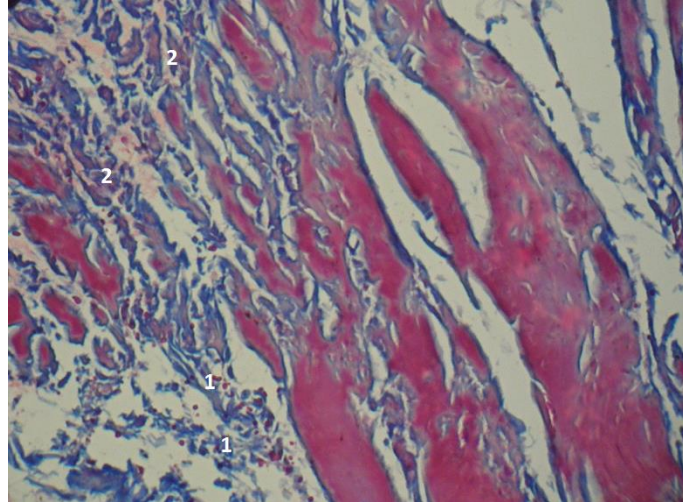


Рис. 4.3. Фото мікропрепарату грануляційної тканини післяопераційного рубця лапаротомної рани фізичних тіл померлих осіб основної групи, на 3-4-у доби після операції. Відмічається перехід ділянки молодшої грануляційної тканини (1) у ділянку сполучної (2). Має місце виражена хромотропофілія. Забарвлення гістологічних зрізів водним блакитним хромотропом 2 В за Н.З. Слінченко. Об. $10\times$. Ок. $10\times$.

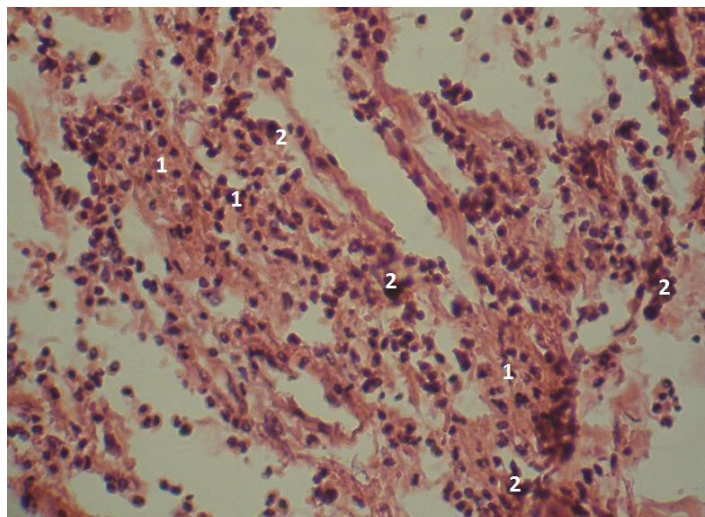


Рис. 4.4. Фото мікропрепарату грануляційної тканини лапаротомної рани фізичних тіл померлих осіб контрольної групи, на 2-3-ю доби після операції. Відмічається незріла грануляційна тканина, багато лімфоїдних клітин (1) та мало фібробластів (2). Гематоксилін і еозин. Об. $20\times$. Ок. $10\times$.

У відповідні терміни, у фізичних тіл померлих осіб контрольної групи відмічається рівномірно незріла грануляційна тканина післяопераційного рубця лапаротомної рани, з великою кількістю лімфоїдних клітин, макрофагів та малою кількістю фібробластів (рис. 4.4).

При забарвленні мікропрепаратів водним блакитним / хромотропом 2 В за Н.З. Слінченко, утворення колагенових волокон є малопомітним, окрім того, відмічається велика кількість лімфоїдних клітин (рис. 4.5).

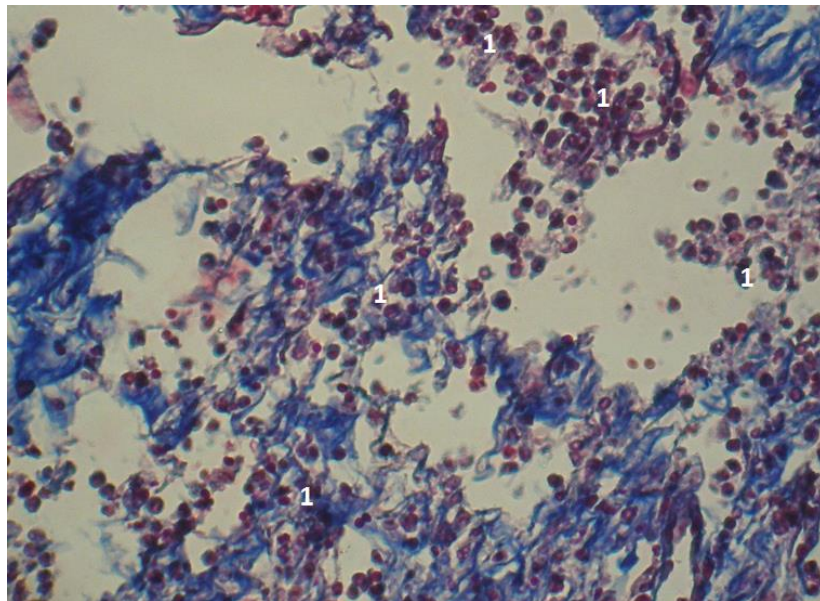


Рис. 4.5. Фото мікропрепарату грануляційної тканини післяопераційного рубця лапаротомної рани фізичних тіл померлих осіб контрольної групи, на 2-3-ю доби раннього післяопераційного періоду. Багато лімфоїдних клітин (1), колагенові волокна не утворені. Забарвлення гістологічних зрізів водним блакитним хромотропом 2 В за Н.З. Слінченко. Об. 10[×]. Ок. 10[×].

На 4-5-у доби раннього післяопераційного періоду, мікроскопічна картина фізичних тіл померлих осіб основної групи характеризується порівняно більшою кількістю фібробластів, меншою кількістю лімфоїдних клітин, які нерівномірно розташовані (рис. 4.6). Відмічаються дещо витончені м'язові волокна. Має місце сповільнене дозрівання судин та виражена хромотропофілія колагенових волокон (рис. 4.7).

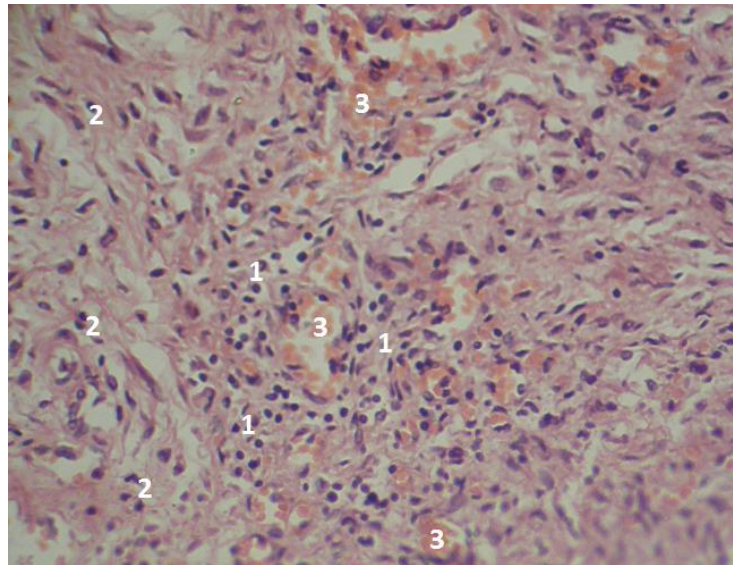


Рис. 4.6. Фото мікропрепарату грануляційної тканини післяопераційного рубця лапаротомної рани фізичних тіл померлих осіб основної групи, на 4-5-у доби раннього післяопераційного періоду. Відмічаються ділянка молоді грануляційної тканини (1), що свідчить про її нерівномірне дозрівання. Спостерігаються фібробласти нормальної та витягнутої форм (2). Присутні витончені м'язові волокна (3). Гематоксилін і еозин. Об. $20\times$. Ок. $10\times$.

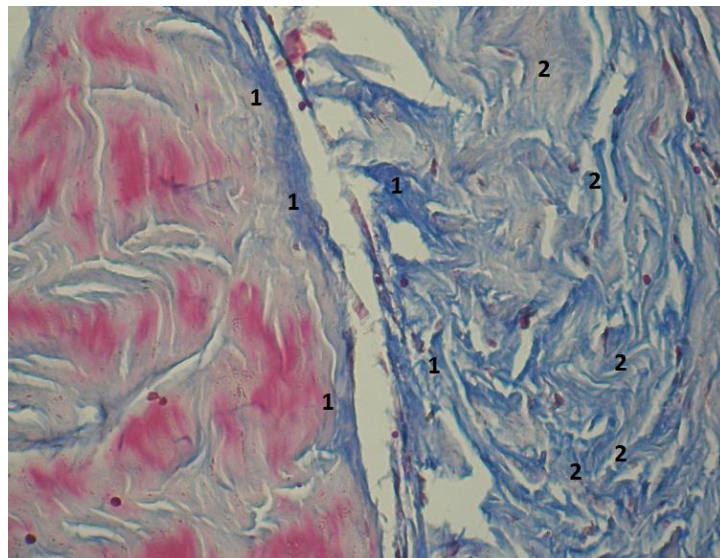


Рис. 4.7. Фото мікропрепарату грануляційної тканини післяопераційного рубця лапаротомної рани фізичних тіл померлих осіб основної групи, на 4-5-у доби раннього післяопераційного періоду. Відмічається ділянка свіжої та звичайної грануляційної тканини. Має місце виражена хромотропофілія. Забарвлення гістологічних зрізів водним блакитним хромотропом 2 В за Н.З. Слінченко. Об. $10\times$. Ок. $10\times$.

В групі порівняння, на 4-5-у доби раннього післяопераційного періоду, розподіл лімфоїдних клітин та фіброblastів є рівномірним, що свідчить про більш рівномірно утворену грануляційну тканину (рис. 4.8).

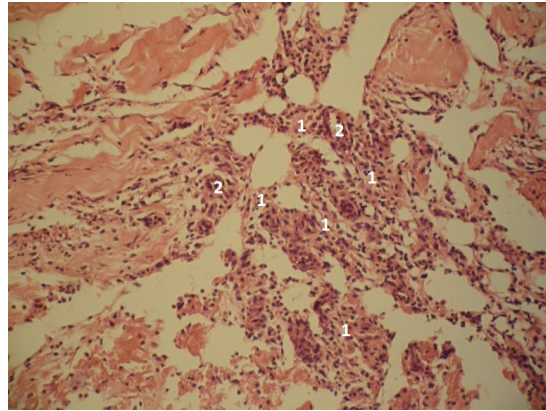


Рис. 4.8. Фото мікропрепарату грануляційної тканини післяопераційного рубця лапаротомної рани фізичних тіл померлих осіб контрольної групи, на 2-3-ю доби після операції. Рівномірно розташовані лімфоїдні клітини та фіброblastи (1), що свідчить про рівномірне дозрівання грануляційної тканини. Кровоносні судини (2). Гематоксилін і еозин. Об. 20[×]. Ок. 10[×].

На 6-7-му доби після операції, в основній групі грануляційна тканина, порівняно з контрольною групою, менш зріла, що видно по переважанню кількості лімфоїдних клітин та фіброblastів, окрім того, добре помітна хромотропофілія колагенових волокон (рис. 4.9, рис. 4.10, рис. 4.11).

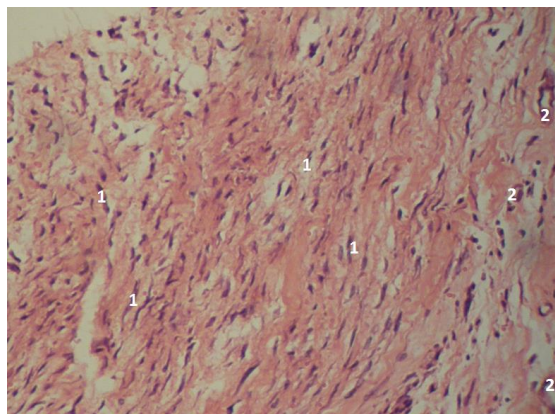


Рис. 4.9. Фото мікропрепарату грануляційної тканини післяопераційного рубця лапаротомної рани фізичних тіл померлих осіб основної групи, на 6-7-у доби після операції. Багато фіброblastів (1), є лімфоїдні клітини, проте їх мало. Кровоносні судини (2). Гематоксилін і еозин. Об. 20[×]. Ок. 10[×].

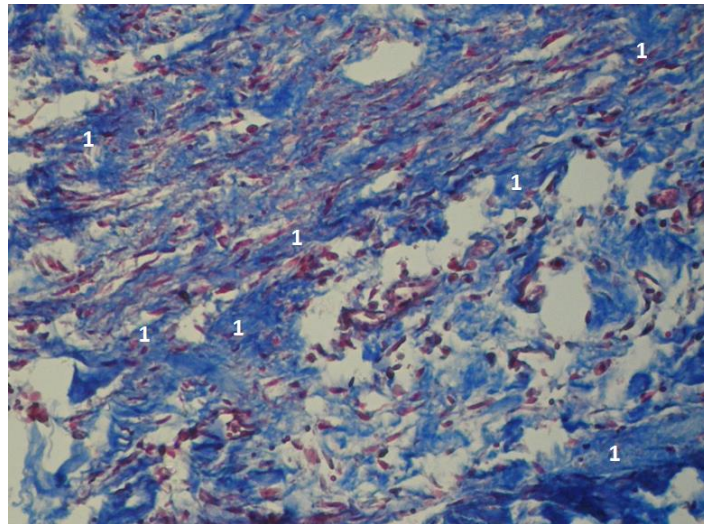


Рис. 4.10. Фото мікропрепарату грануляційної тканини післяопераційного рубця лапаротомної рани фізичних тіл померлих осіб основної групи, на 6-7-у доби після операції. Колагенові волокна інтенсивно пофарбовані (1). Виражена хромотропофілія, яка характерна для пізніх термінів дозрівання грануляційної тканини. Забарвлення гістологічних зрізів водним блакитним хромотропом 2 В за Н.З. Слінченко. Об. 10[×]. Ок. 10[×].

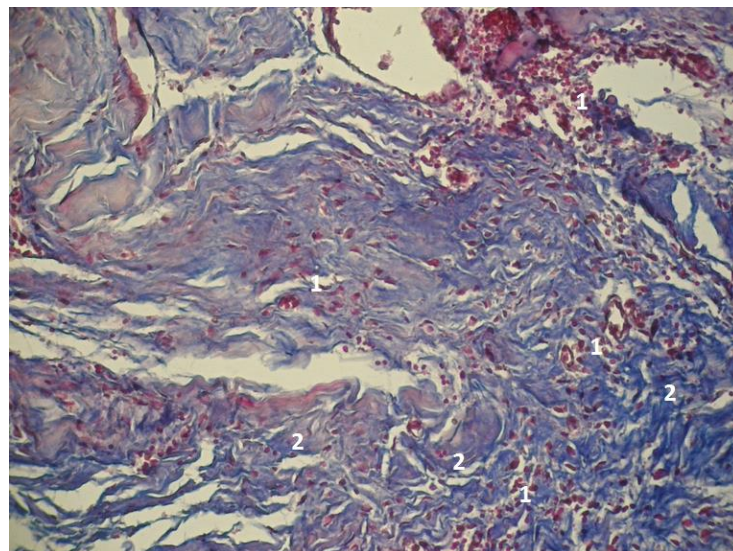


Рис. 4.11. Фото мікропрепарату грануляційної тканини післяопераційного рубця лапаротомної рани фізичних тіл померлих осіб контрольної групи, на 7-8-у доби після операції. Зріла грануляційна тканина, відсутність хромотропофілії. Фібробласти (1), колагенові волокна (2). Забарвлення гістологічних зрізів водним блакитним хромотропом 2 В за Н.З. Слінченко. Об. 10[×]. Ок. 10[×].

Для об'єктивізації порівняння процесів дозрівання грануляційної тканини післяопераційного рубця лапаротомної рани, нами проведено морфометричне дослідження.

Оцінюючи результати дослідження представлені в таблиці 4.14, слід відмітити вірогідне переважання кількості клітин (лімфоїдні клітини, плазматичні клітини, макрофаги, фібробласти, окремі поліморфноядерні лейкоцити) у мікропрепаратах основної групи, впродовж всіх термінів спостереження. В обох дослідних групах, кількість клітин у більш пізні терміни спостереження (4-7-а доби) вірогідно більше ніж у ранні (1-3-я доби).

Таблиця 4.14

Кількість клітин грануляційної тканини післяопераційного рубця лапаротомної рани на одиницю площі, у пацієнтів обох дослідних груп, у різні терміни спостереження, ($M \pm m$), $\times 10000$ мкм²

Група пацієнтів	Термін після виконання оперативного втручання	
	1-3-я доби	4-7-а доби
Контрольна	55,6 \pm 2,28	46,2 \pm 2,39 $p_1 < 0,05$
Основна	73,7 \pm 2,83 $p < 0,001$	56,4 \pm 2,76 $p < 0,05$; $p_1 < 0,01$

Примітки:

1. n – кількість спостережень;
2. p – різниця проти показників контрольної групи;
3. p_1 – проти показників 1-4-ї діб спостереження.

Результати дослідження, наведені в таблиці 4.15, вказують на вірогідно меншу оптичну густину забарвлення колагенових волокон водним блакитним у мікропрепаратах фізичних тілах померлих осіб основної групи. Оптична густина забарвлення колагенових волокон грануляційної тканини лапаротомної рани більша у пізні терміни спостереження, проте ця різниця вірогідна тільки у контрольній групі.

Оптична густина забарвлених колагенових волокон грануляційної тканини післяопераційного рубця лапаротомної рани, у пацієнтів обох дослідних груп, у різні терміни спостереження, ($M \pm m$), в. од. опт. густини

Група пацієнтів	Термін після виконання оперативного втручання	
	1-3-я доби	4-7-а доби
Контрольна	$0,25 \pm 0,017$	$0,33 \pm 0,015$ $p_1 < 0,05$
Основна	$0,16 \pm 0,024$ $p < 0,05$	$0,21 \pm 0,017$ $p < 0,01$; $p_1 > 0,05$

Примітки:

1. n – кількість спостережень;
2. p – різниця проти показників контрольної групи;
3. p_1 – проти показників 1-4-ї діб спостереження.

Аналізуючи результати дослідження представлені в таблиці 4.16, необхідно відмітити вірогідно більші величини питомого об'єму кровоносних судин грануляційної тканини у мікропрепаратах фізичних тіл померлих осіб основної групи. В обох дослідних групах питомий об'єм кровоносних судин грануляційної тканини вірогідно вищий у пізні терміни спостереження.

Таблиця 4.16

Питомий об'єм кровоносних судин грануляційної тканини післяопераційного рубця лапаротомної рани, у пацієнтів обох дослідних груп, у різні терміни спостереження, ($M \pm m$), %

Група пацієнтів	Термін після виконання оперативного втручання	
	1-3-я доби	4-7-а доби
Контрольна	$8,8 \pm 0,71$	$11,9 \pm 0,32$ $p_1 < 0,05$
Основна	$11,8 \pm 0,78$ $p < 0,05$	$14,8 \pm 0,85$ $p < 0,05$; $p_1 < 0,05$

Примітки:

1. n – кількість спостережень;
2. p – різниця проти показників контрольної групи;
3. p_1 – проти показників 1-4-ї діб спостереження.

Отже, підсумовуючи результати дослідження слід відмітити, що наявність в організмі людини злякисного новоутворення ОЧП суттєво пригнічує та сповільнює процеси дозрівання грануляційної тканин післяопераційного рубця лапаротомної рани. Це проявляється вірогідним збільшенням кількості клітин (особливо лімфоїдного типу), питомого об'єму кровоносних судин та зменшенням оптичної густини забарвлених колагенових волокон.

Окрім того, у мікропрепаратах фізичних тіл померлих хворих на злякисні новоутворення ОЧП відмічається нерівномірне дозрівання грануляційної тканини, виражена хромотропофілія колагенових волокон.

Гірше дозрівання грануляційної тканин післяопераційного рубця лапаротомної рани пояснюється порівняно більшою операційною травмою спричиненою повним видаленням злякисного новоутворення ОЧП на тлі вже існуючих патологічних змін в організмі, що призводить до їх значного поглиблення.

Вказану особливість необхідно враховувати, з метою своєчасного попередження ПЕ, оскільки ризик виникнення даного ускладнення у такої категорії пацієнтів набагато вищий.

Наступною метою даного підрозділу було вивчити особливості морфології загоєння грануляційної тканини шкіри лапаротомної рани у хворих на злякисні новоутворення ОЧП.

Отримані результати щодо морфологічного дослідження грануляційної тканини шкіри свідчать, що на 1-у добу після виконання оперативного втручання, у переважній більшості зразків основної групи, в епідермісі багато клітин знаходяться у стані апоптозу або мітотичної активності. У зразках контрольної групи має місце помірний кератоз та порушення стратифікації шарів епідермісу.

Сосочковий шар дерми без особливостей, проте майже у всіх зразках контрольної групи, на відміну від основної, спостерігається виражений набряк глибоких шарів дерми.

У зразках фізичних тіл померлих осіб основної групи відмічається слабке забарвлення водним блакитним хромотропом колагенових волокон у сосочковому та сітчастому шарах дерми, що свідчить про свіжу регенерацію. Питомий об'єм колагенових волокон у вищезазначених шарах дерми суттєво знижений. Спостерігаються численні крововиливи.

У зразках обох дослідних груп, в глибоких шарах дерми має місце хромотропофілія (червоне забарвлення), яка у фізичних тілах померлих осіб контрольній групі складає $2,64 \pm 0,308\%$, що вище ніж в основній – $2,14 \pm 0,211\%$ ($p > 0,05$).

В обох дослідних групах, у шарах шкіри ближче до апоневрозу відмічається запальні зміни, які більш виражені у мікропрепаратах фізичних тіл померлих осіб контрольної групи (рис. 4.12, рис. 4.13, рис. 4.14).

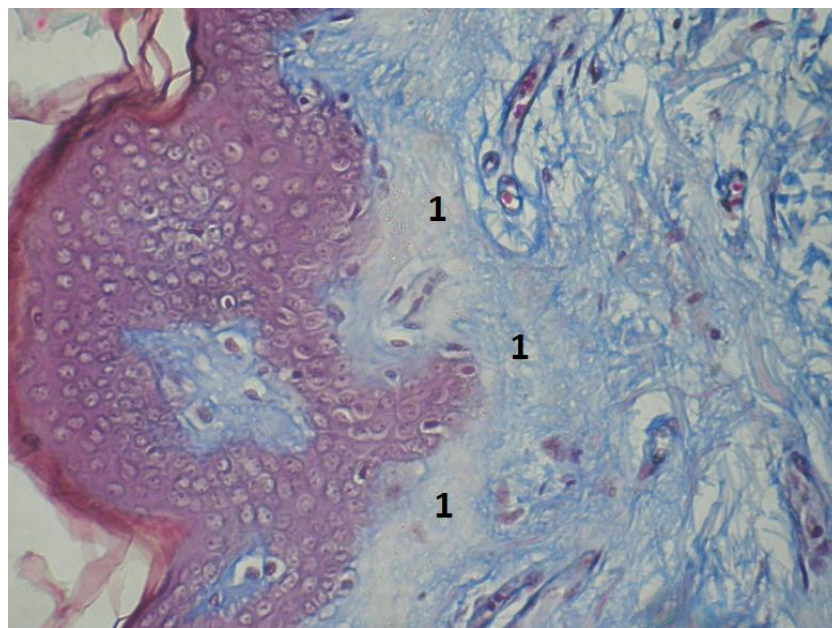


Рис. 4.12. Мікрофотографія грануляційної тканини післяопераційного рубця шкіри, на 1-у добу після виконання оперативного втручання. Пацієнт М., 68 р., № 7 основної групи. Діагноз: Аденокарцинома сигмоподібної кишки. $T_3N_1M_0$, III Б стадія. Слабке забарвлення колагенових волокон у сосочковому і сітчастому шарах дерми (1). Забарвлення водним блакитним / хромотропом 2 В. Об. $10\times$. Ок. $10\times$.

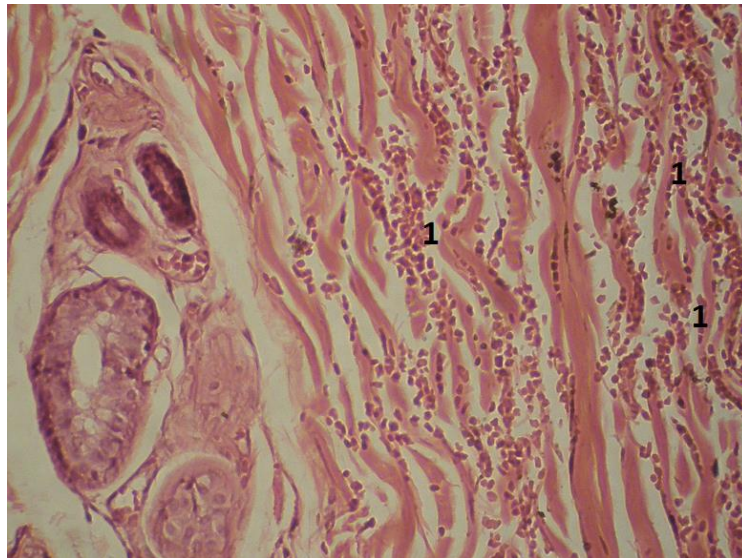


Рис. 4.13. Мікрофотографія грануляційної тканини післяопераційного рубця шкіри, на 1-у добу після операції. Пацієнт Ч., 64 р., № 12 основної групи. Діагноз: Високодиференційована світлоклітинна аденокарцинома головки підшлункової залози. $T_3N_1M_0$, III стадія. Механічна жовтяниця. Багато крововиливів у дермі (1). Гематоксилін і еозин. Об. $20\times$. Ок. $10\times$.

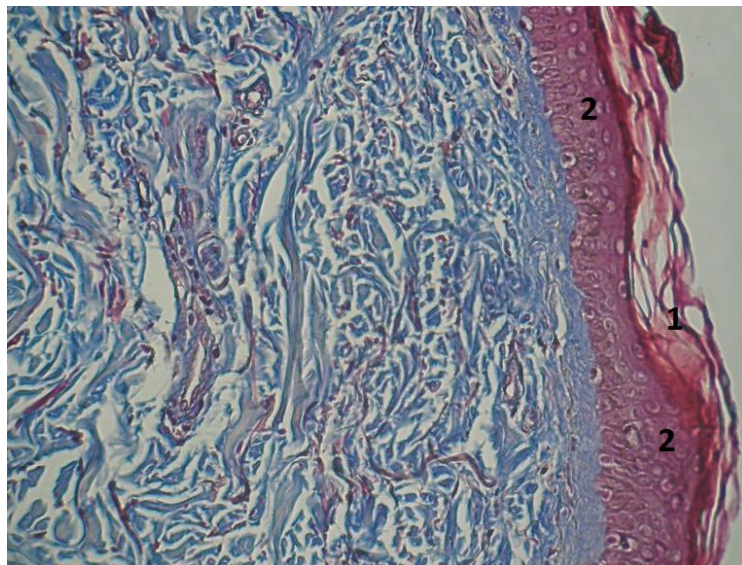


Рис. 4.14. Мікрофотографія грануляційної тканини післяопераційного рубця шкіри, на 1-у добу після операції. Пацієнт С., 72 р., № 16 основної групи. Діагноз: Аденокарцинома пілоричного відділу шлунка. $T_3N_2M_1$, IV стадія. Стеноз виходу зі шлунка. Багато клітин у епідермісі з явищами апоптозу (1). Сосочковий шар без особливостей (2). Забарвлення водним блакитним / хромотропом 2 В. Об. $10\times$. Ок. $10\times$.

На 2-у добу, у багатьох зразках фізичних тіл померлих осіб основної групи клітини епідермісу з явищами апоптозу у значній кількості. Зернистий шар відсутній, а роговий містить ядра (паракератоз). Сосочковий шар порівняно менш щільний.

У зразках обох дослідних груп, у глибоких шарах дерми відмічається набряк сполучнотканинних волокон, де хроматропофілія охоплює близько 0,5% волокон. Менша оптична густина та питомий об'єм колагенових волокон (рис. 4.15).

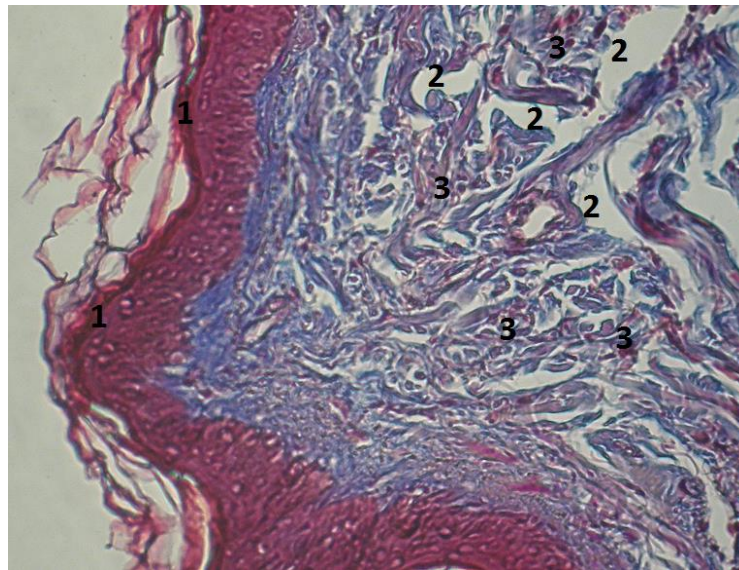


Рис. 4.15. Мікрофотографія грануляційної тканини післяопераційного рубця шкіри, на 2-у добу після виконання оперативного втручання. Пацієнт К., 67 р., № 14 основної групи. Діагноз: Аденокарцинома селезінкового кута ободової кишки. $T_2N_1M_0$, II Б стадія. Багато клітин в епідермісі з явищами апоптозу (1). Глибокі шари дерми схожі на набряк (3). Окремі колагенові волокна схильні до сприйняття фарби – хроматропофілія (червоний колір) (2). Забарвлення водним блакитним / хроматропом 2 В. Об. $10\times$. Ок. $10\times$.

На 3-ю добу раннього післяопераційного періоду, у мікропрепаратах фізичних тіл померлих осіб основної групи, в епідермісі спостерігається збільшена кількість мітозів. У зразках обох дослідних груп відмічається набряк сосочкового та глибоких шарів дерми. Хроматропофілія у зразках основної групи складає 6%, що менша ніж у контрольній групі (8-10%).

На 4-ту та 5-ту доби, після виконання оперативного втручання, у зразках основної групи, у сітчастому шарі та глибоких шарах дерми, відмічається набряк та хромотропофілія у близько 3% волокон. У мікропрепаратах фізичних тіл померлих осіб контрольної групи, поруч з набряком глибоких шарів дерми, спостерігається серозне запалення, а хромотропофілія волокон складає біля 6% (рис. 4.16).

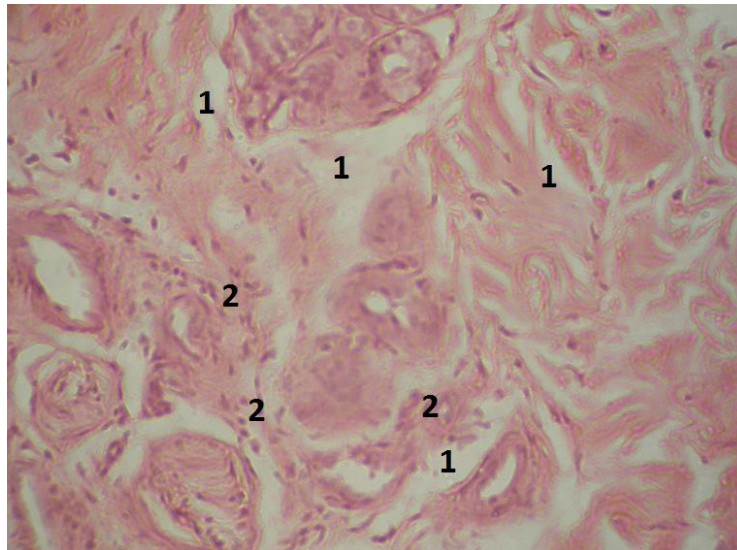


Рис. 4.16. Мікрофотографія грануляційної тканини післяопераційного рубця шкіри, на 5-у добу після виконання оперативного втручання.. Пацієнт З., 74 р., № 4 контрольна група. Діагноз: Спайкова хвороба. Гостра кишкова непрохідність. Набряк, серозне запалення (1) Лейкоцити (2). Гематоксилін і еозин. Об. $20 \times$. Ок. $10 \times$.

У більш віддалені терміни зберігається набряк глибоких шарів дерми у зразках обох дослідних груп, проте хромотропофілія у фізичних тілах померлих осіб основної групи зростає та становить приблизно 10%. Колагенові волокна у мікропрепаратах основної групи дисгармонічні. Грубі волокна забарвлені темніше, тонкі – світліше.

Оптична густина забарвлення колагенових волокон у зразках контрольної групи складає $0,254 \pm 0,001$, що вірогідно переважає показники основної групи – $0,203 \pm 0,003$ ($p < 0,001$).

Підсумовуючи результати проведеного дослідження слід зазначити, що

у зразках фізичних тіл померлих осіб основної групи відмічається більш виражена хромотропофілія, яка вказує на біохімічні зміни та відповідно властивості колагенових волокон.

Також, у мікропрепаратах основної групи вірогідно менша оптична густина забарвлення колагенових волокон, що свідчить про сповільнене їх утворення.

Отримані результати дослідження свідчать про зниження репаративних процесів у ділянці післяопераційного рубця шкіри лапаротомної рани, що сприятиме легшому розходженню її країв, тобто виникненню повної евентрації саме у хворих на злоякісні новоутворення ОЧП.

4.4. Вплив злоякісного новоутворення органів черевної порожнини на механічну міцність післяопераційного рубця лапаротомної рани

Отримані результати дослідження свідчать про зниження репаративних властивостей різних шарів лапаротомної рани. Проте, для об'єктивної оцінки слід перевірити механічну міцність лапаротомної рани, у різні терміни загоєння після виконання операції.

Вивчення механічної міцності післяопераційного рубця лапаротомної рани, залежно від стадії онкологічного процесу та об'єму оперативного втручання, у різні терміни після виконання операції, дасть змогу визначити вплив злоякісного новоутворення ОЧП на швидкість регенерації тканин лапаротомної рани.

Тому, метою даного підрозділу було дослідити механічну міцність післяопераційного рубця лапаротомної рани, залежно від стадії онкологічного процесу та об'єму оперативного втручання, у різні терміни після виконання операції.

Для реалізації поставленої мети нами досліджено 194 фізичних тіл померлих осіб, яким виконано оперативне втручання на ОЧП.

Основну групу склали 147 хворих на злоякісні новоутворення ОЧП, у III-IV стадіях захворювання, які померли впродовж перших 7 діб раннього

післяопераційного періоду.

Основна група, залежно від стадії онкологічного процесу та об'єму виконаного оперативного втручання, поділена на дві підгрупи.

Контрольну групу утворили 47 хворих на гостру хірургічну неонкологічну патологію ОЧП, які також померли впродовж вищезазначених термінів.

Розподіл пацієнтів, залежно від виконаного оперативного втручання на ОЧП представлено в таблиці 4.17.

Таблиця 4.17

**Розподіл пацієнтів обох дослідних груп,
залежно від виконаного оперативного втручання, абс., %**

Оперативні втручання	Група пацієнтів		Абс.	%
	Контрольна	Основна		
Дистальна резекція шлунка	7 (14,9%)	23 (15,6%)	30	15,6
Гастректомія	4 (8,5%)	14 (9,5%)	18	9,3
Резекція тонкої кишки	12 (25,5%)	4 (2,7%)	16	8,2
Правобічна геміколектомія	9 (19,1%)	48 (32,7%)	57	29,4
Лівобічна геміколектомія	5 (10,6%)	24 (16,3%)	29	14,9
Резекція сигмоподібної кишки	10 (21,3%)	34 (23,1%)	42	22,6
Всього:	47	147	194	100

З цієї кількості пацієнтів особи жіночої статі склали 89 (45,9%), а чоловічої – 105 (54,1%). Середній вік пацієнтів становив $65,9 \pm 0,59$ років.

Середня довжина лапаротомної рани склала $27,1 \pm 0,25$ см. Обидві групи пацієнтів були репрезентативні за віком, статтю та довжиною післяопераційної рани.

Механічну міцність післяопераційного рубця лапаротомної рани визначали впродовж перших 7 днів раннього післяопераційного періоду. Після зняття швів зі шкіри лапаротомної рани краї останньої розводили, щоб добре було видно лінію швів м'язово-апоневротичного шару та також знімали шви.

Після введення у черевну порожнину латексного контейнеру, через окремий маленький розріз збоку, останній роздували повітрям за допомогою компресора та визначали манометром Car Air Pump (model № CZK-3668) рівень тиску у момент початку розходження країв рани м'язово-апоневротичного шару.

Для вивчення механічної міцності післяопераційного рубця лапаротомної рани, залежно від стадії онкологічного процесу, основну групу поділено на дві підгрупи. Першу підгрупу склали 67 фізичних тіл померлих осіб із I-II стадіями онкологічного процесу, а другу підгрупу 80 – із III-IV стадіями.

Оцінюючи результати дослідження представлені в таблиці 4.18 слід відмітити зниження показників механічної міцності післяопераційного рубця в основній групі, на 1-у добу спостереження, проте ця різниця показників невірогідна. На 2-3-ю доби дослідження відмічається подібна картина до 1-ї доби, проте має місце вірогідна різниця показників між контрольною групою та другою підгрупою основної групи. Впродовж останніх термінів спостереження, показники обох підгруп основної групи вірогідно менші за контрольну групу. У всіх дослідних групах показники механічної міцності післяопераційного рубця, впродовж всього терміну дослідження, поступово зростають. Показники другої підгрупи основної групи менші за першої, проте ця різниця вірогідна починаючи з 4-5-ї доби спостереження. Впродовж всього терміну дослідження відмічається вірогідне зростання показників механічної міцності післяопераційного рубця, у всіх дослідних групах.

Таблиця 4.18

Механічна міцність післяопераційного рубця лапаротомної рани, у хворих на злоякісні новоутворення черевної порожнини, ($M \pm m$), mmHg

Термін після виконання операції	Дослідні групи фізичного тіла померлих осіб		
	Контрольна	Основна	
		Перша підгрупа	Друга підгрупа
1-а доба	228,5 ± 11,36 n=12	213,8 ± 8,54 n=16; p>0,05	204,3 ± 8,23 n=20; p>0,05; p ₁ >0,05

Продовження таблиці 4.18

2-3-я доби	316,2 ± 12,01 n=14	297,3 ± 9,32 n=18; p>0,05	270,1 ± 6,01 n=22; p<0,05; p ₁ >0,05
4-5-а доби	421,3 ± 13,89 n=11	377,1 ± 12,65 n=17; p<0,05	341,8 ± 7,77 n=20; p<0,001; p ₁ <0,05
6-7-а доби	582,3 ± 14,85 n=10	493,5 ± 9,85 n=16; p<0,001	452,4 ± 8,96 n=18; p<0,001; p ₁ <0,01

Примітки:

1. n – кількість спостережень;
2. p – різниця проти показників контрольної групи;
3. p₁ – різниця по відношенню другої підгрупи основної групи до першої.

Проведені раніше експериментальні дослідження вказують на певний вплив виконаного об'єму оперативного втручання з приводу злякисного новоутворення ОЧП на морфологічні особливості грануляційної тканини післяопераційного рубця лапаротомної рани.

Дослідження механічної міцності післяопераційного рубця лапаротомної рани, залежно від об'єму виконаного оперативного втручання, дасть змогу встановити роль останнього у виникненні ПЕ.

З цією метою основну групу поділено на дві підгрупи. Першу підгрупу склали 55 фізичних тіл померлих осіб, яким виконано симптоматичні оперативні втручання, тобто об'єм пухлини після операції залишився без змін. Другу підгрупу утворили 92 фізичних тіл померлих осіб, яким проведено радикальне або паліативне оперативне втручання, при якому було повністю видалено пухлину або частково зменшено її об'єм (циторедуктивна операція).

Результати дослідження представлені в таблиці 4.19 вказують на зменшення показників механічної міцності післяопераційного рубця в основній групі, особливо у другій підгрупі, на 1-у добу після виконання оперативного втручання, проте ця різниця невірогідна. Впродовж наступних термінів дослідження відмічається подібна картина, за винятком того, що на 2-3-ю доби спостереження різниця між показниками контрольної групи та

першої підгрупи основної групи невірогідна. Показники другої підгрупи основної групи менші за першої, проте ця різниця вірогідна починаючи з 4-5-ї діб спостереження. У всіх дослідних групах, протягом всього терміну спостереження, відмічається вірогідне зростання показників механічної міцності післяопераційного рубця.

Таблиця 4.19

Механічна міцність післяопераційного рубця лапаротомної рани, у хворих на злоякісні новоутворення органів черевної порожнини, залежно від об'єму виконаного оперативного втручання, ($M \pm m$), mmHg

Термін після виконання операції	Дослідні групи фізичних тіл померлих осіб		
	Контрольна	Основна	
		Перша підгрупа	Друга підгрупа
1-а доба	228,5 ± 11,36 n=12	219,5 ± 6,42 n=14; p>0,05	201,5 ± 8,55 n=22; p>0,05; p ₁ >0,05
2-3-я доби	316,2 ± 12,01 n=14	296,7 ± 9,69 n=14; p>0,05	274,6 ± 6,69 n=26; p<0,05; p ₁ >0,05
4-5-а доби	421,3 ± 13,89 n=11	379,6 ± 12,92 n=15; p<0,05	343,3 ± 8,21 n=22; p<0,001; p ₁ <0,05
6-7-а доби	582,3 ± 14,85 n=10	507,8 ± 9,77 n=12; p<0,001	452,1 ± 8,69 n=22; p<0,001; p ₁ <0,001

Примітки:

1. n – кількість спостережень;
2. p – різниця проти показників контрольної групи;
3. p₁ – різниця по відношенню другої підгрупи основної групи до першої.

Підсумовуючи результати проведеного дослідження слід відмітити, що на 1-у добу після виконання оперативного втручання механічна міцність післяопераційного рубця лапаротомної рани за онкологічного процесу та без нього не відрізняється, що доводить відсутність вірогідної різниці показників. Проте починаючи з 2-3-ї діб механічна міцність післяопераційного рубця за наявності метастатичного поширення пухлини та при виконанні радикального або паліативного оперативного втручання вірогідна менша, впродовж всього терміну спостереження. Починаючи з 4-5-ї

діб раннього післяопераційного періоду механічна міцність післяопераційного рубця вірогідно менша за наявності злякисного новоутворення ОЧП, у I-II стадіях, тобто без метастатичного поширення пухлини, а також при виконанні оперативного втручання.

Отже, проведені дослідження доводять безперечний вплив наявності злякисного новоутворення та об'єму виконаного оперативного втручання, де механічна міцність післяопераційного рубця лапаротомної рани, прямо пропорційна стадії онкологічного процесу ($r=0,767$; $p=0,05$) та об'єму видаленої або залишеної пухлини.

Негативний вплив пухлинного процесу на організм безпосередньо залежить від ступеня його поширення, тобто чим більша стадія онкологічного процесу, тим сильніше виражені явища вторинного імунодефіциту, кахексії, анемії тощо. Тому, механічна міцність післяопераційного рубця лапаротомної рани менша при III-IV стадіях онкологічного процесу. Гірше дозрівання грануляційної тканин лапаротомної рани після видалення пухлинного елемента (радикальне або паліативне оперативні втручання) можна пояснити порівняно більшою операційною травмою, що призводить до поглиблення вищезазначених патологічних процесів спричинених злякисним новоутворенням. Це також підтверджують раніше проведені морфологічні експериментальні дослідження, які вказують, що наявність в організмі злякисного новоутворення суттєво пригнічує та сповільнює процеси дозрівання грануляційної тканин.

4.5. Вплив тривалості оперативного втручання та об'єму інтраопераційної крововтрати на частоту розвитку післяопераційної евентрації

Одним із найбільш точних предикторів виникнення ПЕ є тривалість оперативного втручання та об'єм інтраопераційної крововтрати [246, 317].

Тривалість оперативного втручання збільшує травму тканин, що є вагомою причиною розвитку гнійно-запальних ускладнень, зокрема з боку

післяопераційної рани з послідувачим виникненням ПЕ [217, 314, 348].

Ступінь тяжкості інтраопераційної крововтрати також безпосередньо впливає на регенерацію тканин, зокрема у ділянці післяопераційної рани, оскільки це створює ішемію, що є провідною причиною розвитку ПЕ [386].

У зв'язку з цим, метою даного підрозділу було вивчити частоту розвитку ПЕ, залежно від тривалості оперативного втручання та об'єму інтраопераційної крововтрати.

Для реалізації поставленої мети обстежено 122 хворих на хірургічні захворювання ОЧП, яким було виконано оперативне втручання.

Залежно від середньої тривалості оперативного втручання, пацієнтів розділено на три групи. Першу групу склали 46 осіб, у яких середній термін оперативного втручання становив $133,8 \pm 4,33$ хв, тобто нижче 180 хв. Другу групу склали 51 пацієнт з середнім рівнем $247,7 \pm 4,92$ хв, тобто – від 180 до 300 хв. Третю групу склали 25 осіб, у яких середній термін оперативного втручання становив $439,4 \pm 13,72$ хв, тобто понад 300 хв.

Також, залежно від середнього об'єму інтраопераційної крововтрати, першу групу склали 58 осіб, у яких середній об'єм крововтрати становив $772,4 \pm 15,07$ мл, тобто до 1000 мл. Другу групу склали 36 пацієнта з середнім об'ємом крововтрати – $1273,6 \pm 24,19$ мл, тобто від 1000 до 1500 мл. Третю групу склали 28 осіб, у яких середній об'єм крововтрати склав $2130,4 \pm 63,01$ мл, тобто понад 1500 мл.

Вищезазначені групи осіб були репрезентативні за віком статтю, та об'ємом виконаного оперативного втручання.

Оцінюючи результати дослідження представленні в таблиці 4.20, слід відмітити відсутність вірогідної різниці між всіма дослідними групами, щодо частоти утворення післяопераційних нориць та абсцесів. Слід відмітити вірогідне переважання частоти нагноєння післяопераційної рани пацієнтів 2-ї та 3-ї груп, по відношенню до 1-ї групи. Частота розвитку ПЕ вища у пацієнтів 3-ї групи, проте ця різниця вірогідна тільки по відношенню до 1-ї групи.

**Частота розвитку післяопераційних ускладнень,
залежно від тривалості оперативного втручання, абс., %**

Причини післяопераційних ускладнень	Група пацієнтів		
	1-а група	2-а група	3-я група
Утворення нориць та абсцесів	2 (4,3%)	6 (11,8%)	4 (16,0%)
Нагноєння післяопераційної рани	4 (8,7%)	12 (23,5%) *	11 (44,0%) *,**
<i>Післяопераційна евентрація</i>	6 (13,0%)	11 (21,6%)	8 (32,0%)*
Всього:	46 (100%)	51 (100%)	25 (100%)

Примітки:

* – вірогідна різниця проти показників 1-ї дослідної групи;

** – вірогідна різниця проти показників 2-ї дослідної групи.

Аналізуючи результати дослідження наведені в таблиці 4.21, слід відмітити вірогідне переважання відсотка утворення нориць та абсцесів у 3-й групі пацієнтів по відношенню до 1-ї. Частота нагноєння післяопераційної рани у осіб 3-ї групи вірогідно переважає показники 1-ї та 2-ї груп. Частота виникнення ПЕ у осіб 3-ї групи також вірогідно переважає показники 1-ї та 2-ї груп.

Таблиця 4.21

**Частота розвитку післяопераційних ускладнень,
залежно від об'єму інтраопераційної крововтрати, абс., %**

Причини післяопераційних ускладнень	Група пацієнтів		
	1-а група	2-а група	3-я група
Утворення нориць та абсцесів	3 (5,2%)	4 (11,1%)	5 (17,9%)*
Нагноєння післяопераційної рани	5 (8,6%)	8 (22,2%)	12 (42,9%) *,**
<i>Післяопераційна евентрація</i>	8 (15,5%)	7 (19,4%)	11 (39,3%) *,**
Всього:	58 (100%)	36 (100%)	28 (100%)

Примітки:

* – вірогідна різниця проти показників 1-ї дослідної групи;

** – вірогідна різниця проти показників 2-ї дослідної групи.

Отже, підсумовуючи результати проведеного дослідження, слід відмітити доведений вплив та певну залежність тривалості оперативного втручання та об'єму інтраопераційної крововтрати на частоту розвитку ПЕ та гнійно-запальних ускладнень з боку післяопераційної рани.

Так, тривалість оперативного втручання безпосередньо впливає на частоту нагноєння післяопераційної рани, де чітко прослідковується залежність між даними показниками, оскільки відмічається вірогідна різниця між всіма ними.

Для розвитку ПЕ характерна найдовша тривалість оперативного втручання та найбільший об'єм інтраопераційної крововтрати, що доводить вірогідна різниця між переважною більшістю показників.

Це необхідно враховувати при виборі алгоритму лікувальної тактики щодо попередження ПЕ.

4.6. Мікробіологічні особливості ранового ексудату при виникненні післяопераційної підшкірної евентрації у хворих на злоякісні новоутворення органів черевної порожнини

З урахуванням виразності випадіння ОЧП, розрізняють ступені тяжкості (етапи розвитку) ПЕ. Це підшкірна евентрація (I ступінь) при якій спостерігається розходження всіх шарів передньої черевної стінки, крім шкіри. Часткова евентрація (II ступінь), коли дном рани передньої черевної стінки є кишка, шлунок або сальник. Повна евентрація (III ступінь) – повне розходження всіх шарів передньої черевної стінки, заповнення рани великим сальником, петлями тонкої кишки. Справжня евентрація (IV ступінь) або евісцерація – вихід нутрощів за межі черевної стінки [254, 317, 388].

Виникнення підшкірної евентрації дозволяє уникнути повторного оперативного втручання або виграти час на передопераційну підготовку, що надзвичайно важливо у даної категорії пацієнтів [13, 16, 22, 73].

Провідна роль у розвитку ПЕ належить гнійно-запальним ускладненням з боку лапаротомної рани. Частота нагноєння лапаротомної рани сягає

максимум після операцій, що супроводжуються порушенням цілісності порожнистих органів, а також при гнійно-запальних захворюваннях органів черевної порожнини [22, 55].

На сьогоднішній день чітких даних щодо мікробіологічних особливостей лапаротомної рани при розвитку ПЕ, залежно від її ступеня, нажаль не має.

Вивчення мікробіологічних особливостей лапаротомної рани, при виникненні ПЕ у хворих на злоякісні новоутворення ОЧП, залежно від її ступеня тяжкості, дасть змогу краще зрозуміти етіопатогенез даного ускладнення та розробити ефективні методи його попередження і лікування.

Тому, одним із завдань даного підрозділу було вивчити особливості якісного та кількісного складу мікрофлори ранового ексудату лапаротомної рани, ускладненою підшкірною евентрацією, у хворих на злоякісні новоутворення ОЧП.

Для реалізації поставленої мети нами досліджено 34 хворих на хірургічні захворювання ОЧП, у яких виникла підшкірна ПЕ (I ступінь тяжкості), впродовж 8 діб раннього післяопераційного періоду.

Основну групу склали 16 хворих на злоякісні новоутворення ОЧП, у III-IV стадіях захворювання.

Контрольну групу утворили 18 хворих на гостру хірургічну неонкологічну патологію ОЧП.

З цієї кількості пацієнтів особи жіночої статі склали 19 (55,9%), а чоловічої – 15 (44,1%). Середній вік пацієнтів становив $61,3 \pm 2,08$ роки. Обидві групи пацієнтів були репрезентативні за віком та статтю.

Забір біологічного матеріалу проводили з 3-ї по 8-у доби раннього післяопераційного періоду, шляхом бактеріологічного дослідження ранового ексудату, під час виконання перев'язок.

Розподіл пацієнтів, залежно від виконаного оперативного втручання на ОЧП представлено в таблиці 4.22.

**Розподіл пацієнтів обох дослідних груп,
залежно від виду виконаного оперативного втручання, абс., %**

Оперативні втручання	Група пацієнтів		Абс.	%
	Контрольна	Основна		
Дистальна резекція шлунка	6 (33,3%)	3 (18,8%)	9	26,5
Гастректомія	1 (5,6%)	2 (12,5%)	3	8,8
Резекція тонкої кишки	3 (16,7%)	1 (6,3%)	4	11,8
Правобічна геміколектомія	2 (11,1%)	4 (25,0%)	6	17,6
Лівобічна геміколектомія	6 (33,3%)	6 (37,5%)	12	14,7
Всього:	18	16	34	100

При посіві раневого ексудату в обох дослідних групах встановлено ріст культур *E. coli*, *Enterococcus faecalis*, *Staphylococcus aureus* (*S. aureus*), мікроорганізмів роду *Proteus* (*P. vulgaris*, *P. mirabilis*, *P. morgani*) та *Pseudomonas aeruginosa*. Також, в основній групі відмічається ще ріст дріжджоподібних грибів роду *Candida*.

Аналізуючи результати дослідження видового складу раневого ексудату, які представлені в таблиці 4.23, слід відмітити найбільш високий коефіцієнт постійності та частоту зустрічання виду при *Enterococcus faecalis*, в обох дослідних групах, впродовж всього терміну спостереження.

На 6-8-у доби дослідження відмічається зростання кількості висіяних штамів *E. coli*, із незначним постійним переважанням коефіцієнту постійності та частоти зустрічання виду у контрольній групі, проте ця динаміка та різниця між обома дослідними групами невірогідна.

У контрольній групі кількість висіяних штамів *S. aureus* вірогідно зростає ($p < 0,05$) на 6-8-у доби спостереження, на відміну від основної групи, де у зазначені терміни тільки з'являється ріст даних мікроорганізмів. Коефіцієнт постійності та частота зустрічання виду при *S. aureus*, на 6-8-му доби дослідження, у контрольній групі, вищі ніж в основній групі, але ця

різниця невірогідна.

Таблиця 4.23

**Видовий склад мікрофлори раневого ексудату при виникненні
евентрації, у хворих на злоякісні новоутворення органів черевної
порожнини, у різні терміни спостереження, абс., %**

Дослідна група	Мікроорганізми	Термін після оперативного втручання, доба					
		3-5 доби			6-8 доби		
		s	C%	Pi	s	C%	Pi
Контрольна n=18	E. coli	8	44,4	0,24	12	66,7	0,23
	Enterococcus faecalis	14	77,8	0,42	17	94,4	0,32
	Staphylococcus aureus	4	22,2	0,12	10	55,6	0,19
	м/о роду Proteus	5	27,8	0,15	8	44,4	0,15
	Pseudomonas aeruginosa	2	11,1	0,06	5	27,8	0,1
Основна n=16	E. coli	5	31,3	0,17	9	56,3	0,16
	Enterococcus faecalis	12	75,0	0,4	14	87,5	0,25
	Staphylococcus aureus	-	-	-	6	37,5	0,11
	м/о роду Proteus	6	37,5	0,2	11	68,8	0,2
	Pseudomonas aeruginosa	4	25,0	0,13	9	56,3	0,16
	Др. гриби роду Candida	3	18,8	0,1	7	43,8	0,13

Примітки:

- n – кількість спостережень;
- м/о – мікроорганізми;
- s – кількість висіяних штамів;
- C% – коефіцієнт постійності;
- Pi – частота зустрічання виду.

На 6-8-у доби спостереження, відмічається зростання кількості висіяних штамів м/о роду Proteus, проте ця динаміка у контрольній групі невірогідна.

Коефіцієнт постійності та частота зустрічання виду при м/о роду *Proteus* постійно вищі в основній групі, проте ця різниця невірогідна.

В обох дослідних групах, на 6-8-у доби дослідження, відмічається зростання кількості висіяних штамів *Pseudomonas aeruginosa*, але ця динаміка вірогідна тільки в основній групі ($p < 0,05$). Також, у дані терміни дослідження, відмічається вірогідне ($p < 0,05$) переважання кількості висіяних штамів, коефіцієнту постійності та частоти зустрічання штамів при *Pseudomonas aeruginosa* в основній групі.

В основній групі, на відміну від контрольної, відмічається поява росту дріжджоподібних грибів роду *Candida*, кількість штамів якого на 6-8-у доби дослідження вірогідно зростає ($p < 0,05$).

Отже, у разі виникненні евентрації у хворих на злоякісні новоутворення ОЧП, відмічається переважання кількості висіяних штамів м/о роду *Proteus*, *Pseudomonas aeruginosa*, поява росту дріжджоподібних грибів роду *Candida*, а також, на ранніх термінах, відсутність росту *S. aureus*.

Наведені в таблиці 4.24 результати дослідження популяційного рівня мікроорганізмів раневого ексудату свідчать про вірогідне зростання кількості колоній *E. coli* на 6-8-у доби спостереження, в обох дослідних групах. Впродовж всіх термінів дослідження відмічається невірогідна різниця показників між обома дослідними групами пацієнтів.

На 6-8-у доби спостереження має місце зростання популяційного рівня *Enterococcus faecalis*, проте ця динаміка вірогідна тільки у контрольній групі. Різниця показників між обома дослідними групами, впродовж всього терміну дослідження, невірогідна.

Популяційний рівень *Staphylococcus aureus* контрольної групи вірогідно зростає на 6-8-у доби спостереження та перевищує показники основної групи, у дані терміни.

На 6-8-у доби спостереженні відмічається зростання популяційного рівня мікроорганізмів роду *Proteus*, із вірогідною динамікою в основній групі. Також, у вищезазначені терміни показники основної групи вірогідно

вищі за контрольну.

Таблиця 4.24

Популяційний рівень мікрофлори раневого ексудату при виникненні евентрації, у хворих на злоякісні новоутворення органів черевної порожнини, у різні терміни спостереження, ($M \pm m$), Ig КУО/см³

Дослідна група	Термін після оперативного втручання, доба	
	3-5 доби	6-8 доби
Контрольна n=18	E. coli s=6 4,1 ± 0,49	E. coli s=12 5,3 ± 0,23 p ₁ <0,05
	Enterococcus faecalis s=14 3,5 ± 0,19	Enterococcus faecalis s=17 4,5 ± 0,19 p ₁ <0,05
	Staphylococcus aureus s=4 2,5 ± 0,29	Staphylococcus aureus s=10 4,3 ± 0,29 p ₁ <0,05
	м/о роду Proteus s=5 2,5 ± 0,26	м/о роду Proteus s=8 3,2 ± 0,32 p ₁ >0,05
	Pseudomonas aeruginosa s=2 2,3 ± 0,35	Pseudomonas aeruginosa s=5 2,8 ± 0,28 p ₁ >0,05
Основна n=16	E. coli s=5 4,2 ± 0,3 p>0,05	E. coli s=9 5,4 ± 0,29 p>0,05; p ₁ <0,05
	Enterococcus faecalis s=12 3,2 ± 0,23 p>0,05	Enterococcus faecalis s=14 4,0 ± 0,29 p>0,05; p ₁ >0,05
	-	Staphylococcus aureus s=6 3,1 ± 0,38 p<0,05
	м/о роду Proteus s=6 2,9 ± 0,31 p>0,05	м/о роду Proteus s=11 4,1 ± 0,21 p<0,05; p ₁ <0,01
	Pseudomonas aeruginosa s=4 2,2 ± 0,17 p>0,05	Pseudomonas aeruginosa s=9 3,4 ± 0,22 p>0,05; p ₁ <0,05
Др. гриби роду Candida s=3 2,8 ± 0,23 p>0,05	Др. гриби роду Candida s=7 3,2 ± 0,21 p ₁ >0,05	

Примітки:

n – кількість спостережень;

м/о – мікроорганізми;

s – кількість висіяних штамів;

p – різниця показників проти контрольної групи;

p₁ – різниця проти показників 3-5-ї доби спостереження.

Відмічається зростання популяційного рівня *Pseudomonas aeruginosa* в обох дослідних групах, на 6-8-у доби спостереження, проте ця динамка вірогідна тільки в основній групі. Різниця показників між обома дослідними групами, впродовж всіх термінів дослідження, невірогідна.

В основній групі, впродовж всього терміну дослідження, відмічається невірогідне зростання кількості колоній дріжджоподібних грибів роду *Candida*.

Таким чином, при розвитку підшкірної ПЕ у хворих на злоякісні новоутворення ОЧП, в ексудаті післяопераційного рубця, відмічається вірогідне зростання популяційного рівня *E. coli*, м/о роду *Proteus*, а також *Pseudomonas aeruginosa*, із вірогідним переважанням м/о роду *Proteus* та меншою кількістю колоній *Staphylococcus aureus*, порівняно з неонкологічними пацієнтами.

Важливим, з точки зору характеристики мікробного співтовариства, є визначення коефіцієнту кількісного домінування (ККД) кожного виду мікроорганізмів раневого ексудату (табл. 4.25).

Таблиця 4.25

Коефіцієнти значущості та кількісного домінування мікрофлори раневого ексудату при виникненні евентрації, у хворих на злоякісні новоутворення органів черевної порожнини, у різні терміни спостереження, абс.

Дослідна група	Мікроорганізми	Термін після оперативного втручання, доба					
		3-5 доби			6-8 доби		
		s	КЗ	ККД	s	КЗ	ККД
Порівняння n=18	<i>E. coli</i>	6	0,28	137,6	12	0,26	131,8
	<i>Enterococcus faecalis</i>	14	0,23	117,4	17	0,22	111,9
	<i>Staphylococcus aureus</i>	4	0,17	83,9	10	0,21	107,0
	м/о роду <i>Proteus</i>	5	0,17	83,9	8	0,16	79,6
	<i>Pseudomonas aeruginosa</i>	2	0,15	77,2	5	0,14	69,7

Продовження таблиці 4.25

Основна n=16	<i>E. coli</i>	5	0,27	137,3	9	0,23	139,5
	<i>Enterococcus faecalis</i>	12	0,21	104,6	14	0,17	103,4
	<i>Staphylococcus aureus</i>	-	-	-	6	0,13	80,1
	м/о роду <i>Proteus</i>	6	0,19	94,8	11	0,18	105,9
	<i>Pseudomonas aeruginosa</i>	4	0,14	71,9	9	0,15	87,9
	Др. гриби роду <i>Candida</i>	3	0,18	91,5	7	0,14	82,7

Примітки:

n – кількість спостережень;

м/о – мікроорганізми;

s – кількість висіяних штамів;

КЗ – коефіцієнт значущості;

ККД – коефіцієнт кількісного домінування.

Домінуючим мікроорганізмом, згідно визначеного ККД, в обох дослідних групах, впродовж всього терміну дослідження є *E. coli*, а також, на другому місці – *Enterococcus faecalis*. В основній групі, на 6-8-у доби дослідження, відмічаються високі цифри ККД при м/о роду *Proteus*, а у контрольній групі – при *Staphylococcus aureus*.

Підсумовуючи результати проведеного дослідження слід зазначити, що при виникненні ПЕ мікробний спектр ранового ексудату, впродовж перших 6-ти діб представлений *E. coli*, *Enterococcus faecalis*, *S. aureus*, м/о роду *Proteus* та *Pseudomonas aeruginosa*, проте у хворих на злякисні новоутворення ОЧП є певні особливості – відсутній ріст *S. aureus* та поява росту дріжджоподібних грибів роду *Candida*. В обох дослідних групах найвища частота зустрічання виду при *Enterococcus faecalis*. Найменша частота зустрічання виду, у контрольній групі – при *Pseudomonas aeruginosa*, а в основній групі – при дріжджоподібних грибів роду *Candida*.

Найвищий коефіцієнт значущості та кількісного домінування, в обох

дослідних групах, відмічається при *E. coli*. У контрольній групі найнижчий коефіцієнт значущості та кількісного домінування спостерігається при *Pseudomonas aeruginosa*. В основній групі найнижчий коефіцієнт значущості має місце при дріжджоподібних грибах роду *Candida*, а кількісного домінування – при *Pseudomonas aeruginosa*.

Різниця популяційного рівня вищезазначених мікроорганізмів між обома дослідними групами, у дані терміни спостереження, невірогідна.

Впродовж наступних термінів спостереження мікробний спектр у контрольній групі не змінився, а в основній групі – відмічається ріст *S. aureus*. В обох дослідних групах найвища частота зустрічання та коефіцієнт постійності спостерігається також при *Enterococcus faecalis*. Найменша частота зустрічання та коефіцієнт постійності, у контрольній групі при *Pseudomonas aeruginosa*, а в основній групі – при *S. aureus*.

В обох дослідних групах, найвищий коефіцієнт значущості та кількісного домінування, відмічається при *E. coli*. У контрольній групі найнижчий коефіцієнт значущості та кількісного домінування спостерігається при *Pseudomonas aeruginosa*, а в основній групі – при *S. aureus*.

У дані терміни дослідження відмічається вірогідна різниця популяційного рівня мікрофлори між обома дослідними групами *S. aureus* та м/о роду *Proteus*.

Слід відмітити вірогідну динаміку росту популяційного рівня мікроорганізмів, у контрольній групі *E. coli*, *Enterococcus faecalis*, *S. aureus*, а в основній групі – *E. coli* та м/о роду *Proteus*.

Дані мікробіологічні особливості раневого ексудату, при виникненні підшкірної ПЕ у хворих на злякисні новоутворення ОЧП можна пояснити, явищами вторинного імунодефіциту, кахексії, анемії, тощо, що має місце при онкологічному процесі та спричиняє «в'ялоперебігаючий» гнійно-запальний процес.

Наступною метою даного підрозділу було вивчити особливості якісного

та кількісного складу мікрофлори ранового ексудату лапаротомної рани, ускладненою евентрацією, залежно від її ступеня, у хворих на злоякісні новоутворення ОЧП.

Для реалізації поставленої мети нами досліджено 28 хворих на злоякісні новоутворення ОЧП, у III-IV стадіях захворювання, у яких виникла ПЕ, впродовж 8 діб раннього післяопераційного періоду.

Основну групу склали 12 пацієнтів, у яких виникла повна евентрація (III-IV ступінь). Контрольну групу утворили 16 пацієнтів, у яких виникла підшкірна евентрація (I ступінь).

З цієї кількості пацієнтів особи жіночої статі склали 13 (46,2%), а чоловічої – 15 (53,8%). Середній вік пацієнтів становив $61,7 \pm 1,97$ роки. Обидві групи пацієнтів були репрезентативні за віком та статтю.

Забір біологічного матеріалу проводили з 3-ї по 8-у доби раннього післяопераційного періоду, шляхом бактеріологічного дослідження ранового ексудату, під час виконання перев'язок.

Розподіл пацієнтів, залежно від виконаного оперативного втручання на ОЧП представлено в таблиці 4.26.

Таблиця 4.26

**Розподіл пацієнтів обох дослідних груп,
залежно від виконаного оперативного втручання, абс., %**

Оперативні втручання	Група пацієнтів		Абс.	%
	Порівняння	Основна		
Дистальна резекція шлунка	3 (18,8%)	2 (16,7%)	5	17,9
Гастректомія	2 (12,5%)	2 (16,7%)	4	14,3
Резекція тонкої кишки	2 (12,5%)	3 (25,0%)	5	17,9
Правобічна геміколектомія	4 (25,0%)	2 (16,7%)	6	21,4
Лівобічна геміколектомія	3 (18,8%)	2 (16,7%)	5	17,9
Операція Гартмана	2 (12,5%)	1 (8,3%)	3	10,6
Всього:	16	12	28	100

При посіві раневого ексудату, в обох дослідних групах, встановлено ріст культур *E. coli*, *Enterococcus faecalis*, *Staphylococcus aureus* (*S. aureus*), мікроорганізмів роду *Proteus* (*P. vulgaris*, *P. mirabilis*, *P. morganii*) та *Pseudomonas aeruginosa* та дріжджоподібних грибів роду *Candida*.

Аналізуючи результати дослідження видового складу раневого ексудату, які представлені в таблиці 4.27, слід відмітити найбільш високий коефіцієнт постійності та частоту зустрічання виду при *Enterococcus faecalis*, в обох дослідних групах, впродовж всього терміну спостереження, за винятком основної групи на 6-8-у доби, де переважають вищезазначені показники при *E. coli*.

Найнижчий коефіцієнт постійності та частота зустрічання виду, в обох дослідних групах, впродовж всіх термінів дослідження, відмічається при дріжджоподібних грибів роду *Candida*.

В обох дослідних групах, на 6-8-у доби спостереження відмічається зростання кількості висіяних штамів *Enterococcus faecalis*, проте ця динаміка вірогідна ($p < 0,05$) тільки у контрольній групі. Різниця показників між обома дослідними групами, впродовж всіх термінів спостереження, невірогідна.

На 6-8-у доби дослідження, в обох дослідних групах, відмічається вірогідне ($p < 0,01$), проти 3-5-ї доби, зростання кількості висіяних штамів *E. coli*. Кількість висіяних штамів основної групи, впродовж всіх термінів дослідження, вірогідно ($p < 0,05$) вища ніж у контрольній групі.

В обох дослідних групах, на 3-5-у доби спостереження, відсутній ріст колоній *S. aureus*, проте на 6-8-у доби відмічається вірогідне ($p < 0,05$) переважання кількості висіяних в основній групі.

На 6-8-у доби дослідження, в обох дослідних групах, відмічається зростання кількості висіяних штамів м/о роду *Proteus*, *Pseudomonas aeruginosa* дріжджоподібних грибів роду *Candida*, проте ця динаміка невірогідна.

Коефіцієнт постійності переважає в основній групі, проте ця різниця вірогідна ($p < 0,05$) тільки за м/о роду *Proteus*, на 6-8-у доби спостереження.

**Видовий склад мікрофлори ранового ексудату при виникненні
евентрації, у хворих на злоякісні новоутворення органів черевної
порожнини, у різні терміни спостереження, абс., %**

Дослідна група	Мікроорганізми	Термін після оперативного втручання, доба					
		3-5 доби			6-8 доби		
		s	C%	Pi	s	C%	Pi
Контрольна n=16	<i>E. coli</i>	5	31,3	0,19	12	75,0	0,27
	<i>Enterococcus faecalis</i>	9	56,3	0,35	14	87,5	0,32
	<i>Staphylococcus aureus</i>	-	-	-	3	18,6	0,07
	м/о роду <i>Proteus</i>	6	37,5	0,23	7	43,8	0,16
	<i>Pseudomonas aeruginosa</i>	4	25,0	0,15	5	31,3	0,11
	Др. гриби роду <i>Candida</i>	2	12,5	0,08	3	18,6	0,07
Основна n=12	<i>E. coli</i>	8	66,7	0,24	12*	100,0	0,24
	<i>Enterococcus faecalis</i>	9	75,0	0,27	10	83,3	0,2
	<i>Staphylococcus aureus</i>	-	-	-	6*	50,0	0,12
	м/о роду <i>Proteus</i>	7	58,3	0,21	9*	75,0	0,18
	<i>Pseudomonas aeruginosa</i>	6	50,0	0,18	7	58,3	0,14
	Др. гриби роду <i>Candida</i>	3	25,0	0,09	5	41,7	0,1

Примітки:

n – кількість спостережень;

м/о – мікроорганізми;

s – кількість висіяних штамів;

C% - коефіцієнт постійності;

Pi - частота зустрічання виду.

Отже, при виникненні евентрації II, III, IV ступенів, у хворих на злоякісні новоутворення ОЧП, відмічається вірогідне переважання кількості висіяних штамів *E. coli*, *S. aureus* та м/о роду *Proteus*, причому кількість

штамів *E. coli* вірогідно переважає впродовж всіх термінів спостереження.

Наведені в таблиці 4.28 результати дослідження популяційного рівня мікроорганізмів ранового ексудату свідчать про вірогідне зростання кількості колоній *E. coli* на 6-8-у доби спостереження, в обох дослідних групах.

Таблиця 4.28

Популяційний рівень мікрофлори ранового ексудату при виникненні евентрації, у хворих на злоякісні новоутворення органів черевної порожнини, у різні терміни спостереження ($M \pm m$), Ig КУО/см³

Дослідна група	Термін після оперативного втручання, доба	
	3-5 доби	6-8 доби
Контрольна n=16	<i>E. coli</i> s=5 4,1 ± 0,47	<i>E. coli</i> s=12 5,7 ± 0,35 p ₁ <0,05
	<i>Enterococcus faecalis</i> s=9 3,2 ± 0,37	<i>Enterococcus faecalis</i> s=14 4,4 ± 0,37 p ₁ >0,05
	-	<i>Staphylococcus aureus</i> s=3 2,4 ± 0,37
	м/о роду <i>Proteus</i> s=6 2,5 ± 0,24	м/о роду <i>Proteus</i> s=7 3,0 ± 0,29 p ₁ >0,05
	<i>Pseudomonas aeruginosa</i> s=4 2,0 ± 0,21	<i>Pseudomonas aeruginosa</i> s=5 2,8 ± 0,28 p ₁ >0,05
	Др. гриби роду <i>Candida</i> s=2 1,8 ± 0,45	Др. гриби роду <i>Candida</i> s=3 2,3 ± 0,26 p ₁ >0,05
Основна n=12	<i>E. coli</i> s=8 5,1 ± 0,56 p>0,05	<i>E. coli</i> s=12 7,0 ± 0,47 p<0,05; p ₁ <0,05
	<i>Enterococcus faecalis</i> s=9 3,7 ± 0,4 p>0,05	<i>Enterococcus faecalis</i> s=10 5,4 ± 0,61 p>0,05; p ₁ >0,05
	-	<i>Staphylococcus aureus</i> s=6 4,1 ± 0,35 p<0,05
	м/о роду <i>Proteus</i> s=7 2,8 ± 0,29	м/о роду <i>Proteus</i> s=9 3,8 ± 0,24 p<0,05; p ₁ <0,05
	<i>Pseudomonas aeruginosa</i> s=6 2,6 ± 0,23	<i>Pseudomonas aeruginosa</i> s=7 3,4 ± 0,27 p>0,05; p ₁ <0,05
	Др. гриби роду <i>Candida</i> s=3 2,8 ± 0,23	Др. гриби роду <i>Candida</i> s=5 3,1 ± 0,22 p ₁ >0,05

Примітки:

n – кількість спостережень;

s – кількість висіяних штамів;

p – різниця показників проти контрольної групи;

p₁ – різниця проти показників 3-5-ї доби спостереження.

Також, у вищезазначені терміни, відмічається вірогідне переважання показників основної групи.

В обох дослідних групах, на 6-8-у доби спостереження, спостерігається зростання популяційного рівня *Enterococcus faecalis*, проте ця динаміка невірогідна. Різниця показників між обома дослідними групами, впродовж всього терміну дослідження, невірогідна.

Популяційний рівень *Staphylococcus aureus* основної групи, на 6-8-у доби спостереження, вірогідно перевищує показники контрольної групи.

На 6-8-у доби спостереженні відмічається зростання популяційного рівня мікроорганізмів роду *Proteus*, із вірогідною динамікою в основній групі. Також, у вищезазначені терміни, показники основної групи вірогідно вищі за контрольну групу.

В обох дослідних групах, на 6-8-у доби спостереження, відмічається зростання популяційного рівня *Pseudomonas aeruginosa* та кількості колоній дріжджоподібних грибів роду *Candida*, проте ця динаміка невірогідна. Різниця показників між обома дослідними групами, впродовж всіх термінів дослідження, також невірогідна.

Таким чином, при розвитку евентрації II, III, IV ступенів, у хворих на злякисні новоутворення ОЧП, в ексудаті лапаротомної рани, відмічається вірогідне переважання популяційного рівня *E. coli*, *S. aureus* та м/о роду *Proteus*.

Важливим, з точки зору характеристики мікробного співтовариства, є визначення коефіцієнту кількісного домінування (ККД) кожного виду мікроорганізмів раневого ексудату (табл. 4.29).

Домінуючим мікроорганізмом, згідно визначеного ККД, в обох дослідних групах, впродовж всього терміну дослідження є *E. coli*, а також, на другому місці – *Enterococcus faecalis*. В обох дослідних групах пацієнтів, на 6-8-у доби дослідження, відмічаються високі цифри ККД при *S. aureus*.

**Коефіцієнти значущості та кількісного домінування мікрофлори
раневого ексудату при виникненні евентрації, у хворих на злоякісні
новоутворення органів черевної порожнини, у різні терміни
спостереження, абс.**

Дослідна група	Мікроорганізми	Термін після оперативного втручання, доба					
		3-5 доби			6-8 доби		
		s	КЗ	ККД	s	КЗ	ККД
Контрольна n=18	E. coli	5	0,3	148,6	12	0,28	166,2
	Enterococcus faecalis	9	0,24	115,9	14	0,21	128,3
	Staphylococcus aureus	-	-	-	3	0,12	70,0
	м/о роду Proteus	6	0,18	90,6	7	0,15	87,5
	Pseudomonas aeruginosa	4	0,15	72,5	5	0,14	81,6
	Др. гриби роду Candida	2	0,13	65,2	3	0,11	67,1
Основна n=16	E. coli	8	0,3	150,0	12	0,26	156,6
	Enterococcus faecalis	9	0,22	108,8	10	0,2	120,8
	Staphylococcus aureus	-	-	-	6	0,15	91,7
	м/о роду Proteus	7	0,16	82,4	9	0,14	85,0
	Pseudomonas aeruginosa	6	0,15	76,5	7	0,13	76,1
	Др. гриби роду Candida	3	0,16	82,4	5	0,12	69,4

Примітки:

n – кількість спостережень;

м/о – мікроорганізми;

s – кількість висіяних штамів;

КЗ – коефіцієнт значущості;

ККД – коефіцієнт кількісного домінування.

Підсумовуючи результати проведеного дослідження слід зазначити, що при розвитку евентрації II, III, IV ступенів мікробний спектр ранового ексудату не відрізняється від підшкірної та представлений *E. coli*, *Enterococcus faecalis*, м/о роду *Proteus*, *Pseudomonas aeruginosa*, дріжджоподібних грибів роду *Candida* та появою росту на 6-8-у доби спостереження – *S. aureus*. В обох дослідних групах, найвища частота зустрічання виду при *Enterococcus faecalis*, проте в основній групі, на 6-8-у доби спостереження, переважає при *E. coli*. Найменша частота зустрічання виду, в обох дослідних групах, спостерігається при дріжджоподібних грибах роду *Candida*.

Найвищий коефіцієнт значущості та кількісного домінування, в обох дослідних групах, має місце при *E. coli*. У контрольній групі найнижчий коефіцієнт значущості та кількісного домінування спостерігається при дріжджоподібних грибах роду *Candida*. В основній групі найнижчий коефіцієнт значущості на 3-5-у доби має місце при *Pseudomonas aeruginosa*, а на 6-8-у доби – при дріжджоподібних грибах роду *Candida*.

Різниця популяційного рівня вищезазначених мікроорганізмів, між обома дослідними групами, на 3-5-у доби спостереження невірогідна, за винятком вірогідного переважання *E. coli* в основній групі. Впродовж наступних термінів спостереження вірогідна різниця популяційного рівня мікрофлори між обома дослідними групами *E. coli*, *S. aureus* та м/о роду *Proteus*.

В обох дослідних групах слід відмітити вірогідну динаміку росту популяційного рівня *E. coli*, а ще в основній групі – м/о роду *Proteus*.

Дані мікробіологічні особливості раневого ексудату пояснюють більш виражений гнійно-запальний процес у ділянці лапаротомної рани, що призводить до евентрації II, III, IV ступенів, на фоні явищ вторинного імунодефіциту, кахексії, анемії, тощо, що має місце при злоякісному новоутворенні ОЧП.

Вказану особливість необхідно враховувати, з метою своєчасного

попередження або лікування ПЕ II, III, IV ступенів.

Резюме. Підсумовуючи результати проведеного дослідження слід відмітити провідна роль ВЧГ у розвитку ПЕ. Частота розвитку останньої безпосередньо залежить від рівнів внутрішньочеревного та абдомінального перфузійного тисків у ранньому післяопераційному періоді, що дозволяє вважати останні одними із чинників розвитку даного ускладнення та маркерами його прогнозування. ПЕ виникає швидше у пацієнтів з тривалішим періодом ВЧГ III-IV ступенів та менш тривалими періодами без ВЧГ та із ВЧГ I ступеня.

Наявність злякисного новоутворення ОЧП призводить до посилення набряку та хромотропофілії у глибоких шарах дерми, у більш віддалені терміни після виконання оперативного втручання, та зменшення оптичної густини забарвлення колагенових волокон, що сприятиме порівняно легшому розходженню країв шкіри лапаротомної рани, тобто виникненню справжньої ПЕ.

Виконання оперативного втручання на тлі злякисного новоутворення ОЧП, на пізніх стадіях захворювання, призводить до нерівномірного та сповільненого дозрівання грануляційної тканини післяопераційного рубця, лапаротомної рани, яка характеризується вірогідним переважанням кількості клітин (переважно лімфоїдного типу), зростанням питомого об'єму кровоносних судин та зменшенням оптичної густини забарвлених колагенових волокон. Окрім того, має місце виражена хромотропофілія колагенових волокон.

Ризик виникнення ПЕ у хворих на злякисні новоутворення ОЧП, на пізніх стадіях захворювання, набагато вищий, ніж у пацієнтів з неонкологічною патологією ОЧП.

Наявність злякисного новоутворення ОЧП, а також виконання оперативного втручання на його фоні, має негативний вплив на механічну міцність післяопераційного рубця лапаротомної рани, починаючи з 2-ї доби

раннього післяопераційного періоду.

Встановлено, що механічна міцність післяопераційного рубця лапаротомної рани прямо пропорційна стадії онкологічного процесу та об'єму видаленої пухлини.

Для розвитку ПЕ характерна відносно найдовша тривалість оперативного втручання та найбільший об'єм інтраопераційної крововтрати.

Мікробіологічний спектр раневого ексудату лапаротомної рани, у разі виникнення ПЕ, у хворих на злоякісні новоутворення ОЧП, характеризується вірогідним переважанням кількості висіяних штамів м/о роду *Proteus*, *Pseudomonas aeruginosa*, появою росту дріжджоподібних грибів роду *Candida* та на ранніх термінах відсутністю росту *S. aureus*.

При розвитку ПЕ, у хворих на злоякісні новоутворення ОЧП, відмічається вірогідне зростання популяційного рівня *E. coli*, *Pseudomonas aeruginosa*, а також мікроорганізмів роду *Proteus*, із вірогідним переважанням останніх, порівняно з неонкологічними пацієнтами, та вірогідно меншою кількістю колоній *Staphylococcus aureus*.

У хворих на злоякісні новоутворення ОЧП, при виникненні ПЕ домінуючими мікроорганізмами раневого ексудату є *E. coli* та *Enterococcus faecalis*, проте у неонкологічних пацієнтів, серед інших мікроорганізмів найвищий коефіцієнт кількісного домінування мають мікроорганізми роду *Proteus*.

При розвитку ПЕ евентрації II, III, IV ступенів, у хворих на злоякісні новоутворення ОЧП, відмічається вірогідне зростання кількості висіяних штамів та популяційного рівня мікроорганізмів раневого ексудату лапаротомної при *E. coli*, *S. aureus* та мікроорганізмів роду *Proteus*.

У хворих на злоякісні новоутворення ОЧП, при виникненні ПЕ II, III, IV ступенів, домінуючими мікроорганізмами раневого ексудату є *E. coli* та *Enterococcus faecalis* та мікроорганізми роду *Proteus*.

Основні положення розділу висвітлені у наступних публікаціях:

1. Морар ІК. Вплив тривалості внутрішньочеревної гіпертензії на виникнення післяопераційної евентрації. Клінічна та експериментальна патологія. 2020;19(3):88-82. doi: [10.24061/1727-4338.XIX.3.73.2020.11](https://doi.org/10.24061/1727-4338.XIX.3.73.2020.11) [102].
2. Морар ІК. Мікробіологічні особливості лапаротомної рани при виникненні повної евентрації за онкологічного процесу. Клінічна та експериментальна патологія. 2023;22(2):28-33. doi: [10.24061/1727-4338.XXII.2.84.2023.05](https://doi.org/10.24061/1727-4338.XXII.2.84.2023.05) [105].
3. Morar I, Ivashchuk O, Bodiaka Yu, Antoniv A, Chuprovska Y. The role of oncological process in occurrence of postoperative eventration. Georgian Medical News. 2022;325:13-6 [322].
4. Morar I, Ivashchuk O, Ivashchuk S, Bodiaka V, Antoniv A. Microbiological features of a laparotomy wound complicated by postoperative eventration against the background of an oncological process. Georgian Medical News. 2023;340:1-6 [333].
5. Морар ІК. Клінічні особливості виникнення післяопераційної евентрації на тлі онкологічного процесу. Клінічна та експериментальна патологія. 2021;20(4):42-50. doi: [10.24061/1727-4338.XX.4.78.2021.5](https://doi.org/10.24061/1727-4338.XX.4.78.2021.5) [104].
6. Morar IK, Ivashchuk OI, Rohovyi YY, Bodiaka VYu, Antoniv AA. Distinctive characteristics of granulation tissue in laparotomy wounds with underlying oncological processes. J Med Life. 2023;16(2):244-53. doi: [10.25122/jml-2022-0200](https://doi.org/10.25122/jml-2022-0200) [335].
7. Morar IK, Ivashchuk OI, Davydenko IS, Bodiaka VYu, Antoniv AA. Morphological peculiarities of the skin granulation tissue in patients with malignant neoplasms of the abdominal organs. Wiad Lek. 2023;76(1):213-7. doi: [10.36740/wlek202301129](https://doi.org/10.36740/wlek202301129) [334].
8. Іващук ОІ, Морар ІК. Особливості виникнення післяопераційної евентрації в онкохворих. In: Proceedings of the XIII International scientific and practical conference Perspectives of development of science and practice; 2021 Dec 14-17; Prague, Czech Republic. Prague; 2021, p. 254-6 [48].

9. Morar IK. Features of the influence of abdominal malignant neoplasm on the morphology of the granulation tissue of the laparotomy wound. В: Матеріали 104-ї підсумкової наук.-практ. конф. з міжнар. участю професорсько-викладацького персоналу Буковинського державного медичного університету; 2023 Лют 06, 08, 13; Чернівці. Чернівці: Медуніверситет; 2023, с. 339-40 [336].

10. Morar IK. Some features of the postoperative eventration development on the background of the oncological process. В: Матеріали 103-ї підсумкової наук.-практ. конф. з міжнар. участю професорсько-викладацького персоналу Буковинського державного медичного університету; 2022 Лют 07, 09, 14; Чернівці. Чернівці: Медуніверситет; 2022, с. 361-2 [337].

РОЗДІЛ 5

ЕКСПЕРИМЕНТАЛЬНО-КЛІНІЧНЕ ОБҐРУНТУВАННЯ СПОСОБІВ ТА ПРИСТРОЇВ ДЛЯ ПОПЕРЕДЖЕННЯ, А ТАКОЖ ЛІКУВАННЯ ПІСЛЯОПЕРАЦІЙНОЇ ЕВЕНТРАЦІЇ

У даному розділі дисертаційного дослідження представлені результати експериментальних досліджень щодо обґрунтування впливу місцевого застосування гіалуронату натрію на морфологічні особливості грануляційної тканини післяопераційного рубця лапаротомної рани при застосуванні різних видів швів, шкірних скобок, сітчастого алотрансплантата, а також клінічного доведення ефективності способів та пристроїв для попередження або лікування післяопераційної евентрації (ПЕ).

5.1. Вплив гіалуронату натрію на морфологічні особливості грануляційної тканини післяопераційного рубця лапаротомної рани при використанні простих вузлових та безперервного обвивного швів

У теперішній час переважна більшість лікарів-хірургів з метою лікування дефектів передньої черевної стінки, попередження розвитку евентрацій та післяопераційних гриж, особливо у пацієнтів з великим ризиком розвитку даних ускладнень, все ширше застосовують різні способи зшивання апоневрозу лапаротомної рани, укріплення лінії швів сітчастими алотрансплантатами тощо [7, 37, 41, 118, 138, 149].

Проте пошук нових методів раціональної патогенетичної терапії спрямованої на запобігання розвитку порушень процесів репарації післяопераційних ран залишається важливою проблемою сучасної хірургії.

Однією з речовин, яка безпосередньо впливає на процеси регенерації та метаболізм клітин у рані, стимулює синтез колагену є гіалуронат натрію [18].

Вивчення місцевого впливу гіалуронату натрію на особливості морфології грануляційної тканини м'язово-апоневротичного шару лапаротомної рани при використанні простих вузлових та безперервного

обвивного шва дасть відповідь на питання щодо ефективності застосування останніх для запобігання розвитку ряду ускладнень з боку післяопераційної рани.

Тому, метою даного підрозділу було вивчити в експерименті вплив місцевого застосування гіалуронату натрію на морфологічні особливості грануляційної тканини післяопераційного рубця лапаротомної рани при зашиванні останньої простими вузловими та безперервним обвивним швами.

Тварини розподілені на дві групи – контрольну (84 щура) та основну (132 щурів). Тваринам основної групи, перед зашиванням шкіри, на лінію вузлових швів м'язово-апоневротичного шару передньої черевної стінки наносили безбарвний прозорий в'язкий гель гіалуронату натрію.

Забір біологічного матеріалу проводили на 1-у, 7-у та 14-у доби після виконання оперативного втручання, що дає змогу адекватно оцінити репаративні процеси м'язово-апоневротичного шару, екстраполюючи експеримент на клінічну ситуацію.

Аналізуючи результати дослідження представлені в таблиці 5.1, слід відмітити переважання відсотка фіброblastів в грануляційній тканині основної групи тварин на 1-у добу спостереження. Впродовж наступних термінів дослідження показники контрольної групи вірогідно вищі за основної. В обох дослідних групах, впродовж всього терміну спостереження, відмічається вірогідне зростання відсотка фіброblastів в грануляційній тканині, внаслідок дозрівання останньої.

Таблиця 5.1

Динаміка відсотка фіброblastів грануляційної тканини післяопераційного рубця лапаротомної рани, при використанні простих вузлових швів, у різні терміни спостереження (M±m), %

Терміни спостереження, доба	Група тварин	
	Контрольна n=18	Основна n=22
1-а	0,5 ± 0,07	1,1 ± 0,13 p<0,001

Продовження таблиці 5.1

7-а	57,1 ± 0,85 p ₁ <0,001	47,2 ± 0,67 p<0,001; p ₁ <0,001
14-а	91,5 ± 0,96 p ₁ <0,001*	87,6 ± 0,82 p<0,01; p ₁ <0,001*

Примітки:

1. n – кількість спостережень;
2. p – різниця показників проти контрольної групи;
3. p₁ – різниця проти показників 1-ї доби спостереження;
4. * – вірогідна різниця проти показників 7-ї доби.

Результати дослідження наведені в таблиці 5.2 вказують на вірогідне переважання відсотка лімфоїдних клітин в грануляційній тканині тварин контрольної групи, на 1-у добу спостереження. Починаючи з 7-ї доби дослідження – навпаки, вірогідно переважає відсоток лімфоїдних клітин в грануляційній тканині тварин основної групи. Впродовж всього терміну спостереження, в обох дослідних групах, відмічається вірогідне зниження відсотка лімфоїдних клітин в грануляційній тканині.

Таблиця 5.2

Динаміка відсотка лімфоїдних клітини грануляційної тканини післяопераційного рубця лапаротомної рани, при використанні простих вузлових швів, у різні терміни спостереження (M±m), %

Терміни спостереження, доба	Група тварин	
	Контрольна n=18	Основна n=22
1-а	43,6 ± 0,67	41,3 ± 0,63 p<0,05
7-а	27,5 ± 0,71 p ₁ <0,001	32,2 ± 0,63 p<0,001; p ₁ <0,001
14-а	3,9 ± 0,38 p ₁ <0,001*	10,3 ± 0,54 p<0,001; p ₁ <0,001*

Примітки:

1. n – кількість спостережень;
2. p – різниця показників проти контрольної групи;
3. p₁ – різниця проти показників 1-ї доби спостереження;
4. * – вірогідна різниця проти показників 7-ї доби.

Оцінюючи результати дослідження макрофагів в грануляційній тканині, які представлені в таблиці 5.3, слід також відмітити вірогідне переважання відсотка останніх у тварин контрольної групи, за винятком 7-ї доби спостереження. У тварин основної групи, на відміну від контрольної, на 14-у добу спостереження, відмічається вірогідно менший відсоток макрофагів, проти 1-ї доби дослідження.

Таблиця 5.3

Динаміка відсотка макрофагів грануляційної тканини післяопераційного рубця лапаротомної рани, при використанні простих вузлових швів, у різні терміни спостереження ($M \pm m$), %

Терміни спостереження, доба	Група тварин	
	Контрольна n=18	Основна n=22
1-а	5,3 ± 0,42	4,1 ± 0,27 p<0,001
7-а	10,6 ± 0,51 p ₁ <0,001	12,3 ± 0,46 p<0,001; p ₁ <0,001
14-а	4,1 ± 0,42 p ₁ >0,05*	2,1 ± 0,22 p<0,001; p ₁ <0,001*

Примітки:

1. n – кількість спостережень;
2. p – різниця показників проти контрольної групи;
3. p₁ – різниця проти показників 1-ї доби спостереження;
4. * – вірогідна різниця проти показників 7-ї доби.

Аналізуючи результати наведені в таблиці 5.4, слід відмітити переважання відсотка плазматичних клітин в грануляційній тканині тварин контрольної групи, за винятком 7-ї доби спостереження, де ця різниця невірогідна. В обох дослідних групах, на 14-у добу спостереження, відмічаються поодинокі плазматичні клітини в грануляційній тканині. В основній групі тварин, на відміну від контрольної, має місце вірогідне зростання відсотка плазматичних клітин в грануляційній тканині, проти 1-ї доби спостереження.

Динаміка відсотка плазматичних клітини грануляційної тканини післяопераційного рубця лапаротомної рани, при використанні простих вузлових швів, у різні терміни спостереження ($M \pm m$), %

Терміни спостереження, доба	Група тварин	
	Контрольна n=18	Основна n=22
1-а	8,5 ± 0,42	2,3 ± 0,18 p<0,001
7-а	4,3 ± 0,35 p ₁ <0,001	4,1 ± 0,36 p>0,05; p ₁ <0,001
14-а	Поодинокі клітини	Поодинокі клітини

Примітки:

1. n – кількість спостережень;
2. p – різниця показників проти контрольної групи;
3. p₁ – різниця проти показників 1-ї доби спостереження.

Результати дослідження представлені в таблиці 5.5 вказують на вірогідно вищий відсоток нейтрофілів в грануляційній тканині тварин основної групи, впродовж перших 7-ми днів спостереження, оскільки на 14-у добу, в обох дослідних групах, мають місце поодинокі клітини. Відсоток нейтрофілів в грануляційній тканині на 7-у добу спостереження, в обох дослідних групах, вірогідно менший проти 1-ї доби.

Таблиця 5.5

Динаміка відсотка нейтрофілів грануляційної тканини післяопераційного рубця лапаротомної рани, при використанні простих вузлових швів, у різні терміни спостереження ($M \pm m$), %

Терміни спостереження, доба	Група тварин	
	Контрольна n=18	Основна n=22
1-а	42,1 ± 0,73	51,2 ± 0,76 p<0,001
7-а	0,5 ± 0,07 p ₁ <0,001	4,2 ± 0,23 p<0,001; p ₁ <0,001

Продовження таблиці 5.5

14-а	Поодинокі клітини	Поодинокі клітини
------	-------------------	-------------------

Примітки:

1. n – кількість спостережень;
2. p – різниця показників проти контрольної групи;
3. p_1 – різниця проти показників 1-ї доби спостереження.

Отже, місцеве застосування гіалуронату натрію при зведені країв лапаротомної рани за допомогою простих вузлових швів, призводить до вірогідного зниження відсотку фібробластів та макрофагів в грануляційній тканині, а також переважання нейтрофілів, на 7-у добу після виконання оперативного втручання.

При забарвленні мікропрепаратів водним блакитним – хромотропом 2 В, на 1-у добу після виконання оперативного втручання, в обох дослідних групах тварин, відмічається виражений набряк тканин, спостерігаються еритроцити та фібрин у вигляді сітки.

Оцінюючи результати дослідження питомого об'єму колагенових волокон на одиницю площі грануляційної тканини, які представлені в таблиці 5.6, слід відмітити, що на 7-у та 14-у доби спостереження спостерігається вірогідне переважання показників у тварин контрольної групи. В обох дослідних групах, впродовж всього терміну спостереження, відмічається вірогідне зростання питомого об'єму колагенових волокон в грануляційній тканині.

Таблиця 5.6

Динаміка питомого об'єму колагенових волокон на одиницю площі грануляційної тканини післяопераційного рубця лапаротомної рани, при використанні простих вузлових швів, у різні терміни спостереження, %

Терміни спостереження, доба	Група тварин	
	Контрольна $n=18$	Основна $n=22$
1-а	-	-

Продовження таблиці 5.6

7-а	38,3 ± 0,61	28,3 ± 0,45 p<0,001
14-а	54,4 ± 0,83 p ₁ <0,001	48,4 ± 0,48 p<0,001; p ₁ <0,001

Примітки:

1. n – кількість спостережень;
2. p – різниця показників проти контрольної групи;
3. p₁ – різниця проти показників 1-ї доби спостереження.

Наведені результати дослідження в таблиці 5.7 вказують, що впродовж 7-ї та 14-ї доби спостереження показники оптичної густини забарвлених колагенових волокон грануляційної тканини у тварин основної групи вірогідно менші за контрольну. Впродовж всього терміну дослідження, в обох дослідних групах тварин, відмічається вірогідне зростання оптичної густини забарвлених колагенових волокон грануляційної тканини.

Таблиця 5.7

Динаміка оптичної густини забарвлених колагенових волокон водним блакитним грануляційної тканини післяопераційного рубця лапаротомної рани, при використанні простих вузлових швів, у різні терміни спостереження, у відносних одиницях оптичної густини

Терміни спостереження, доба	Група тварин	
	Контрольна n=18	Основна n=22
1-а	-	-
7-а	0,186 ± 0,0026	0,154 ± 0,0026 p<0,001
14-а	0,224 ± 0,0030 p ₁ <0,001	0,164 ± 0,0019 p<0,001; p ₁ <0,01

Примітки:

1. n – кількість спостережень;
2. p – різниця показників проти контрольної групи;
3. p₁ – різниця проти показників 1-ї доби спостереження.

Результати дослідження питомого об'єму кровоносних судин в грануляційній тканині, які представлені в таблиці 5.8, вказують на вірогідне переважання показників у тварин контрольної групи на 1-у та 7-у доби спостереження. На 14-у добу дослідження – навпаки, вірогідно переважають показники у тварин основної групи. В основній групі тварин, на відміну від контрольної, відмічається вірогідне зростання питомого об'єму кровоносних судин в грануляційній тканині, проти 1-ї доби спостереження.

Таблиця 5.8

Динаміка питомого об'єму кровоносних судин в грануляційній тканині післяопераційного рубця лапаротомної рани, при використанні простих вузлових швів, у різні терміни спостереження, %

Терміни спостереження, доба	Група тварин	
	Контрольна n=18	Основна n=22
1-а	6,5 ± 0,54	1,2 ± 0,14 p<0,001
7-а	15,2 ± 0,63 p ₁ <0,001	12,1 ± 0,57 p<0,01; p ₁ <0,001
14-а	2,3 ± 0,25 p ₁ <0,001*	6,2 ± 0,38 p<0,001; p ₁ <0,001*

Примітки:

1. n – кількість спостережень;
2. p – показників проти контрольної групи;
3. p₁ – різниця проти показників 1-ї доби спостереження;
4. * – вірогідна різниця проти показників 7-ї доби.

На 1-у добу після виконання оперативного втручання, у мікропрепаратах тварин контрольної групи, у 14 (77,8%) випадків, відмічається менша, ніж в основній групі тварин, кількість фібробластів в грануляційній тканині післяопераційного рубця лапаротомної рани. В 11 (61,1%) випадків переважає кількість лімфоїдних клітин, макрофагів та плазматичних клітин. Також, у контрольній групі, у вищезазначений термін, має місце нижчий відсоток нейтрофілів, ніж в основній групі (рис. 5.1).

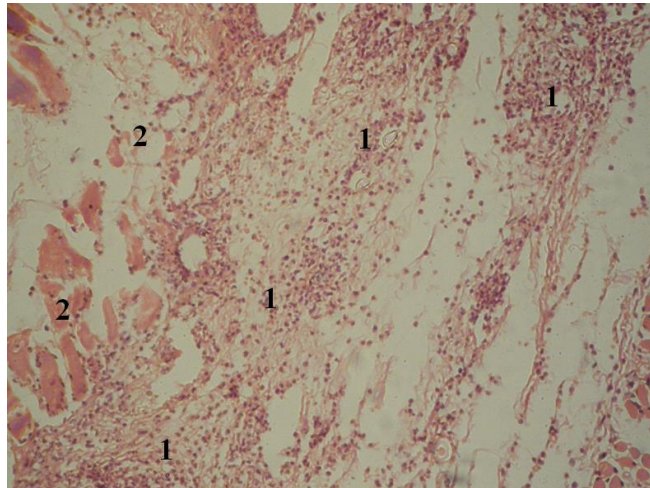


Рис. 5.1. Фото мікропрепарату грануляційної тканини післяопераційного рубця, на 1-у добу після зшивання лапаротомної рани простими вузловими швами (контрольна група). Грануляційна тканина (1). М'язи передньої черевної стінки (2). Гематоксилін і еозин. Об. $10\times$. Ок. $10\times$.

У мікропрепаратах тварин основної групи, на 1-у добу після виконання оперативного втручання, у 18 (81,8%) має місце більша кількість фібробластів та нейтрофілів, проти контрольної групи. Проте, у 14 (63,6%) випадків, відмічається менша кількість лімфоїдних клітин, макрофагів та плазматичних клітин (рис. 5.2)

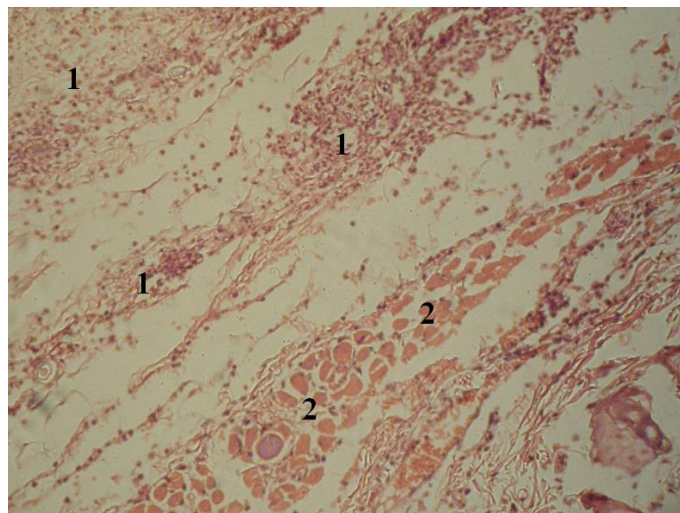


Рис. 5.2. Фото мікропрепарату грануляційної тканини післяопераційного рубця, на 1-у добу після зшивання лапаротомної рани простими вузловими швами (основна група). Грануляційна тканина (1). М'язи передньої черевної стінки (2). Гематоксилін і еозин. Об. $10\times$. Ок. $10\times$.

При забарвленні мікропрепаратів водним блакитним – хромотропом 2 В, на 1-у добу після виконання оперативного втручання, у мікропрепаратах тварин контрольної групи, у 17 (94,4%) випадків спостерігається виражений набряк тканин та фібрин у вигляді сітки (рис. 5.3).

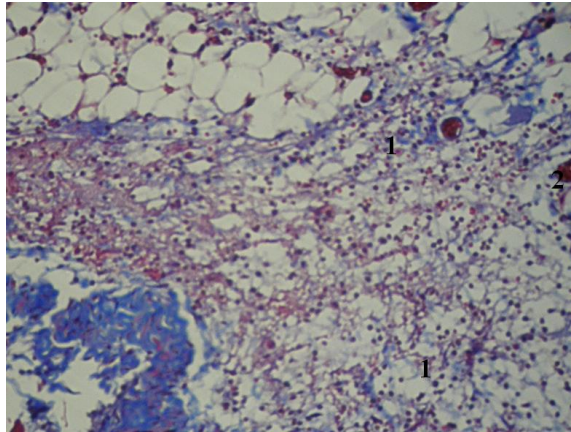


Рис. 5.3. Фото мікропрепарату грануляційної тканини післяопераційного рубця, на 1-у добу після зшивання лапаротомної рани простими вузловими швами (основна група). Колагенові волокна (1). Кровоносні судини (2). Забарвлення водним блакитним-хромотропом 2В. Об. 10[×]. Ок. 10[×].

У контрольній групі, на 14-у добу після виконання операції, у 14 (77,8%) випадків, порівняно з основною групою, відмічається менша кількість фібробластів, лімфоїдних клітин, а також нейтрофілів (рис. 5.4).

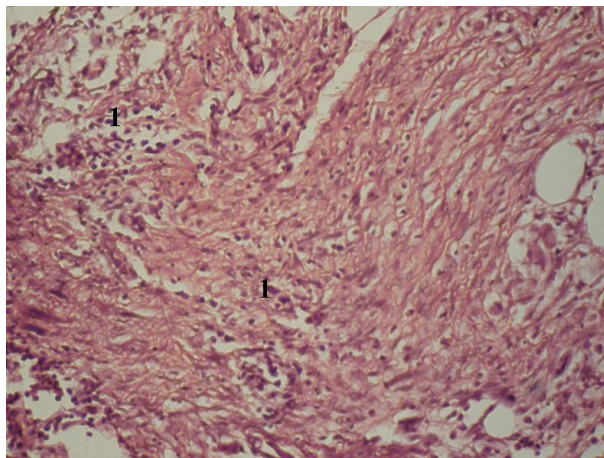


Рис. 5.4. Фото мікропрепарату грануляційної тканини післяопераційного рубця, на 14-у добу після зшивання лапаротомної рани простими вузловими швами (контрольна група). Грануляційна тканина (1). Гематоксилін і еозин. Об. 10[×]. Ок. 10[×].

При забарвленні мікропрепаратів водним блакитним – хромотропом 2 В, на 14-у добу після виконання оперативного втручання, у мікропрепаратах тварин контрольної групи, порівняно з основною, у 17 (94,4%) випадків, має місце переважання питомого об'єму та оптичної густини забарвлених колагенових волокон (рис. 5.5).

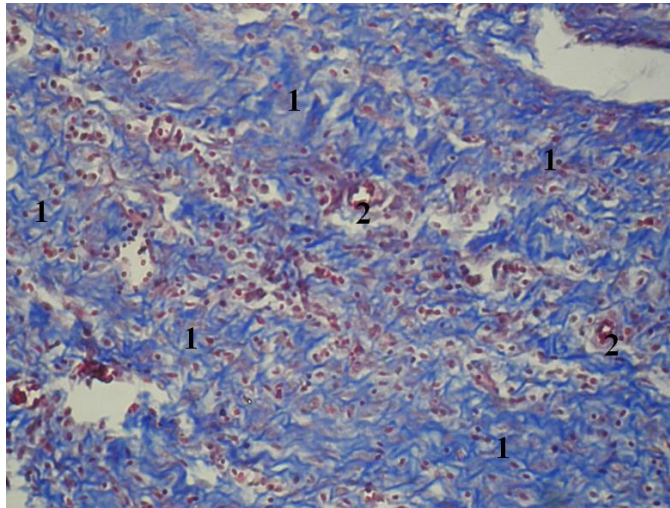


Рис. 5.5. Фото мікропрепарату грануляційної тканини післяопераційного рубця, на 14-у добу після зшивання лапаротомної рани простими вузловими швами (контрольна група). Колагенові волокна (1). Кровоносні судини (2). Забарвлення водним блакитним-хромотропом 2В. Об. $10\times$. Ок. $10\times$.

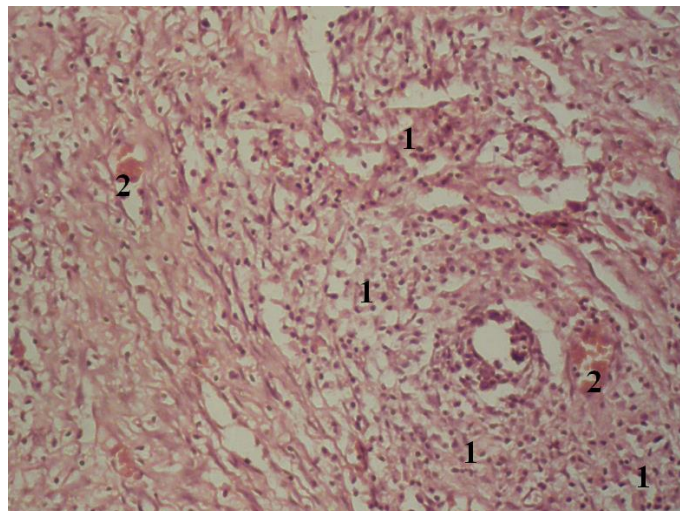


Рис. 5.6. Фото мікропрепарату грануляційної тканини післяопераційного рубця, на 14-у добу після зшивання лапаротомної рани простими вузловими швами (основна група). Грануляційна тканина (1). Кровоносні судини (2). Гематоксилін і еозин. Об. $10\times$. Ок. $10\times$.

На 14-у добу після виконання оперативного втручання, у мікропрепаратах тварин основної групи, у 19 (86,4%) випадків, має місце переважання кількості фібробластів, лімфоїдних клітин та нейтрофілів, порівняно з контрольною групою (рис. 5.6).

При забарвленні мікропрепаратів водним блакитним – хромотропом 2 В, на 14-у добу після виконання оперативного втручання, у мікропрепаратах тварин основної групи, в 16 (72,7%) випадків, спостерігається зменшення питомого об'єму колагенових волокон на одиницю площі грануляційної тканини, а також, у 15 (68,2%) випадків, оптичної густини забарвлених колагенових волокон грануляційної тканини, проти контрольної групи. Проте, у 19 (86,4%) випадках, питомий об'єм кровоносних судин в грануляційній тканині, у мікропрепаратах основної групи переважає (рис. 5.7).

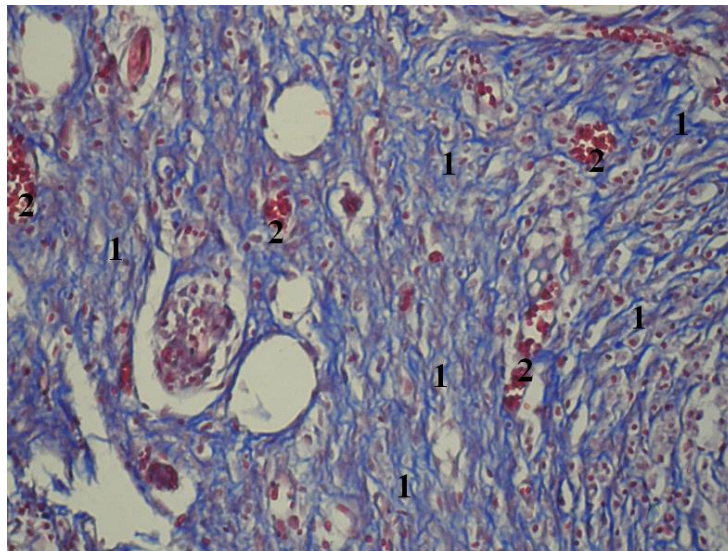


Рис. 5.7. Фото мікропрепарату грануляційної тканини післяопераційного рубця, на 14-у добу після зшивання лапаротомної рани простими вузловими швами (основна група). Колагенові волокна (1). Кровоносні судини (2). Забарвлення водним блакитним-хромотропом 2В. Об. $10\times$. Ок. $10\times$.

Отже, морфологія грануляційної тканини післяопераційного рубця лапаротомної при застосуванні гіалуронату натрію відрізняється вірогідними зменшенням питомого об'єму та оптичної густини колагенових волокон, а також переважанням питомого об'єму кровоносних судин.

Підсумовуючи отримані результати дослідження слід зробити висновок, що місцеве застосування гіалуронату натрію при зашиванні країв м'язово-апоневротичного шару передньої черевної стінки простими вузловими швами, призводить до сповільнення дозрівання грануляційної тканини.

Наступною метою даного підрозділу було дослідити в експерименті вплив місцевого застосування гіалуронату натрію на морфологічні особливості грануляційної тканини післяопераційного рубця лапаротомної рани при зшиванні останньої безперервним обвивним швом.

Аналізуючи результати дослідження представлені в таблиці 5.9, слід відмітити вірогідне переважання відсотка фібробластів в грануляційній тканині тварин основній групі, на 1-у добу спостереження. Починаючи з 7-ї доби дослідження, вірогідно переважає відсоток фібробластів в грануляційній тканині тварин контрольної групи. Впродовж всього терміну спостереження, в обох дослідних групах тварин, в грануляційній тканині спостерігається вірогідне зростання відсотка фібробластів.

Таблиця 5.9

Динаміка відсотка фібробластів грануляційної тканини післяопераційного рубця лапаротомної рани, при використанні безперервного обвивного шва, у різні терміни спостереження, (M±m), %

Терміни спостереження, доба	Група тварин	
	Контрольна n=18	Основна n=22
1-а	0,5 ± 0,07	1,2 ± 0,16 p<0,001
7-а	57,1 ± 0,85 p ₁ <0,001	45,3 ± 0,79 p<0,001; p ₁ <0,001
14-а	91,5 ± 0,96 p ₁ <0,001*	80,1 ± 0,81 p<0,001; p ₁ <0,001*

Примітки:

1. n – кількість спостережень;
2. p – різниця показників проти контрольної групи;
3. p₁ – різниця проти показників 1-ї доби спостереження;
4. * – вірогідна різниця проти показників 7-ї доби.

Наведені результати дослідження в таблиці 5.10 вказують на переважання відсотка лімфоїдних клітин в грануляційній тканині тварин основної групи, за винятком того, що різниця показників 1-ї доби спостереження невірогідна. В обох дослідних групах тварин, впродовж всього терміну спостереження, відмічається вірогідне зниження відсотка лімфоїдних клітин в грануляційній тканині.

Таблиця 5.10

**Динаміка відсотка лімфоїдних клітини грануляційної тканини
післяопераційного рубця лапаротомної рани,
при використанні безперервного обвивного шва, у різні терміни
спостереження, (M±m), %**

Терміни спостереження, доба	Група тварин	
	Контроль n=18	Основна n=22
1-а	43,6 ± 0,67	44,1 ± 0,61 p>0,05
7-а	27,5 ± 0,71 p ₁ <0,001	41,3 ± 0,63 p<0,001; p ₁ <0,01
14-а	3,9 ± 0,38 p ₁ <0,001*	15,8 ± 0,49 p<0,001; p ₁ <0,001*

Примітки:

1. n – кількість спостережень;
2. p – різниця показників проти контрольної групи;
3. p₁ – різниця проти показників 1-ї доби спостереження;
4. * – вірогідна різниця проти показників 7-ї доби.

Оцінюючи результати дослідження відсотка макрофагів грануляційної тканини післяопераційного рубця, які представлені в таблиці 5.11, слід відмітити вірогідну різницю показників між обома дослідними групами тварин. У тварин основної групи, на відміну від контрольної, на 14-у добу спостереження відмічається вірогідно менший відсоток макрофагів, проти 1-ї доби дослідження.

**Динаміка відсотка макрофагів грануляційної тканини
післяопераційного рубця лапаротомної рани, при використанні
безперервного обвивного шва, у різні терміни спостереження, (M±m), %**

Терміни спостереження, доба	Група тварин	
	Контрольна n=18	Основна n=22
1-а	5,3 ± 0,42	6,2 ± 0,47 p>0,05
7-а	10,6 ± 0,51 p ₁ <0,001	9,2 ± 0,48 p>0,05; p ₁ <0,001
14-а	4,1 ± 0,42 p ₁ >0,05*	4,1 ± 0,31 p>0,05; p ₁ <0,01*

Примітки:

1. n – кількість спостережень;
2. p – різниця показників проти контрольної групи;
3. p₁ – різниця проти показників 1-ї доби спостереження;
4. * – вірогідна різниця проти показників 7-ї доби.

Аналізуючи результати наведені в таблиці 5.12, слід відмітити вірогідне переважання відсотка плазматичних клітин в грануляційній тканині тварин контрольної групи, впродовж перших 7-ми діб спостереження, оскільки на 14-у добу, в обох дослідних групах, мають місце поодинокі клітини. У тварин контрольної групи, на відміну від основної, спостерігається вірогідне зниження відсотка плазматичних клітин в грануляційній тканині, проти 1-ї доби дослідження.

Таблиця 5.12

**Динаміка відсотка плазматичних клітини грануляційної тканини
післяопераційного рубця лапаротомної рани, при використанні
безперервного обвивного шва, у різні терміни спостереження, (M±m), %**

Терміни спостереження, доба	Група тварин	
	Контрольна n=18	Основна n=22
1-а	8,5 ± 0,42	2,1 ± 0,19 p<0,001

Продовження таблиці 5.12

7-а	4,3 ± 0,35 p ₁ <0,001	2,1 ± 0,24 p<0,001; p ₁ >0,05
14-а	Поодинокі клітини	Поодинокі клітини

Примітки:

1. n – кількість спостережень;
2. p – різниця показників проти контрольної групи;
3. p₁ – різниця проти показників 1-ї доби спостереження.

Результати дослідження представлені в таблиці 5.13 вказують на вірогідно вищий відсоток нейтрофілів в грануляційній тканині тварин основної групи. На 14-у добу спостереження відмічаються поодинокі нейтрофіли в грануляційній тканині тварин обох дослідних груп. Відсоток нейтрофілів в грануляційній тканині на 7-у добу дослідження, у тварин обох дослідних груп, вірогідно менший проти 1-ї доби спостереження.

Таблиця 5.13

**Динаміка відсотка нейтрофілів грануляційної тканини
післяопераційного рубця лапаротомної рани, при використанні
безперервного обвивного шва, у різні терміни спостереження, (M±m), %**

Терміни спостереження, доба	Група тварин	
	Контрольна n=18	Основна n=22
1-а	42,1 ± 0,73	46,4 ± 0,71 p<0,001
7-а	0,5 ± 0,07 p ₁ <0,001	2,1 ± 0,26 p<0,001; p ₁ <0,001
14-а	Поодинокі клітини	Поодинокі клітини

Примітки:

1. n – кількість спостережень;
2. p – різниця показників проти контрольної групи;
3. p₁ – різниця проти показників 1-ї доби спостереження.

Отже, місцеве застосування гіалуронату натрію при зведені країв лапаротомної рани за допомогою безперервного обвивного шва, призводить до вірогідного зниження відсотку фібробластів, плазматичних клітин в грануляційній тканині, а також зростання лімфоїдних клітин та нейтрофілів.

При забарвленні мікропрепаратів водним блакитним – хромотропом 2 В, на 1-у добу після виконання операції, в обох дослідних групах тварин, відмічається виражений набряк тканин та фібрин у вигляді сітки.

Результати дослідження представлені в таблиці 5.14 свідчать, що на 7-у добу спостереження відмічається вірогідне переважання питомого об'єму колагенових волокон тварин основної групи, проте на 14-у добу різниця показників між обома дослідними групами невірогідна. В обох дослідних групах, впродовж всього терміну спостереження, відмічається вірогідне зростання питомого об'єму колагенових волокон в грануляційній тканині.

Таблиця 5.14

**Динаміка питомого об'єму колагенових волокон
на одиницю площі грануляційної тканини післяопераційного рубця
лапаротомної рани, при використанні безперервного обвивного шва,
у різні терміни спостереження, (M±m), %**

Терміни спостереження, доба	Група тварин	
	Контрольна n=18	Основна n=22
1-а	-	-
7-а	38,3 ± 0,61	42,3 ± 0,72 p<0,001
14-а	54,4 ± 0,83 p ₁ <0,001	52,2 ± 0,85 p>0,05; p ₁ <0,001

Примітки:

1. n – кількість спостережень;
2. p – різниця показників проти контрольної групи;
3. p₁ – різниця проти показників 1-ї доби спостереження.

Наведені в таблиці 5.15 результати дослідження оптичної густини забарвлених колагенових волокон грануляційної тканини вказують на вірогідне переважання показників у тварин основної групи на 7-у добу спостереження, проте на 14-у добу ця різниця невірогідна. Впродовж всього терміну дослідження, в обох дослідних групах тварин, відмічається вірогідне зростання оптичної густини забарвлених колагенових волокон в грануляційній тканині.

Динаміка оптичної густини забарвлених колагенових волокон водним блакитним грануляційної тканини лапаротомної рани, при використанні безперервного обвивного шва, у різні терміни спостереження, ($M \pm m$), у відносних одиницях оптичної густини

Терміни спостереження, доба	Група тварин	
	Контрольна n=18	Основна n=22
1-а	-	-
7-а	$0,186 \pm 0,0026$	$0,142 \pm 0,0016$ p<0,001
14-а	$0,224 \pm 0,0030$ p ₁ <0,001	$0,232 \pm 0,0026$ p>0,05; p ₁ <0,01

Примітки:

1. n – кількість спостережень;
2. p – різниця показників проти контрольної групи;
3. p₁ – різниця проти показників 1-ї доби спостереження.

Результати дослідження представлені в таблиці 5.16 вказують на вірогідне переважання питомого об'єму кровоносних судин в грануляційній тканині тварин групи порівняння на 1-у та 7-у доби спостереження, проте на 14-у – навпаки, переважають показники тварин основної групи. У тварин основної групи, на відміну від контрольної, відмічається зростання питомого об'єму кровоносних судин в грануляційній тканині, проти 1-ї доби спостереження, проте ця динаміка невірогідна.

Таблиця 5.16

Динаміка питомого об'єму кровоносних судин в грануляційній тканині післяопераційного рубця лапаротомної рани, при використанні безперервного обвивного шва, у різні терміни спостереження, ($M \pm m$), %

Терміни спостереження, доба	Група тварин	
	Контрольна n=18	Основна n=22
1-а	$6,4 \pm 0,54$	$3,1 \pm 0,27$ p<0,001

Продовження таблиці 5.16

7-а	15,2 ± 0,63 p ₁ <0,001	8,2 ± 0,37 p<0,001; p ₁ <0,001
14-а	2,3 ± 0,25 p ₁ <0,001*	4,1 ± 0,48 p<0,01; p ₁ >0,05*

Примітки:

1. n – кількість спостережень;
2. p – різниця показників проти контрольної групи;
3. p₁ – різниця проти показників 1-ї доби спостереження;
4. * – вірогідна різниця проти показників 7-ї доби.

На 1-у добу після виконання оперативного втручання, у мікропрепаратах тварин контрольної групи, у 16 (88,9%) випадків відмічається менша, ніж в основній групі тварин, кількість фібробластів, лімфоїдних клітин, макрофагів та нейтрофілів в грануляційній тканині. У 10 (55,6%) випадків, переважає кількість та плазматичних клітин (рис. 5.8).

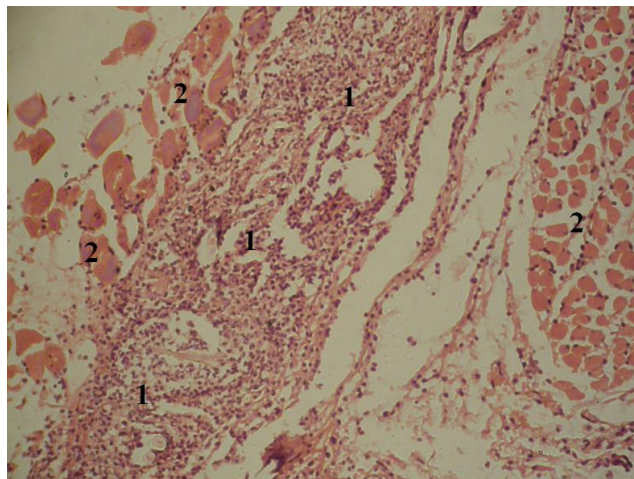


Рис. 5.8. Фото мікропрепарату грануляційної тканини післяопераційного рубця, на 1-у добу після зшивання лапаротомної рани безперервним обвивним швом (контрольна група). Грануляційна тканина (1). Кровоносні судини (2). Гематоксилін і еозин. Об. 10[×]. Ок. 10[×].

У мікропрепаратах тварин основної групи, на 1-у добу після виконання оперативного втручання, у 20 (90,9%) випадків, має місце більша кількість фібробластів, лімфоїдних клітин, макрофагів та нейтрофілів, порівняно з контрольною групою. Проте, у 16 (72,7%) випадків, відмічається менша кількість плазматичних клітин (рис. 5.9)

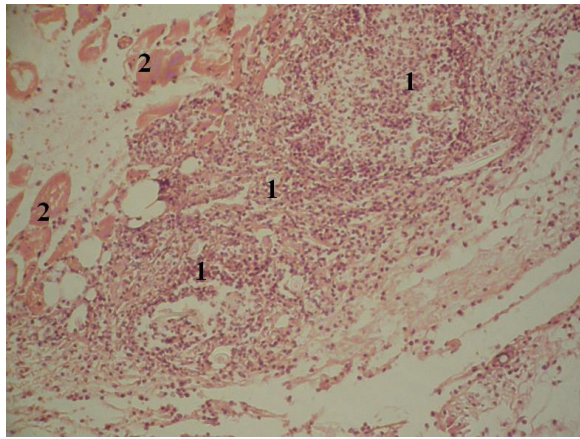


Рис. 5.9. Фото мікропрепарату грануляційної тканини післяопераційного рубця, на 1-у добу після зшивання лапаротомної рани безперервним обвивним швом (основна група). Грануляційна тканина (1). М'язи передньої черевної стінки (2). Гематоксилін і еозин. Об. $10\times$. Ок. $10\times$.

При забарвленні мікропрепаратів водним блакитним – хромотропом 2 В, на 1-у добу після виконання оперативного втручання, у мікропрепаратах тварин основної групи, в 19 (86,4%) випадків спостерігається виражений набряк тканин та у вигляді сітки фібрин. Також, відмічається менший питомий об'єм кровоносних судин в грануляційній тканині, проти контрольної групи (рис. 5.10).

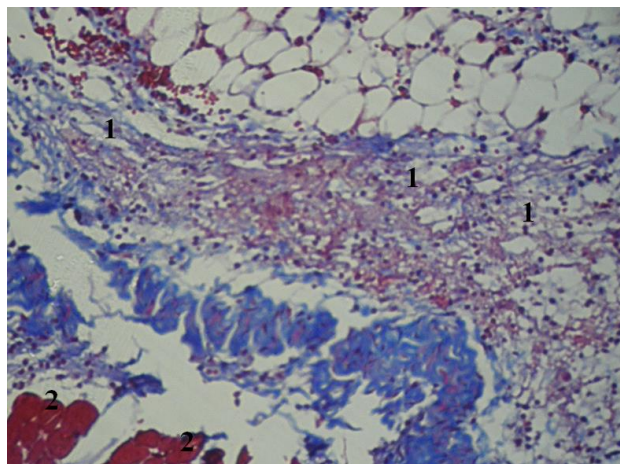


Рис. 5.10. Фото мікропрепарату грануляційної тканини післяопераційного рубця, на 1-у добу після зшивання лапаротомної рани безперервним обвивним швом (основна група). Виражений набряк тканин та нитки фібрину (1). М'язи передньої черевної стінки (2). Забарвлення водним блакитним-хромотропом 2В. Об. $10\times$. Ок. $10\times$.

У контрольній групі, на 14-у добу після виконання операції, у 17 (94,4%) випадків, порівняно з основною групою, відмічається більша кількість фібробластів, проте менша кількість лімфоїдних клітин. (рис. 5.11).

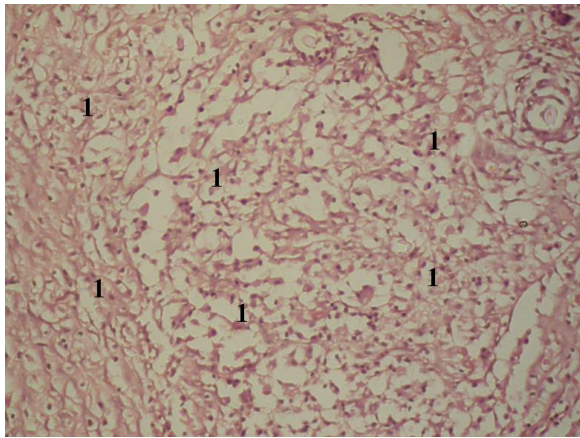


Рис. 5.11. Фото мікропрепарату грануляційної тканини післяопераційного рубця, на 14-у добу після зшивання лапаротомної рани безперервним обвивним швом (контрольна група). Грануляційна тканина (1). Гематоксилін і еозин. Об. $10\times$. Ок. $10\times$.

При забарвленні мікропрепаратів водним блакитним – хромотропом 2 В, на 14-у добу після виконання операції, у мікропрепаратах тварин контрольної групи, порівняно з основною, в 15 (83,3%) випадків, відмічається менший питомий об'єм кровоносних судин в грануляційній тканині (рис. 5.12).

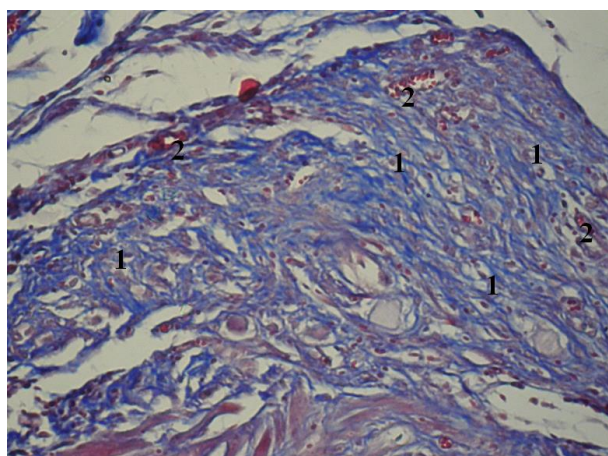


Рис. 5.12. Фото мікропрепарату грануляційної тканини, на 14-у добу після зшивання лапаротомної рани безперервним обвивним швом (контрольна група). Колагенові волокна (1). Кровоносні судини (2). Забарвлення водним блакитним-хромотропом 2В. Об. $10\times$. Ок. $10\times$.

На 14-у добу після виконання операції, у мікропрепаратах тварин основної групи, у 19 (86,4%) випадків має місце менша кількість фібробластів, проте більша лімфоїдних клітин, проти контролю (рис. 5.13).

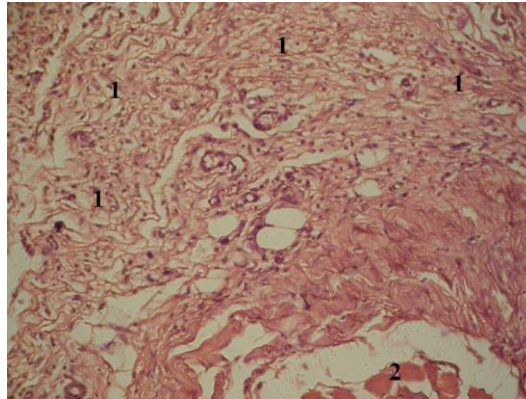


Рис. 5.13. Фото мікропрепарату грануляційної тканини післяопераційного рубця, на 14-у добу після зашивання лапаротомної рани безперервним обвивним швом (основна група). Грануляційна тканина (1). М'язи передньої черевної стінки (2). Гематоксилін і еозин. Об. $10\times$. Ок. $10\times$.

При забарвленні мікропрепаратів водним блакитним – хромотропом 2 В, на 14-у добу після виконання операції, у мікропрепаратах тварин основної групи, у 20 (90,9%) випадків спостерігається зменшення питомого об'єму колагенових волокон на одиницю площі грануляційної тканини. У 18 (81,8%) випадків, переважає оптична густина забарвлених колагенових волокон та питомих об'єм кровососних судин в грануляційній тканині (рис. 5.14).

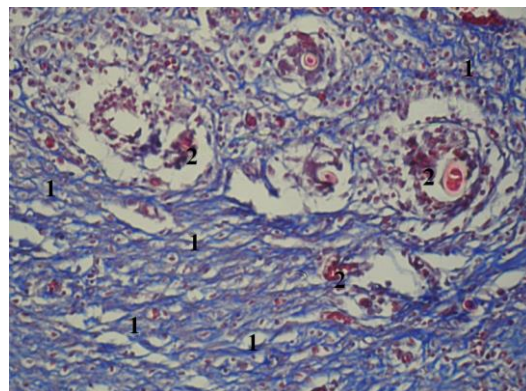


Рис. 5.14. Фото мікропрепарату грануляційної тканини, на 14-у добу після зашивання лапаротомної рани безперервним обвивним швом (основна група). Колагенові волокна (1). Кровоносні судини (2). Забарвлення водним блакитним-хромотропом 2В. Об. $10\times$. Ок. $10\times$.

Таким чином, морфологічна картина грануляційної тканини післяопераційного рубця лапаротомної рани при застосуванні гіалуронату натрію відрізняється вірогідними переважанням питомого об'єму кровоносних судин на 14-у добу спостереження.

Отже, отримані результати дослідження вказують, що місцеве застосування гіалуронату натрію при зшиванні країв м'язово-апоневротичного шару передньої черевної стінки за допомогою безперервного обвивного шва, призводить до пригнічення дозрівання грануляційної тканини.

Також, нами поставлено за мету порівняти морфологічні особливості грануляційної тканини післяопераційного рубця лапаротомної рани при зшиванні останньої простими вузловими та безперервним обвивним швами.

Першій групі тварин (54 щура) краї м'язово-апоневротичного шару передньої черевної стінки зведено простими окремо вузловими швами, а другій групі (54 щура) – безперервними обвивним.

Забір біологічного матеріалу проводили на 1-у, 7-у та 14-у доби після виконання оперативного втручання.

Аналізуючи результати дослідження представлені в таблиці 5.17, слід відмітити переважання відсотка фібробластів в грануляційній тканині другої групи тварин, впродовж всього терміну дослідження, за винятком 14-ї доби, де ця різниця невірогідна. В обох дослідних групах, впродовж всього терміну дослідження, відмічається вірогідне зростання відсотка фібробластів в грануляційній тканині.

Таблиця 5.17

Динаміка відсотка фібробластів в грануляційній тканині лапаротомної рани, у різні терміни спостереження, (M±m), %

Терміни спостереження, доба	Група тварин	
	Перша група n=18	Друга група n=18
1-а	0,5 ± 0,07	2,3 ± 0,24 p<0,001

Продовження таблиці 5.17

7-а	57,1 ± 0,85 p ₁ <0,001	77,3 ± 0,87 p<0,001; p ₁ <0,001
14-а	91,5 ± 0,96 p ₁ <0,001*	92,1 ± 0,68 p>0,05; p ₁ <0,001*

Примітки:

1. n – кількість спостережень;
2. p – різниця між обома дослідними групами;
3. p₁ – різниця проти показників 1-ї доби спостереження;
4. * – вірогідна різниця проти показників 7-ї доби.

Результати дослідження представлені в таблиці 5.18 вказують на вірогідне переважання відсотка лімфоїдних клітин в грануляційній тканині тварин другої групи, за винятком 7-ї доби спостереження, де навпаки переважають показники першої групи. Впродовж всього терміну дослідження, в обох дослідних групах, відмічається вірогідне зниження відсотка лімфоїдних клітин в грануляційній тканині.

Таблиця 5.18

**Динаміка відсотка лімфоїдних клітин в грануляційній тканині
післяопераційного рубця лапаротомної рани,
у різні терміни спостереження, (M±m), %**

Терміни спостереження, доба	Група тварин	
	Перша група n=18	Друга група n=18
1-а	43,6 ± 0,67	74,1 ± 0,75 p<0,001
7-а	27,5 ± 0,71 p ₁ <0,001	6,3 ± 0,4 p<0,001; p ₁ <0,001
14-а	3,9 ± 0,38 p ₁ <0,001*	4,7 ± 0,69 p>0,05; p ₁ <0,001*

Примітки:

1. n – кількість спостережень;
2. p – різниця між обома дослідними групами;
3. p₁ – різниця проти показників 1-ї доби спостереження;
4. * – вірогідна різниця проти показників 7-ї доби.

Оцінюючи результати дослідження макрофагів в грануляційній тканині, які наведені в таблиці 5.19, слід також відмітити вірогідне переважання відсотка останніх у тварин другої групи, на 1-у добу спостереження. Відмічається відсутність вірогідної різниці показників між обома групами на 7-у добу спостереження, проте на 14-у добу дослідження переважає відсоток макрофагів в грануляційній тканині тварин першої групи. У другій групі тварин, на відміну від першої, на 14-у добу спостереження відмічається вірогідно менший відсоток макрофагів, проти 7-ї доби спостереження.

Таблиця 5.19

**Динаміка відсотка макрофагів в грануляційній тканині
післяопераційного рубця лапаротомної рани,
у різні терміни спостереження, (M±m), %**

Терміни спостереження, доба	Група тварин	
	Перша група n=18	Друга група n=18
1-а	5,3 ± 0,42	9,2 ± 0,53 p<0,001
7-а	10,6 ± 0,51 p ₁ <0,001	10,4 ± 0,36 p>0,05; p ₁ <0,001
14-а	4,1 ± 0,42 p ₁ >0,05*	2,1 ± 0,24 p<0,001; p ₁ <0,001*

Примітки:

1. n – кількість спостережень;
2. p – різниця між обома дослідними групами;
3. p₁ – різниця проти показників 1-ї доби спостереження;
4. * – вірогідна різниця проти показників 7-ї доби.

Аналізуючи результати представлені в таблиці 5.20, слід відмітити вірогідну різницю відсотка плазматичних клітин між обома дослідними групами тварин, а також відсутність показників на 14-у добу спостереження. У другій дослідній групі, на відміну від першої, відмічається вірогідне зростання відсотка плазматичних клітин в грануляційній тканині.

**Динаміка відсотку плазматичних клітини в грануляційній тканині
лапаротомної рани, у різні терміни спостереження, (M±m), %**

Терміни спостереження, доба	Група тварин	
	Перша група n=18	Друга група n=18
1-а	8,5 ± 0,42	2,2 ± 0,24 p<0,001
7-а	4,3 ± 0,35 p ₁ <0,001	5,5 ± 0,35 p<0,05; p ₁ <0,001
14-а	-	

Примітки:

1. n – кількість спостережень;
2. p – різниця між обома дослідними групами;
3. p₁ – різниця проти показників 1-ї доби спостереження.

Результати дослідження представлені в таблиці 5.21 вказують на вірогідно менший відсоток нейтрофілів в грануляційній тканині тварин другої групи, на 1-у добу спостереження. У першій групі тварин, на відміну від другої, на 14-у добу дослідження плазматичні клітини разом з нейтрофілами грануляційної тканини становлять 0,5 ± 0,057 відсотків.

Таблиця 5.21

**Динаміка відсотку нейтрофілів у грануляційній тканині
лапаротомної рани, у різні терміни спостереження, (M±m), %**

Терміни спостереження, доба	Група тварин	
	Перша група n=18	Друга група n=18
1-а	42,1 ± 0,73	12,2 ± 0,45 p<0,001
7-а	0,5 ± 0,07 p ₁ <0,001	0,5 ± 0,06 p>0,05; p ₁ <0,001
14-а	-	1,1 ± 0,12 p ₁ <0,001*

Примітки:

1. n – кількість спостережень;
2. p – різниця між обома дослідними групами;
3. p₁ – різниця проти показників 1-ї доби спостереження;
4. * – вірогідна різниця проти показників 7-ї доби.

Отже, використання безперервного обвивного шва, на відміну від простого вузлового, призводить до вірогідного переважання відсотка фібробластів, лімфоїдних та плазматичних клітин, а також зменшення макрофагів в грануляційній тканині, особливо на 14-у добу спостереження.

Якщо порівняти відмоток клітин в грануляційній тканині кожної групи тварин, то на 1-у добу дослідження, у першій групі вірогідно переважає відсоток лімфоїдних клітин та нейтрофілів, різниця між якими невірогідна. У другій групі тварин вірогідно вищий відсоток тільки лімфоїдних клітин. На 7-у та 14-у доби спостереження, вірогідно переважає відсоток фібробластів в грануляційній тканині тварин обох дослідних груп.

При забарвленні мікропрепаратів водним блакитним – хромотропом 2 В, на 1-у добу після виконання операції, в обох дослідних групах тварин, відмічається у вигляді сітки фібрин, а у другій дослідній групі мають ще місце крововиливи.

Оцінюючи результати дослідження питомого об'єму колагенових волокон на одиницю площі грануляційної тканини, які представлені в таблиці 5.22, слід відмітити, що на 7-у та 14-у доби спостереження відмічається вірогідне переважання питомого об'єму колагенових волокон в грануляційній тканині тварин другої групи. В обох дослідних групах, впродовж всього терміну спостереження, відмічається вірогідне зростання питомого об'єму колагенових волокон в грануляційній тканині.

Таблиця 5.22

**Динаміка питомого об'єму колагенових волокон
на одиницю площі грануляційної тканини післяопераційного рубця
лапаротомної рани, у різні терміни спостереження, (M±m), %**

Терміни спостереження, доба	Група тварин	
	Перша група n=18	Друга група n=18
1-а	-	-
7-а	38,28 ± 0,609	41,28 ± 0,832 p<0,01

Продовження таблиці 5.22

14-а	54,39 ± 0,833 $p_1 < 0,001$	62,17 ± 0,738 $p < 0,05; p_1 < 0,001$
------	--------------------------------	--

Примітки:

1. n – кількість спостережень;
2. p – різниця між обома дослідними групами;
3. p_1 – різниця проти показників 1-ї доби спостереження.

Наведені в таблиці 5.23 результати дослідження оптичної густини забарвлених колагенових волокон грануляційної тканини вказують на відсутність показників на 1-у добу спостереження в обох дослідних групах. Впродовж наступних термінів дослідження показники оптичної густини забарвлених колагенових волокон в грануляційній тканині тварин другої групи вищі, проте ця різниця на 14-у добу спостереження невірогідна. Протягом всього терміну дослідження, в обох дослідних групах тварин, відмічається зростання оптичної густини забарвлених колагенових волокон в грануляційній тканині, проте ця різниця у другій групі тварин невірогідна.

Таблиця 5.23

**Динаміка оптичної густини забарвлених колагенових волокон
водним блакитним грануляційної тканини післяопераційного рубця
лапаротомної рани, у різні терміни спостереження, ($M \pm m$),
в одиницях оптичної густини**

Терміни спостереження, доба	Група тварин	
	Перша група n=18	Друга група n=18
1-а	-	-
7-а	0,186 ± 0,0026	0,226 ± 0,0028 $p < 0,001$
14-а	0,224 ± 0,0030 $p_1 < 0,001$	0,231 ± 0,0016 $p > 0,05; p_1 > 0,05$

Примітки:

1. n – кількість спостережень;
2. p – різниця між обома дослідними групами;
3. p_1 – різниця проти показників 1-ї доби спостереження.

Результати дослідження питомого об'єму кровоносних судин в грануляційній тканині, які представлені в таблиці 5.24, вказують на вірогідне переважання показників у тварин другої групи, на 1-у добу спостереження. На 7-у добу дослідження, навпаки – вірогідно переважають показники у тварин першої групи. На 14-у добу спостереження відсутня вірогідна різниця відсотка питомого об'єму кровоносних судин в грануляційній тканині між обома дослідними групами. В обох дослідних групах відмічається вірогідне зниження питомого об'єму кровоносних судин в грануляційній тканині проти 1-ї доби спостереження.

Таблиця 5.24

**Динаміка питомого об'єму кровоносних судин у грануляційній тканині
післяопераційного рубця лапаротомної рани,
у різні терміни спостереження, (M±m), %**

Терміни спостереження, доба	Група тварин	
	Перша група n=18	Друга група n=18
1-а	6,44 ± 0,538	8,22 ± 0,461 p<0,05
7-а	15,17 ± 0,628 p ₁ <0,001	10,39 ± 0,627 p<0,001; p ₁ <0,05
14-а	2,28 ± 0,253 p ₁ <0,001*	3,11 ± 0,323 p>0,05; p ₁ <0,001*

Примітки:

1. n – кількість спостережень;
2. p – різниця між обома дослідними групами;
3. p₁ – різниця проти показників 1-ї доби спостереження;
4. * – вірогідна різниця проти показників 7-ї доби.

На 1-у добу після виконання оперативного втручання, мікропрепаратах тварин першої групи, тобто де застосовувалися вузлові шви, у 16 (88,9%) випадків, відмічається менша кількість фібробластів, лімфоїдних клітин, макрофагів, проте у 14 (77,8%) випадків, має місце більша кількість плазматичних клітин та нейтрофілів (рис. 5.15).

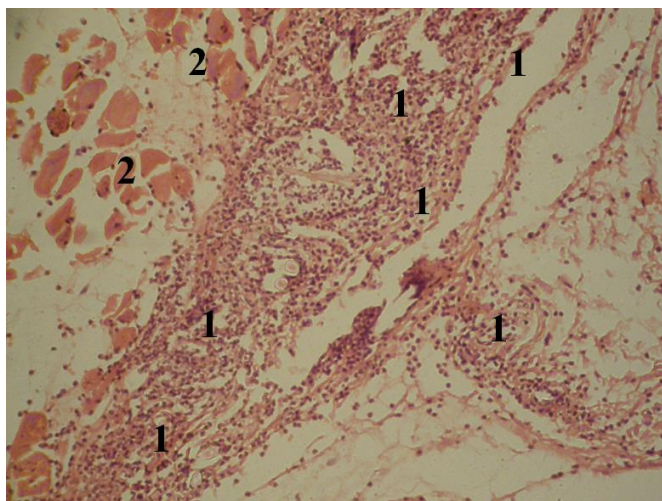


Рис. 5.15. Фото мікропрепарату грануляційної тканини, щура на 1-у добу після зашивання лапаротомної рани простими окремо вузловими швами (перша група тварин). Грануляційна тканина (1). М'язи передньої черевної стінки (2). Гематоксилін і еозин. Об. $10\times$. Ок. $10\times$.

При застосуванні безперервного обвивного шва, тобто у мікропрепаратах у тварин другої групи, у 17 (94,4%) випадків, відмічається більша кількість фібробластів, лімфоїдних клітин та макрофагів, порівняно з першою групою тварин. Проте, у 15 (83,3%) випадків, відмічається менша кількість плазматичних клітин та нейтрофілів (рис. 5.16).

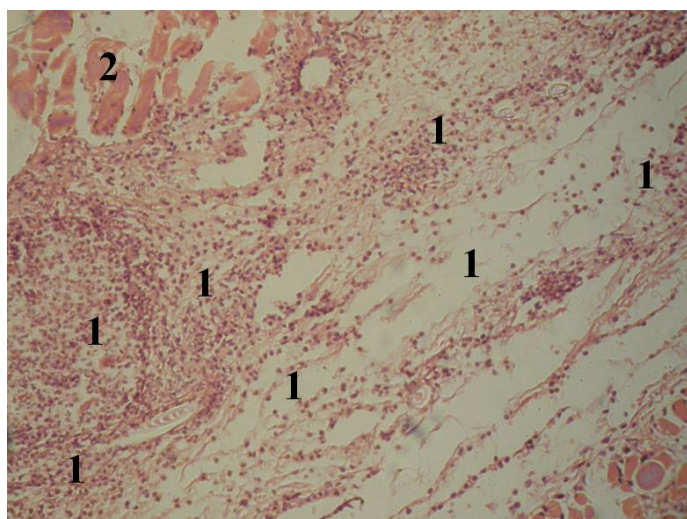


Рис. 5.16. Фото мікропрепарату грануляційної тканини, на 1-у добу після зашивання лапаротомної рани безперервним обвивним швом (друга група тварин). Грануляційна тканина (1). М'язи передньої черевної стінки (2). Гематоксилін і еозин. Об. $10\times$. Ок. $10\times$.

На 14-у добу після виконання оперативного втручання, у мікропрепаратах тварин першої групи, у 13 (72,2%) випадків, відмічається переважання кількості макрофагів грануляційної тканини післяопераційного рубця, порівняно з другою групою (рис. 5.17).

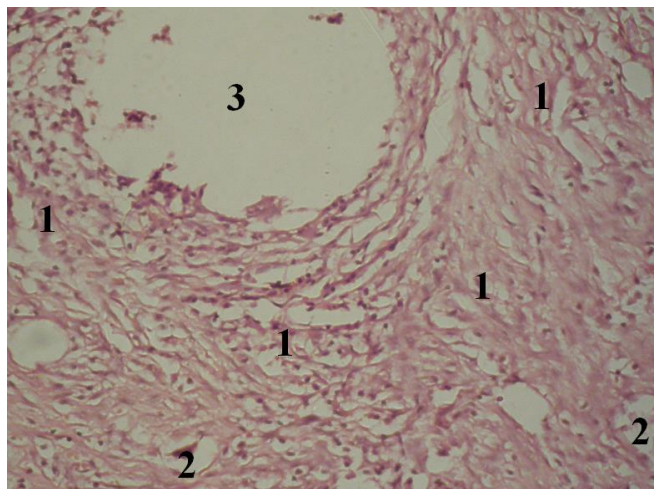


Рис. 5.17. Фото мікропрепарату грануляційної тканини, на 14-у добу після зашивання лапаротомної рани простими окремо вузловими швами (перша група тварин). Клітини грануляційної тканини (1). Кровоносна судина (2). М'язи передньої черевної стінки (2). Елементи шовного матеріалу (3). Гематоксилін і еозин. Об. $10\times$. Ок. $10\times$.

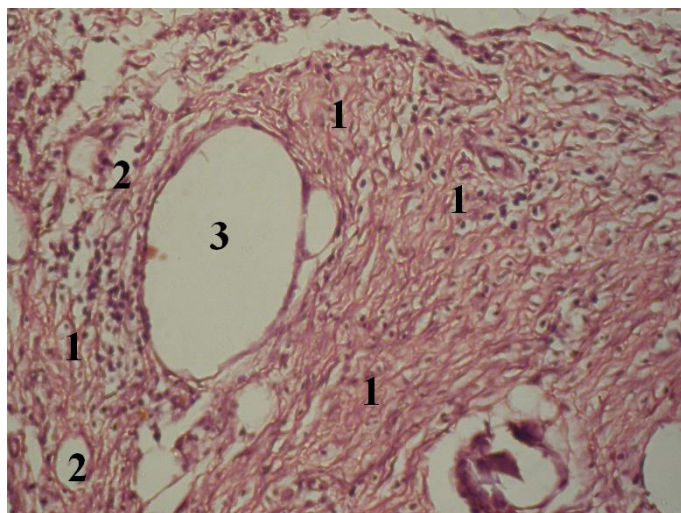


Рис. 5.18. Фото мікропрепарату грануляційної тканини післяопераційного рубця, на 14-у добу після зашивання лапаротомної рани безперервним обвивним швом (друга група тварин). Клітини грануляційної тканини (1). Кровоносні судини (2). Елементи шовного матеріалу (3). Гематоксилін і еозин. Об. $10\times$. Ок. $10\times$.

При застосуванні безперервного обвивного шва, тобто у мікропрепаратах у тварин другої групи, на 14-у добу після виконання оперативного втручання, у 17 (94,4%) випадків відмічається більша кількість фібробластів, лімфоїдних клітин. Проте кількість макрофагів більша, а також спостерігається поява нейтрофілів, які у даний термін дослідження відсутні у першій групі (рис. 5.18).

При забарвленні мікропрепаратів водним блакитним – хромотропом 2 В, на 14-у добу після виконання оперативного втручання, у мікропрепаратах тварин першої групи, в 15 (83,3%) випадків спостерігається зменшення питомого об'єму колагенових волокон на одиницю площі грануляційної тканини. У 16 (88,9%) випадків, має місце зменшення оптичної густини забарвлених колагенових волокон та питомого об'єму кровоносних судин в грануляційній тканині (рис. 5.19).

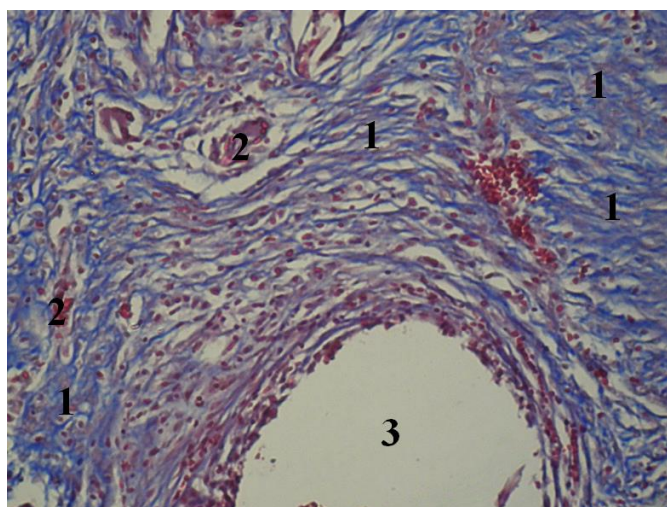


Рис. 5.19. Фото мікропрепарату грануляційної тканини післяопераційного рубця, щура на 14-у добу після зашивання лапаротомної рани простими окремо вузловими швами (перша група тварин). Колагенові волокна (1). Кровоносні судини (2). Елементи шовного матеріалу (3). Забарвлення водним блакитним-хромотропом 2В. Об. $10\times$. Ок. $10\times$.

При забарвленні мікропрепаратів водним блакитним – хромотропом 2 В, на 14-у добу після виконання оперативного втручання, у мікропрепаратах

тварин другої групи, в 21 (95,5%) випадків відбувається зростання питомого об'єму колагенових волокон на одиницю площі грануляційної тканини. У 18 (81,8%) випадків, переважання оптичної густини забарвлених колагенових волокон та питомого об'єму кровоносних судин в грануляційній тканині, порівняно з першою групою тварин (рис. 5.20).

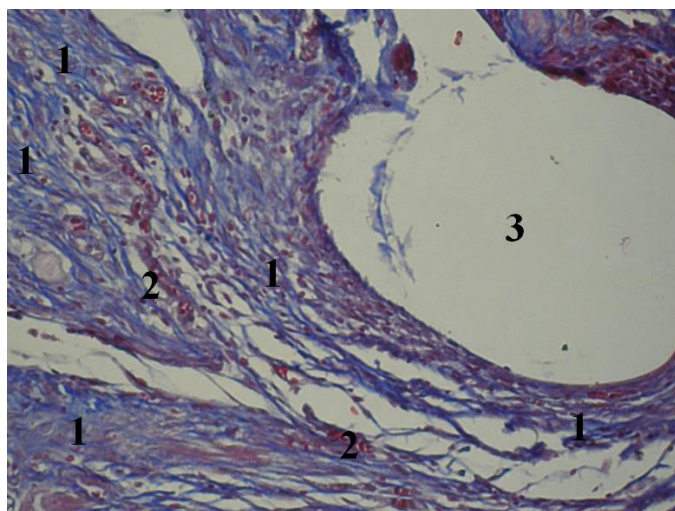


Рис. 5.20. Фото мікропрепарату грануляційної тканини післяопераційного рубця, на 14-у добу після зашивання лапаротомної рани безперервним обвивним швом (друга група тварин). Колагенові волокна (1). Кровоносні судини (2). Елементи шовного матеріалу (3). Забарвлення водним блакитним-хромотропом 2В. Об. $10\times$. Ок. $10\times$.

Отже, морфологія грануляційної тканини лапаротомної рани на 14-у добу спостереження не відрізняється при застосуванні простого вузлового та безперервного обвивного шва, за винятком того, що при останньому вірогідно переважає питомий об'єм колагенових волокон.

5.2. Вплив місцевого застосування гіалуронату натрію на особливості морфології грануляційної тканини навколо елементів сітчастого алотрансплантата передньої черевної стінки

Пошук нових методів раціональної патогенетичної терапії спрямованої на запобігання розвитку порушень процесів репарації післяопераційних ран є важливою проблемою сучасної хірургії.

Однією з таких речовин, яка безпосередньо впливає на процеси регенерації та метаболізму клітин у рані, стимулює синтез колагену є гіалуронат натрію [46, 84, 255, 345, 381].

Вивчення місцевого впливу гіалуронату натрію на особливості морфології грануляційної тканини навколо елементів сітчастого алотрансплантата передньої черевної стінки дасть змогу використовувати його, з метою запобігання розвитку ряду ускладнень з боку післяопераційної рани.

Тому метою даного підрозділу було дослідити в експерименті вплив місцевого застосування гіалуронату натрію на особливості морфології грануляційної тканини навколо елементів сітчастого алотрансплантата м'язово-апоневротичного шару передньої черевної стінки.

Дослідні тварини розподілили на дві групи – контрольну (23 щура) та основну (31 щур). Тваринам основної групи поверх сітчастого алотрансплантата, під час його розташування у м'язово-апоневротичному шарі передньої черевної стінки, наносили безбарвний прозорий в'язкий гель гіалуронату натрію.

Забір біологічного матеріалу проводили на 3-ю, 5-у та 7-у доби після виконання оперативного втручання.

Вибір вищезазначених термінів взяття біологічного матеріалу на патоморфологічні дослідження зумовлений найбільш змінами репаративних процесів м'язово-апоневротичного шару передньої черевної стінки при імплантації сітчастого алотрансплантата на дрібних лабораторних тваринах.

Оцінюючи отримані результати проведеного дослідження, слід зазначити, що на 3-ю добу спостереження, в обох дослідних групах тварин відмічається велика кількість клітин (лімфоїдні клітини, плазматичні клітини, макрофаги, фібробласти, окремі поліморфноядерні лейкоцити) навколо елементів сітчастого алотрансплантату. В обох дослідних групах має місце мала кількість колагенових волокон, що видно при забарвленні препарату водним блакитним. У тварин основної групи, на відміну від контрольної,

спостерігається менша кількість фібрину в грануляційній тканині (рис. 5.21, рис. 5.22, рис. 5.23, рис. 5.24).

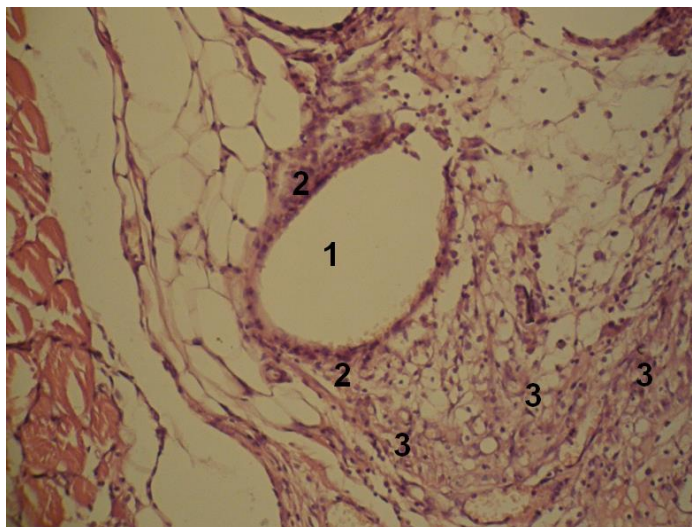


Рис. 5.21. Фото мікропрепарату грануляційної тканини післяопераційного рубця контрольної групи на 3-ю добу після імплантації сітчастого алотрансплантата. Елемент сітчастого алотрансплантата (1). Тонкий шар грануляційної тканини навколо елементів сітчастого алотрансплантата (2). Велика кількість клітин грануляційної тканини (3). Гематоксилін і еозин. Об. $10\times$. Ок. $10\times$.

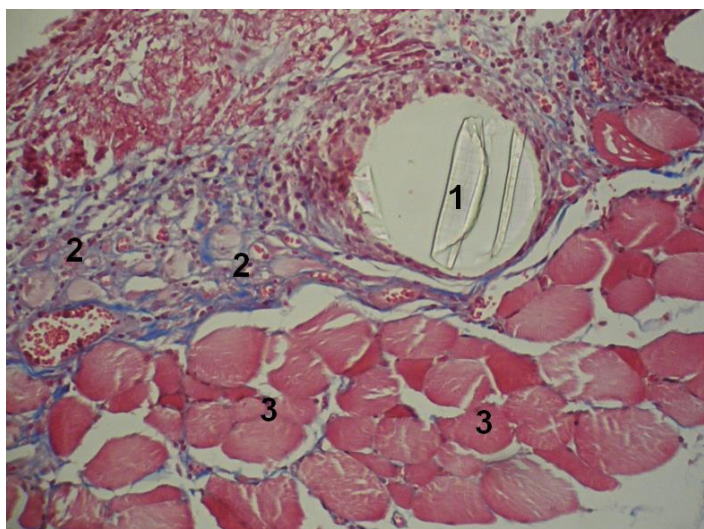


Рис. 5.22. Фото мікропрепарату грануляційної тканини післяопераційного рубця контрольної групи на 3-ю добу після імплантації сітчастого алотрансплантата. Елемент сітчастого алотрансплантата (1). Мала кількість колагенових волокон (2). М'язи передньої черевної стінки (3). Забарвлення водним блакитним – хромотропом 2В. Об. $10\times$. Ок. $10\times$.

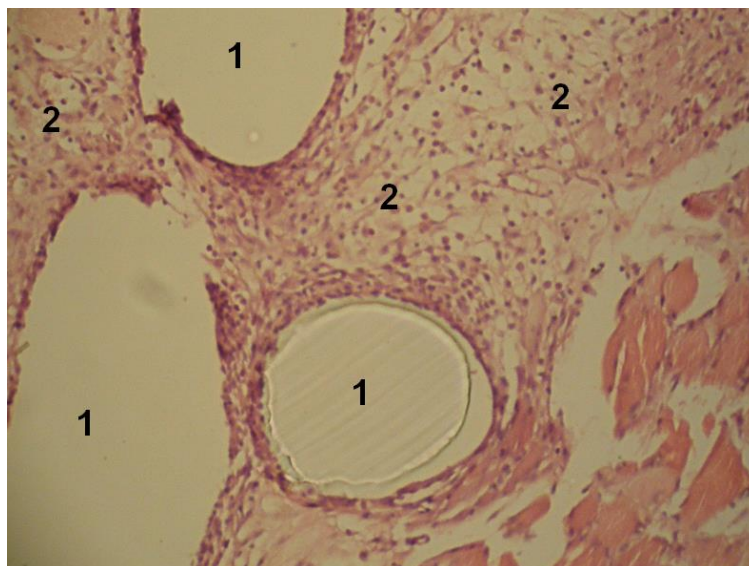


Рис. 5.23. Фото мікропрепарату грануляційної тканини післяопераційного рубця на 3-ю добу після імплантації сітчастого алотрансплантата та застосуванні гіалуронату натрію (основна група). Елементи сітчастого алотрансплантата (1). Велика кількість клітин грануляційної тканини (2). Гематоксилін і еозин. Об. $10\times$. Ок. $10\times$.

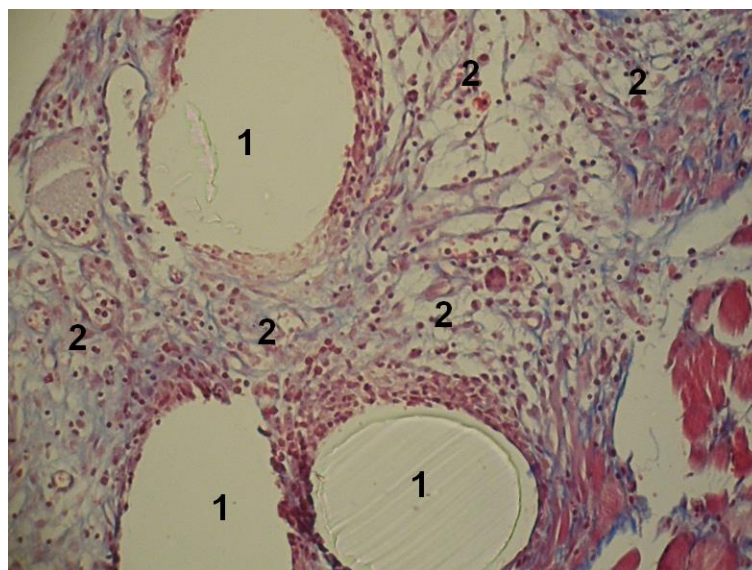


Рис. 5.24. Фото мікропрепарату грануляційної тканини післяопераційного рубця на 3-ю добу після імплантації сітчастого алотрансплантата та застосуванні гіалуронату натрію (основна група). Елементи сітчастого алотрансплантата (1). Велика кількість незрілих тонкостінних судин та колагенових волокон навколо елементів сітчастого алотрансплантата (2). Забарвлення водним блакитним – хромотропом 2В. Об. $10\times$. Ок. $10\times$.

На 5-ту добу спостереження у тварин основної групи, на відміну від

контрольної групи, відмічається значно більша кількість колагенових волокон з інтенсивнішим забарвленням, проте кількість клітин майже однакова. Також, у тварин основної групи спостерігається менша кількість фібрину в грануляційній тканині (рис. 5.25, рис. 5.26).

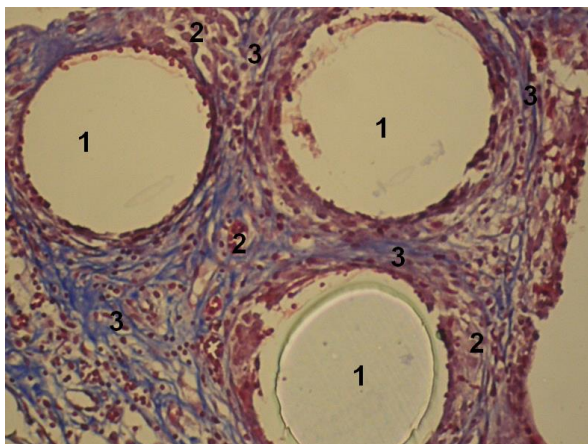


Рис. 5.25. Фото мікропрепарату грануляційної тканини контрольної групи на 5-у добу після імплантації сітчастого алотрансплантата. Елементи сітчастого алотрансплантата (1). Велика кількість клітин грануляційної тканини (2). Мала кількість колагенових волокон (3). Забарвлення водним блакитним-хромотропом 2 В. Об. 10[×]. Ок. 10[×].

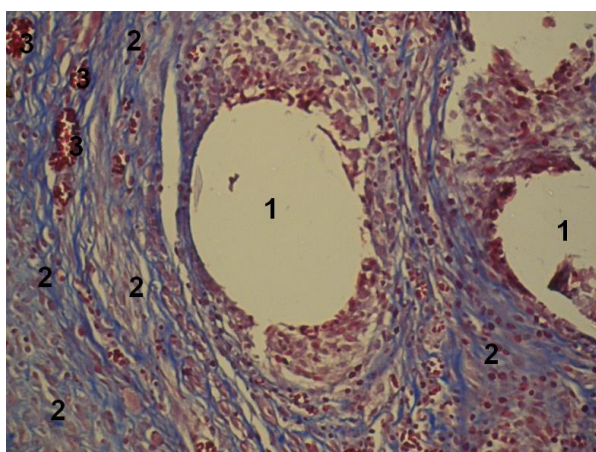


Рис. 5.26. Фото мікропрепарату грануляційної тканини на 5-у добу після імплантації сітчастого алотрансплантата та застосування гіалуронату натрію (основна група). Елементи сітчастого алотрансплантата (1). Велика кількість клітин та колагенових волокон грануляційної тканини (2). Судини грануляційної тканини (3). Забарвлення водним блакитним – хромотропом 2 В. Об. 10[×]. Ок. 10[×].

Отримані результати на 7-у добу спостереження вказують про перевищення питомого об'єму колагенових волокон у тварин обох основних груп, які характеризуються більшою щільністю. У тварин контрольної групи оптична густина забарвлених колагенових волокон майже не відрізняється від картини 5-ї доби (рис. 5. 27, рис. 5.28, рис. 5.29).

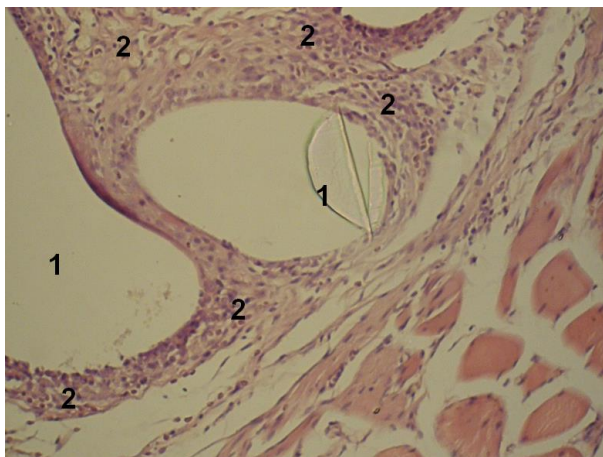


Рис. 5.27. Фото мікропрепарату грануляційної тканини післяопераційного рубця контрольної групи на 7-у добу після імплантації сітчастого алотрансплантата. Елементи сітчастого алотрансплантата (1). Шар грануляційної тканини навколо елементів сітчастого алотрансплантата (2). Гематоксилін і еозин. Об. $10\times$. Ок. $10\times$.

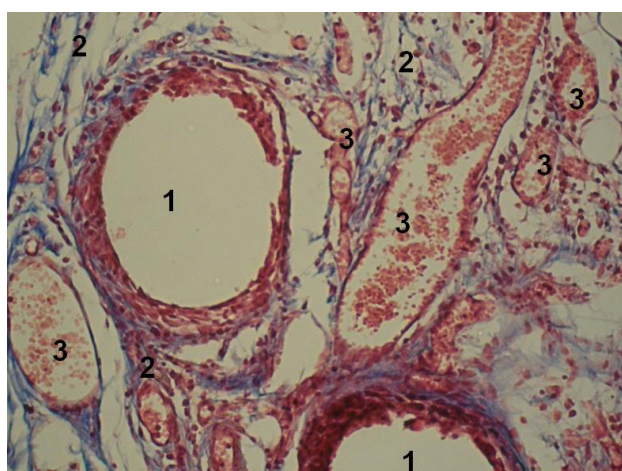


Рис. 5.28. Фото мікропрепарату грануляційної тканини контрольної групи на 7-у добу після імплантації сітчастого алотрансплантата. Елементи сітчастого алотрансплантата (1). Колагенові волокна навколо елементів сітчастого алотрансплантата (2). Велика кількість тонкостінних судин (3). Забарвлення водним блакитним-хромотропом 2 В. Об. $10\times$. Ок. $10\times$.

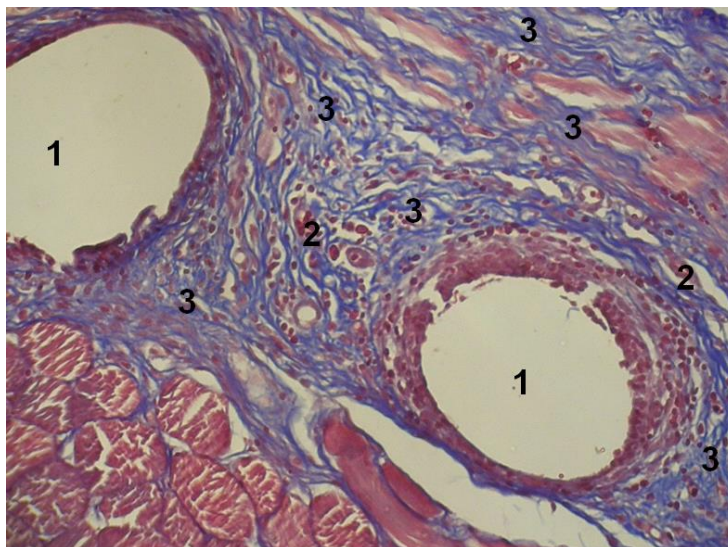


Рис. 5.29. Фото мікропрепарату грануляційної тканини післяопераційного рубця на 7-у добу після імплантації сітчастого алотрансплантата та застосування гіалуронату натрію (основна група). Елементи сітчастого алотрансплантата (1). Тонкостінні судини (2). Велика кількість колагенових волокон навколо елементів сітчастого алотрансплантата (3). Велика кількість незрілих судин. Забарвлення водним блакитним-хромотропом 2 В. Об. $10\times$. Ок. $10\times$.

Для об'єктивного порівняння процесів дозрівання грануляційної тканини навколо елементів сітчастого алотрансплантату м'язово-апоневротичного шару, між обома дослідними групами, нами проведено морфометричне дослідження.

Представлені в таблиці 5.25 результати дослідження оптичної густини забарвлених колагенових волокон водним блакитним вказують на переважання показників в основній групі тварин, за виключенням 3-ї доби спостереження де ця різниця невірогідна. Також, в обох групах тварин відмічається зростання оптичної густини забарвлених колагенових волокон у динаміці, тобто впродовж всього терміну дослідження, проте у тварин контрольної групи показники 7-ї доби спостереження невірогідні проти 5-ї.

Таблиця 5.25

**Оптична густина забарвлених колагенових волокон
водним блакитним грануляційної тканини після імплантації
сітчастого алотрансплантата та застосуванні гіалуронату натрію,
у різні терміни спостереження, ($M \pm m$), в. од. опт. густини**

Група тварин	Термін після виконання оперативного втручання		
	3 доба	5 доба	7 доба
Контрольна	0,21 ± 0,011 n=8	0,28 ± 0,012 n=8 *	0,29 ± 0,012 n=7
Основна	0,24 ± 0,009 p>0,05 n=12	0,34 ± 0,011 p<0,01 n=10 *	0,42 ± 0,012 p<0,001 n=9 *

Примітки:

1. n – кількість спостережень;
2. p – різниця проти показників контрольної групи;
3. * – вірогідна різниця проти показників попереднього терміну спостереження.

Аналізуючи питомий об'єм колагенових волокон, що наведено в таблиці 5.26, слід зазначити вірогідно вищі показники у тварин основної групи, за винятком 7-ї доби спостереження, де ця різниця невірогідна. В обох групах тварин, впродовж всього терміну дослідження відмічається вірогідна динаміка зростання питомого об'єму колагенових волокон.

Таблиця 5.26

**Питомий об'єм колагенових волокон на одиницю площі
грануляційної тканини після імплантації сітчастого алотрансплантата
та застосуванні гіалуронату натрію, у різні терміни спостереження, %**

Група тварин	Термін після виконання оперативного втручання		
	3 доба	5 доба	7 доба
Контрольна	8,13 ± 0,854 n=8	24,13 ± 0,833 n=8 *	44,29 ± 0,865 n=7 *
Основна	8,33 ± 0,555 p>0,05 n=12	48,3 ± 0,844 p<0,001 n=10 *	68,11 ± 0,889 p<0,001 n=9 *

Примітки:

1. n – кількість спостережень;
2. p – різниця проти показників контрольної групи;
3. * – вірогідна різниця проти показників попереднього терміну спостереження.

Оцінюючи результати дослідження питомого об'єму кровоносних судин

в грануляційній тканині, які представлені в таблиці 5.27, слід відмітити вірогідно нижчі показники у тварин основної групи на 5-у та 7-у доби спостереження. Впродовж всього терміну дослідження, в обох дослідних групах, має місце зниження питомого об'єму кровоносних судин в грануляційній тканині, з вірогідною різницею показників тільки проти 3-ї доби спостереження.

Таблиця 5.27

Питомий об'єм кровоносних судин в грануляційній тканині грануляційної тканини після імплантації сітчастого алотрансплантата та застосуванні гіалуронату натрію, у різні терміни спостереження, %

Група тварин	Термін після виконання оперативного втручання		
	3 доба	5 доба	7 доба
Контрольна	18,13 ± 0,854 n=8	9,25 ± 0,75 n=8 *	7,14 ± 0,738 n=7
Основна	16,08 ± 0,848 p>0,05 n=12	6,2 ± 0,742 p<0,05 n=10 *	4,33 ± 0,601 p<0,05 n=9

Примітки:

1. n – кількість спостережень;
2. p – різниця проти показників контрольної групи;
3. * – вірогідна різниця проти показників попереднього терміну спостереження.

Отже, місцеве застосування гіалуронату натрію при пластиці передньої черевної стінки сітчастим алотрансплантатом впродовж перших 3-х діб раннього післяопераційного періоду не впливає на морфологію грануляційної тканини, за виключенням того, що зменшується кількість фібрину. Впродовж наступних 4-х діб раннього післяопераційного періоду, гіалуронат натрію призводить до значного збільшення кількості колагенових волокон навколо елементів сітчастого алотрансплантата, їх щільності, проте кількість клітин майже не змінюється, що є не зовсім логічним з точки зору патофізіології ранового процесу. Також, в дані терміни гіалуронат натрію позитивно впливає на зменшення питомого об'єму кровоносних судин в грануляційній тканині, тобто прискорює її дозрівання.

Таким чином, підсумовуючи результати дослідження, слід відмітити

позитивний вплив застосування гіалуронату натрію на морфологію грануляційної тканини навколо елементів сітчастого алотрансплантата. Так, впродовж перших 3-х діб раннього післяопераційного періоду гіалуронат натрію позитивно впливає на процеси асептичного запалення спричинені операційною травмою, наявністю стороннього тіла у тканинах передньої черевної стінки. Впродовж наступних термінів раннього післяопераційного періоду гіалуронат натрію значно укріплює м'язово-апоневротичний шар передньої черевної стінки навколо елементів сітчастого алотрансплантата.

Виявлений позитивний вплив гіалуронату натрію на морфологію грануляційної тканини навколо елементів сітчастого алотрансплантата необхідно враховувати для попередження ПЕ, особливо у хворих на злоякісні новоутворення ОЧП.

5.3. Обґрунтування ефективності зшивання шкіри лапаротомної рани за допомогою шкірного степлера

З'єднання країв рани шкіри металевими скобами рахується швидкою та ефективною альтернативою звичайним швам. Застосування сучасних зшиваючих пристроїв значно скорочує час накладання швів, спрощує процес зшивання, точно з'єднує краї шкіри та забезпечує рівномірний тиск по лінії шва, зменшує травматизацію тканини, мінімізує інвазивність та ймовірність інфікування рани.

З метою обґрунтування ефективності застосування шкірного степлера для зшивання шкіри нами досліджено 34 фізичних тіл померлих осіб, яким виконано оперативне втручання з приводу хірургічних захворювань ОЧП.

Всім пацієнтам при виконанні оперативного втручання проведена лапаротомія, середньою довжиною $21,3 \pm 0,62$ см, а також підшкірна жирова клітковина лапаротомної рани зашита окремо вузловими кетгуттовими швами.

Дані фізичні тіла померлих осіб поділено на дві групи – контрольну та основну. Контрольну групу склали 23 особи, яким краї шкіри зашиті за допомогою звичайних окремо вузлових швів за Мак Міланом-Донаті. Основну

групу склали 23 особи, яким краї шкіри з'єднано за допомогою шкірного степлера TM Visistat 35R (Teleflex (USA)).

Обидві групи були репрезентативні за віком та статтю, об'ємом виконаного оперативного втручання.

Розподіл пацієнтів обох дослідних груп, залежно від виконаного оперативного втручання, представлено в таблиці 5.28.

Таблиця 5.28

**Розподіл пацієнтів обох дослідних груп,
залежно від виконаного оперативного втручання, абс., %**

Оперативні втручання	Група пацієнтів		Абс.	%
	Контрольна	Основна		
Резекція шлунка	3	7	10	12,9
Холецистектомія	12	16	28	36,4
Правобічна геміколектомія	5	3	8	10,4
Резекція сигмоподібної кишки	7	8	15	19,5
Резекція тонкої кишки	9	7	16	20,8
Всього:	36	41	77	100

Проводили патоморфологічне дослідження ділянки шкіри лінії швів післяопераційного рубця, отриманого під час автопсії фізичних тіл померлих осіб.

При морфологічному дослідженні лінії швів шкіри на 1-2 добу, слід відмітити, що у препаратів контрольної групи, в 28 (77,8%) випадках, має місце більший обсяг пошкодження тканин, про що свідчить переважання розмірів грануляційної тканини. Також, в препаратах контрольної групи, у 30 (83,3%) випадків спостерігається набагато виразніше запалення, що доводить переважання кількості клітин дерми, приблизно на ½ більше ніж в основній групі (рис. 5.30, рис. 5.31).

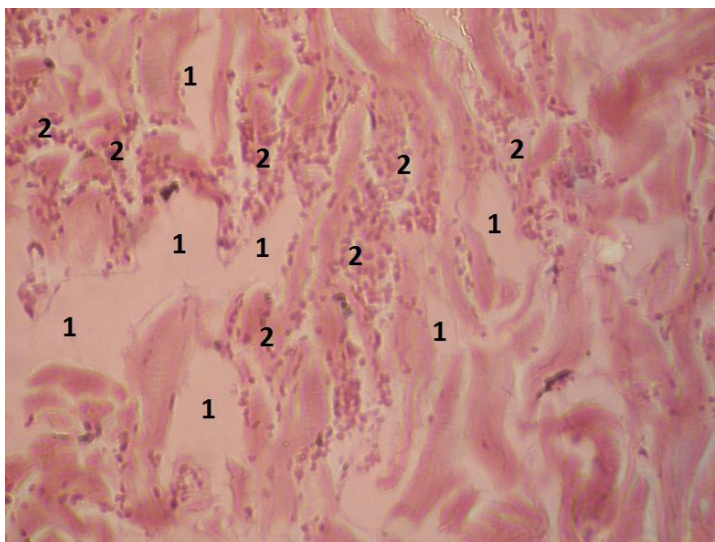


Рис. 5.30. Фото мікропрепарату грануляційної тканини ділянки лінії співставлення країв шкіри на 2-у добу після виконання операції. Пацієнт К., 72 р., № 6 контрольної групи. Некротичні тканини внаслідок механічного пошкодження (1). Клітини дерми (2). Гематоксилін і еозин. Об. 10[×]. Ок. 10[×].

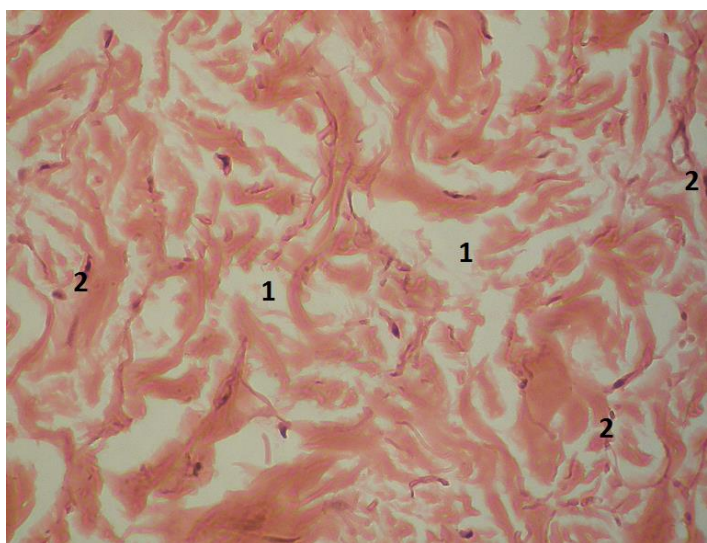


Рис. 5.31. Фото мікропрепарату грануляційної тканини ділянки лінії співставлення країв шкіри на 2-у добу після виконання операції. Пацієнт С., 68 р., № 24 основної групи. Некротичні тканини (1). Поодинокі клітини дерми (2). Гематоксилін і еозин. Об. 10[×]. Ок. 10[×].

На 3-5-ту доби, при забарвленні мікропрепаратів водним блакитним хромотропом 2 В за методикою Н.З. Слінченко, слід відмітити, що судини мікропрепаратів контрольної групи у 26 (72,2%) випадків не містять еритроцитів, що є ознакою ішемії. У 29 (80,6%) випадків спостерігається

набряк сітчастого шару шкіри, на що вказує розширення проміжків між колагеновими волокнами. Також, у мікропрепаратах контрольної групи у 34 (94,4%) випадків відмічається хромотропофілія окремих колагенових волокон (рис. 5.32, рис. 5.33).

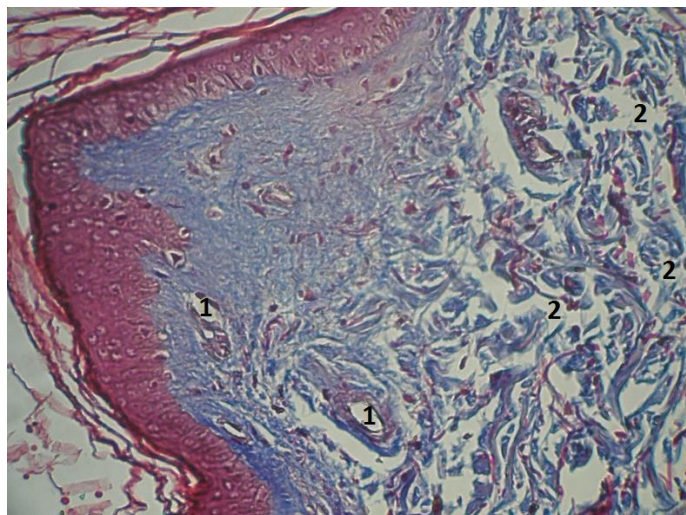


Рис. 5.32. Фото мікропрепарату грануляційної тканини ділянки лінії співставлення країв шкіри на 3-5-та доби після виконання операції. Пацієнт З., 78 р., № 18 контрольної групи. Кровоносні судини не містять еритроцитів (1). Розширені проміжки між колагеновими волокнами (2). Забарвлення водним блакитним / хромотропом 2 В. Об. 10[×]. Ок. 10[×].

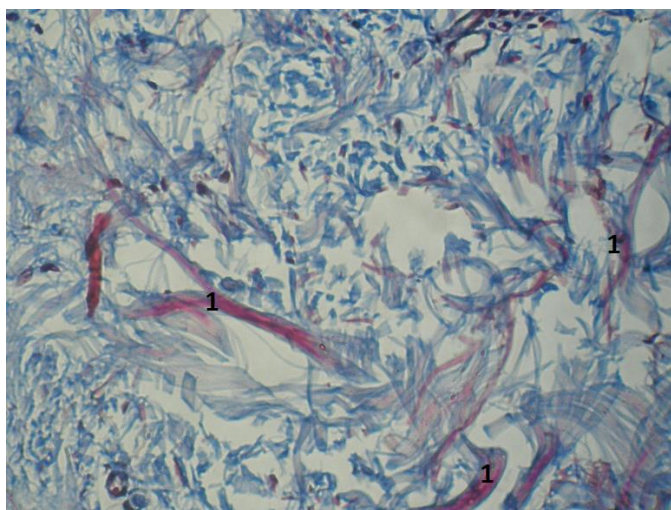


Рис. 5.33. Фото мікропрепарату грануляційної тканини ділянки лінії співставлення країв шкіри на 3-5-та доби після виконання операції. Пацієнт Д., 58 р., № 21 контрольної групи. Окремі колагенові волокна схильні до сприйняття фарби – хромотропофілія (червоний колір) (1). Забарвлення водним блакитним / хромотропом 2 В. Об. 10[×]. Ок. 10[×].

В мікропрепаратах основної групи, на відміну від контрольної, кровоносні судини у 39 (95,1%) випадків містять еритроцити, а також у 34 (82,9%) випадків відсутні ознаки набряку сітчастого шару дерми та хромотропофілії колагенових волокон (рис. 5.34, рис. 5.35).

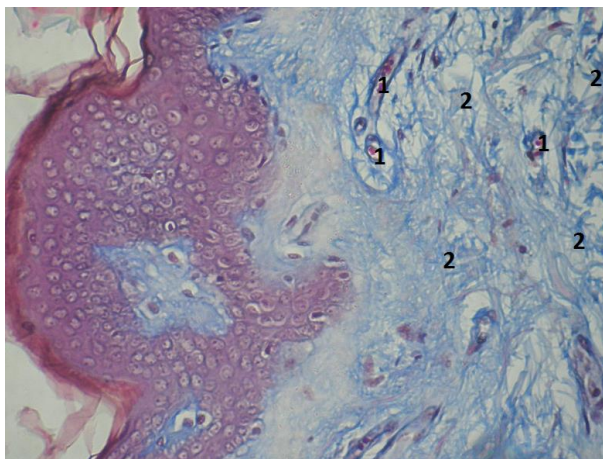


Рис. 5.34. Фото мікропрепарату грануляційної тканини лінії співставлення країв шкіри на 3-5-та доби після виконання операції. Пацієнт Л., 62 р., № 14 Основної групи. Кровоносні судини містять еритроцити (1). Колагенові волокна (2). Зabarвлення водним блакитним / хромотропом 2 В. Об. 10[×]. Ок. 10[×].

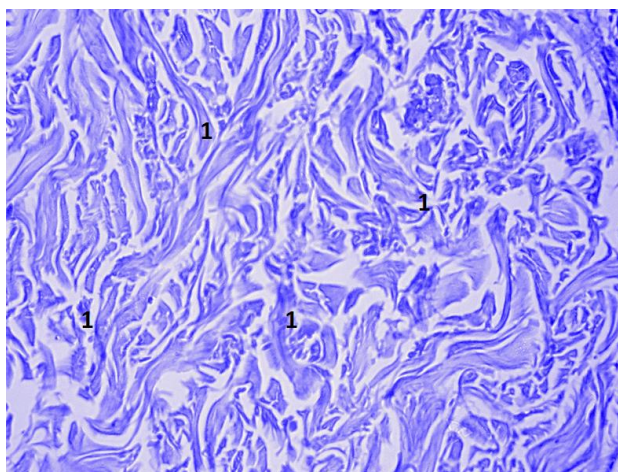


Рис. 5.35. Фото мікропрепарату грануляційної тканини ділянки лінії співставлення країв шкіри на 3-5-та доби після операції. Пацієнт В., 56 р., № 15 Основної групи. Колагенові волокна без ознак хромотропофілії (1). Зabarвлення водним блакитним / хромотропом 2 В. Об. 10[×]. Ок. 10[×].

На 6-7-му доби морфологічна картина в препаратах обох дослідних груп

є подібною до 3-5-ї діб. У мікропрепаратах контрольної групи, в 26 (72,2%) випадків, відмічається відсутність еритроцитів у кровоносних судинах, а також, в 22 (61,1%) випадків, спостерігається набряк сітчастого шару шкіри. Також, в 25 (69,4%) випадків, в окремих колагенових волокон має місце хромотропофілія (рис. 5.36, рис. 5.37).

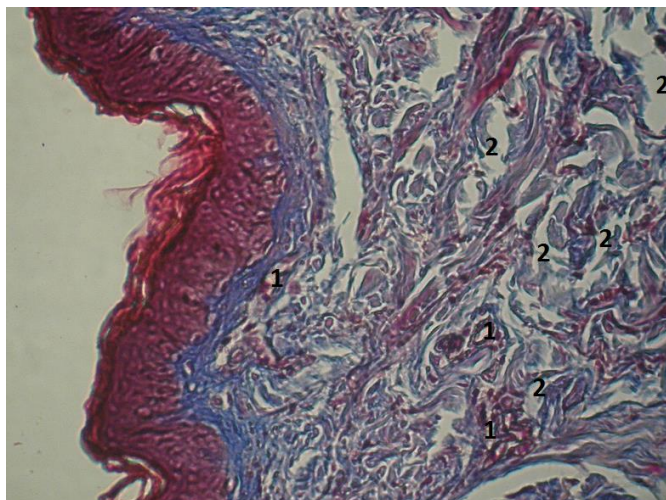


Рис. 5.36. Фото мікропрепарату грануляційної тканини ділянки лінії співставлення країв шкіри на 6-7-му доби після виконання операції. Пацієнт С., 68 р., № 23 контрольної групи. Кровоносні судини не містять еритроцитів (1). Розширені проміжки між колагеновими волокнами (2). Забарвлення водним блакитним / хромотропом 2 В. Об. 10[×]. Ок. 10[×].

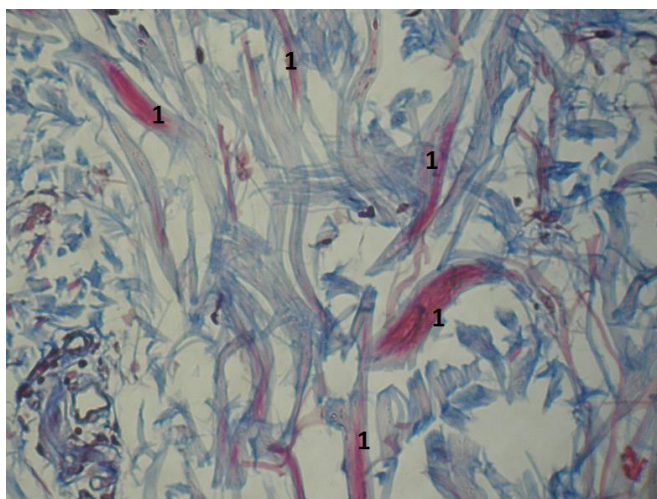


Рис. 5.37. Фото мікропрепарату грануляційної тканини ділянки лінії співставлення країв шкіри на 6-7-му доби після операції. Пацієнт М., 58 р., № 29 контрольної групи. Хромотропофілія окремих колагенових волокон (1). Забарвлення водним блакитним / хромотропом 2 В. Об. 10[×]. Ок. 10[×].

У вищезазначені терміни спостереження, у мікропрепаратах основної групи, у 39 (95,1%) випадків кровоносні судини містять еритроцити, у 37 (90,2%) випадків відсутні ознаки набряку сітчастого шару дерми та у 35 (85,4%) випадків не спостерігається хромотропофілії колагенових волокон (рис. 5.38, рис. 5.39).

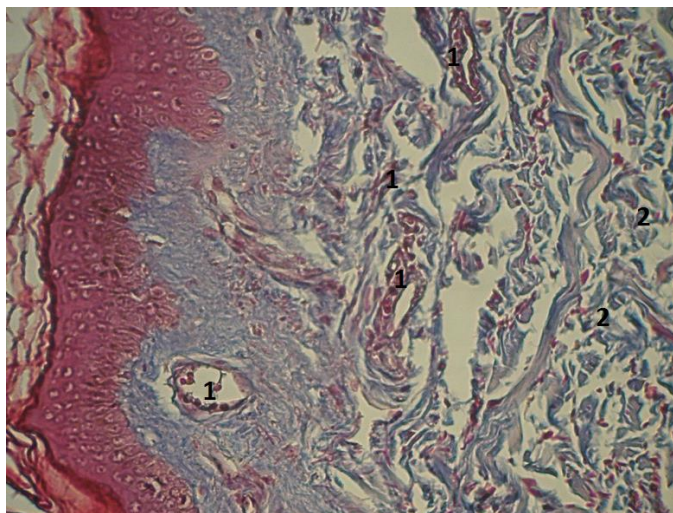


Рис. 5.38. Фото мікропрепарату грануляційної тканини ділянки лінії співставлення країв шкіри на 3-5-та доби після операції. Пацієнт Р., 57 р., № 34 Основної групи. Кровоносні судини містять еритроцити (1). Колагенові волокна (2). Забарвлення водним блакитним / хромотропом 2 В. Об. 10[×]. Ок. 10[×].

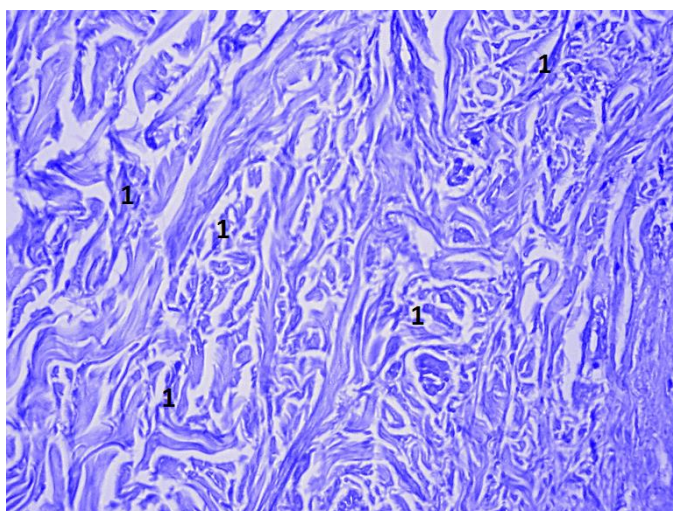


Рис. 5.39. Фото мікропрепарату грануляційної тканини ділянки лінії співставлення країв шкіри на 3-5-та доби після операції. Пацієнт Г., 56 р., № 31 Основної групи. Відсутня хромотропофілія колагенових волокон (1). Забарвлення водним блакитним / хромотропом 2 В. Об. 10[×]. Ок. 10[×].

Таким чином, проведені патоморфологічні дослідження доводять ефективність застосування шкірного степлера для з'єднання країв шкіри лапаротомної рани, оскільки відмічається значно менша ішемія тканин та набряк останньої, що сприяє кращому та швидшому формуванню, дозріванню грануляційної тканини.

Нами також проаналізовано результати проведених клінічних досліджень, які вказують, що ПЕ I ступеня тяжкості, у пацієнтів основної групи, виникла у 5 (12,2%) осіб, що на 9,4% ($p < 0,05$) більше ніж у контрольній групі (1 (2,8%) особа).

Також, відсоток гнійно-запальних ускладнень з боку післяопераційної рани в основній групі становив 8 (19,5%), що на 13,8% ($p > 0,05$) менше ніж у контрольній групі (12 (33,3%)).

Отже, підсумовуючи результати проведеного дослідження слід відмітити патоморфологічно та клінічно доведену ефективність застосування шкірного степлера для з'єднання країв шкіри лапаротомної рани, з метою попередження евентрації II, III, IV ступенів тяжкості, тобто із розгерметизацією черевної порожнини.

5.4. Обґрунтування пристрою для попередження та лікування підшкірної евентрації

З метою попередження евентрації, у пацієнтів із високим ризиком виникнення останньої (тяжка інтоксикація, анемія, набряк черевної стінки, повторна релапаротомія, ожиріння або кахексія), переважна більшість хірургів вважають за необхідне накладати через всі шари декілька вузлових швів, постійно зміщувати лінію розрізу під час лапаротомії, застосовувати бандажі тощо [19, 73, 184, 237, 284, 346, 467].

Проте всі ці вищезазначені способи поруч із своїми перевагами мають ряд недоліків, які значно обмежують їх застосування або часто є неефективними.

Все це вказує на необхідність розробки ефективного, неінвазивного пристрою для попередження ПЕ, застосування якого не потребує виконання

додаткових прийомів під час оперативного втручання.

Тому, метою даного підрозділу було розробити пристрій для попередження та лікування ПЕ та клінічно обґрунтувати ефективність застосування останнього, шляхом вивчення частоти розвитку післяопераційних ускладнень, зокрема ПЕ.

Застосування запропонованого нами пристрою для попередження та лікування ПЕ не потребує виконання додаткових прийомів під час оперативного втручання, а також дозволяє використовувати останній при виникненні неповної (підшкірної) евентрації (пат. № 120209 від 25.10.2017).

Пристрій складається з 5 пластикових пластин, довжиною 42 см, обшитих м'якою тканиною, та рухливо сполучених між собою найбільш широкими частинами. Центральна пластина регулюється, залежно від ширини задньої поверхні тулуба пацієнта. Дві бокові пластини мають розміри – 19 x 42 см, а верхні – 10 x 42 см, які на вільному краю мають 11 петель для шнурування (рис. 5.40)

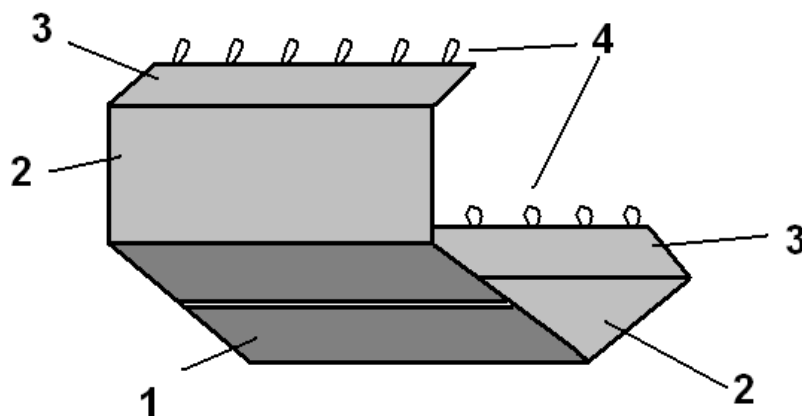


Рис. 5.40. Пристрій для попередження та лікування післяопераційної евентрації

- 1 – центральна пластина;
- 2 – бокова пластина;
- 3 – верхня пластина;
- 4 – петлі для шнурування, розташовані на вільному кінці верхньої пластини.

Прооперованого пацієнта кладуть в даний пристрій так, щоб центральна

пластина розміщувалася на задній поверхні його тулуба, на рівні черевної порожнини, бокові пластини підтримували передньо-бокову черевну стінку з обох боків, а верхні пластини – фіксували.

Для обґрунтування ефективності застосування даного пристрою нами досліджено 107 хворих на злоякісні новоутворення ОЧП, із високим ризиком виникнення ПЕ. Всім пацієнтам при виконанні оперативного втручання проведена лапаротомія, середньою довжиною $21,3 \pm 0,62$ см.

Для реалізації поставленої мети пацієнтів поділено на дві групи – контрольну та основну. Контрольну групу склали особи, які використовували загальноприйнятий бандаж живота. Основну групу склали пацієнти, яким у ранньому післяопераційному періоді застосовували запропонований пристрій для попередження та лікування ПЕ (табл. 5.29).

Таблиця 5.29

**Розподіл пацієнтів обох дослідних груп,
залежно від виконаного оперативного втручання, абс., %**

Оперативні втручання	Група пацієнтів		Абс.	%
	Контрольна	Основна		
Резекція шлунка	10	9	19	17,8
Гастректомія	3	2	5	4,7
Гастроентероанастомоз	6	6	12	11,2
Холецистоєюноанастомоз	6	4	10	9,3
Правобічна геміколектомія	10	8	18	16,8
Лівобічна геміколектомія	9	6	15	14,0
Резекція сигмоподібної кишки	10	6	16	15,0
Резекція поперечної кишки	3	6	9	8,4
Всього:	60	47	107	100

Пацієнтів основної групи, починаючи з 3-ї доби раннього післяопераційного періоду, розміщували у запропонованому пристрої так, щоб центральна пластина розташовувалася на задній поверхні тулуба, на рівні черевної порожнини, бокові пластини підтримували передньо-бокову черевну

стінку з обох боків, а верхні пластини фіксували шляхом дозованого шнурування (рис. 5.41). Середня тривалість застосування даного пристрою склала $12,4 \pm 0,22$ доби.

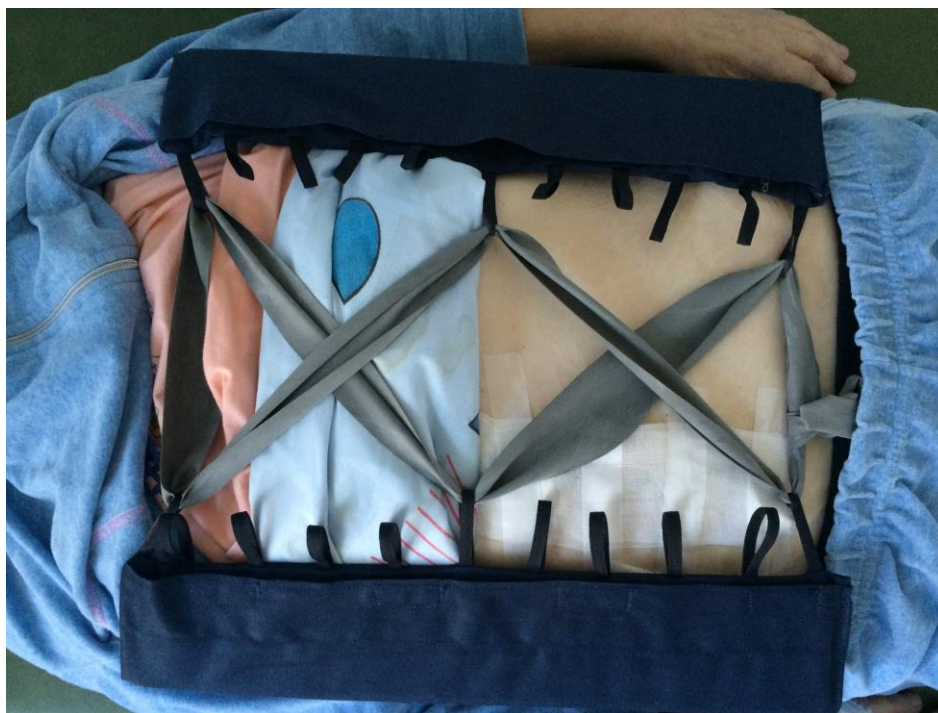

Рис. 5.41. Застосування пристрою для попередження та лікування післяопераційної евентрації пацієнтці С., 72 роки, з діагнозом: рак висхідної ободової кишки, $T_3N_1M_0$, III Б стадія, II клінічна група. 5-а доба після виконання правобічної геміколектомії та лімфодисекції у об'ємі D₃.

Оцінюючи результати дослідження представлені в таблиці 5.30, необхідно відмітити вірогідне переважання частоти розвитку ПЕ у пацієнтів основної групи. Слід відмітити відсутність вірогідної різниці частоти розвитку «системних» та інших «локальних» післяопераційних ускладнень між обома дослідними групами пацієнтів, що свідчить про репрезентативність вибірки, оскільки «локальні» післяопераційні ускладнення призводять до розвитку евентрації. Слід відмітити зменшення частоти розвитку ПЕ у пацієнтів основної групи на 9,0% ($p < 0,05$), проти контрольної групи.

Таблиця 5.30

Частота розвитку післяопераційних ускладнень

пацієнтів обох дослідних груп, абс., %

Причини післяопераційних ускладнень		Група пацієнтів	
		Контрольна	Основна
«Системні»	Дихальна недостатність	3 (5,0%)	2 (4,3%)
	Серцево-судинна недостатність	2 (3,3%)	2 (4,3%)
	Ниркова недостатність	1 (1,7%)	1 (2,1%)
	Поліорганна недостатність	2 (3,3%)	1 (2,1%)
Всього:		8 (13,3%)	6 (12,8%)
«Локальні»	Неспроможність кишкових швів	2 (3,3%)	1 (2,1%)
	Перфорація гострих виразок ШКТ	2 (3,3%)	1 (2,1%)
	Внутрішня кровотеча	1 (1,8%)	1 (2,1%)
	Утворення нориць та абсцесів	2 (3,3%)	2 (4,3%)
	Нагноєння післяопераційної рани	2 (3,3%)	2 (4,3%)
	<i>Евентрація</i>	8 (13,3%)	2 (4,3%)*
Всього:		17 (28,3%)	9 (19,2%)
Загальна кількість пацієнтів		60 (100%)	47 (100%)

Примітка. * – вірогідна різниця між показниками обох дослідних груп.

Виникнення ПЕ призводить до зростання тривалості перебування пацієнтів у стаціонарі. Так, середня тривалість перебування у стаціонарі у пацієнтів контрольної групи склала $22,7 \pm 0,94$ доби, що у 1,16 раза ($p > 0,05$) більше ніж у основній групі ($19,6 \pm 0,95$ доби).

Післяопераційна летальність у пацієнтів контрольної групи виникла у 8 (13,3%) осіб, що на 6,9% ($p > 0,05$) на більша ніж в основній групі – 3 (6,4%) особи.

У ранньому післяопераційному періоді, з метою попередження розвитку евентрації, застосовують післяопераційні бандажі, якими стягують живіт. Застосування бандажів у ранньому післяопераційному періоді спричиняє зростання ВЧТ, що призводить до негативних наслідків, зокрема до пригнічення репаративних процесів у ділянці післяопераційної рани.

Нами було досліджено динаміку ВЧТ пацієнтів обох дослідних груп пацієнтів у ранньому післяопераційному періоді. Отримані результати дослідження, які представлені на рис. 5.42, свідчать про вірогідно менший рівень ВЧТ у пацієнтів основної групи у продовж всього раннього післяопераційного періоду, починаючи з 2-ї доби.

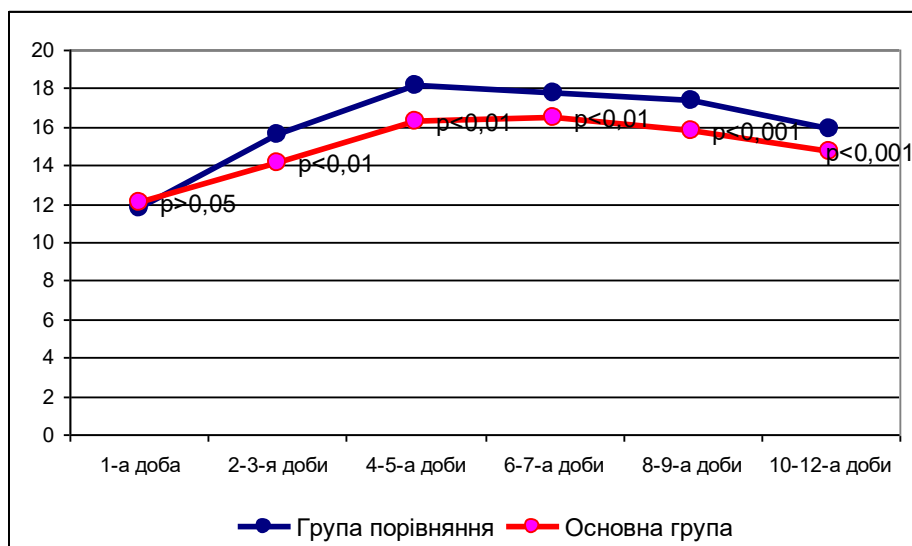


Рис. 5.42. Динаміка внутрішньочеревного тиску, у пацієнтів обох дослідних груп, у ранньому післяопераційному періоді.

Вірогідно вищий рівень ВЧТ у пацієнтів контрольної групи можна пояснити застосуванням бандажу, який циркулярно стягує живіт, призводячи до зростання ВЧТ. Запропонований пристрій, на відміну від бандажу, створює тиск на живіт тільки з боків, тим самим дає змогу передній черевній стінці зміщуватися догори, не створюючи суттєвого тиску на лінію швів лапаротомної рани.

Отже, застосування запропонованого пристрою для попередження та лікування ПЕ дозволяє неінвазійним способом запобігти розвитку останньої, а також при виникненні неповної евентрації попередити розвиток повної, не маючи істотного впливу на рівень ВЧТ, порівняно із загальноприйнятим застосуванням бандажу.

5.5. Обґрунтування способу попередження післяопераційної евентрації

Останнім часом, з метою запобігання виникнення ПЕ, переважна більшість хірургів укріплює передню черевну стінку сітчастими алотрансплантатами, що робить цей метод найбільш ефективним та перспективним, проте всі ці способи мають ряд недоліків.

Це недостатня міцність лінії швів м'язово-апоневротичного шару лапаротомної рани, велика імовірність виникнення гнійно-запальних ускладнень з боку післяопераційної рани, які пов'язані із значною травматизацією тканин (відшарування підшкірно-жирової клітковини від передньої пластинки піхви прямих м'язів живота) та великою площею сітчастого алотрансплантата.

Все це вказує на необхідність розробки ефективного способу запобігання розвитку ПЕ, який істотно не подовжить термін виконання оперативного втручання, забезпечить надійне укріплення лінії швів м'язово-апоневротичного шару лапаротомної рани, а також при цьому буде мала ймовірність нагноєння післяопераційної рани.

У зв'язку з цим, нами запропоновано спосіб запобігання ПЕ, який полягає у тому, що після виконання основного етапу оперативного втручання та зашивання країв очеревини лапаротомної рани, при зшиванні м'язово-апоневротичного шару, в окремо вузлові шви захоплюють попередньо змодельовану смужку комбінованого сітчастого алотрансплантата, яка по довжині відповідає розмірам рани, а по ширині – досягає внутрішніх країв прямих м'язів живота. Додатково фіксують краї сітчастого алотрансплантата до передньої пластинки піхви обох прямих м'язів живота. Зашивають підшкірно-жирову клітковину та шкіру (пат. № 120206 від 25.10.2017).

Фіксація до лінії швів сітчастого алотрансплантата при зашиванні м'язово-апоневротичного шару лапаротомної рани, запобігає прорізуванню швів та надійно їх укріплює. Відсутня необхідність відокремлення підшкірно-жирової клітковини від передньої пластинки піхви обох прямих м'язів живота, а також невеликі розміри сітчастого алотрансплантата, істотно скорочують термін виконання оперативного втручання та знижують ризик нагноєння

післяопераційної рани (рис. 5.43).

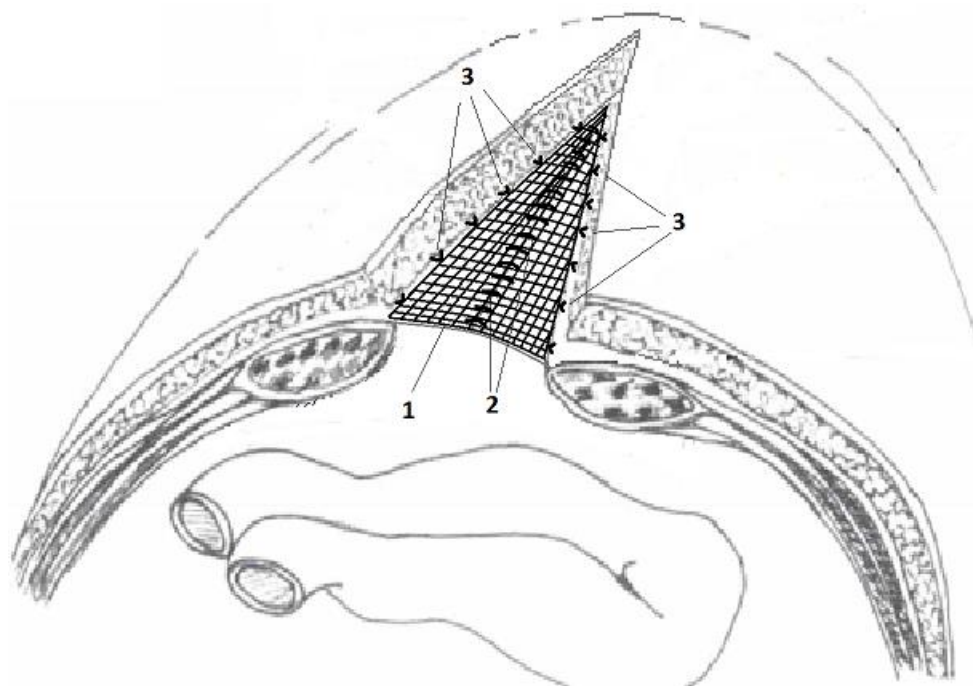


Рис. 5.43. Спосіб попередження післяопераційної евентрації
 1 – сітчастий алотрансплантат;
 2 – шви апоневрозу лапаротомної рани, які захоплюють сітчастий алотрансплантат;
 3 – сітчастий алотрансплантат фіксований окремо вузловими швами до верхньої пластинки піхви обох прямих м'язів живота.

З метою обґрунтування ефективності застосування даного способу нами досліджено 72 хворих на злоякісні новоутворення ОЧП, із високим ризиком виникнення ПЕ, які поділені на дві групи – контрольну та основну. Контрольну групу склали 60 осіб, яким застосовували загальноприйняті альтернативні методи попередження ПЕ. Основну групу утворили 12 пацієнтів, яким застосовували запропонований інтраопераційний спосіб запобігання виникнення ПЕ.

Обидві групи пацієнтів були репрезентативні за віком, статтю, об'ємом виконаного основного оперативного втручання (табл. 5.31).

Таблиця 5.31

Розподіл пацієнтів обох дослідних груп,

залежно від виконаного оперативного втручання, абс., %

Оперативні втручання	Група пацієнтів		Абс.	%
	Контрольна	Основна		
Резекція шлунка	10	2	12	16,7
Гастректомія	3	1	4	5,6
Гастроентероанастомоз	6	1	7	9,7
Холецистоєюноанастомоз	6	1	7	9,7
Правобічна геміколектомія	10	2	12	16,7
Лівобічна геміколектомія	9	2	11	15,3
Резекція сигмоподібної кишки	10	1	11	15,3
Резекція поперечної кишки	2	1	3	4,2
Ілеотрансверзоанастомоз	1	1	2	2,8
Всього:	60	12	72	100

Отримані результати дослідження вказують на вірогідне переважання на 20% ($p < 0,05$) частоти розвитку ПЕ у пацієнтів контрольної групи (17 (28,3%)), проти осіб основної (1 (8,3%)).

Слід відмітити відсутність вірогідної різниці частоти гнійно-запальних ускладнень з боку післяопераційної рани. Так, у осіб контрольної групи вона становила 21 (35%), що на 6,7% ($p > 0,05$) менше ніж у пацієнтів основної групи – 5 (41,7%).

Отже, застосування запропонованого способу попередження ПЕ дозволяє, не подовжуючи термін виконання оперативного втручання, надійно зміцнити лінію швів м'язово-апоневротичного шару, не впливаючи на частоту гнійно-запальних ускладнень з боку післяопераційної рани.

5.6. Обґрунтування пристрою для попередження та лікування післяопераційної евентрації

З метою запобігання розвитку або лікування такого небезпечного ускладнення, як ПЕ, переважна більшість хірургів укріплює лапаротомну рану додатковими швами, лігатури яких поведені через всі шари останньої

передньої черевної стінки. Проте високий тиск лігатур на тканини передньої черевної стінки досить часто призводить до прорізування останніх, а тяжкий стан пацієнта та наявність хронічної супровідної патології на тлі якої виникла ПЕ призводить до розвитку місцевих гнійно-запальних ускладнень, що значно погіршує результати лікування даної категорії осіб.

Все це змушує шукати нові пристрої ефективного укріплення лінії швів лапаротомної рани, із мінімальним пошкодженням тканин передньої черевної стінки.

У зв'язку з цим, метою даного підрозділу було розробити та клінічно обґрунтувати пристрій для попередження та лікування ПЕ, який забезпечить ефективну фіксацію країв лапаротомної рани з мінімальними тиском лігатур на тканини передньої черевної стінки.

Нами запропоновано пристрій для попередження та лікування ПЕ, який виготовлений на НПО «КАММЕД» (м. Кам'янець-Подільський, Україна) (рис. 5.44).



Рис. 5.44. Пристрій для попередження та лікування післяопераційної евентрації

Даний пристрій складається з поліхлорвінілової трубки довжиною 170,0 мм та зовнішнім діаметром 4,0 мм. Дистальна частина трубки зігнута під кутом 95° та має менший діаметр, а проксимальна – містить порт. Для проведення трубки через товщу передньої черевної стінки, у просвіт останньої заводять металевий стилет, скошений під гострим кутом. При заведенні

металевий стилету у просвіт поліхлорвінілової трубки, остання стає рівною, що дає змогу проколоти всі шари передньої черевної стінки (рис. 5.45).

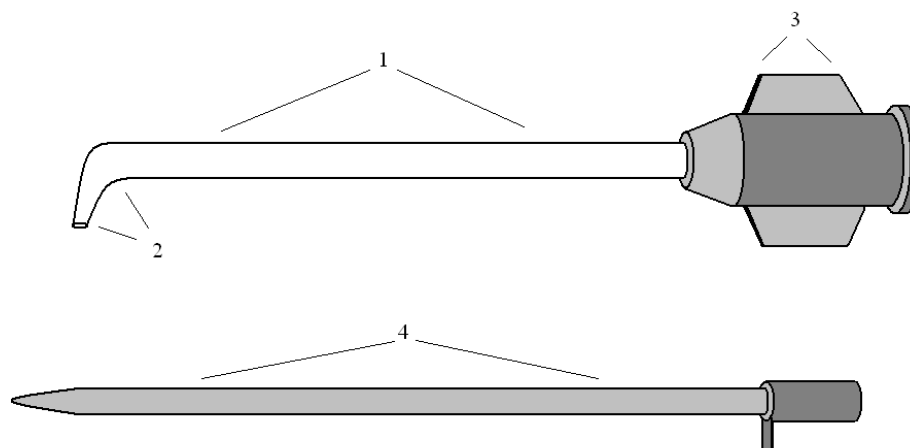


Рис. 5.45. Пристрій для попередження та лікування післяопераційної евентрації:

- 1 – поліхлорвінілова трубка;
- 2 – дистальна частина поліхлорвінілової трубки, зігнута під кутом 95°;
- 3 – порт;
- 4 – металевий стилет, скошений під гострим кутом.

З метою укріплення швів лапаротомної рани або при виникненні повної ПЕ, відступивши на 2,0-3,0 см від краю лапаротомної рани проводять поліхлорвінілову трубку через всю товщу передньої черевної стінки за допомогою металевого стилету, попередньо надрізавши шкіру. Далі металевий стилет вилучають, а трубку розташовують так, щоб зігнута частина була на рівні очеревини, а металевий порт зрізують ножицями.

Паралельно, вздовж лапаротомної рани, за вищезазначеною методикою встановлюють інші поліхлорвінілові трубки. Через просвіт паралельно розташованих поліхлорвінілових трубок проводять капронові лігатури, попередньо прошивши під очеревиною з обох країв лапаротомної рани, кінці яких зав'язують, після пошарового традиційного зшивання лапаротомної рани (рис. 5.46).

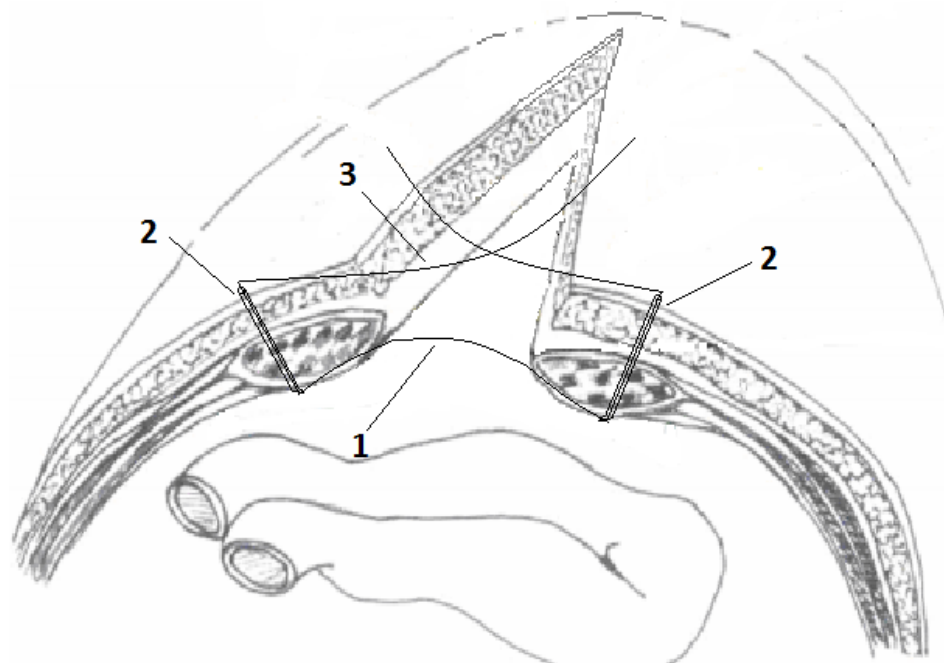


Рис. 5.46. Спосіб попередження та лікування післяопераційної евентрації:
 1 – капронова лігатура проведена через просвіт поліхлорвінілових трубок та під очеревиною країв лапаротомної рани;
 2 – поліхлорвінілові трубки;
 3 – кінці капронової лігатури над лапаротомної раню.

Проведення лігатури через просвіт поліхлорвінілових трубок, проведених через всі шари передньої черевної стінки попереджує прорізання швів, запобігає розвитку гнійно-запальних ускладнень з боку передньої черевної стінки.

Для обґрунтування ефективності застосування даного пристрою нами було досліджено 78 хворих на злоякісні новоутворення ОЧП, із високим ризиком виникнення ПЕ, які поділені на дві групи – контрольну та основну.

Контрольну групу склали 60 осіб, яким застосовували загальноприйняті методи попередження ПЕ, шляхом додаткового накладання через всі шари передньої черевної стінки 3-4-х окремо вузлових швів.

Основну групу утворили 18 пацієнтів, яким застосовували запропонований пристрій для попередження та лікування ПЕ.

Обидві групи пацієнтів були репрезентативні за віком, статтю, об'ємом виконаного оперативного втручання (табл. 5.32).

**Розподіл пацієнтів обох дослідних груп,
залежно від виконаного оперативного втручання, абс., %**

Оперативні втручання	Група пацієнтів		Абс.	%
	Контрольна	Основна		
Резекція шлунка	10	2	12	15,4
Гастректомія	3	1	4	5,1
Гастроентероанастомоз	6	3	9	11,5
Холецистоєюноанастомоз	6	1	7	9,0
Правобічна геміколектомія	10	3	13	16,7
Лівобічна геміколектомія	9	2	11	14,1
Резекція сигмоподібної кишки	10	4	14	17,9
Резекція поперечної кишки	2	1	3	3,8
Резекція тонкої кишки	1	1	2	2,6
Всього:	60	18	78	100

Аналізуючи результати дослідження слід відмітити вірогідне переважання на 17,2% ($p < 0,05$) частоти розвитку ПЕ у пацієнтів контрольної групи (17 (28,3%)) проти осіб основної групи – 2 (11,1%).

У пацієнтів основної групи відмічається на 23,9% ($p < 0,05$) менша частота гнійно-запальних ускладнень з боку післяопераційної рани ніж у осіб контрольної групи – 21 (35,0%).

Таким чином, використання запропонованого пристрою для попередження та лікування ПЕ зменшує тиск лігатур укріплюючих швів на тканини передньої черевної стінки, запобігаючи їх прорізуванню, тим самим призводить до зменшення частоти розвитку гнійно-запальних ускладнень з боку післяопераційної рани та частоти виникнення ПЕ.

5.7. Обґрунтування дренажно-вакуумної системи для лікування неповної післяопераційної евентрації

Останнім часом увага дослідників спрямована на сучасний метод лікування гнійних ран із використанням дренажно-вакуумних систем, про ефективність якого свідчить зростаюча частка наукових праць.

Досить часто у пацієнтів виникає ПЕ I ступеня (підшкірна евентрація), де має місце розходження всіх шарів черевної стінки, крім шкіри. Проте застосувати класичний метод дренажно-вакуумної системи із використанням сорбційної губки неможливо, оскільки патологічне вогнище розташоване під шкірою.

Це змушує шукати нові пристрої ефективного дренивання патологічного вогнища не порушуючи цілісності швів шкіри лапаротомної рани.

Тому, метою даного підрозділу було розробити та обґрунтувати дренажно-вакуумну систему, яка забезпечить ефективну евакуацію ексудату з патологічного вогнища при виникненні неповної післяопераційної евентрації.

Нами запропоновано дренажну трубку, яка виготовлена на НПО «КАММЕД» (м. Кам'янець-Подільський, Україна).

Дана дренажна трубка стерильна, виготовлена з силіконізованого полівінілхлориду, складається з чотирьох периферичних каналів, які розташовані навколо центрального. Довжина дренажної трубки становить 500 мм, а діаметр – 6 мм. Дренажна трубка має дві частини – «уловлюючу» та «вивідну». «Уловлююча» частина, довжиною 250 мм, відрізняється від «вивідної» тим, що периферичні канали мають поздовжні прорізи, тобто утворюють T-подібні ребра. Проксимальний кінець «вивідної» частини дренажної трубки містить канюлю Жане та гумову муфту, яка розташована на відстані 70 мм від «уловлюючої» частини, для герметизації патологічного вогнища (рис. 5.47).

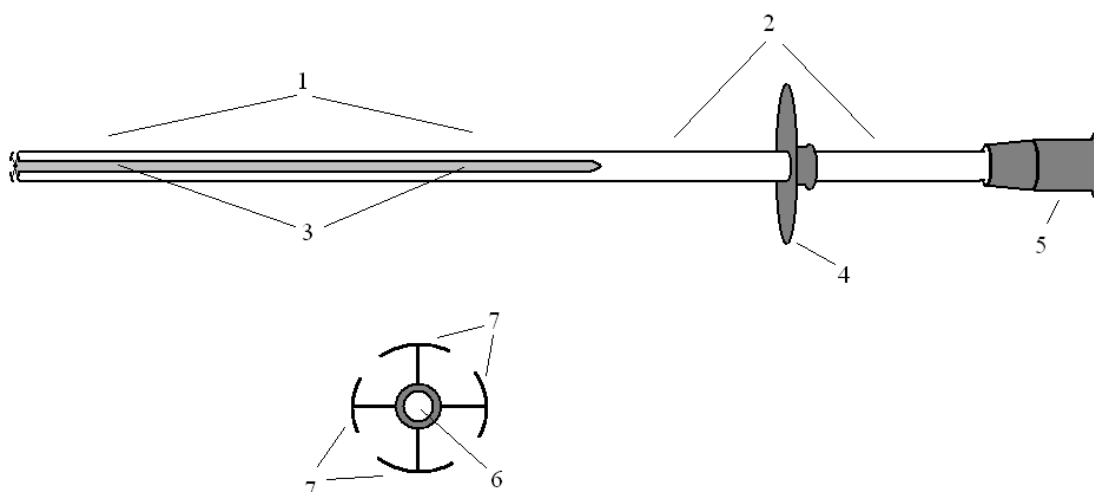


Рис. 5.47. Дренажна трубка для дренажно-вакуумної системи:

- 1 – «уловлююча» частина дренажної трубки;
- 2 – «вивідна» частина дренажної трубки;
- 3 – прорізи периферичних каналів, які утворюють Т-подібні ребра;
- 4 – гумова муфта;
- 5 – канюля Жане;
- 6 – центральний канал;
- 7 – Т-подібні ребра периферичних каналів.

Нами також запропоновано пристрій джерела вакууму, який забезпечує контрольований рівень від'ємного тиску у дренажно-вакуумній системі, уникаючи її роз'єднання (рис. 5.48).



Рис. 5.48. Зовнішній вигляд джерела вакууму для дренажно-вакуумної системи.

Пристрій джерела вакууму складається з шприца, який через поліхлорвінілову трубку з'єднаний з спеціальним клапаном. Від даної поліхлорвінілової трубки відходить інша, яка сполучається з ємністю для збору ранового ексудату, що має порт для з'єднання з дренажем. До останньої поліхлорвінілової трубки приєднано Новий Сухий Утиліта Вакуумний Манометр Вік (рис. 5.49).

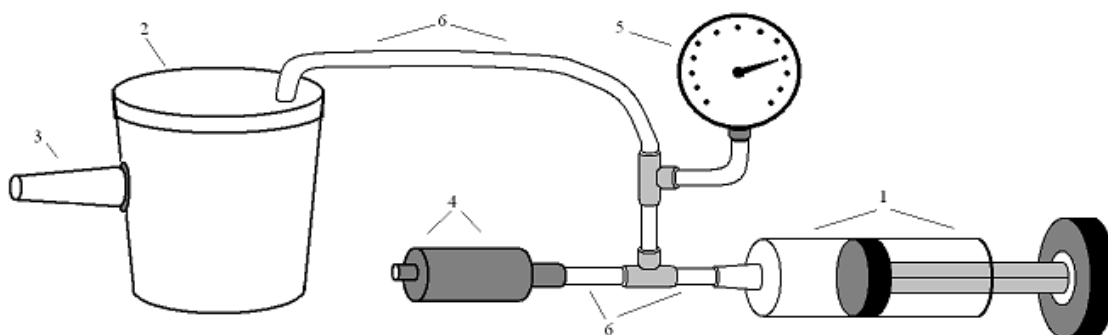


Рис. 5.49. Джерело вакууму для дренажно-вакуумної системи:

- 1 – шприц;
- 2 – ємність для збору ранового ексудату;
- 3 – порт для з'єднання з дренажем;
- 4 – спеціальний клапан;
- 5 – Новий Сухий Утиліта Вакуумний Манометр Вік;
- 6 – поліхлорвінілові трубки.

При виникненні неповної (підшкірної) евентрації та накопичені ексудату під шкірою лапаротомної рани, між швами останньої заводять «уловлюючу» частину дренажної трубки таким чином, щоб муфта для герметизації щільно прилягала до шкіри. Далі дренажну трубку фіксують герметизуючою пов'язкою, захоплюючи весь шов лапаротомної рани.

За допомогою канюлі Жане дренажну трубку з'єднують з даним пристроєм (джерелом вакууму). Далі декілька раз відтягують та повертають у вихідний стан поршень шприца, створюючи вакуум у дренажній системі, контролюючи рівень від'ємного тиску за допомогою вакуумного манометра (рис. 5.50).

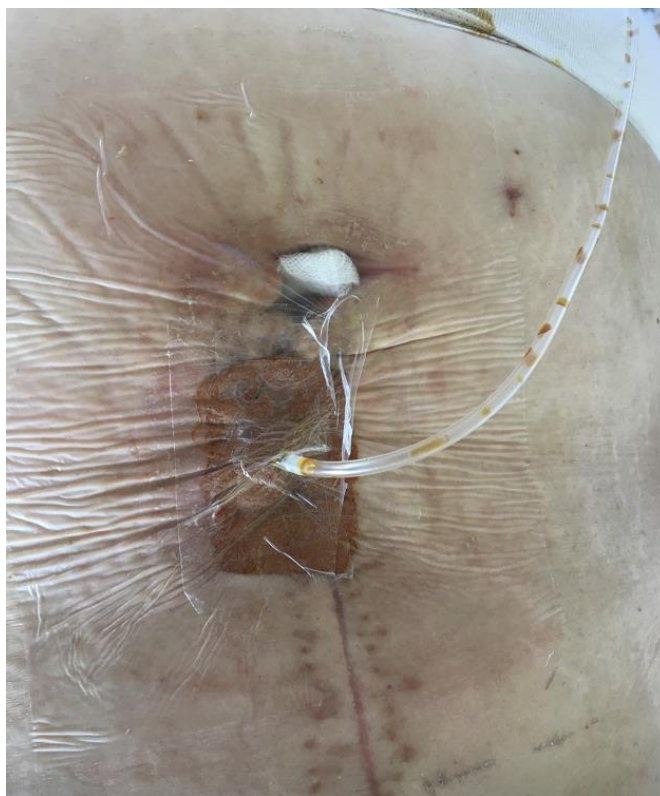


Рис. 5.50. Встановлена дренажна трубка під шкіру пацієнту К, 58 років, де мала місце підшкірна евентрація та гнійно-запальні зміни в ділянці післяопераційної рани.

З метою обґрунтування ефективності застосування даної дренажної трубки нами досліджено 28 прооперованих пацієнтів з приводу злоякісних новоутворень ОЧП, у яких виникла ПЕ.

Всі пацієнти поділені на дві групи – контрольну та основну. Контрольну групу склали 17 осіб, яким застосовували загальноприйняті методи лікування підшкірної ПЕ. Основну групу утворили 11 осіб, яким застосовували запропоновану дренажно-вакуумну систему для лікування підшкірної ПЕ.

Обидві групи пацієнтів були репрезентативні за віком, статтю, об'ємом виконаного оперативного втручання, терміном виникнення ПЕ, розмірами та станом післяопераційної рани.

Отримані результати дослідження вказують, що післяопераційна летальність у пацієнтів контрольної групи виникла у 6 (35,3%) осіб, що на 17,1% ($p > 0,05$) на більше ніж у основній групі – 2 (18,2%) особи.

Середня тривалість перебування пацієнтів у стаціонарі з моменту виникнення ПЕ у контрольній групі склала $29,6 \pm 1,63$ доби, що у 1,19 рази ($p < 0,05$) більша ніж у основній групі ($24,9 \pm 0,92$ доби).

Отже, використання запропонованої дренажної вакуумної системи забезпечує ефективну евакуацію ексудату з патологічного вогнища при виникненні неповної ПЕ.

Резюме. Підсумовуючи результати проведеного дослідження, слід відмітити, що місцеве застосування гіалуронату натрію при зашиванні країв м'язово-апоневротичного шару передньої черевної стінки за допомогою простих вузлових швів, призводить до вірогідного зниження відсотку фібробластів та макрофагів, питомого об'єму та оптичної густини колагенових волокон, а також переважання питомого об'єму кровоносних судин, що свідчить про зміни у репаративних процесах у рані.

Місцеве застосування гіалуронату натрію при зашиванні країв м'язово-апоневротичного шару передньої черевної стінки, за допомогою безперервного обвивного шва, призводить до вірогідного зниження відсотка фібробластів, плазматичних клітин в грануляційній тканині та зростання лімфоїдних клітин, нейтрофілів, а також питомого об'єму кровоносних судин на 14-у добу спостереження.

Використання безперервного обвивного шва, на відміну від простого вузлового, на 14-у добу після зашивання лапаротомної рани призводить до вірогідного зростання відсотку фібробластів, зниження макрофагів, а також переважання питомого об'єму колагенових волокон, що вказує порівняно швидко дозрівання грануляційної тканини.

Місцеве застосування гіалуронату натрію при пластиці передньої черевної стінки сітчастим алотрансплантатом призводить до збільшення питомого об'єму та щільності колагенових волокон навколо елементів останньої, тим самим укріплює передню черевну стінку, а також зменшує запальні процеси у тканинах, спричинених операційною травмою.

Слід зазначити, що застосування запропонованого пристрою для попередження та лікування ПЕ дозволяє ефективно, неінвазивно запобігти розвитку останньої, не призводячи до суттєвого зростання рівня ВЧТ.

Запропонований спосіб інтраопераційного попередження ПЕ дозволяє відносно швидко та надійно зміцнити лінію швів м'язово-апоневротичного шару, не впливаючи на частоту виникнення гнійно-запальних ускладнень з боку післяопераційної рани.

Представлений пристрій для попередження та лікування ПЕ забезпечує ефективну фіксацію країв лапаротомної рани з мінімальними тиском лігатур на тканини передньої черевної стінки, тим самим запобігаючи розвитку гнійно-запальних ускладнень з боку післяопераційної рани.

Запропонована дренажна трубка та дренажно-вакуумна система забезпечує ефективну евакуацію ексудату з патологічного вогнища при виникненні неповної ПЕ, тим самим істотно скорочує термін перебування пацієнта у стаціонарі.

Основні положення розділу висвітлені у наступних публікаціях:

1. Морар ІК. Клінічне обґрунтування пристрою для попередження післяопераційної евентрації. Клінічна анатомія та оперативна хірургія. 2020;19(1):78-83. doi: [10.24061/1727-0847.19.1.2020.13](https://doi.org/10.24061/1727-0847.19.1.2020.13) [103].

2. Морар ІК, Власов ВВ, Бодяка ВЮ, Походун КА, Чупровська ЮЯ. Вплив гіалуронової кислоти на морфологічні особливості грануляційної тканини лапаротомної рани при використанні безперервного обвивного шва. Шпитальна хірургія. Журнал імені ЛЯ. Ковальчука. 2019;3:36-42. doi: [10.11603/2414-4533.2019.3.10471](https://doi.org/10.11603/2414-4533.2019.3.10471) [84].

3. Власов ВВ, Морар ІК, Давиденко ІС, Бодяка ВЮ, Походун КА. Особливості морфології грануляційної тканини лапаротомної рани при використанні різних видів швів. Хірургія України. 2019;4:44-9. doi: [10.30978/SU2019-4-44](https://doi.org/10.30978/SU2019-4-44) [17].

4. Морар ІК, Іващук ОІ, Давиденко ІС, Власов ВВ, Бодяка ВЮ.

Особливості формування грануляційної тканини навколо елементів сітчастого імплантату передньої черевної стінки при застосуванні гіалуронової кислоти в експерименті. Клінічна та експериментальна патологія. 2015;14(2):120-5. doi: [10.24061/1727-4338.XIV.2.52.2015.30](https://doi.org/10.24061/1727-4338.XIV.2.52.2015.30) [97].

5. Власов ВВ, Морар ІК, Давиденко ІС, Бодяка ВЮ, Чупровська ЮЯ, Кравчук СЮ. Вплив гіалуронової кислоти на морфологічні особливості грануляційної тканини лапаротомної рани при використанні простих вузлових швів. Харківська хірургічна школа. 2019;5-6:30-5. doi: [10.37699/2308-7005.5-6.2019.06](https://doi.org/10.37699/2308-7005.5-6.2019.06) [18].

6. Іващук ОІ, Морар ІК, Бодяка ВЮ. Особливості репарації тканин навколо сітчастого алотрансплантату при застосуванні гіалуронової кислоти в експерименті. В: Матеріали наук.-практ. конф. з міжнар. участю Актуальні питання клінічної анатомії та оперативної хірургії; 2016 Бер 24-25; Чернівці. Чернівці: Медуніверситет; 2016, с. 111-3 [46].

7. Морар ІК. Морфологічні особливості грануляційної тканини лапаротомної рани при використанні безперервного обвивного шва, швів та гіалуронової кислоти. В: Матеріали 100-ї підсумкової наук. конф. професорсько-викладацького персоналу Вищого державного навчального закладу України «Буковинський державний медичний університет»; 2019 Лют 11, 13, 18; Чернівці. Чернівці: БДМУ; 2019, с. 391-2 [107].

8. Ivashchuk OI, Morar IK, Bodyaka VYu, Gushul IYa. Peculiarities of morphology of granulation tissue round the elements of reticular implant of the anterior abdominal wall when using hyaluronic acid in experiment. В: Матеріали 98-ї підсумкової наук. конф. професорсько-викладацького персоналу Вищого державного навчального закладу України «Буковинський державний медичний університет»; 2017 Лют 13, 15, 20; Чернівці. Чернівці: БДМУ; 2017, с. 293-4 [255].

9. Морар ІК, Іващук ОІ, Бодяка ВЮ, винахідники; Вищий державний навчальний заклад України «Буковинський державний медичний університет», патентовласник. Спосіб запобігання розвитку післяопераційної

евентрації. Патент України № 120206. 2017 Жов 25 [85].

10. Морар ІК, Іващук ОІ, Бодяка ВЮ, Гушул ІЯ, Шульгіна ВВ, Чупровська ЮЯ, винахідники; Вищий державний навчальний заклад України «Буковинський державний медичний університет», патентовласник. Пристрій для попередження та лікування післяопераційної евентрації. Патент України № 123160. 2018 Лют 12 [89].

11. Морар ІК, винахідник; Вищий державний навчальний заклад України «Буковинський державний медичний університет», патентовласник. Джерело вакууму для дренажно-вакуумної системи. Патент України № 123150. 2018 Лют 12 [83].

12. Морар ІК, Іващук ОІ, Бодяка ВЮ, Шульгіна ВВ, Лисенко ВВ, винахідники; Вищий державний навчальний заклад України «Буковинський державний медичний університет», патентовласник. Дренажна трубка для дренажно-вакуумної системи. Патент України № 123149. 2018 Лют 12 [91].

13. Морар ІК, Іващук ОІ, Бодяка ВЮ, Гушул ІЯ, Унгурян ВП, винахідники; Морар ІК, Іващук ОІ, Бодяка ВЮ, Гушул ІЯ, Унгурян ВП, патентовласники. Спосіб імплантації сітчастого алотрансплантата в тканини м'язово-апоневротичного шару передньої черевної стінки лабораторного щура. Патент України № 106161. 2016 Кві 25 [88].

14. Морар ІК, Іващук ОІ, Бодяка ВЮ, винахідники; Вищий державний навчальний заклад України «Буковинський державний медичний університет», патентовласник. Пристрій для попередження післяопераційної евентрації. Патент України № 120209. 2017 Жов 25 [86].

15. Морар ІК, Іващук ОІ, Бодяка ВЮ, Шульгіна ВВ, Лисенко ВВ. Дренажна трубка для дренажно-вакуумної системи. Реєстраційний № 495/4/17. Перелік наукової (науково-технічної) продукції, призначеної для впровадження досягнень медичної науки у сферу охорони здоров'я. 2018;4 [92].

16. Морар ІК, Іващук ОІ, Бодяка ВЮ, Гушул ІЯ, Шульгіна ВВ, Чупровська ЮЯ. Пристрій для попередження та лікування післяопераційної

евентрації. Реєстраційний № 496/4/17. Перелік наукової (науково-технічної) продукції, призначеної для впровадження досягнень медичної науки у сферу охорони здоров'я. 2018;4 [90].

17. Морар ІК, Іващук ОІ, Бодяка ВЮ. Пристрій для попередження післяопераційної евентрації. Реєстраційний № 498/4/17. Перелік наукової (науково-технічної) продукції, призначеної для впровадження досягнень медичної науки у сферу охорони здоров'я. 2018;4 [93].

РОЗДІЛ 6

ПОПЕРЕДЖЕННЯ ТА ЛІКУВАННЯ ПІСЛЯОПЕРАЦІЙНОЇ ЕВЕНТРАЦІЇ

Як свідчать дані попередніх розділів високий відсоток післяопераційної летальності за хірургічної патології ОЧП, ускладненої виникненням ПЕ, змушує шукати нові шляхи для вирішення цієї проблеми. Для покращення результатів лікування даної категорії пацієнтів необхідно забезпечити постійний моніторинг ВЧТ, із застосуванням ефективних методів оцінки, прогнозування та запобігання ПЕ, у ранньому післяопераційному періоді, визначити найбільш оптимальний метод лікування у разі виникнення даного ускладнення.

Тому, метою даного розділу дисертаційного дослідження є обґрунтування запропонованого алгоритму хірургічної тактики спрямованого на запобігання виникнення, а також лікування ПЕ.

Розділ складається трьох підрозділів. Перший підрозділ присвячений оперативному лікуванню хірургічної патології ОЧП, згідно із уніфікованими чинними протоколами МОЗ. У другому підрозділі представлено алгоритми вибору оптимального методу попередження ПЕ, шляхом захисту або укріплення лінії швів лапаротомної рани, у вигляді бальної шкали, а також клінічне обґрунтування ефективності останньої. У третьому підрозділі клінічно обґрунтовано вибір оптимального методу лікування ПЕ та доведено його ефективність.

6.1. Оперативне лікування хірургічної патології органів черевної порожнини

В наших дослідженнях всі тематичні хворі на хірургічну патологію ОЧП отримували лікування згідно із уніфікованими чинними протоколами МОЗ.

Залежно від загального стану пацієнта лікування починали проводити у хірургічному відділенні або у відділенні реанімації та інтенсивної терапії.

Пацієнти, загальний стан яких відповідав задовільному або середньої тяжкості надходили до хірургічного відділення. Особи у тяжкому та вкрай тяжкому загальному стані починали лікування у відділені реанімації та інтенсивної терапії.

Всім пацієнтам виконували передопераційну підготовку, яка включала компенсацію волемічних, метаболічних та серцево-судинних порушень.

Також, за дві години до початку оперативного втручання, розпочинали комплекс лікувальних заходів спрямованих на запобігання розвитку післяопераційних тромбоемболічних ускладнень.

Антибіотикотерапію розпочинали за 30-40 хвилин до початку оперативного втручання. Використовували цефалоспорини, карбапенеми та фторхінолони.

З метою запобігання розвитку тромбоемболічних ускладнень, за 2 години до початку оперативного втручання, а також впродовж 7-ми діб раннього післяопераційного періоду, в підшкірну клітковину передньої черевної стінки вводили розчини низькомолекулярних гепаринів (розчини клексану 20 мг або фраксипарину 2850 МЕ анти-Ха).

У наших дослідженнях середня тривалість передопераційного періоду у хворих на хірургічну патологію ОЧП становила $80,38 \pm 3,573$ хвилин, а на онкологічні захворювання ОЧП – $588,36 \pm 11,807$ хвилин.

Оперативні втручання проводили під загальним в/в знеболенням. Виконували серединну лапаротомію, при необхідності, з висіченням післяопераційних рубців. З метою встановлення виду та об'єму оперативного втручання, здійснювали ревізію ОЧП, зокрема ШКТ. Оперативний прийом виконували за загальноприйнятим алгоритмом, залежно від захворювання ОЧП [141].

Також, у деяких випадках, проводили інтубацію тонкої або товстої кишки, показами до якої були: переповнення кишковим вмістом привідної петлі, наявність поширеного перитоніту, розповсюджений спайковий процес у черевній порожнині, формування анастомозів на товстій кишці. Зонд у

переважній більшості пацієнтів видаляли на 4-ту або 5-ту доби раннього післяопераційного періоду. Оперативні втручання завершували санацією та дренуванням черевної порожнини.

На таблиці 6.1 представлено розподіл пацієнтів, залежно від діагнозу та виду виконаного оперативного втручання на ОЧП.

Таблиця 6.1

Розподіл пацієнтів на дослідні групи, залежно від діагнозу та виду виконаного оперативного втручання на органах черевної порожнини, абс., %

Оперативне втручання	Діагноз	Дослідна група		Абс.	%
		Порівняння	Основна		
Дистальна резекція шлунка	Рак шлунка	21	6	27	8,4
	Ускладнена виразка шлунка або ДПК	12	3	15	4,7
Пілоропластика	Ускладнена виразка шлунка або ДПК	28	6	34	10,6
Гастректомія	Рак шлунка	16	4	20	6,2
Гастроентероанастомоз	Стеноз виходу зі шлунка	24	6	30	9,3
Холецистоєюноанастомоз	Рак головки підшлункової залози	27	8	35	10,9
Холецистектомія	Деструктивний калькульозний холецистит	17	4	21	6,5
Правобічна геміколектомія	Рак правих відділів ободової кишки	26	7	33	10,2
	Аутоімунні коліти	4	2	6	1,9
Лівобічна геміколектомія або резекція сигмоподібної кишки	Рак лівих відділів ободової кишки	31	11	42	13,0
	Аутоімунні коліти	10	4	14	4,3
	Дивертикульоз ободової кишки	7	2	9	2,8

Продовження таблиці 6.1

Резекція поперечно-ободової кишки	Рак поперечно-ободової кишки	8	4	12	3,7
Резекція тонкої кишки	Кишкова непрохідність	17	7	24	7,5
Всього:		248	74	322	100

Після виконання оперативного втручання, залежно від тяжкості загального стану, пацієнти певний час знаходилися у відділенні реанімації та інтенсивної терапії.

З метою знеболення застосовували анальгетичні засоби у вигляді наркотичних та ненаркотичних анальгетиків (розчини омнопону 2% або промедолу 2%, кетоналу 5%, анальгіну 50%). По можливості, під контролем центрального венозного тиску, всі пацієнти впродовж перших п'яти діб раннього післяопераційного періоду, отримували інфузійну терапію (розчини натрію хлориду 0,9%, Хартмана, Рінгера, глюкозо-інсулінової суміші тощо. Особам із нестабільною гемодинамікою призначали плазмозамінники на основі гідроксиетилкрохмалю (розчини рефортану 6%, стабізолу 6%, гелафузіну 4%).

З другої доби раннього післяопераційного періоду, з метою стимуляції моторики кишечника, пацієнти отримували прокінетики (прозерин 0,5 мг, метоклопрамід гідрохлорид 5,0 мг), перорально або через зонд – сиропи дюфалак або нормазе, а також очисні клізми.

При потребі проводили парентеральне живлення комбінованими препаратами розчинів амінокислот та жирових емульсій (розчини аміноплазмалю 10% Е, гепасолу НЕО 8%, аміносолу НЕО 10%, ліпофундіну МСТ/ЛСТ 10%).

Два рази на добу виконували промивання зондів фізіологічним розчином. Пацієнтам, яким не було заведено зонд у верхні відділи ШКТ, проводили фракційну евакуацію шлункового вмісту, з частотою 2-3 рази на добу.

6.2. Обґрунтування запропонованого алгоритму застосування методів спрямованих на запобігання розвитку післяопераційної евентрації

Основоючись на результатах проведених досліджень, стосовно вивчення низки чинників, які безпосередньо призводять до виникнення ПЕ, нами розроблено шкалу вибору методів запобігання розвитку останньої.

Вибір розробки саме бальної шкали обумовлений тим, що ПЕ це ускладнення на розвиток якого впливає багато чинників, які у сукупності призводять до виникнення останнього. Також, чинники, які безпосередньо призводять до виникнення ПЕ взаємопов'язані, проте відрізняються за ступенем впливу. У наших дослідженнях, ступінь впливу кожного чинника оцінювали, порівнюючи між собою, від 0 до 10 балів.

Загальний стан пацієнта перед виконанням оперативного втручання є одним із найважливіших чинників який безпосередньо впливає частоту виникнення ПЕ. Проведені клінічні дослідження вказують, що для евентрації характерний переважно тяжкий та середньої тяжкості загальний стани, проте за злоякісних новоутворень ОЧП відмічається досить велика кількість пацієнтів із станом середньої тяжкості. Отже, при середньої тяжкості та тяжкому загальному станах найбільш часто виникає ПЕ.

У хворих на злоякісні новоутворення ОЧП, у III-IV стадіях захворювання, має місце найбільш високий ризик виникнення ПЕ та інших небезпечних ускладнень з боку післяопераційної рани, які зумовлені негативним впливом злоякісного поширеного процесу на організм.

Проведені клінічні дослідження вказують, що вік пацієнта має зв'язок з частотою виникнення ПЕ, оскільки існує вірогідна різниця у віці між особами з ПЕ та без цього ускладнення. Чим вищий вік пацієнта, тим вищий ризик виникнення ПЕ, це пояснюється репаративними властивостями організму.

Визначення ВЧТ, перед виконанням оперативного втручання, має надзвичайно важливе прогностичне значення, оскільки його величина дає

змогу спрогнозувати розвиток ВЧГ в ранньому післяопераційному періоді [].

Проведені нами експериментальні та клінічні дослідження доводять істотний негативний вплив ВЧГ на репаративні процеси у ділянці післяопераційної рани, та власне виникнення ПЕ.

Не менш важливе значення має рівень АПТ, який безпосередньо залежить від рівня ВЧГ та має великий вплив на репаративні процеси післяопераційної рани.

Тривалість оперативного втручання та об'єм інтраопераційної крововтрати мають велике значення у виникненні ПЕ. Вплив вищезазначених чинників доводять результати проведених клінічних досліджень. Чим довше триває оперативне втручання, тим більша спричиняється травма тканин у ділянці лапаротомної рани. Важливе значення має інтраопераційна крововтрата, яка призводить до гірших репаративних властивостей тканин лапаротомної рани.

Ступінь тяжкості супровідної патології є надзвичайно важливою ознакою, оскільки підвищення рівню ВЧГ призводить до компресії діафрагми, що негативно впливає на роботу серця та легень, які вже мають хронічну недостатність. Також, патологічне зростання ВЧГ найбільш чутливо, серед ОЧП та заочеревинного простору. Тобто, виникнення ВЧГ на фоні хронічної недостатності вищеперерахованих органів, призводить до порівняно швидкого розвитку їхньої дисфункції.

Враховуючи ці всі чинники нами розроблено шкалу вибору методів попередження ПЕ, яка представлена у вигляді таблиці 6.3.

Таблиця 6.3

Шкала вибору методу попередження післяопераційної евентрації

Чинники розвитку післяопераційної евентрації	Критерій оцінки чинників виникнення післяопераційної евентрації	Кількість балів
Загальний стан пацієнта	Задовільний	0
	Середньої тяжкості	4
	Тяжкий або вкрай тяжкий	8

Вік пацієнта	До 40 років	2	
	Від 41 до 60 років	3	
	Понад 61 рік	4	
Наявність або відсутність злякисного новоутворення ОЧП	Неонкологічна патологія	0	
	I-II стадія	2	
	III стадія	6	
	IV стадія	10	
Тривалість оперативного втручання	До 3 год	2	
	Від 3 до 5 год	6	
	Понад 5 год	10	
Об'єм інтраопераційної крововтрати	До 1000 мл	2	
	Від 1000 до 1500 мл	4	
	Понад 1500 мл	8	
Супровідна патологія	Хронічна серцева недостатність (ХСН)	Відсутня	0
		ХСН - I	2
		ХСН - II А	4
		ХСН - II Б та III	8
	Хронічна дихальна недостатність	Відсутня	0
		ХДН - I	4
		ХДН - II та III	8
	Хронічна ниркова недостатність (ХНН)	Відсутня	0
		I	4
		II	6
		III	8
	Рівень ВЧТ перед виконанням оперативного втручання	До 12 mmHg	2
Від 12 до 17 mmHg		4	
Понад 18 mmHg		6	
Рівень АПТ перед виконанням оперативного втручання	Понад 90 mmHg	2	
	Від 89 до 56 mmHg	6	
	Менше 55 mmHg	10	

Вибір методу укріплення лінії швів лапаротомної рани за хірургічної патології ОЧП, з метою запобігання виникнення ПЕ, залежно від кількості балів, представлено в таблиці 6.4.

**Інтерпретація отриманих результатів за шкалою вибору методу
укріплення лінії швів лапаротомної рани, за хірургічної патології
органів черевної порожнини**

Кількість балів	Метод закриття лапаротомної рани
До 20	Не потребує жодних дій
Від 21 до 36	Зондова декомпресія шлунково-кишкового тракту, а також застосування пристрою для попередження та лікування післяопераційної евентрації (пат. № 120209 від 25.10.2017)
Від 37 до 46	Зондова декомпресія шлунково-кишкового тракту, укріплення лінії швів лапаротомної рани за допомогою сітчастого алотрансплантата (пат. № 120206 від 25.10.2017) із місцевим застосуванням гіалуронату натрію
Понад 47	Зондова декомпресія шлунково-кишкового тракту, укріплення лінії швів лапаротомної рани за допомогою сітчастого алотрансплантата (пат. № 120206 від 25.10.2017) із місцевим застосуванням гіалуронату натрію та проведення лігатури через провіт поліхлорвінілових трубок, прокладених через всі шари передньої черевної стінки (пат. № 123160 від 12.02.2018)

Всім пацієнтам, при виконанні оперативних втручань з приводу онкологічних захворювань ОЧП, які мали ризик виникнення ПЕ, краї шкіри лапаротомної рани зводили за допомогою шкірного степлера ТМ Visistat 35R (Teleflex (USA)).

При лікуванні 10-и хворих на рак шлунка, у III стадії захворювання, залежно від локалізації пухлини, здійснювали субтотальну дистальну резекцію шлунка (пухлина локалізована у пілоричному відділі) або гастректомію (пухлина локалізована у тілі шлунка, або кардії), які обов'язково доповнювали лімфодисекцією D₂.

З метою попередження виникнення ПЕ, 8-ми пацієнтам виконали декомпресію верхніх відділів ШКТ та 2-м особам – нижніх відділів. У 4-х випадках укріпили лінію швів лапаротомної рани за допомогою сітчастого алотрансплантата та 5-ти пацієнтам застосовували спеціальний пристрій для

зниження навантаження на лінію швів.

Виконали дистальну резекцію шлунка 8-ми хворим на кровоточиву виразку шлунка та ДПК та трьом пацієнтам на виразку ДПК, яка ускладнена пенетрацією у головку підшлункової залози. Також, сформували гастроентероанастомоз з співустьям за Брауном чотирьом хворим на рак шлунка, з метастатичним ураженням печінки (IV стадія захворювання).

Для запобігання розвитку ПЕ, 7-ми особам повели декомпресію верхніх відділів ШКТ. П'яти пацієнтам укріпили лінію швів лапаротомної рани за допомогою сітчастого алотрансплантата, двом особам додатково провели лігатури через просвіт поліхлорвінілових трубок, прокладених через всі шари передньої черевної стінки. У 3-х випадках застосовували спеціальний пристрій для зниження навантаження на лінію швів.

Чотирьом пацієнтам із гострим калькульозним холециститом виконали холецистектомію та 8-ми хворим на рак головки підшлункової залози, який ускладнений метастатичним ураженням печінки та механічною жовтяницею, сформували холецистоєюноанастомоз з співустьям за Брауном та заглушкою за О.О. Шалімовим.

З метою запобігання розвитку ПЕ, 7-ми особам виконали декомпресію верхніх та 2-м особам – нижніх відділів ШКТ. У 6-ти випадках укріпили лінію швів лапаротомної рани за допомогою сітчастого алотрансплантата. Одному пацієнту укріпили лінію швів шляхом додаткового проведення лігатур через просвіт поліхлорвінілових трубок, прокладених через всі шари передньої черевної стінки. П'яти особам застосували спеціальний пристрій для зниження навантаження на лінію швів.

Шести хворим на неспецифічний виразковий коліт та хворобу Крона, резистентні до консервативного лікування, ускладнений кровотечею та кишковою непрохідністю, виконали правобічну або лівобічну геміколектомію.

У даному випадку застосували всім пацієнтам зондову декомпресію нижніх відділів ШКТ, спеціальний пристрій для зниження навантаження на

лінію швів, а також у 4-х випадках укріпили лінію швів лапаротомної рани за допомогою сітчастого алотрансплантата.

Двом хворим на дивертикульоз сигмоподібної кишки проведено резекцію останньої.

Даним пацієнтам, з метою запобігання розвитку ПЕ, застосували зондову декомпресію нижніх відділів ШКТ, спеціальний пристрій для зниження навантаження на лінію швів та одному укріпили лінію швів лапаротомної рани за допомогою сітчастого алотрансплантата.

Трьом хворим на рак сліпої кишки, двом – на рак висхідної ободової кишки та двом на рак печінкового згину ободової кишки, у III стадії захворювання, виконали правобічну геміколектомію.

З метою запобігання виникнення ПЕ, 7-ми особам виконали декомпресію нижніх відділів ШКТ та 5-ти – верхніх відділів. Трьом пацієнтам укріпили лінію швів лапаротомної рани за допомогою сітчастого алотрансплантата. Одному пацієнту додатково провели лігатури через просвіт поліхлорвінілових трубок, прокладених через всі шари передньої черевної стінки. Трьом особам застосовували спеціальний пристрій для зниження навантаження на лінію швів.

Чотирьом хворим на рак селезінкового згину ободової кишки, трьом – на рак низхідної ободової кишки та чотирьом на рак сигмоподібної кишки виконали лівобічну геміколектомію.

Для запобігання розвитку ПЕ, всім пацієнтам виконали декомпресію нижніх відділів ШКТ та 7-ми – верхніх відділів. Двом особам застосовували спеціальний пристрій для зниження навантаження на лінію швів. Шести особам укріпили лінію швів лапаротомної рани за допомогою сітчастого алотрансплантата.

Резекцію поперечно ободової кишки виконано 4-м хворих на рак поперечно-ободової кишки, у III стадії захворювання.

Семи хворим на спайкову кишкову непрохідність виконали вісцероліз та резекцію, з послідуочим накладанням анастомозу по типу «бік у бік», а

також трансназальну інтубацією верхніх відділів ШКТ.

З метою попередження виникнення ПЕ, всім пацієнтам виконали декомпресію верхніх відділів ШКТ та 3-м – нижніх відділів. Шести особам укріпили лінію швів лапаротомної рани за допомогою сітчастого алотрансплантата. Двом особам застосували спеціальний пристрій для зниження навантаження на лінію швів.

Розподіл пацієнтів основної групи, залежно від застосованого методу попередження ПЕ, представлено в таблиці 6.5.

Таблиця 6.5

Розподіл хворих на хірургічні захворювання органів черевної порожнини, залежно від застосованого методу попередження післяопераційної евентрації, абс., %

Метод запобігання розвитку післяопераційної евентрації	Кількість осіб
Не потребує жодних дій	17 (23,0%)
Зондова декомпресія шлунково-кишкового тракту, а також та застосування пристрою для попередження та лікування післяопераційної евентрації (пат. № 120209 від 25.10.2017)	27 (36,5%) p<0,05
Зондова декомпресія шлунково-кишкового тракту, укріплення лінії швів лапаротомної рани за допомогою сітчастого алотрансплантата (пат. № 120206 від 25.10.2017), із місцевим застосуванням гіалуронової кислоти	22 (29,7%) p<0,05
Зондова декомпресія шлунково-кишкового тракту, укріплення лінії швів лапаротомної рани за допомогою сітчастого алотрансплантата (пат. № 120206 від 25.10.2017), із місцевим застосуванням гіалуронової кислоти, та проведення лігатури через просвіт поліхлорвінілових трубок, проведених через всі шари передньої черевної стінки (пат. № 123160 від 12.02.2018)	8 (10,8%) p<0,01; p ₁ <0,01
Всього:	74 (100%)

Примітки:

1. p – по відношенню осіб, які не потребували жодних дій;
2. p₁ – по відношенню до інших методів запобігання розвитку ПЕ.

Важливо порівняти кількість заходів спрямованих на попередження ПЕ, між обома дослідними групами. Оцінюючи результати дослідження представлені в таблиці 6.6 слід відмітити, що в групі порівняння вірогідно переважає кількість осіб, якім не застосовувався жодний з методів попередження ПЕ. В основній групі пацієнтів вірогідно частіше застосовувалася зондова декомпресія ШКТ.

В основній групі вірогідно більше застосовано запропонований пристрій для зниження навантаження на лінію швів, ніж в групі порівняння, де застосовувався аналог даного методу – носіння бандажу або підв'язування пелюшкою живота.

В основній групі відмічається вірогідне переважання частоти застосування укріплення лінії швів за допомогою лігатур проведених через поліхлорвінілові трубки або, як аналог, накладання додаткових швів через всі шари передньої черевної стінки.

Також, в основній групі спостерігається вірогідне переважання кількості випадків укріплення лінії швів за допомогою сітчастого алотрансплантата, як аналог в групі порівняння – превентивна пластика із використанням власних тканин пацієнта.

Таблиця 6.6

Перелік заходів застосованих у хворих на хірургічні захворювання органів черевної порожнини, з метою попередження післяопераційної евентрації, абс., %

Оперативні заходи	Група пацієнтів	
	Порівняння	Основна
Традиційне закриття лапаротомної рани	82 (33,1%)	17 (23,0%) p<0,05
Зондова декомпресія верхніх відділів ШКТ	109 (44,0%)	41 (55,4%) p<0,05
Зондова декомпресія нижніх відділів ШКТ	28 (11,3%)	26 (35,1%) p<0,01
Застосування 8-ми подібних швів на м'язово-апоневротичний шар лапаротомної рани	12 (4,8%)	-

Продовження таблиці 6.6

Застосування бандажа або пелюшки / застосування спеціального пристрою для зниження навантаження на лінію швів (пат. № 120209 від 25.1.2017)	26 (10,5%)	27 (36,5%) p<0,01
Накладання через всі шари м'язово-апоневротичного шару лапаротомної рани декілька вузлових швів / проведення лігатури через просвіт поліхлорвінілових трубок, прокладених через всі шари передньої черевної стінки (пат. № 123160 від 12.02.2018)	12 (4,8%)	8 (10,8%) p<0,05
Застосування превентивної пластики із використанням власних тканин пацієнта / укріплення лінії швів лапаротомної рани за допомогою сітчастого алотрансплантата (пат. № 120206 від 25.10.2017)	21 (8,5%)	30 (40,5%) p<0,01
Кількість пацієнтів	248 (100%)	74 (100%)

Примітка. p – по відношенню до групи порівняння.

Отже, як вказують результати проведеного дослідження, в основній групі вірогідно переважає кількість випадків застосування різноманітних методів запобігання розвитку ПЕ та їх комбінацій.

З метою обґрунтування ефективності застосування шкали вибору методу попередження ПЕ, нами було проведено ряд клінічних досліджень.

Як вже зазначалося, важливе значення у перебігу ПЕ має її ступінь тяжкості та термін виникнення, які між собою безпосередньо пов'язані.

Проведені нами дослідження, представлені в таблиці 6.7, вказують на вірогідно більшу кількість осіб основної групи з ПЕ I ступеня. Також, в основній групі, відмічається менша кількість осіб з ПЕ III-IV ступенів тяжкості, проте ця різниця вірогідна тільки за III ступеня.

Розподіл пацієнтів групи порівняння, залежно від ступеня тяжкості післяопераційної евентрації, абс., %

Ступінь тяжкості евентрації	Дослідна група		Абс.	%
	2-а та 3-я підгрупи	Основна		
I	12 (20,3%)	6 (54,5%) p<0,05	18	25,7
II	12 (20,3%)	3 (27,3%) p>0,05	15	21,4
III	19 (32,2%)	1 (9,1%) p<0,05	20	28,6
IV	16 (27,2%)	1(9,1%) p>0,05	17	24,3
Всього:	59	11	70	100

Примітка.

p - різниця між обома дослідними групами пацієнтів.

У наших дослідженнях середній термін виникнення ПЕ у 2-й та 3-й підгрупах групи порівняння становив $7,4 \pm 0,32$ діб, що в 1,32 раза ($p<0,01$) менше, ніж в основній групі, де він становить $9,8 \pm 0,55$ діб.

Аналізуючи результати дослідження представлені в таблиці 6.8, слід відмітити вірогідно більший термін виникнення ПЕ в основній групі при кожному ступені тяжкості, проте ця різниця вірогідна тільки при I ступені.

Таблиця 6.8

Термін виникнення післяопераційної евентрації у пацієнтів групи порівняння, залежно від ступеня тяжкості останньої ($M \pm m$), доба

Ступінь тяжкості евентрації	Дослідна група	
	2-а та 3-я підгрупи	Основна
I	$8,7 \pm 0,26$ n=12	$10,5 \pm 0,67$ n=6; p<0,05
II	$7,9 \pm 0,34$ n=12	$8,3 \pm 0,33$ n=3; p>0,05
III- IV	$5,8 \pm 0,32$ n=35	$7,5 \pm 0,5$ n=2; p>0,05

Примітка.

p - різниця між обома дослідними підгрупами пацієнтів.

Важливим показником ефективності запобігання виникнення ПЕ є вивчення та порівняння кількості післяопераційних ускладнень, оскільки їх розвиток у деякій мірі пов'язаний з появою останньої.

З метою вивчення ефективності оперативного лікування хворих на хірургічні захворювання ОЧП, із використанням запропонованої шкали вибору методу попередження ПЕ, нами проведено аналіз післяопераційних ускладнень та летальності в обох дослідних групах пацієнтів.

Для кращого розуміння ефективності запропонованої лікувальної тактики, всі післяопераційні ускладнення ми розподілили на три групи: «системні», «локальні» та виникнення власне ПЕ.

До «системних» ускладнень нами віднесено: серцево-судинна недостатність, дихальна недостатність, ниркова недостатність, а також їх поєднання – поліорганна недостатність.

«Локальні» ускладнення безпосередньо пов'язані з ОЧП та її стінками. До них належать: рання спайкова непрохідність, післяопераційний перитоніт (внаслідок неспроможності кишкових швів, перфорація гострих виразок ШКТ), післяопераційна внутрішня кровотеча, утворення норниць і абсцесів, нагноєння рани та власне евентрація, проте остання виділена в окрему графу, оскільки є предметом вивчення.

Аналізуючи результати дослідження представлені в таблиці 6.9 слід зазначити невірогідну різницю відсотку «системних» післяопераційних ускладнень в їх структурі. Навіть порівнюючи «системні» ускладнення разом, відмічається на 0,9% ($p>0,05$) менше їх в основній групі спостереження.

Кількість «локальних» післяопераційних ускладнень в основній групі спостереження менша на 4,3% ($p>0,05$), проте ця різниця також невірогідна.

Оцінюючи результати дослідження стосовно вивчення частоти виникнення ПЕ, слід відмітити на 8,9% ($p<0,05$) меншу кількість випадків в основній групі пацієнтів.

**Відсоток післяопераційних ускладнень, за хірургічної патології органів
черевної порожнини, пацієнтів обох дослідних груп, абс., %**

Причини післяопераційних ускладнень		Група пацієнтів	
		Порівняння	Основна
«Системні»	Дихальна недостатність	11 (4,4%)	3 (4,1%)
	Серцево-судинна недостатність	18 (7,3%)	5 (6,8%)
	Ниркова недостатність	5 (2,0%)	2 (2,6%)
	Поліорганна недостатність	12 (4,8%)	3 (4,1%)
	Всього:	46 (18,5%)	13 (17,6%)
«Локальні»	Рання спайкова непрохідність	5 (2,0%)	2 (2,7%)
	Неспроможність кишкових швів	8 (3,2%)	3 (4,1%)
	Перфорація гострих виразок ШКТ	9 (3,6%)	4 (5,3%)
	Внутрішня кровотеча	6 (2,5%)	3 (4,1%)
	Утворення нориць та абсцесів	11 (4,5%)	2 (2,7%)
	Нагноєння післяопераційної рани	52 (20,9%)	10 (13,5%)
	Всього:	91 (36,7%)	24 (32,4%)
Післяопераційна евентрація		59 (23,8%)	11 (14,9%)*
Загальна кількість пацієнтів		248 (100%)	74 (100%)

Примітка. * - вірогідна різниця між показниками обох дослідних груп.

Слід відмітити, що «локальні» ускладнення та власне ПЕ часто поєднуються із «системними», оскільки ПЕ виникає переважно на фоні патологічних процесів у черевній порожнині.

Проводячи аналіз післяопераційної летальності, слід зазначити, що кількість летальних випадків в групі порівняння становило 53 (21,4%) особи, що на 9,2% ($p < 0,05$) більше ніж в основній групі 9 (12,2%) осіб.

Отже, застосування запропонованого лікувального підходу знизило післяопераційну летальність на 9,2%.

Середній термін стаціонарного лікування пацієнтів групи порівняння становив $13,1 \pm 0,22$ діб, а основної – $11,9 \pm 0,212$ діб.

Таким чином, застосування запропонованого лікувального підходу спрямованого на попередження виникнення ПЕ у хворих на хірургічну патологію ОЧП, виявилось досить ефективним, про що свідчить зниження частоти виникнення ПЕ на 8,9% ($p < 0,05$), післяопераційної летальності – на 9,2% ($p < 0,05$) та скорочення середнього терміну перебування пацієнта у стаціонарі – на $1,2 \pm 0,24$ ($p < 0,001$) доби.

6.3. Обґрунтування алгоритму лікування післяопераційної евентрації у хворих на хірургічні захворювання органів черевної порожнини

Незважаючи на розвиток сучасної хірургії лікування ПЕ складне і фактично не стандартизоване. На даний час залишається остаточно невирішеним питання хірургічної тактики у разі виникнення ПЕ, що пояснюється різними поглядами на етіологію та патогенез цього ускладнення, проте всі чинники, які призводять до його розвитку, тісно пов'язані з процесом загоєння рани передньої черевної стінки. Так, при асептичній формі часткової ПЕ пацієнтам виконують оперативні втручання, які включають ревізію рани, ретельну санацію останньої, накладення 8-подібних швів через усі шари черевної стінки. При септичній формі часткової евентрації, поруч із консервативним лікуванням, застосовують ретельну санацію інфікованої рани. Пацієнтам, у яких виникла асептична форма повної ПЕ, виконують невідкладне оперативне втручання, яке включає ретельну санацію евісцерованих органів та обережне їх занурення у черевну порожнину, дренажування черевної порожнини, висічення некротизованих країв лапаротомної рани з ушиванням, використовуючи різноманітні спеціальні шви та методи укріплення передньої черевної стінки [13, 72, 144].

При виникненні ПЕ, хірург часто стикається з труднощами оперативного лікуванням внаслідок можливого виникнення синдрому абдомінальної компресії САК [59, 60].

Використання біологічних протезів може бути показаним для закриття

евентрації в інфікованих умовах та при великому дефекті стінки, але в літературі немає доказів щодо їх ефективності, з метою лікування даного ускладнення.

У зв'язку з цим, метою даного підрозділу є клінічне обґрунтування алгоритму хірургічної тактики у разі виникнення ПЕ у хворих на хірургічні захворювання ОЧП.

В наших дослідженнях виникнення ПЕ мала місце у 70 (21,7%) осіб. Для обґрунтування ефективності запропонованого лікування ПЕ, даних пацієнтів розподілили на дві групи.

Контрольну групу склали 37 осіб, які отримували лікування даного післяопераційного ускладнення згідно уніфікованих протоколів МОЗ.

Основну групу утворили 33 пацієнта, яким застосували власні методи лікування, згідно із запропонованим алгоритмом.

Обидві дослідні групи були репрезентативні за віком пацієнтів, термінами виникнення ПЕ та її ступенями тяжкості, що представлено в таблиці 6.10.

Таблиця 6.10

Розподіл пацієнтів групи порівняння, залежно від ступеня тяжкості післяопераційної евентрації, абс., %

Ступінь тяжкості евентрації	Дослідна група		Абс.	%
	Контрольна	Основна		
I	10 (27,0%)	8 (24,2%) $p > 0,05$	18	25,7
II	6 (16,2%)	9 (27,3%) $p > 0,05$	15	21,4
III	13 (35,1%)	7 (21,2%) $p > 0,05$	20	28,6
IV	8 (21,6%)	9 (27,3%) $p > 0,05$	17	24,3
Всього:	37	33	70	100

Примітка.

p - різниця між обома дослідними групами пацієнтів.

Згідно попередньо проведених клініко-лабораторних досліджень, лікування ПЕ повинне бути основане на ступені тяжкості ПЕ, інфікуванні післяопераційної рани, наявності перитоніту, ступенях органної недостатності та ВЧГ.

Так, хворим на ПЕ I ступеня тяжкості, коли зберігається цілісність шкіри, необхідно застосовувати запропонований спеціальний пристрій для зниження навантаження на лінію швів.

У разі виникнення даної ПЕ на фоні гнійно-запальних ускладнень з боку післяопераційної рани необхідно застосувати запропоновану «Дренажно-вакуумну систему», з джерелом вакууму, для лікування гнійних ран. Для цього «уловлюючу» частину дренажної трубки заводять під шкіру лапаротомної рани, між швами останньої, саме у місці накопичення ексудату. Дренажну трубку розташовують таким чином, щоб муфта для герметизації щільно прилягала до шкіри та фіксують герметизуючою пов'язкою, захоплюючи весь шов лапаротомної рани, та приєднують до джерела вакууму.

У наших дослідженнях дана методика була застосована 8 (24,2%) пацієнтам, 5 (15,2%) з яких мали гнійно-запальні ускладнення з боку післяопераційної рани.

При виникненні ПЕ на фоні післяопераційного перитоніту необхідно виконати оперативне втручання з усунення його причини, здійснити санацію та дренивання черевної порожнини, некректомію ділянки післяопераційної рани, звести краї останньої за допомогою 8-ми подібних швів та застосувати запропонований пристрій для проведення лігатур через просвіт поліхлорвінілових трубок, прокладених через всі шари передньої черевної стінки. Також, необхідно дренивати післяопераційну рану запропонованою дренажно-вакуумною системою з джерелом вакууму. У ранньому післяопераційному періоді необхідно застосовувати запропонований пристрій для зниження навантаження на лінію швів.

Так, у наших дослідженнях за даною методикою було прооперовано 8

(24,2%) осіб. З них 2 (6,1%) особи з ПЕ II ступеня тяжкості, 4 (12,1%) пацієнта з ПЕ III ступеня тяжкості та 2 (6,1%) – з ПЕ IV ступеня тяжкості.

Хворим на ПЕ II ступеня тяжкості, після виконання некректомії в ділянці післяопераційної рани, необхідно звести краї останньої із використанням 8-ми подібних швів, застосовувати запропонований пристрій для проведення лігатур через просвіт поліхлорвінілових трубок, проведених через всі шари передньої черевної стінки.

Також, у разі виникнення гнійно-септичних ускладнень з боку післяопераційної рани, необхідно дрениувати останню запропонованою дренажно-вакуумною системою з джерелом вакууму. У ранньому післяопераційному періоді необхідно застосовувати запропонований спеціальний пристрій для зниження навантаження на лінію швів.

Нами було застосовано дану методику 7 (21,2%) пацієнтам з ПЕ, 2 (6,1%) з яких мали гнійно-запальні ускладнення з боку післяопераційної рани.

Хворим на ПЕ III-IV ступенів тяжкості, залежно від ознак ВЧГ, у міжопераційному періоді, та ступеня органної недостатності за шкалою qSOFA, виконували зашивання лапаротомної рани за вищезазначеним способом (0-1 бали за шкалою qSOFA та ВЧГ I-II ступенів тяжкості) або накладали лапаростому (2-3 бали за шкалою qSOFA та ВЧГ III-IV ступенів тяжкості), оскільки є великий ризик розвитку САК.

У наших дослідженнях дану методику застосували 10 (30,3%) пацієнтам, причому 4 (12,1%) було накладено лапаростому, оскільки мала місце поліорганна дисфункція за шкалою qSOFA та ВЧГ III-IV ступенів тяжкості, тобто можливий розвиток САК.

Оцінюючи результати дослідження представлені в таблиці 6.11, слід відмітити вірогідну різницю «системних» післяопераційних ускладнень, порівнюючи їх разом, що на 20,4% ($p < 0,05$) менше в основній групі.

Кількість «локальних» післяопераційних ускладнень в основній групі спостереження менша на 7,3% ($p > 0,05$), проте ця різниця невірогідна.

**Кількість випадків післяопераційних ускладнень
за гострої кишкової непрохідності, абс., %**

Причини післяопераційних ускладнень		Група пацієнтів	
		Порівняння	Основна
«Системні»	Дихальна недостатність	4 (10,8%)	2 (6,1%)
	Серцево-судинна недостатність	7(18,9%)	5 (15,2%)
	Ниркова недостатність	4(10,8%)	2 (6,1%)
	Поліорганна недостатність	6(16,2%)	3 (9,1%)
	Всього:	21 (56,8%)	12 (36,4%) *
«Локальні»	Рання спайкова непрохідність	2 (5,4%)	1 (50,0%)
	Перфорація гострих виразок ШКТ	2 (5,4%)	1 (50,0%)
	Утворення нориць та абсцесів	1 (2,7%)	-
	Всього:	5(13,5%)	2 (6,1%)
Загальна кількість пацієнтів		37 (100%)	33 (100%)

Примітка. * - вірогідна різниця між показниками обох дослідних груп.

Аналізуючи післяопераційну летальність, слід зазначити, що кількість летальних випадків прооперованих хворих контрольної групи становила 13 (46,4%) пацієнтів, що на 22,4% ($p < 0,05$) більше ніж в основній групі 6 (24,0%) осіб.

Оцінюючи результати дослідження загальної летальності слід відмітити, що у контрольній групі вона становила 18 (48,6%) пацієнтів, що на 21,3% ($p < 0,05$) більше ніж в основній групі 9 (27,3%) осіб.

Проведені дослідження вказують, що середній термін стаціонарного лікування пацієнтів контрольної групи становив $31,4 \pm 0,98$ доби, а основної – $27,3 \pm 1,35$ доби.

Таким чином, запропонована хірургічна тактика лікування ПЕ виявилася досить ефективною, оскільки її застосування дозволило зменшити післяопераційну летальність на 22,4% ($p < 0,05$), загальну летальність на 21,3% ($p < 0,05$), частоту «системних» післяопераційних ускладнень – на 20,4%

($p < 0,05$) та скоротити тривалість перебування пацієнта у стаціонарі на $4,1 \pm 0,84$ ($p < 0,05$) доби.

Підсумовуючи результати проведеного дисертаційного дослідження нами запропонований алгоритм хірургічної тактики спрямований на запобігання розвитку та лікування ПЕ.

Даний алгоритм полягає у наступному. Хворим на хірургічні захворювання ОЧП, після надходження до лікувального закладу, виконують передопераційну підготовку, як зазначено у протоколах надання медичної допомоги хворим на дані захворювання.

Безпосередньо, перед виконанням оперативного втручання, вимірюють рівень ВЧТ, оскільки це є однією із прогностичних ознак розвитку ВЧГ в ранньому післяопераційному періоді та є одним критерієм запропонованої шкали вибору методу попередження ПЕ. Виконують основний етап оперативного втручання, згідно клінічних протоколів протоколів МОЗ.

Всім особам, по можливості, виконують череззондову декомпресію верхніх відділів ШКТ, а також, у разі накладання міжкишкових анастомозів на товстій кишці, здійснюють її інтубацію. Далі виконують закриття лапаротомної рани, використовуючи інтраопераційні методи попередження ПЕ, залежно від кількості балів, згідно із запропонованою нами шкалою, яка представлена у другому підрозділі.

В ранньому післяопераційному періоді періодично здійснюють моніторинг ВЧТ, з метою діагностики ступеня ВЧГ.

У разі виникнення ПЕ I ступеня тяжкості застосовують запропонований пристрій для зниження навантаження на лінію швів, а при наявності ознак нагноєння післяопераційної рани, застосовують дренажно-вакуумну систему з джерелом вакууму для лікування гнійних ран.

При виникненні ПЕ II ступеня тяжкості зашивають лапаротомну рану 8-ми подібними швами та застосовують пристрій для проведення лігатур через просвіт поліхлорвінілових трубок, прокладених через всі шари передньої черевної стінки. Також, застосовують запропонований пристрій

для зниження навантаження на лінію швів, а при наявності ознак нагноєння післяопераційної рани, застосовують дренажно-вакуумну систему з джерелом вакууму для лікування гнійних ран.

У разі розвитку ПЕ III-IV ступенів тяжкості визначаємо ступінь органної недостатності за шкалою qSOFA. Спочатку остання була призначена для обстеження пацієнтів з поліорганною недостатністю, з метою оцінки тяжкості стану, при інтенсивній терапії септичного синдрому. Проте в подальшому її було змінено на сучасну – для динамічної оцінки органної дисфункції. Вибір саме цієї шкали був зумовлений її простотою та можливістю застосувати у лікувальних установах різних рівнів.

При відсутності ВЧГ III-IV ступенів тяжкості та наявності 0-1 балів за шкалою qSOFA, так як і при евентрації II ступеня тяжкості, зашивають лапаротомну рану 8-ми подібними швами та застосовують пристрій для проведення лігатур через просвіт поліхлорвінілових трубок, прокладених через всі шари передньої черевної стінки. У післяопераційному періоді застосовують запропонований пристрій для зниження навантаження на лінію швів, а при наявності ознак нагноєння рани, використовують дренажно-вакуумну систему з джерелом вакууму для лікування гнійних ран.

Якщо має місце ВЧГ III-IV ступенів тяжкості та 2-3 бали за шкалою qSOFA – накладають лапаростому, оскільки є великий ризик виникнення САК, при якому надзвичайно велика летальність.

Якщо причиною розвитку ПЕ був післяопераційний перитоніт, внаслідок неспроможності кишкових швів, перфорації гострих виразок ШКТ, незалежно від ступеня тяжкості ПЕ необхідно ліквідувати джерело перитоніту, виконати санацію черевної порожнини. Лапаротомну рану зашити 8-ми подібними швами та застосувати пристрій для проведення лігатур через просвіт поліхлорвінілових трубок, прокладених через всі шари передньої черевної стінки. Використовувати запропонований пристрій для зниження навантаження на лінію швів та застосувати дренажно-вакуумну систему з джерелом вакууму для лікування гнійних ран (рис. 6.1).

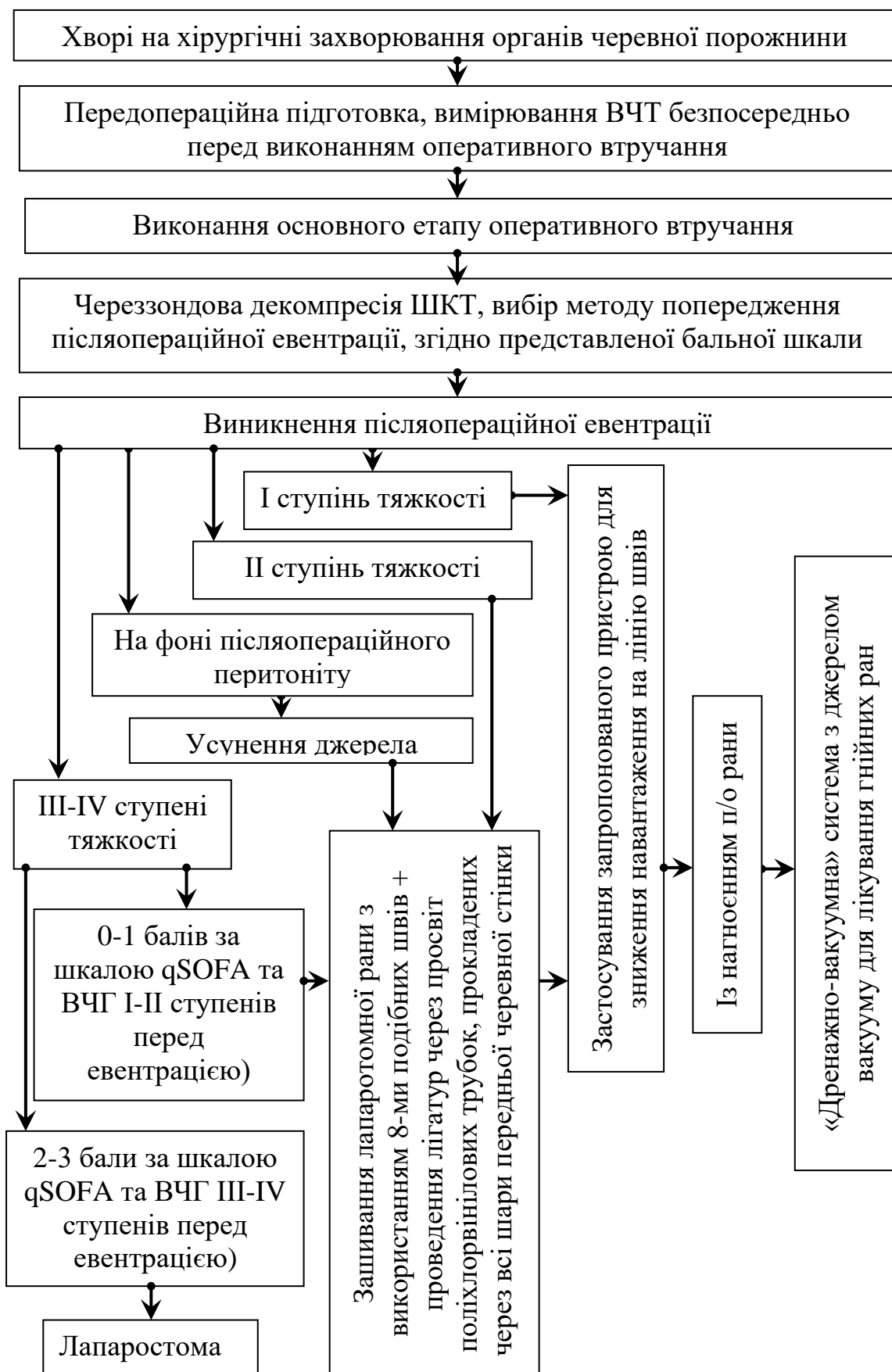

Рис. 6.1. Алгоритм хірургічної тактики попередження та лікування післяопераційної евентрації.

Таким чином, підсумовуючи результати проведеного дослідження, слід зробити висновок, що застосування запропонованого алгоритму попередження та лікування ПЕ, дозволяє зменшити частоту виникнення ПЕ на 8,9% ($p < 0,05$), післяопераційну летальність – на 9,2% ($p < 0,01$) та скоротити середній термін перебування пацієнта у стаціонарі – на $1,2 \pm 0,24$ ($p < 0,001$) доби, а також, у разі виникнення ПЕ – знизити післяопераційну летальність на 22,4% ($p < 0,05$), загальну летальність на 21,3% ($p < 0,05$), частоту «системних» післяопераційних ускладнень – на 20,4% ($p < 0,05$) та скоротити тривалість перебування пацієнта у стаціонарі на $4,1 \pm 0,84$ ($p < 0,05$) доби.

Основні положення розділу висвітлені у наступних публікаціях:

1. Морар ІК. Спосіб акцентованого лікування післяопераційної евентрації лапаротомної рани на тлі онкологічного процесу. Свідоцтво на раціоналізаторську пропозицію № 04/23. Чернівці: БДМУ; 2023 [111].

2. Морар ІК, Іващук ОІ. Спосіб лікування неповної післяопераційної евентрації при накопиченні ексудату під шкірою лапаротомної рани на тлі онкологічного процесу шляхом дренивання. Свідоцтво на раціоналізаторську пропозицію № 08/23. Чернівці: БДМУ; 2023 [98].

3. Морар ІК, Іващук ОІ, Бодяка ВЮ. Спосіб запобігання розвитку післяопераційної евентрації. Реєстраційний № 497/4/17. Перелік наукової (науково-технічної) продукції, призначеної для впровадження досягнень медичної науки у сферу охорони здоров'я. 2018;4 [94].

4. Морар ІК, Іващук ОІ. Спосіб попередження післяопераційної евентрації лапаротомної рани на тлі онкологічного процесу. Свідоцтво на раціоналізаторську пропозицію № 05/23. Чернівці: БДМУ; 2023 [99].

5. Морар ІК. Спосіб попередження післяопераційної евентрації лапаротомної рани на тлі онкологічного процесу з використанням сітчастого алотрансплантату. Свідоцтво на раціоналізаторську пропозицію № 06/23. Чернівці: БДМУ; 2023 [112].

6. Морар ІК, Іващук ОІ. Спосіб попередження та лікування

післяопераційної евентрації лапаротомної рани на тлі онкологічного процесу.
Свідоцтво на раціоналізаторську пропозицію № 07/23. Чернівці: БДМУ; 2023
[100].

АНАЛІЗ ТА УЗАГАЛЬНЕННЯ РЕЗУЛЬТАТІВ ДОСЛІДЖЕННЯ

Евентрація – це гостро розвинутий дефект в очеревині та м'язово-апоневротичному шарі, внаслідок чого створюється умови для розгерметизації черевної порожнини та виходу нутрощів за її межі [1, 13, 236, 248, 288].

Частота виникнення цього ускладнення, за даними вітчизняних та іноземних авторів, становить від 0,5 до 2,35%, а повторної – 12,5% [13, 153, 165, 178, 213].

ПЕ є одним із найбільш небезпечних ускладнень в абдомінальній хірургії, при виникненні якого відзначається досить висока летальність, яка сягає до 20%, а за даними деяких авторів – до 65%. Особливо велика летальність у випадку виникнення евентрації на тлі гнійної рани [48, 144, 156, 162, 177].

Існує низка чинників, які сприяють виникненню евентрації. Загальними чинниками, які визначають схильність до розвитку ПЕ є порушення гомеостазу, старечий вік, супутні захворювання, екстрені операції, релапаротомія, пневмонія, цукровий діабет, кахексія, авітаміноз, цироз печінки, анемія, гіпопротеїнемія, коагулопатія, довготривале введення у післяопераційному періоді гепарину, кортикостероїдів. На тлі цих патологічних станів загоєння післяопераційної рани передньої черевної стінки перебігає сповільнено, подовжується фаза запалення, порушується синтез колагену, знижується міцність післяопераційного рубця на розрив [19, 73, 184, 237, 256, 284, 346, 428, 467].

З метою запобігання розвитку ПЕ більшість хірургів укріплює передню черевну стінку сітчастими алотрансплантатами, але швидкість регенерації та ризик розвитку гнійно-запальних ускладнень з боку післяопераційної рани, саме у хворих на онкологічну патологію має певні особливості, зумовлені наявністю пухлинної інтоксикації, явищами вторинного імунодефіциту, кахексії, анемії, тощо [22, 144, 194, 264, 338, 346, 421, 472, 481].

На даний час залишається остаточно невирішеним питанням хірургічної тактики у разі виникнення ПЕ, що пояснюється різними поглядами на етіологію та патогенез цього ускладнення, проте всі чинники, які призводять до його розвитку тісно пов'язані з процесом загоєння рани передньої черевної стінки, що саме і стало предметом нашого дослідження.

Таким чином, вищезгадані обставини склали передумови для проведеного наукового дослідження, основною метою якого було поліпшити результати оперативного лікування хворих на злоякісні новоутворення ОЧП, шляхом попередження та лікування ПЕ, на основі виявлених етіопатогенетичних чинників розвитку даного післяопераційного ускладнення.

Для реалізації поставленої мети та конкретно сформульованих завдань нами проведено комплексне обстежень та лікування 322 хворих на хірургічні захворювання ОЧП, яким проведено оперативні втручання шляхом виконання серединної лапаротомії, здійснено експериментальні дослідження на 760 статевозрілих нелінійних лабораторних щурах.

При виконанні наукової роботи використовували загальноклінічні, біофізичні, біохімічні, мікробіологічні, гістологічні, морфометричні, експериментальні, морфологічні, інструментальні та статистичні методи дослідження.

Умовно дисертаційну роботу можна розділити на три етапи. Перший (експериментальний) – розробка способу імплантації сітчастого алотрансплантата у м'язово-апоневротичний шар передньої черевної стінки дрібних лабораторних тварин, а також дослідження механічної міцності та патоморфологічних особливостей грануляційної тканини м'язово-апоневротичного шару лапаротомної рани за створеної ВЧГ, прищепленої пухлини Герена, за дії дистанційного гама-опромінення ОЧП, застосування гіалуронату натрію, а також різних видів швів.

Другий – патоморфологічне, мікробіологічне та біофізичне дослідження грануляційної тканини лапаротомної рани за ВЧГ, враховуючи наявність або

відсутність злякисного новоутворення ОЧП. Розробка, а також експериментальне і клінічне обґрунтування запропонованих методів попередження та лікування ПЕ.

Третій – розробка та клінічне впровадження алгоритму лікувальної тактики спрямованої на попередження та лікування ПЕ, після виконання оперативного втручання на ОЧП, з урахуванням отриманих результатів дослідження.

З метою вивчення морфологічних особливостей грануляційної тканини навколо сітчастого алотрансплантату нами запропоновано спосіб імплантації останнього у м'язово-апоневротичний шар передньої черевної стінки лабораторного щура (пат. № 106161 від 25.04.2016 року).

Для вивчення впливу злякисного новоутворення м'яких тканин на морфологічні особливості грануляційної тканини навколо елементів сітчастого алотрансплантата, нами проведено експеримент на 34 лабораторних щурах, яким імплантовано сітчастий алотрансплантат у м'язово-апоневротичний шар передньої черевної стінки.

Тварин розподілено на три групи. Першу групу (контрольна) утворили 8 тварин, яким не прищеплювали пухлину Герена. Другу групу (основну) склали 12 тварин, яким, через один тиждень після прищеплення пухлини Герена, імплантовано сітчастий алотрансплантат. Третю групу (основну) утворили 14 щурів, яким після видалення пухлини Герена імплантовано сітчастий алотрансплантат.

Культуру клітин пухлини Герена, отриману в Інституті експериментальної патології, онкології і радіобіології ім. Р.Є. Кавецького НАН України, прищеплювали щурам-реципієнтам шляхом ксеноімплантації під шкіру латеральної поверхні стегна.

Забір грануляційної тканини лапаротомної рани з сітчастим алотрансплантатом проводили на 17-у та 19-у доби після виконання оперативного втручання.

З метою вивчення впливу ВЧГ на морфологічні особливості

грануляційної тканини лапаротомної рани та її механічну міцність нами досліджено 120 лабораторних щурів.

Основну групу склали 72 тварини, яким створювали ВЧГ, шляхом уведення у черевну порожнину латексного контейнера з певною кількістю фурациліну. Контрольну групу утворили 48 тварин, яким після виконання лапаротомії у черевну порожнину заведено порожній латексний контейнер.

Механічну міцність післяопераційного рубця та забір біологічного матеріалу проводили на 1-у, 3-ю та 5-у доби після створення ВЧГ, шляхом висічення м'язово-апоневротичного шару передньої черевної стінки, під загальним в/м знеболенням (розчин хлоралгідрату 200-250 мг/кг).

Механічну міцність післяопераційного рубця визначали, шляхом вимірювання рівня ВЧГ у момент розриву післяопераційного рубця лапаротомної рани, під загальним в/м знеболенням (розчин хлоралгідрату 200-250 мг/кг) [].

Для вивчення впливу передопераційного дистанційного гамма-опромінення на особливості морфології грануляційної тканини навколо елементів сітчастого алотрансплантата м'язово-апоневротичного шару передньої черевної стінки, нами досліджено 168 лабораторних щурів, які розподілені на дві групи – контрольну (72 щура) та основну (96 щурів).

Тварини основної групи, за два тижні до імплантації сітчастого алотрансплантата, отримали опромінення на ділянку передньої черевної стінки, у дозі 14 Гр, із використанням гамма-терапевтичного апарату АГАТ – Р1У (зав. № 03, рік випуску – 1999). Джерелом іонізуючого випромінювання є Кобальт 60 (Co-60).

Забір біологічного матеріалу проводили на 1-у, 3-ю, 5-у та 7-у доби після виконання оперативного втручання, шляхом висічення м'язово-апоневротичного шару передньої черевної стінки разом з сітчастим алотрансплантатом, під загальним в/м знеболенням (розчин хлоралгідрату 200-250 мг/кг).

З метою вивчення впливу післяопераційного дистанційного гамма-

опромінення на особливості морфології грануляційної тканини навколо елементів сітчастого алотрансплантату м'язово-апоневротичного шару передньої черевної стінки, нами досліджено 168 лабораторних щурів, які розподілені на дві групи – контрольну (72 щура) та основну (96 щурів).

Тварини основної групи з 13-ї по 19-у доби після імплантації сітчастого алотрансплантата отримали опромінення ділянки розташування останнього, у дозі 14 Гр, із використанням вищезазначеного джерела опромінення.

Забір біологічного матеріалу проводили на 20-у, 30-у, 40-у та 50-у доби, після виконання оперативного втручання, шляхом висічення м'язово-апоневротичного шару передньої черевної стінки разом з сітчастим алотрансплантатом, під загальним в/м знеболенням (розчин хлоралгідрату 200-250 мг/кг).

Отримані результати експериментального дослідження вказують, що наявність в організмі злоякісного новоутворення суттєво пригнічує та сповільнює процеси дозрівання грануляційної тканин навколо елементів сітчастого алотрансплантата.

Виконання пластики передньої черевної стінки за допомогою сітчастого алотрансплантата, після видалення пухлини, призводить до значно гірших результатів дозрівання грануляційної тканини, що доводить зменшення площі грануляційної тканини в 1,1 раза ($p < 0,05$), оптичної густини забарвлених колагенових волокон в 1,13 раза ($p < 0,05$), а також збільшення кількості клітин в 1,13 раза ($p < 0,05$), питомого об'єму кровонаповнення судин в 1,19 раза ($p < 0,05$).

Гірше дозрівання грануляційної тканин навколо елементів сітчастого алотрансплантата, після видалення злоякісного новоутворення, можна пояснити порівняно більшою операційною травмою, що призводить до поглиблення вже існуючих патологічних станів (анемії, гіпопротеїнемії тощо).

Створена ВЧГ негативно впливає на міцність післяопераційного рубця лапаротомної рани. Так, стале підвищення ВЧГ до 20 смН₂О призводить до

зниження механічної міцності післяопераційного рубця, проте показники останньої, на 7-у добу спостереження, повертається до норми, оскільки різниця показників із контрольною групою у даний термін невірогідна.

Слід зазначити, що міцність післяопераційного рубця залежить від рівня ВЧТ, оскільки зростання останнього до 40 смН₂О призводить до вірогідно менших показників, проти інших дослідних груп, за винятком першої підгрупи основної групи, на 1-у добу спостереження, де ця різниця невірогідна.

Також, необхідно додати, що динаміка зростання механічної міцності післяопераційного рубця, впродовж всього терміну дослідження, невірогідна при підвищенні ВЧТ до 40 смН₂О.

Отже, виникнення ВЧГ негативно впливає на дозрівання грануляційної тканини лапаротомної рани, проте слід зазначити пряму залежність – чим вищий рівень сталого ВЧТ, тим пізніше настає адаптація репаративних процесів у ділянці лапаротомної рани. Це безумовно впливає на можливість виникнення ПЕ.

Створена ВЧГ призводить до зниження в 1,24 раза ($p < 0,05$) механічної міцності післяопераційного рубця лапаротомної рани. Ступінь негативного впливу ВЧГ на міцність післяопераційного рубця обернено пропорційна рівню ВЧТ ($r = -0,846$; $p = 0,05$).

Застосування дистанційного гама-опромінення перед імплантацією сітчастого алотрансплантата призводить до вірогідного збільшення відсотку фібробластів, зменшення – лімфоїдних клітин, поліморфноядерних лейкоцитів, макрофагів, а також плазмоцитів грануляційної тканини переважно на 5-у та 7-у доби після виконання оперативного втручання.

При забарвленні препаратів водним блакитним хромотропом 2 В, на 1-у добу після імплантації сітчастого алотрансплантата, навколо елементів останнього відмічаються слабо пофарбовані колагенові волокна та фібрин, а також дрібні крововиливи.

Таким чином, застосування передопераційного гама-опромінення дещо

спотворює процеси дозрівання грануляційної тканини, що проявляється вірогідним збільшенням питомого об'єму колагенових волокон в 1,09 раза ($p < 0,001$) та їх оптичної густини в 1,23 раза ($p < 0,001$), а також питомого об'єму кровоносних судин в 1,72 раза ($p < 0,001$), на 7-у добу спостереження.

Також, характерною особливістю морфології грануляційної тканини навколо елементів сітчастого алотрансплантата, при застосуванні передопераційного гама-опромінення, є нерівномірне її дозрівання та розташування судин.

Дистанційне гама-опромінення після імплантації сітчастого алотрансплантата призводить до нерівномірного дозрівання грануляційної тканини її набряку, вірогідного зменшення відсотку фібробластів, збільшення лімфоїдних клітин, а також появи плазматичних клітин та макрофагів на 40-у та 50-у доби спостереження.

Отже, застосування післяопераційного дистанційного гама-опромінення ділянки лапаротомної рани дещо спотворює процеси її дозрівання, що проявляється переважанням питомого об'єму колагенових волокон в 1,1 раза ($p < 0,001$), а також зростанням питомого об'єму кровоносних судин в 2,1 раза ($p < 0,001$), на 50-у добу спостереження.

Також, характерною особливістю морфології грануляційної тканини навколо елементів сітчастого алотрансплантата, при застосуванні післяопераційного опромінення, є зменшення об'єму грануляційної тканини.

Клінічну частину дисертаційної роботи виконано на 322 хворих на хірургічні захворювання ОЧП, яким проведені оперативні втручання шляхом здійснення серединної лапаротомії.

Групу порівняння утворили 248 осіб, які отримували лікування уніфіковане лікування, згідно із чинними рекомендаціями МОЗ.

Для вивчення особливостей виникнення ПЕ, особливо у хворих на злоякісні новоутворення ОЧП, пацієнтів групи порівняння поділено на три підгрупи. Першу підгрупу склали 189 осіб, у яких у процесі лікування не виникла ПЕ. Другу підгрупу утворили 25 хворих на неонкологічну хірургічну

патологію ОЧП, у яких мала місце ПЕ. Третю підгрупу склали 34 особи із злякисними новоутвореннями ОЧП, у III-IV стадіях захворювання, у яких виникла ПЕ.

Основну групу склали 74 хворих на вищезазначені захворювання ОЧП, які отримували лікування, згідно із запропонованим нами лікувально-тактичним підходом, спрямованим на попередження та лікування ПЕ.

Забір біологічного матеріалу (периферична кров, рановий ексудат, сеча, шматки тканин шкіри та м'язово-апоневротичного шару передньої черевної стінки, внутрішніх органів), отриманих під час оперативного втручання, перев'язки або автопсії, проводили перед оперативним втручанням та впродовж перших 10-ти діб раннього післяопераційного періоду.

Всім пацієнтам проводили вимірювання рівня ВЧТ та здійснювали його моніторинг у динаміці кожні 4-6 годин. Визначали рівень ВЧТ загальноприйнятим трансвезикальним методом, тобто через сечовий міхур, згідно із рекомендаціями Міжнародного товариства з вивчення синдрому абдомінальної компресії (WSACS), використовуючи пристрій для трансвезикального вимірювання ВЧТ [8].

Отримані цифрові дані, в smHg, переводили у mmHg, оскільки в клінічній практиці широко використовують цю одиницю вимірювання, із розрахунку 1 mmHg приблизно дорівнює 1,36 smHg [5].

Для оцінки ступеня ВЧГ використовували класифікацію, яка була запропонована на конференції WSACS, згідно з якою при I ступені рівень ВЧТ становить 10-15 mmHg, при II ступені – 16-20 mmHg, при III ступені – 21-25 mmHg та при IV ступені – понад 25 mmHg [50].

Абдомінальний перфузійний тиск (АПТ) визначали як різницю між середнім артеріальним тиском (СрАТ) та ВЧТ (АПТ = СрАТ – ВЧТ). СрАТ визначали як суму одного систолічного артеріального тиску (САТ) та двох діастолічних артеріальних тисків (ДАТ) поділених на 3 (СрАТ = (САТ + ДАТ + ДАТ) / 3) [58].

Масу тіла людини (кг) вимірювали за допомогою механічних медичних

терезів РП-150 МГ.

Сатурацію крові киснем (SaO_2 , %), а також його парціальну напругу (PaO_2 , мм рт. ст.) визначали за допомогою аналізатора газів крові EasyBloodGas (США).

Порівняльна оцінка об'єму інтраопераційної крововтрати проводилась за допомогою прямого (гравіметричного) методу, який на сьогоднішній день є найбільш інформативним та достовірним способом.

Необхідну величину визначали по різниці маси сухих і просочених кров'ю серветок, шариків, пелюшок, халатів, обсягу крові зібраної в мірні ємності при виконанні оперативного втручання та обчислювали за допомогою формули Лібова (з урахуванням об'єму навколоплідних вод): Об'єм крововтрати = $V/2 * k$ (2.4), де $V/2$ – загальна вага матеріалу просоченого кров'ю; $k = 15\%$ при крововтраті <1000 мл; $k = 30\%$ при крововтраті >1000 мл.

Для світлооптичного дослідження, при гістологічному дослідженні, біоптати тканин шкіри, м'язово-апоневротичного шару передньої черевної стінки фіксували в 10% нейтральному формаліні. Зрізи забарвлювали гематоксиліном та еозином.

Для цілей морфометрії за допомогою комп'ютерної мікроденситометрії (комп'ютерна програма Imagej 1.48 v) проводили визначення оптичної густини забарвлених колагенових волокон водним блакитним (в. од. опт. густини), питомий об'єм колагенових волокон на одиницю площі грануляційної тканини (%), питомий об'єм кровоносних судин в грануляційній тканині (%) [2].

Механічну міцність післяопераційного рубця лапаротомної рани визначали за дещо модифікованою методикою Г.В. Петровича (2010), впродовж перших 7 діб раннього післяопераційного періоду [126].

З метою зшивання країв шкіри лапаротомної рани використовували шкірний степлер TM Visistat 35R (Teleflex (USA)).

Для якісної і кількісної оцінки аеробних та факультативно - анаеробних

збудників проводили посіви раневого ексудату на середовище Ендо, тіогліколеве середовище, жовтковий агар, анаеробний кров'яний агар та культивували при температурі 37°C упродовж семи діб. Для біохімічної ідентифікації грамнегативної флори використовували тест-системи фірми «Біомерн» на приладі «Mini Ari», Франція. З метою визначення росту патогенних грибів використовували середовище Сабуро.

Після інкубації підраховували кількість колонієутворювальних одиниць (КУО), які виявлено в досліджуваному матеріалі, і подавали в десятинних логарифмах (\lg КУО). Вивчали видовий склад мікроорганізмів, їх популяційний рівень, коефіцієнт постійності (С%), частоту виявлення виду (Рі), коефіцієнт значущості (КЗ), коефіцієнт кількісного домінування (ККД).

Статистичну обробку отриманих результатів досліджень проведено на персональному комп'ютері з використанням електронних таблиць Microsoft Excel, а також програми IBM SPSS Statistics. Перевірку нормальності розподілу даних у вибірках проводили шляхом застосування критеріїв Shapiro-Wilk. З метою оцінки вірогідності різниці між відсотковими долями двох вибірок використовували критерії Фішера. Для порівняльного аналізу, при нормальному розподіленні незалежних груп застосовували критерій (t) Стюдента. У разі ненормального розподілення непереривних перемінних використовували критерії Манна-Уїтні (U-тест). Розбіжності отриманих результатів вважали статистично вірогідними при $p < 0,05$, що є загальноприйнятим у медико-біологічних дослідженнях, де p – рівень значущості [33].

Кореляційно-регресивний аналіз проводили шляхом оцінки параметрів лінійної функції з можливістю визначення лінійного коефіцієнта кореляції Пірсона (r), з метою дослідження можливого зв'язку між рівнем ВЧТ та механічною міцністю післяопераційного рубця лапаротомної рани, або між стадією онкологічного процесу. Направленість зв'язку визначали за знаком коефіцієнта кореляції, а силу кореляційного зв'язку за наступною шкалою: слабка сила зв'язку – 0 – 0,29, середня сила 0,3 – 0,69, та сильна сила

кореляційного зв'язку – 0,7 – 0,99 [25].

Для розвитку ПЕ характерна більша тривалість періодів ВЧГ II, III та IV ступенів та менша – без ВЧГ та ВЧГ I ступеня. Також, ПЕ виникає швидше у пацієнтів з тривалішим періодом ВЧГ III та IV ступенів та менш тривалими періодами без ВЧГ та із ВЧГ I ступеня. Для швидшого настання ПЕ характерна відсутність вірогідної різниці тривалості періоду ВЧГ III та IV ступенів порівняно з іншими.

Отримані результати дослідження вказують, що у розвитку ПЕ провідна роль належить більш тривалим (в 1,5 раза ($p < 0,01$)) періодам ВЧГ II, III-IV ступенів. Термін настання ПЕ обернено пропорційний тривалості періоду ВЧГ III-IV ступенів ($r = -0,682$; $p = 0,05$).

Частота розвитку ПЕ безпосередньо залежить від рівнів внутрішньочеревного та абдомінального перфузійного тисків у ранньому післяопераційному періоді, що дозволяє вважати останні одними із чинників розвитку даного ускладнення та маркерами його прогнозування.

Наявність в організмі людини злоякісного новоутворення ОЧП суттєво пригнічує та сповільнює процеси дозрівання грануляційної тканин післяопераційного рубця лапаротомної рани. Це проявляється вірогідним збільшенням кількості клітин (особливо лімфоїдного типу) в 1,22 раза ($p < 0,05$), питомого об'єму кровоносних судин в 1,24 раза ($p < 0,05$) та зменшенням оптичної густини забарвлених колагенових волокон в 1,57 раза ($p < 0,01$).

У мікропрепаратах фізичних тіл померлих хворих на злоякісні новоутворення ОЧП відмічається нерівномірне дозрівання грануляційної тканини, виражена хромотропофілія колагенових волокон.

Гірше дозрівання грануляційної тканин лапаротомної рани пояснюється порівняно більшою операційною травмою спричиненою повним видаленням злоякісного новоутворення на тлі вже існуючих патологічних змін в організмі, що призводить до їх значного поглиблення.

Вказану особливість необхідно враховувати з метою своєчасного

попередження виникнення ПЕ, оскільки ризик виникнення даного ускладнення у такої категорії пацієнтів набагато вищий.

Проведені дослідження доводять безперечний вплив злякисного новоутворення та виду (радикальне, паліативне або симптоматичне) виконаного оперативного втручання, де механічна міцність післяопераційного рубця лапаротомної рани, прямо пропорційна стадії онкологічного процесу ($r=0,786$; $p=0,05$) та об'єму видаленої пухлини ($r=0,734$; $p=0,05$), а також обернено пропорційна ступеню ВЧГ ($r=-0,821$; $p=0,05$).

Негативний вплив пухлинного процесу на організм безпосередньо залежить від ступеня його поширення, тобто чим більша стадія онкологічного процесу, тим сильніше виражені явища вторинного імунodefіциту, кахексії, анемії тощо.

Тому механічна міцність післяопераційного рубця лапаротомної рани менша при III-IV стадіях онкологічного процесу в 1,1 раза ($p<0,05$) проти I-II стадій та в 1,22 раза ($p<0,01$) порівняно з неонкологічною патологією.

Гірше дозрівання грануляційної тканин лапаротомної рани після видалення пухлинного елемента (радикальне або паліативне оперативні втручання) можна пояснити порівняно більшою операційною травмою, що призводить до поглиблення вищезазначених патологічних процесів спричинених злякисним новоутворенням. Це також підтверджують раніше проведені морфологічні експериментальні дослідження, які вказують, що наявність в організмі злякисного новоутворення суттєво пригнічує та сповільнює процеси дозрівання грануляційної тканин.

Для розвитку ПЕ характерне в 3,28 раза ($p<0,001$) переважання тривалості оперативного втручання та в 2,76 раза ($p<0,01$) більший об'єм інтраопераційної крововтрати.

При розвитку ПЕ мікробний спектр раневого ексудату, впродовж перших 6-ти діб представлений *E. coli*, *Enterococcus faecalis*, *S. aureus*, м/о роду *Proteus* та *Pseudomonas aeruginosa*, проте за онкологічного процесу є

певні особливості – відсутній ріст *S. aureus* та поява росту дріжджоподібних грибів роду *Candida*. В обох дослідних групах найвища частота зустрічання виду при *Enterococcus faecalis*. Найменша частота зустрічання виду, в контрольній групі – при *Pseudomonas aeruginosa*, а в основній групі – при дріжджоподібних грибах роду *Candida*.

Найвищий коефіцієнт значущості та кількісного домінування, в обох дослідних групах, відмічається при *E. coli*. В контрольній групі найнижчий коефіцієнт значущості та кількісного домінування спостерігається при *Pseudomonas aeruginosa*. В основній групі найнижчий коефіцієнт значущості має місце при др. грибах роду *Candida*, а кількісного домінування – при *Pseudomonas aeruginosa*.

Впродовж наступних термінів спостереження мікробний спектр в групі порівняння не змінився, а в основній групі – відмічається ріст *S. aureus*. В обох дослідних групах найвища частота зустрічання та коефіцієнт постійності спостерігається також при *Enterococcus faecalis*. Найменша частота зустрічання та коефіцієнт постійності, в контрольній групі, має місце при *Pseudomonas aeruginosa*, а в основній групі – при *S. aureus*.

В обох дослідних групах найвищий коефіцієнт значущості та кількісного домінування відмічається при *E. coli*. В групі порівняння найнижчий коефіцієнт значущості та кількісного домінування спостерігається при *Pseudomonas aeruginosa*, а в основній групі – при *S. aureus*.

Слід відмітити вірогідну динаміку росту популяційного рівня мікроорганізмів, в контрольній групі *E. coli*, *Enterococcus faecalis*, *S. aureus*, а в основній групі – *E. coli* та м/о роду *Proteus*.

Дані мікробіологічні особливості раневого ексудату, при виникненні підшкірної ПЕ у хворих на злоякісні новоутворення ОЧП можна пояснити, явищами вторинного імунодефіциту, кахексії, анемії, тощо, що має місце при онкологічному процесі та спричиняє «в'ялоперебігаючий» гнійно-запальний процес.

Вказану особливість необхідно враховувати, з метою своєчасного

попередження або лікування ПЕ, оскільки дана категорія пацієнтів має певні мікробіологічні особливості розвитку гнійно-запальних ускладнень.

Підсумовуючи результати проведеного дослідження слід зазначити, що при розвитку евентрації II, III, IV ступенів мікробний спектр раневого ексудату не відрізняється від підшкірної евентрації (I ступеня тяжкості) та представлений *E. coli*, *Enterococcus faecalis*, м/о роду *Proteus*, *Pseudomonas aeruginosa*, дріжджоподібних грибів роду *Candida* та появою росту на 6-8-у доби спостереження – *S. aureus*. В обох дослідних групах найвища частота зустрічання виду при *Enterococcus faecalis*, проте в основній групі, на 6-8-у доби спостереження переважає при *E. coli*. Найменша частота зустрічання виду, в обох дослідних групах спостерігається при дріжджоподібних грибах роду *Candida*.

Найвищий коефіцієнт значущості та кількісного домінування, в обох дослідних групах, має місце при *E. coli*. В контрольній групі найнижчий коефіцієнт значущості та кількісного домінування спостерігається при др. грибах роду *Candida*. В основній групі найнижчий коефіцієнт значущості на 3-5-у доби має місце при *Pseudomonas aeruginosa*, а на 6-8-у доби – при др. грибах роду *Candida*.

Різниця популяційного рівня вищезазначених мікроорганізмів між обома дослідними групами, на 3-5-у доби спостереження невірогідна, за винятком вірогідного переважання *E. coli* в основній групі. Впродовж наступних термінів спостереження вірогідна різниця популяційного рівня мікрофлори між обома дослідними групами *E. coli*, *S. aureus* та м/о роду *Proteus*.

В обох дослідних групах слід відмітити вірогідну динаміку росту популяційного рівня *E. coli*, а ще в основній групі – м/о роду *Proteus*.

Дані мікробіологічні особливості раневого ексудату пояснюють більш виражений гнійно-запальний процес в ділянці лапаротомної рани, що призводить до евентрації II, III, IV ступенів, на фоні явищ вторинного імунодефіциту, кахексії, анемії, тощо, що має місце при онкологічному процесі.

Вказану особливість необхідно враховувати, з метою своєчасного попередження або лікування післяопераційної евентрації II, III, IV ступенів.

З метою вивчення впливу місцевого застосування гіалуронату натрію на морфологічні особливості грануляційної тканини лапаротомної рани при зашиванні останньої простими вузловими та безперервним обвивним швами нами проведено експеримент на 216 лабораторних щурах, яким виконано серединну лапаротомію довжиною до 3,0 см та зведено краї м'язово-апоневротичного шару передньої черевної стінки простими вузловими або безперервним обвивним швами.

Дані тварини розподілені на дві групи – контрольну (84 щура) та основну (132 щурів).

Тваринам основної групи, перед зашиванням шкіри, на лінію швів м'язово-апоневротичного шару передньої черевної стінки наносили безбарвний прозорий в'язкий гель гіалуронату натрію.

Використовували шовний матеріал Викрил, розмірами USP 4/0, колючою голкою 20 мм, 1/2 круга, довжиною 75 см.

Забір біологічного матеріалу проводили на 1-у, 7-у та 14-у доби після виконання оперативного втручання, шляхом висічення м'язово-апоневротичного шару передньої черевної стінки разом з шкірою, під загальним в/м знеболенням (розчин хлоралгідрату 200-250 мг/кг) з дотриманням правил асептики.

Для вивчення вплив місцевого застосування гіалуронату натрію на особливості морфології грануляційної тканини навколо елементів сітчастого алотрансплантата м'язово-апоневротичного шару передньої черевної стінки нами досліджено 54 лабораторних щурів, які розподілені на дві групи – контрольну (23 щура) та основну (31 щур).

Тваринам основної групи поверх сітчастого алотрансплантату, під час його розташування у м'язово-апоневротичному шарі передньої черевної стінки, наносили безбарвний прозорий в'язкий гель гіалуронату натрію. Тваринам контрольної групи не застосовували гель гіалуронату натрію.

Забір біологічного матеріалу проводили на 3-у, 5-у та 7-у доби після виконання оперативного втручання, шляхом висічення м'язово-апоневротичного шару передньої черевної стінки разом з сітчастим алотрансплантатом, під загальним в/м знеболенням (розчин хлоралгідрату 200-250 мг/кг).

Отримані результати дослідження свідчать, що морфологія грануляційної тканини лапаротомної при застосуванні гіалуронату натрію відрізняється вірогідними зменшенням питомого об'єму та оптичної густини колагенових волокон в грануляційній тканині, а також переважанням питомого об'єму кровоносних судин.

Підсумовуючи отримані результати дослідження слід зробити висновок, що місцеве застосування гіалуронату натрію при зашиванні країв м'язово-апоневротичного шару передньої черевної стінки простими вузловими швами, призводить до пригнічення дозрівання грануляційної тканини.

Отримані результати дослідження вказують, що місцеве застосування гіалуронату натрію при зашиванні країв м'язово-апоневротичного шару передньої черевної стінки за допомогою безперервного обвивного шва, призводить до пригнічення дозрівання грануляційної тканини.

Морфологія грануляційної тканини лапаротомної рани на 14-у добу спостереження не відрізняється при застосуванні простого вузлового та безперервного обвивного шва, за винятком того, що при останньому вірогідно переважає питомий об'єм колагенових волокон.

Місцеве застосування гіалуронату натрію при пластиці передньої черевної стінки сітчастим алотрансплантатом впродовж перших 3-х діб раннього післяопераційного періоду не впливає на морфологію грануляційної тканини, за виключенням того, що зменшується кількість фібрину. Впродовж наступних 4-х діб раннього післяопераційного періоду, гіалуронат натрію призводить до значного збільшення кількості колагенових волокон навколо елементів сітчастого алотрансплантату, їх щільності, проте кількість клітин майже не змінюється, що є не зовсім логічним з точки зору патофізіології

ранового процесу. Також, в дані терміни гіалуронат натрію позитивно впливає на зменшення питомого об'єму кровоносних судин в грануляційній тканині.

Таким чином, підсумовуючи результати дослідження, слід відмітити позитивний вплив застосування гіалуронату натрію на морфологію грануляційної тканини навколо елементів сітчастого алотрансплантата. Так, впродовж перших 3-х діб раннього післяопераційного періоду гіалуронат натрію позитивно впливає на процеси асептичного запалення спричинені операційною травмою, наявністю стороннього тіла у тканинах передньої черевної стінки. Впродовж наступних термінів раннього післяопераційного періоду гіалуронат натрію значно укріплює м'язово-апоневротичний шар передньої черевної стінки навколо елементів сітчастого алотрансплантата.

Виявлений позитивний вплив гіалуронату натрію на морфологію грануляційної тканини навколо елементів сітчастого алотрансплантата, що необхідно враховувати, з метою попередження розвитку ПЕ, особливо у хворих на злякисні новоутворення ОЧП.

З метою попередження ПЕ нами запропоновано неінвазивний пристрій, застосування якого не потребує виконання додаткових оперативних прийомів під час оперативного втручання, а також дозволяє використовувати останній при виникненні неповної (підшкірної) евентрації (пат. № 120209 від 25.10.2017).

Пристрій складається з 5 пластикових пластин, довжиною 42 см, обшитих м'якою тканиною, та рухливо сполучених між собою найбільш широкими частинами. Центральна пластина регулюється, залежно від ширини задньої поверхні тулуба пацієнта. Дві бокові пластини мають розміри – 19 x 42 см, а верхні – 10 x 42 см, які на вільному краю мають 11 петель для шнурування.

Клінічно доведено, що застосування запропонованого пристрою для попередження ПЕ дозволяє неінвазивним способом запобігти розвитку останньої, а також при виникненні неповної евентрації попередити розвиток

повної, не маючи істотного впливу на рівень ВЧТ, порівняно із загальноприйнятими застосуваннями бандажу.

Нами запропоновано інтраопераційний спосіб запобігання ПЕ, який полягає у тому, що після виконання основного етапу оперативного втручання та зашивання країв очеревини лапаротомної рани, при зшиванні м'язово-апоневротичного шару, в окремо вузлові шви захоплюють попередньо змодельовану смужку комбінованого сітчастого алотрансплантата, яка по довжині відповідає розмірам рани, а по ширині – досягає внутрішніх країв прямих м'язів живота. Додатково фіксують краї комбінованого сітчастого алотрансплантата до передньої пластинки піхви обох прямих м'язів живота. Зшивають підшкірно-жирову клітковину та шкіру (пат. № 120206 від 25.10.2017).

Фіксація до лінії швів сітчастого алотрансплантата, при зшиванні м'язово-апоневротичного шару лапаротомної рани, запобігає прорізуванню швів та надійно їх укріплює. Відсутня необхідність відокремлення підшкірно-жирової клітковини від передньої пластинки піхви обох прямих м'язів живота, а також невеликі розміри комбінованого сітчастого алотрансплантата, істотно скорочують термін виконання оперативного втручання та знижують ризик нагноєння післяопераційної рани.

Отримані результати щодо обґрунтування вказують на зменшення, на 20,0% ($p < 0,05$), частоти розвитку ПЕ при застосуванні даного способу.

Слід відмітити відсутність вірогідної різниці частоти гнійно-запальних післяопераційних ускладнень з боку післяопераційної рани.

Нами запропоновано пристрій для попередження та лікування ПЕ, який складається з поліхлорвінілової трубки довжиною 170,0 мм та зовнішнім діаметром 4,0 мм. Дистальна частина трубки зігнута під кутом 95° та має менший діаметр, а проксимальна – містить порт. Для проведення трубки через товщу передньої черевної стінки, у просвіт останньої заводять металевий стилет, скошений під гострим кутом. При заведенні металевий стилету у просвіт поліхлорвінілової трубки, остання стає рівною, що дає

змогу проколоти всі шари передньої черевної стінки.

З метою укріплення швів лапаротомної рани або при виникненні повної ПЕ, відступивши на 2,0-3,0 см від краю лапаротомної рани, проводять поліхлорвінілову трубку через всю товщу передньої черевної стінки за допомогою металевого стилету, попередньо надрізавши шкіру. Далі металевий стилет вилучають, а трубку розташовують так, щоб зігнута частина була на рівні очеревиної, а металевий порт зрізують ножицями. Паралельно, вздовж лапаротомної рани, за вищезазначеною методикою встановлюють інші поліхлорвінілові трубки. Через просвіт паралельно розташованих поліхлорвінілових трубок проводять капронову лігатуру, попередньо прошивши під очеревиною, з обох країв лапаротомної рани, кінці якої зав'язують над останньою після її пошарового традиційного зшивання.

Проведення лігатури через просвіт поліхлорвінілових трубок, прокладених через всі шари передньої черевної стінки попереджує прорізання швів, запобігає розвитку гнійно-запальних ускладнень з боку передньої черевної стінки.

Слід відмітити зменшення, на 17,2% ($p < 0,05$), частоти розвитку ПЕ при застосуванні вищезазначеного способу. Також, відмічається на 23,9% ($p < 0,05$) менша частота гнійно-запальних ускладнень з боку післяопераційної рани.

Таким чином, використання запропонованого пристрою для попередження та лікування ПЕ зменшує тиск лігатур укріплюючих швів на тканини передньої черевної стінки, запобігаючи їх прорізуванню, тим самим призводить до зменшення частоти розвитку гнійно-запальних ускладнень з боку післяопераційної рани та частоти виникнення ПЕ.

Нами запропоновано дренажну трубку, яка виготовлена з силіконізованого полівінілхлориду, складається з чотирьох периферичних каналів, які розташовані навколо центрального. Довжина дренажної трубки становить 500 мм, а діаметр – 6 мм. Дренажна трубка має дві частини – «уловлюючу» та «вивідну». «Уловлююча» частина, довжиною 250 мм,

відрізняється від «вивідної» тим, що периферичні канали мають поздовжні прорізи, тобто утворюють Т-подібні ребра. Проксимальний кінець «вивідної» частини дренажної трубки містить канюлю Жане та гумову муфту, яка розташована на відстані 70 мм від «уловлюючої» частини, для герметизації патологічного вогнища.

Також, запропоновано пристрій джерела вакууму, який забезпечує контрольований рівень від'ємного тиску у дренажно-вакуумній системі, уникаючи її роз'єднання.

Пристрій джерела вакууму складається з шприца, який через поліхлорвінілову трубку з'єднаний з спеціальним клапаном. Від даної поліхлорвінілової трубки відходить інша, яка сполучається з ємністю для збору ранового ексудату, що має порт для з'єднання з дренажем. До останньої поліхлорвінілової трубки приєднано Новий Сухий Утиліта Вакуумний Манометр Вік.

При виникненні неповної (підшкірної) евентрації та накопичені ексудату під шкірою лапаротомної рани, між швами останньої заводять «уловлюючу» частину дренажної трубки, таким чином, щоб муфта для герметизації щільно прилягала до шкіри. Далі дренажну трубку фіксують герметизуючою пов'язкою, захоплюючи весь шов лапаротомної рани. За допомогою канюлі Жане дренажну трубку з'єднують з даним пристроєм (джерелом вакууму). Далі, декілька раз відтягують та повертають у вихідний стан поршень шприца, створюючи вакуум у дренажній системі, контролюючи рівень від'ємного тиску за допомогою вакуумного манометра.

Отримані результати клінічного дослідження вказують, що застосування даної дренажної трубки зменшує післяопераційну летальність на 17,1% ($p > 0,05$) та скорочує середню тривалість перебування пацієнтів у стаціонарі в 1,19 рази ($p < 0,05$).

Отже, використання запропонованої дренажної вакуумної системи забезпечує ефективну евакуацію ексудату з патологічного вогнища при виникненні неповної ПЕ.

Базуючись на результатах проведених досліджень, щодо низки чинників, які безпосередньо призводять до розвитку ПЕ у хворих на хірургічну патологію ОЧП, нами розроблено шкалу вибору методів запобігання розвитку останньої.

Вибір розробки саме бальної шкали обумовлений тим, що ПЕ це ускладнення на розвиток якого впливає багато чинників, які у сукупності проводять до виникнення останнього. Також, чинники, які безпосередньо призводять до виникнення ПЕ взаємопов'язані, проте відрізняються за ступенем впливу.

В наших дослідженнях, ступінь впливу кожного чинника оцінювали, порівняно між собою, від 0 до 10 балів.

Дана шкала вибору методів запобігання розвитку ПЕ основана на таких показниках, як: загальний стан пацієнта перед виконанням оперативного втручання; наявність злоякісного новоутворення ОЧП та ступінь його поширення; вік пацієнта; рівень ВЧТ та АПТ, перед виконанням оперативного втручання; тривалість оперативного втручання та об'єм інтраопераційної крововтрати; ступінь тяжкості супровідної патології.

Всім пацієнтам, при виконанні оперативних втручань з приводу злоякісних новоутворень ОЧП, намагалися виконувати переважно верхню серединну лапаротомію, а з неонкологічними захворюваннями ОЧП – середньосерединну, оскільки за результатами проведених досліджень при виконанні останніх доведено найменший відсоток ПЕ.

Всім пацієнтам намагалися зводити краї шкіри лапаротомної рани за допомогою шкірного степлера ТМ Visistat 35R (Teleflex (USA)).

Враховуючи отриману кількість балів, застосовували певний метод укріплення лінії швів лапаротомної рани та їх комбінації, з метою запобігання виникнення ПЕ.

Це зондова декомпресія шлунково-кишкового тракту, а також застосування пристрою для попередження та лікування післяопераційної евентрації (пат. № 120209 від 25.10.2017).

Укріплення лінії швів лапаротомної рани за допомогою сітчастого алотрансплантата (пат. № 120206 від 25.10.2017) із місцевим застосуванням гіалуронату натрію.

Укріплення лінії швів, шляхом проведення лігатур через просвіт поліхлорвінілових трубок, прокладених через всі шари передньої черевної стінки (пат. № 123160 від 12.02.2018).

При порівнянні кількості заходів спрямованих на попередження ПЕ, між обома дослідними групами, слід відмітити, що в групі порівняння вірогідно переважає кількість осіб, яким не застосовувався жодний з методів попередження ПЕ. В основній групі пацієнтів вірогідно частіше застосовувалася зондова декомпресія ШКТ. Також, в основній групі вірогідно більше використано запропонований пристрій для зниження навантаження на лінію швів, ніж в групі порівняння, де застосовувався аналог даного методу – носіння бандажу або підв'язування пелюшкою живота.

В основній групі відмічається вірогідне переважання частоти застосування укріплення лінії швів за допомогою лігатур проведених через просвіт поліхлорвінілових трубок або, як аналог, накладання додаткових швів через всі шари передньої черевної стінки.

Також, в основній групі спостерігається вірогідне переважання кількості випадків укріплення лінії швів за допомогою сітчастого алотрансплантата, як аналог в групі порівняння – превентивна пластика із використанням власних тканин пацієнта.

З метою обґрунтування ефективності застосування запропонованої шкали вибору методу попередження ПЕ, нами було проведено ряд клінічних досліджень.

Проведені нами дослідження вказують на вірогідно більшу кількість осіб основної групи з ПЕ I ступеня. Також, в основній групі, відмічається менша кількість осіб з ПЕ III-IV ступенів тяжкості, проте ця різниця вірогідна тільки за III ступеня.

У наших дослідженнях середній термін виникнення ПЕ в групі порівняння становив $7,4 \pm 0,32$ діб, що в 1,32 раза ($p < 0,01$) менше, ніж в основній групі, де він становить $9,8 \pm 0,55$ діб.

З метою визначення ефективності оперативного лікування хворих на хірургічні захворювання ОЧП, з використанням запропонованої шкали вибору методу попередження ПЕ, нами проведено аналіз післяопераційних ускладнень та летальності, в обох дослідних групах пацієнтів.

Для кращого розуміння ефективності запропонованої лікувальної тактики, всі післяопераційні ускладнення ми розподілили на три групи: «системні», «локальні» та виникнення власне ПЕ.

До «системних» ускладнень нами віднесено: серцево-судинна недостатність, дихальна недостатність, ниркова недостатність, а також їх поєднання – поліорганна недостатність.

«Локальні» ускладнення безпосередньо пов'язані з ОЧП та її стінками. До них належать: рання спайкова непрохідність, післяопераційний перитоніт (внаслідок неспроможності кишкових швів, перфорація гострих виразок ШКТ), післяопераційна внутрішня кровотеча, утворення нориць і абсцесів, нагноєння та власне евентрація, проте остання виділена в окрему, оскільки є предметом вивчення.

Аналізуючи результати дослідження слід зазначити невірогідну різницю «системних» ускладнень в їх структурі, навіть порівнюючи їх разом, відмічається на 0,9% ($p > 0,05$) менше їх в основній групі спостереження.

Кількість «локальних» ускладнень в основній групі спостереження менша на 4,3% ($p > 0,05$), проте ця різниця також невірогідна.

Оцінюючи результати дослідження стосовно вивчення частоти виникнення ПЕ, слід відмітити на 8,9% ($p < 0,05$) меншу кількість випадків в основній групі пацієнтів.

Проводячи аналіз післяопераційної летальності, слід зазначити, що кількість летальних випадків в групі порівняння становило 53 (21,4%) особи, що на 9,2% ($p < 0,05$) більше ніж в основній групі 9 (12,2%) осіб.

Отже, застосування запропонованого лікувального підходу знизило післяопераційну летальність на 9,2%.

Середній термін стаціонарного лікування пацієнтів групи порівняння становив $13,1 \pm 0,22$ доби, а основної – $11,9 \pm 0,212$ доби, тобто має місце скорочення на $1,12 \pm 0,22$ ($p < 0,001$) доби.

Наступним нашим завданням є розробка та клінічне обґрунтування алгоритму хірургічної тактики у разі виникнення ПЕ у хворих на хірургічні захворювання ОЧП.

В наших дослідженнях виникнення ПЕ мала місце у 70 (21,7%) осіб. Для обґрунтування ефективності запропонованого лікування ПЕ, даних пацієнтів розподілили на дві дослідні групи.

Контрольну групу склали 37 осіб, які отримували лікування даного післяопераційного ускладнення із уніфікованими протоколами МОЗ.

Основну групу утворили 33 пацієнта, яким було застосовані власні методи лікування, згідно із запропонованим алгоритмом.

Обидві дослідні групи були репрезентативні за віком, термінами виникнення ПЕ та ступенями тяжкості останньої.

За результатами проведених клініко-лабораторних досліджень, лікування ПЕ повинне бути ґрунтоване на ступені тяжкості ПЕ, інфікуванні післяопераційної рани, наявності перитоніту, ступенях органної недостатності та ВЧГ.

Так, хворим на ПЕ I ступеня тяжкості, коли зберігаються цілісність шкіри, необхідно застосовувати запропонований спеціальний пристрій для зниження навантаження на лінію швів (пат. № 120209 від 25.10.2017). У разі виникнення даної ПЕ на фоні гнійно-запальних ускладнень з боку післяопераційної рани, необхідно застосувати запропоновану «Дренажно-вакуумну систему» з джерелом вакууму, для лікування гнійних ран.

У наших дослідженнях дана методика була застосована 8 (24,2%) пацієнтам, 5 (15,2%) з яких мали гнійно-запальні ускладнення з боку післяопераційної рани.

При виникненні ПЕ на фоні післяопераційного перитоніту необхідно виконати оперативне втручання, спрямоване на усунення причини останнього, здійснити санацію та дренивання черевної порожнини, некректомію у ділянці післяопераційної рани, звести краї останньої за допомогою 8-ми подібних швів та застосувати запропонований пристрій для проведення лігатур через просвіт поліхлорвінілових трубок, прокладених через всі шари передньої черевної стінки (пат. № 123160 від 12.02.2018).

Також, необхідно дренивати післяопераційну рану запропонованою дренажно-вакуумною системою з джерелом вакууму. У ранньому післяопераційному періоді необхідно застосовувати запропонований пристрій для зниження навантаження на лінію швів (пат. № 120209 від 25.10.2017).

Так, у наших дослідженнях за даними методиками було прооперовано 8 (24,2%) осіб. З них 2 (6,1%) особи з ПЕ II ступеня тяжкості, 4 (12,1%) пацієнта з ПЕ III ступеня тяжкості та 2 (6,1%) – з ПЕ IV ступеня тяжкості.

Хворим на ПЕ II ступеня тяжкості, після виконання некректомії в ділянці післяопераційної рани, необхідно звести краї останньої із використанням 8-ми подібних швів, застосовувати запропонований пристрій для проведення лігатур через просвіт поліхлорвінілових трубок, прокладених через всі шари передньої черевної стінки (пат. № 123160 від 12.02.2018).

Також, у разі виникнення гнійно-запальних ускладнень з боку післяопераційної рани, необхідно дренивати останню запропонованою дренажно-вакуумною системою з джерелом вакууму. У ранньому післяопераційному періоді необхідно застосовувати запропонований спеціальний пристрій для зниження навантаження на лінію швів (пат. № 120209 від 25.10.2017).

Нами було застосовано дану методику 7 (21,2%) пацієнтам з ПЕ, 2 (6,1%) з яких мали гнійно-запальні ускладнення з боку післяопераційної рани.

Хворим на ПЕ III-IV ступенів тяжкості, залежно від ознак ВЧГ, у

міжопераційному періоді, та ступеня органної недостатності за шкалою qSOFA, виконували зашивання лапаротомної рани за вищезазначеним способом (0-1 балів за шкалою qSOFA та ВЧГ I-II ступенів тяжкості) або накладали лапаростому (2-3 бали за шкалою qSOFA та ВЧГ III-IV ступенів тяжкості), оскільки є великий ризик розвитку САК.

У наших дослідженнях дану методику застосували 10 (30,3%) пацієнтам, причому 4 (12,1%) було накладено лапаростому, оскільки мала місце поліорганна дисфункція та ВЧГ III-IV ступенів тяжкості, тобто можливий розвиток САК.

Оцінюючи результати проведених досліджень слід відмітити вірогідну різницю «системних» післяопераційних ускладнень, порівнюючи їх разом, що на 20,4% ($p < 0,05$) менше в основній групі спостереження.

Кількість «локальних» післяопераційних ускладнень в основній групі спостереження менша на 7,3% ($p > 0,05$), проте ця різниця невірогідна.

Аналізуючи післяопераційну летальність, слід зазначити, що кількість летальних випадків у прооперованих пацієнтів контрольної групи становила 13 (46,4%) осіб, що на 22,4% ($p < 0,05$) більше ніж в основній групі 6 (24,0%) осіб.

Оцінюючи результати дослідження загальної летальності слід відмітити, що у контрольній групі становила 18 (48,6%) пацієнтів, що на 21,3% ($p < 0,05$) більше ніж в основній групі 9 (27,3%) осіб.

Проведені дослідження вказують, що середній термін стаціонарного лікування пацієнтів контрольної групи становив $31,4 \pm 0,98$ доби, а основної – $27,3 \pm 1,35$ доби.

Таким чином, запропонована хірургічна тактика лікування ПЕ виявилася досить ефективною, оскільки її застосування дозволило зменшити післяопераційну летальність на 22,4% ($p < 0,05$), загальну летальність на 21,3% ($p < 0,05$), частоту «системних» післяопераційних ускладнень – на 20,4% ($p < 0,05$) та скоротити тривалість перебування пацієнта у стаціонарі на $4,1 \pm 0,84$ ($p < 0,05$) доби.

Підсумовуючи отримані результати слід відмітити основні заходи запропонованого алгоритму хірургічної тактики спрямованого на запобігання розвитку ВЧГ та лікування САК, після виконання оперативного втручання з приводу гострої хірургічної патології ОЧП.

Даний алгоритм полягає у наступному. Хворим на хірургічні захворювання ОЧП, після надходження до лікарні, виконують передопераційну підготовку, як зазначено у протоколах надання медичної допомоги хворим на дані захворювання.

Безпосередньо, перед виконанням оперативного втручання, вимірюють рівень ВЧТ, оскільки це є однією із прогностичних ознак розвитку ВЧГ в ранньому післяопераційному періоді та є одним критерієм запропонованої шкали вибору методу попередження ПЕ. Виконують основний етап оперативного втручання, згідно із затвердженими протоколами МОЗ.

Всім особам, по можливості, виконують череззондову декомпресію верхніх відділів ШКТ, а також, у разі накладання міжкишкових анастомозів на товстій кишці, здійснюють її інтубацію. Далі виконують закриття лапаротомної рани, використовуючи інтраопераційні методи попередження ПЕ, залежно від кількості балів, згідно із запропонованою шкалою.

В ранньому післяопераційному періоді періодично здійснюють моніторинг ВЧТ, з метою діагностики ступеня ВЧГ.

У разі виникнення ПЕ I ступеня тяжкості застосовують запропонований пристрій для зниження навантаження на лінію швів, а при наявності ознак нагноєння післяопераційної рани, застосовують дренажно-вакуумну систему з джерелом вакууму для лікування гнійних ран.

При виникненні ПЕ II ступеня тяжкості зшивають лапаротомну рану 8-ми подібними швами та застосовують пристрій для проведення лігатур через просвіт поліхлорвінілових трубок, прокладених через всі шари передньої черевної стінки. Також, застосовують запропонований пристрій для зниження навантаження на лінію швів, а при наявності ознак нагноєння післяопераційної рани, застосовують дренажно-вакуумну систему з

джерелом вакууму.

У разі розвитку ПЕ III-IV ступенів тяжкості визначаємо ступінь органної недостатності за шкалою qSOFA. При відсутності ВЧГ III-IV ступенів тяжкості та 0-1 балів за шкалою qSOFA, так як і при евентрації II ступеня тяжкості, зашивають лапаротомну рану 8-ми подібними швами та застосовують пристрій для проведення лігатур через просвіт поліхлорвінілових трубок, прокладених через всі шари передньої черевної стінки. У післяопераційному періоді застосовують запропонований пристрій для зниження навантаження на лінію швів, а при наявності ознак нагноєння післяопераційної рани, використовують дренажно-вакуумну систему з джерелом вакууму для лікування гнійних ран.

Якщо має місце ВЧГ III-IV ступенів тяжкості 2-3 бали за шкалою qSOFA – накладають лапаростому, оскільки є великий ризик виникнення САК, при якому надзвичайно висока летальність.

Якщо причиною розвитку ПЕ був післяопераційний перитоніт, внаслідок неспроможності кишкових швів, перфорації гострих виразок ШКТ, незалежно від ступеня тяжкості ПЕ необхідно ліквідувати джерело перитоніту, виконати санацію черевної порожнини. Лапаротомну рану зашити 8-ми подібними швами та застосувати пристрій для проведення лігатур через просвіт поліхлорвінілових трубок, прокладених через всі шари передньої черевної стінки. Використовувати запропонований пристрій для зниження навантаження на лінію швів та застосувати дренажно-вакуумну систему з джерелом вакууму.

Таким чином, підсумовуючи результати проведеного дослідження, слід зробити висновок, що застосування запропонованого алгоритму запобігання розвитку ПЕ, дозволяє зменшити частоту виникнення ПЕ на 8,9% ($p < 0,05$), кількість післяопераційних ускладнень на 25,6% ($p < 0,01$), післяопераційну летальність – на 9,2% ($p < 0,01$) та скоротити середній термін перебування у стаціонарі на – на $1,2 \pm 0,24$ ($p < 0,001$) доби, а також, у разі виникнення ПЕ – знизити післяопераційну летальність на 22,4% ($p < 0,05$), загальну летальність

на 21,3% ($p < 0,05$), частоту «системних» післяопераційних ускладнень – на 20,4% ($p < 0,05$) та скоротити тривалість перебування пацієнта у стаціонарі на $4,1 \pm 0,84$ ($p < 0,05$) доби.

Таким чином аналіз та узагальнення отриманих результатів дають змогу вважати, що основні завдання дослідження вирішені, а мета роботи досягнута.

ВИСНОВКИ

У дисертації наведено теоретичне узагальнення та практичне вирішення наукової проблеми, що виявляється у поліпшенні результатів оперативного лікування хворих на хірургічні захворювання органів черевної порожнини шляхом попередження та лікування післяопераційної евентрації на основі виявлених етіопатогенетичних чинників розвитку останньої.

1. Післяопераційна евентрація на тлі онкологічного процесу частіше виникає при середньо-серединній (58,8%) або повній (20,6%) лапаротоміях, у пацієнтів літнього віку ($67,1 \pm 1,26$ роки), з хронічною серцево-судинною (44,0%) та дихальною (36,0%) супутньою патологією, дефіцитом маси тіла або нормальною вагою (індекс маси тіла $20,95 \pm 0,622$), характеризується III-IV ступенями тяжкості (38,3%), порівняно меншим терміном розвитку ($5,95 \pm 0,326$ діб) та більшою частотою післяопераційної летальності (на 16,7% ($p < 0,05$)).

2. Виникнення внутрішньочеревної гіпертензії у післяопераційному періоді призводить до нерівномірного повнокров'я грануляційної тканини м'язово-апоневротичного шару лапаротомної рани, збільшення її об'єму (в 1,68 рази ($p < 0,05$)), переважання відсотку лімфоїдних клітин над фібробластами (в 2,14 рази ($p < 0,01$)), що свідчить про затримку репаративних процесів у ділянці рубця, ступінь вираження яких безпосередньо залежить від рівня внутрішньочеревного тиску та тривалості його дії.

3. Передопераційне дистанційне гама-опромінення ділянки передньої черевної стінки, дозою 14 Гр, зумовлює прискорення дозрівання грануляційної тканини м'язово-апоневротичного шару навколо сітчастого алотрансплантата, що доводить переважання кількості фібробластів (в 1,94 рази ($p < 0,01$)), питомого об'єму колагенових волокон (в 1,42 рази ($p < 0,05$)), їх оптичної густини (в 1,57 рази ($p < 0,05$)), проте застосування даного опромінення у післяопераційному періоді призводить до спотворення

процесів дозрівання грануляційної тканини, її набряку що проявляється зменшенням відсотку фібробластів (в 1,38 раза ($p < 0,05$)), збільшенням – лімфоїдних клітин (в 1,72 раза ($p < 0,05$)), появою плазматичних клітин та макрофагів, а також переважанням питомого об'єму колагенових волокон (в 1,21 раза ($p < 0,05$)), зростанням питомого об'єму судин (в 1,43 раза ($p < 0,05$)).

4. Встановлено, що механічна міцність післяопераційного рубця лапаротомної рани прямо пропорційна стадії онкологічного процесу ($r = 0,786$; $p = 0,05$) та об'єму видаленої пухлини ($r = 0,734$; $p = 0,05$), а також обернено пропорційна ступеню внутрішньочеревної гіпертензії ($r = -0,821$; $p = 0,05$).

5. Мікробіологічний спектр ранового ексудату лапаротомної рани, у разі виникнення післяопераційної евентрації, у хворих на злоякісні новоутворення органів черевної порожнини, характеризується вірогідним переважанням кількості висіяних штамів м/о роду *Proteus* (в 1,31 раза ($p < 0,05$)), *Pseudomonas aeruginosa* (в 2,45 раза ($p < 0,01$)), появою росту дріжджоподібних грибів роду *Candida*, відсутністю на ранніх термінах росту *S. aureus*, а також відмічається зростання популяційного рівня *E. coli* (в 2,11 раза ($p < 0,01$)), *Pseudomonas aeruginosa* (в 2,52 раза ($p < 0,01$)), мікроорганізмів роду *Proteus* (в 1,43 раза ($p < 0,05$)), порівняно з неонкологічними пацієнтами, та меншою кількістю колоній *Staphylococcus aureus* (в 1,12 раза ($p < 0,05$)).

6. Експериментально доведено, що використання безперервного обвивного шва, на відміну від простого вузлового, на 14-у добу після операції, призводить до зростання відсотку фібробластів (в 1,68 раза ($p < 0,01$)), зниження макрофагів (в 1,27 раза ($p < 0,05$)), а також переважання питомого об'єму колагенових волокон (в 1,36 раза ($p < 0,05$)), що вказує на порівняно швидке дозрівання грануляційної тканини.

7. Експериментально встановлено, що місцеве застосування гіалуронату натрію при пластиці передньої черевної стінки сітчастим алотрансплантатом призводить до збільшення питомого об'єму (в 2,48 раза ($p < 0,01$)) та щільності (в 1,54 раза ($p < 0,05$)) колагенових волокон навколо

елементів останньої, тим самим укріплює передню черевну стінку, а також зменшує запальні процеси в тканинах, спричинених операційною травмою.

8. Впровадження запропонованого лікувального підходу спрямованого на попередження післяопераційної евентрації, у хворих на хірургічну патологію органів черевної порожнини, зменшує частоту післяопераційних ускладнень на 25,6% ($p < 0,01$), зокрема післяопераційної евентрації на 8,9% ($p < 0,05$), післяопераційної летальності – на 9,2% ($p < 0,05$) та скорочує середній термін перебування у стаціонарі на $1,2 \pm 0,24$ ($p < 0,001$) доби.

9. Застосування запропонованої хірургічної тактики лікування післяопераційної евентрації знижує післяопераційну летальність на 22,4% ($p < 0,05$), загальну летальність на 21,3% ($p < 0,05$), частоту «системних» післяопераційних ускладнень – на 20,4% ($p < 0,05$) та скорочує тривалість перебування пацієнта у стаціонарі на $4,1 \pm 0,84$ ($p < 0,05$) доби.

ПРАКТИЧНІ РЕКОМЕНДАЦІЇ

1. У пацієнтів із існуючим ризиком виникнення післяопераційної евентрації, при зшиванні м'язово-апоневротичного шару лапаротомної рани краще застосовувати безперервний обвивний шов, а при зведені країв шкіри використовувати шкірний степлер.
2. З метою прогнозування розвитку внутрішньочеревної гіпертензії в ранньому післяопераційному періоді, як одного із вагомих чинників виникнення післяопераційної евентрації, необхідно орієнтуватися на рівень внутрішньочеревного тиску, який визначено безпосередньо перед виконанням оперативного втручання.
3. З метою попередження розвитку післяопераційної евентрації необхідно здійснювати моніторинг внутрішньочеревного тиску, вимірюючи його рівень через сечовий міхур, кожні 4-6 годин, а у разі виникнення внутрішньочеревної гіпертензії III-IV ступенів – корекцію останнього.
4. З метою запобігання розвитку синдрому абдомінальної компресії, при зведені країв лапаротомної рани, у разі виникнення післяопераційної евентрації, необхідно враховувати ступінь внутрішньочеревної гіпертензії та ступінь поліорганної недостатності за шкалою qSOFA.

Список використаних джерел

1. Антонюк ОС, Ахрамєєв ВВ, Головня ПФ. Проблема евентрації у невідкладній хірургії. Медицина транспорту України. 2015;1:50-2.
2. Багрій ММ, Діброва ВА, Попадинець ОГ, Гришук МІ. Методики морфологічних досліджень. Вінниця: Нова книга; 2016. 328 с.
3. Безродний БГ, Теплий ВВ, Колосович АІ. Діагностика, профілактика та лікування внутрішньочеревної гіпертензії у хворих на хірургічну патологію органів черевної порожнини. Київ: Валрус Дизайн; 2017. 137 с.
4. Березницький ДВ, Лісецький ВА. Значення внутрішньочеревого тиску у хворих після операцій на органах черевної порожнини. Біль, знеболювання і інтенсивна терапія. 2019;3:56.
5. Березницький ДВ, Лісовецький ВА. Внутрішньочеревний тиск як критерій можливого виникнення тяжких ускладнень у хворих після операцій на органах черевної порожнини. Медицина невідкладних станів. 2020;16(3):82.
6. Білянський ЛС, Абу Шамсія РН. Лапароскопічні втручання в ургентній абдомінальній хірургії. Клінічна хірургія. 2016;8:3-4.
7. Білянський ЛС, Свисенко ОВ, Нетеса СІ. Патогенетичне обґрунтування хірургічного лікування рецидивної пахвинної грижі. Медичні перспективи. 2014;XIX(2):64-71.
8. Бодяка ВЮ. Порівняльна характеристика способів вимірювання внутрішньочеревого тиску. Клінічна анатомія та оперативна хірургія. 2010;9(4):73-6.
9. Бодяка ВЮ. Спосіб моделювання внутрішньочеревної гіпертензії. Клінічна анатомія та оперативна хірургія. 2012;11(3):111-3.
10. Бойко ВВ, Криворочко ІВ, Лазирський ВО. Особливості невідкладних хірургічних утручань у хворих на ускладнений місцево-поширений рак шлунка. Харківська хірургічна школа. 2020;2:108-12. doi: [10.37699/2308-7005.2.2020.22](https://doi.org/10.37699/2308-7005.2.2020.22)

11. Бойко ВВ, Лазирський ВО, Фарзуллаєв НН. Хірургічна тактика та лікування хворих на рак шлунку, що ускладнений гострою шлунковою кровотечею. Харківська хірургічна школа. 2020;4:4-8. doi: [10.37699/2308-7005.4.2020.01](https://doi.org/10.37699/2308-7005.4.2020.01)
12. Бойко ВВ, Лихман ВМ, Шевченко АМ, Меркулов АО, Волченко ІВ, Меркулова ОВ, та ін. Застосування малоінвазивних втручань в хірургічному лікуванні новоутворів товстої кишки. Харківська хірургічна школа. 2018;2:98-101.
13. Бойко ВВ, Савві СО, Житецький ВВ, Новиков ЄА. Профілактика евентрацій після повторних операцій на органах черевної порожнини. Харківська хірургічна школа. 2012;2(53):11-2.
14. Василик ТП, Василюк СМ, Попель СЛ. Пластика вентральної грижі проленовим імплантом: реакція нервово-м'язових закінчень передньої черевної стінки. Art of Medicine. 2018;4:17-20.
15. Василик ТП. Гістометрична та ультраструктурна організація нервово-м'язових закінчень м'язів передньої стінки живота при постопераційній вентральній грижі. Art of Medicine. 2020;1:50-5. doi: [10.21802/artm.2020.1.13.50](https://doi.org/10.21802/artm.2020.1.13.50)
16. Велигоцький ОМ, Страховецький ВС, Щедров АО, Страховецька ЮВ, Динник ОО. Трансвагінальна евентрація – проблема сучасної хірургії (методи профілактики та лікування). Харківська хірургічна школа. 2018;2:165-8.
17. Власов ВВ, Морар ІК, Давиденко ІС, Бодяка ВЮ, Походун КА. Особливості морфології грануляційної тканини лапаротомної рани при використанні різних видів швів. Хірургія України. 2019;4:44-9. doi: [10.30978/SU2019-4-44](https://doi.org/10.30978/SU2019-4-44)
18. Власов ВВ, Морар ІК, Давиденко ІС, Бодяка ВЮ, Чупровська ЮЯ, Кравчук СЮ. Вплив гіалуронової кислоти на морфологічні особливості грануляційної тканини лапаротомної рани при використанні простих вузлових швів. Харківська хірургічна школа. 2019;5-6:30-5. doi:

[10.37699/2308-7005.5-6.2019.06](https://doi.org/10.37699/2308-7005.5-6.2019.06)

19. Войтів ЯЮ, Дядик ОО. Особливості патоморфологічних змін апоневрозу у хворих з евентрацією. Клінічна та експериментальна патологія. 2020;19(4):10-4. doi: [10.24061/1727-4338.XIX.4.74.2020.2](https://doi.org/10.24061/1727-4338.XIX.4.74.2020.2)

20. Войтів ЯЮ, Усенко ОЮ, Досенко ВЄ. Аналіз поліморфізму генів матриксної металопротеїнази-2 (С-1306→Т) та тканинного інгібітора матриксної металопротеїнази-2 (G303→А) у хворих з евентраціями. Харківська хірургічна школа. 2020;4:9-14. doi: [10.37699/2308-7005.4.2020.02](https://doi.org/10.37699/2308-7005.4.2020.02)

21. Войтів ЯЮ. Неспроможність швів міжкишкових анастомозів: гістологічні та імуногістохімічні аспекти. Харківська хірургічна школа. 2021;2:4-9. doi: [10.37699/2308-7005.4.2021.01](https://doi.org/10.37699/2308-7005.4.2021.01)

22. Воровський ОО, Шапринський ВО, Яцков ДА. Хірургічне лікування евентрацій та евісцерацій при гнійно-запальних захворюваннях черевної стінки та черевної порожнини. Харківська хірургічна школа. 2017;2:55-7.

23. Воровський ОО. Прогнозування розвитку, лікування та профілактика дефектів черевної стінки у хворих похилого та старечого віку (експериментально-клінічне дослідження) [дисертація]. Вінниця; 2019. 447 с.

24. Воровський ОО. Сучасні аспекти алогерніопластики післяопераційних вентральних гриж (огляд літератури). Запорізький медичний журнал. 2021;23(4):590-8. doi: [10.14739/2310-1210.2021.4.209522](https://doi.org/10.14739/2310-1210.2021.4.209522)

25. Вороненко ЮВ. Соціальна медицина та організація охорони здоров'я. Підручник. Тернопіль:Укрмедкнига. 2002:332.

26. Гнатюк МГ, Петрук ЮП, Лянскорунський МВ. Спосіб пластики сітчастим трансплантатом післяопераційної вентральної грижі. Клінічна анатомія та оперативна хірургія. 2014;13(4):83-5.

27. Григор'єва ОА, Булдишкін ВВ, Скаковський ЕР. Клінічна анатомія та оперативна хірургія передньобічної стінки живота та черевної порожнини. Запоріжжя; 2018. 172 с.

28. Гринчук АФ, Гринчук ФВ, Полянський ІЮ. Прогнозування післяопераційних ускладнень при гострому перитоніті. Галицький лікарський вісник. 2016;23(3 Ч 1):66-8.

29. Гриценко СЙ. Фактори ризику неспроможності колоректальних анастомозів при обтураційній непрохідності (огляд літератури). Шпитальна хірургія. Журнал імені ЛЯ Ковальчука. 2019;3:97-105. doi: [10.11603/2414-4533.2019.3.10390](https://doi.org/10.11603/2414-4533.2019.3.10390)

30. Грубнік ВВ, Нікітенко РП, Степановічус, ОМ, Воротинцева КО. Переваги та недоліки лапароскопічних операцій при лікуванні вентральних гриж. Клінічна хірургія. 2020;87(3-4):35-9. doi: [10.26779/2522-1396.2020.3-4.35](https://doi.org/10.26779/2522-1396.2020.3-4.35)

31. Грубнік ВВ, Парфентьева НД, Парфентьев РС, Колкер ІА, Солодовнікова ЮО, Чемересюк ІГ, та ін. Функціональний стан м'язів черевної стінки при післяопераційних вентральних грижах: сучасні клінічні інструменти діагностики та прогнозу. Клінічна хірургія. 2018;1:59-62. doi: [10.26779/2522-1396.2018.01.59](https://doi.org/10.26779/2522-1396.2018.01.59)

32. Грубнік ВВ, Парфентьева НД, Парфентьев РС. Сучасні методи хірургічного лікування великих вентральних гриж із відновленням функції м'язів передньої черевної стінки. Шпитальна хірургія. Журнал імені ЛЯ Ковальчука. 2016;2:10-6. doi: [10.11603/2414-4533.2016.2.6402](https://doi.org/10.11603/2414-4533.2016.2.6402)

33. Гурянов ВГ, Лях ЮЄ, Парій ВД, Короткий ОВ, Чалий ОВ, Чалий КО, та ін. Посібник з біостатистики. Аналіз результатів медичних досліджень у пакеті EZR (R-statistics). Київ: Вістка; 2018. 208 с.

34. Гушул ІЯ, Іващук ОІ, Давиденко ІС, Бевз ДП. Патоморфологічні особливості внутрішніх органів за гострого поширеного перитоніту, як ускладнення раку товстої кишки. Вісник морфології. 2016;22(1):25-8.

35. Добржанський ОЮ, Кондрацький ЮМ, Фридель РІ, Колесник АВ, Мініч АВ, Шудрак ЄА. Передопераційне та післяопераційне лікування раку шлунка. Здоров'я України. Онкологія. Гематологія. Хіміотерапія. 2021;4:22.

36. Дубченко ВС. Обґрунтування та удосконалення лапароскопічної

преперітонеальної герніопластики в хірургічному лікуванні вентральних гриж нижньої та середньої локалізації [дисертація]. Дніпро; 2022. 178 с.

37. Дубченко ВС. Порівняльний аналіз безпосередніх результатів лікування вентральних гриж нижньої та серединної локалізації методиками «SUBLAY» і «TAPP». Вісник морської медицини. 2021;3:45-52. doi: [10.5281/zenodo.5593332](https://doi.org/10.5281/zenodo.5593332)

38. Думанський ЮВ, Чехун ВФ. Онкологія в Україні: стан проблеми та шляхи розвитку. Онкологія. 2022;24(3):1-6. doi: [10.32471/oncology.2663-7928.t-24-3-2022-g.10652](https://doi.org/10.32471/oncology.2663-7928.t-24-3-2022-g.10652)

39. Євтушенко ОІ, Колесник ОО, Сорокін БВ, Бурлака АА, Смачило П, Смачило ІВ. Особливості перебігу та аналіз післяопераційних ускладнень у хворих на рак ободової кишки. Шпитальна хірургія. Журнал імені ЛЯ Ковальчука. 2021;3:101-5. doi: [10.11603/2414-4533.2021.3.12547](https://doi.org/10.11603/2414-4533.2021.3.12547)

40. Жученко ОП. Профілактика інфільтративно запальних ускладнень загоєння ран у хворих, оперованих з приводу неускладненої грижі передньої черевної стінки. Клінічна хірургія. 2016;1:23-4.

41. Іващук ОІ, Бодяка ВЮ, Морар ІК. Морфологія грануляційної тканини навколо елементів сітчастого трансплантата після виконання пластики передньої черевної стінки на фоні злоякісного пухлинного процесу. В: Матеріали наук.-практ. конф. Мінімальна залишкова хвороба при солідних пухлинах; 2015 Жов 22-23; Київ. Онкологія. 2015;17(3):209-10.

42. Іващук ОІ, Бодяка ВЮ, Морар ІК. Особливості репарації лапаротомної рани на тлі онкопроцесу. В: Матеріали XIII з'їзду онкологів та радіологів України; 2016 Тра 26-28; Київ. Київ; 2016.

43. Іващук ОІ, Бодяка ВЮ, Тащук ІВ. Онкологія (онкологічні захворювання травної системи). Чернівці: БДМУ; 2019. 88 с.

44. Іващук ОІ, Гушул ІЯ, Бодяка ВЮ, Унгурян ВП, Постевка ІД. Особливості перебігу та лікування гострого поширеного перитоніту онкологічного генезу. Шпитальна хірургія. Журнал імені ЛЯ. Ковальчука. 2016;3:21-6. doi: [10.11603/2414-4533.2016.3.6788](https://doi.org/10.11603/2414-4533.2016.3.6788)

45. Іващук ОІ, Морар ІК, Бодяка ВЮ. Морфологія грануляційної тканини навколо елементів сітчастого трансплантата після виконання пластики передньої черевної стінки на фоні злоякісного пухлинного процесу. В: Матеріали наук.-практ. конф. з міжнар. участю Діагностика та лікування злоякісних пухлин органів черевної порожнини; 2015; Київ. Клінічна онкологія. 2015;3:90.

46. Іващук ОІ, Морар ІК, Бодяка ВЮ. Особливості репарації тканин навколо сітчастого алотрансплантату при застосуванні гіалуронової кислоти в експерименті. В: Матеріали наук.-практ. конф. з міжнар. участю Актуальні питання клінічної анатомії та оперативної хірургії; 2016 Бер 24-25; Чернівці. Чернівці: Медуніверситет; 2016, с. 111-3.

47. Іващук ОІ, Морар ІК, Пахолко ЛІ, Дутка ЛД. Особливості морфології грануляційної тканини навколо сітчастого алотрансплантата при передопераційному застосуванні дистанційної гамма-терапії. В: Матеріали VII з'їзду Українського товариства радіаційних онкологів (УТРО) за участі міжнар. фахівців; 2017 Чер 28-30; Чернівці. Чернівці; 2017, с. 44-6.

48. Іващук ОІ, Морар ІК. Особливості виникнення післяопераційної евентрації в онкохворих. In: Proceedings of the XIII International scientific and practical conference Perspectives of development of science and practice; 2021 Dec 14-17; Prague, Czech Republic. Prague; 2021, p. 254-6.

49. Колеснік ОП, Левик ОМ, Каджоян АВ, Кузьменко ВО, Чернявський ДЄ. Сучасні методи комплексного та персоналізованого лікування раку шлунка (огляд літератури). Клінічна онкологія. 2019;9(4):218-21. doi: [10.32471/clinicaloncology.2663-466X.36-4.26773](https://doi.org/10.32471/clinicaloncology.2663-466X.36-4.26773)

50. Колосович АІ. Профілактика та лікування внутрішньочеревної гіпертензії у хворих на гостру хірургічну патологію органів черевної порожнини. Український науково-медичний молодіжний журнал. 2016;2:19-26.

51. Кондратюк ОІ. Тактика лікування хворих з пухлинами ободової кишки, ускладнених перфорацією, з урахуванням ризику неспроможності

анастомозу. *Sciences of Europe*. 2020;52:20-8.

52. Кот АО. Дермліпектомія з герніоабдомінопластикою як раціональний принцип хірургічного лікування хворих із грижами і вентральними надлишками парагерніальних тканин. Шпитальна хірургія. Журнал імені ЛЯ. Ковальчука. 2022;2:54-60. doi: [10.11603/2414-4533.2022.2.13174](https://doi.org/10.11603/2414-4533.2022.2.13174)

53. Кот АО. Обґрунтування застосування «безнадлишкового» і «безнатягового» принципів при герніоабдомінопластиці у хворих із грижами та вентральними деформаціями. Клінічна хірургія. 2021;11-12:22-8. doi: [10.26779/2522-1396.2021.11-12.22](https://doi.org/10.26779/2522-1396.2021.11-12.22)

54. Кравченко БС, Клименко АВ, Клименко ВМ, Сергеева ЛН. Порівняльний аналіз оперативних втручань з приводу післяопераційної вентральної грижі. Медичні перспективи. 2021;26(3):78-84. doi: [10.26641/2307-0404.2021.3.241958](https://doi.org/10.26641/2307-0404.2021.3.241958)

55. Красносельський МВ, Мовчан ОВ, Граматюк СМ, Крутько ЄМ, Білий ОМ. Визначення мікробіоценозу як прогностичного фактора розвитку ускладнень після хірургічного лікування хворих на рак шлунка. Український радіологічний журнал. 2018;26(1):25-30.

56. Красносельський МВ, Мовчан ОВ. Кореляція змін показників периферичної крові хворих на рак шлунка залежно від об'єму оперативного втручання. Український радіологічний журнал. 2019;27(3):183-7.

57. Красносельський МВ, Старіков ВІ, Ходак АС. Актуальні питання хірургії раку стравоходу і гастроєзофагеального раку. Український радіологічний та онкологічний журнал. 2020;28(2):118-32. doi: [10.46879/ukroj.2.2020.118-132](https://doi.org/10.46879/ukroj.2.2020.118-132)

58. Креньов КЮ. Динаміка абдомінального перфузійного тиску в пацієнтів із абдомінальним компартмент-синдромом. Шпитальна хірургія. Журнал імені ЛЯ. Ковальчука. 2018;3:44-9. doi: [10.11603/2414-4533.2018.3.9440](https://doi.org/10.11603/2414-4533.2018.3.9440)

59. Креньов КЮ. Діагностика, профілактика та інтенсивна терапія

органних ушкоджень у хворих із внутрішньочеревною гіпертензією та абдомінальним компартмент-синдромом при гострій хірургічній патології черевної порожнини [дисертація]. Вінниця; 2021. 233 с.

60. Креньов КЮ. Можливість використання ранніх біохімічних маркерів органних уражень в діагностиці ускладнень абдомінального компартмент синдрому. *Biomedical and Biosocial Antropology*. 2017;29:249-55.

61. Криворучко ІА, Лесний ВВ, Гончарова НМ, Тесленко СМ, Сивожелізов АВ, Сикал МО, та ін. Сучасні методи діагностики і лікування абдомінального компартмент-синдрому. *Хірургія України*. 2018;1:29-32. doi: [10.3978/SU2018129](https://doi.org/10.3978/SU2018129)

62. Криничко ЛР, Григоров СМ, Ставицький СО, Бойко ІВ, Ахмеров ВД. Динаміка змін клінічних показників рубцевозмінених тканин на 3 місяць післяопераційного періоду. *Актуальні проблеми сучасної медицини: Вісник Української медичної стоматологічної академії*. 2018;1(2):197-200.

63. Криничко ЛР, Локес КП, Ставицький СО, Григоров СМ, Волошина ЛІ. Визначення розбіжностей продукції активних форм оксигену та вмісту гідропероксидів ліпідів в гомогенатах рубцевозмінених тканин в різні терміни післяопераційного періоду. *Вісник проблем біології і медицини*. 2018;1(4):95-8. doi: [10.29254/2077-4214-2018-4-1-146-95-98](https://doi.org/10.29254/2077-4214-2018-4-1-146-95-98)

64. Кришень ВП, Трофімов МВ, Задорожний ВВ, Чухрієнко АВ. Успішний випадок використання радикальних операцій на пізніх стадіях раку товстої кишки. *Шпитальна хірургія. Журнал імені ЛЯ. Ковальчука*. 2020;2:123-5. doi: [10.11603/2414-4533.2020.2.10780](https://doi.org/10.11603/2414-4533.2020.2.10780)

65. Лазинський ВО. Результати оперативного лікування хворих з приводу ускладненого місцево-поширеного раку шлунку. *Клінічна хірургія*. 2017;9:24-7. doi: [10.26779/2522-1396.2017.09.24](https://doi.org/10.26779/2522-1396.2017.09.24)

66. Лерчук ОМ. Вентральні післяопераційні грижі: хірургічні пластичні відкриті і лапароскопічні методи лікування [дисертація]. Львів; 2021. 147 с.

67. Лисенко ВВ, Бодяка ВЮ, Морар ІК. Морфологічні та

мікробіологічні особливості грануляційної тканини навколо сітчастого алотрансплантата на тлі онкологічного процесу. Хист. 2017;19:277.

68. Лисенко РБ, Драбовський ВС, Микитченко ВВ. Метод інфрачервоної дистанційної термометрії в оцінюванні перебігу раннього післяопераційного періоду при пластично-реконструктивних операціях на передній черевній стінці. Актуальні проблеми сучасної медицини: Вісник Української медичної стоматологічної академії. 2016;16(2):123-5.

69. Лисенко РБ. Залежність вибору способу алопластики складних дефектів черевної стінки від виразності морфологічних змін тканин та ризику підвищення внутрішньочеревного тиску. Світ медицини та біології. 2016;3:41-4.

70. Лисенко РБ. Профілактика та лікування ранових ускладнень при алопластиці складних дефектів черевної стінки. Запорізький медичний журнал. 2016;3:71-5. doi: [10.14739/2310-1210.2016.3.76988](https://doi.org/10.14739/2310-1210.2016.3.76988)

71. Лихман ВМ, Шевченко ОМ, Ткач СВ, Меркулов АО, Волченко ІВ, Османов РР, та ін. Внутрішньочеревна гіпертензія в прогнозуванні розвитку інфікованого панкреонекрозу. Харківська хірургічна школа. 2019;2:61-4.

72. Логвинова ЖІ. Клініко-анатомічне обґрунтування раціональної техніки операції при евентрації. Буковинський медичний вісник. 2001;5(1-2):104-5.

73. Ломей ЯІ, Демкович ТМ, Ломей ЮЯ, Іценко ВП. Посттравматична евентрація кишечника. Травма. 2018;19(1):125-8. doi: [10.22141/1608-1706.1.19.2018.126672](https://doi.org/10.22141/1608-1706.1.19.2018.126672)

74. Лук'янчук ОВ, Машуков АО, Біленко ОА, Дубініна ВГ, Лурін АГ, Біленко ОД, та ін. Досвід виконання паліативних, комбінованих і розширених операцій у невідкладній хірургії раку шлунка. Шпитальна хірургія. Журнал імені ЛЯ. Ковальчука. 2016;3:44-51. doi: [10.11603/2414-4533.2016.3.6793](https://doi.org/10.11603/2414-4533.2016.3.6793)

75. Лупальцов ВІ, Ягнюк АІ. Фактор інтрабдомінальної гіпертензії при герніопластиці вентральних гриж. Art of Medicine. 2020;3:123-7. doi:

[10.21802/artm.2020.3.15.123](https://doi.org/10.21802/artm.2020.3.15.123)

76. Лутковський РА. Хірургічне лікування попереково-бокових післяопераційних гриж живота з використанням модифікованої поліпропіленової сітки. Вісник проблем біології і медицини. 2019;1(2):156-9. doi: [10.29254/2077-4214-2019-2-1-150-156-159](https://doi.org/10.29254/2077-4214-2019-2-1-150-156-159)

77. Максим'юк ВВ, Шеремет МІ. Нові підходи щодо лікування післяопераційного перитоніту. Клінічна анатомія та оперативна хірургія. 2020;19(4):43-6. doi: [10.24061/1727-0847.19.4.2020.50](https://doi.org/10.24061/1727-0847.19.4.2020.50)

78. Матвійчук БО, Матвійчук ОБ, Фецич МТ. Актуальні проблеми невідкладної хірургії колоректального раку. Шпитальна хірургія. Журнал імені ЛЯ Ковальчука. 2015;2:20-3. doi: [10.11603/2414-4533.2015.2.5225](https://doi.org/10.11603/2414-4533.2015.2.5225)

79. Мельниченко МГ, Квашніна АА. Регенерація очеревини та патогенез формування післяопераційних перитонеальних спайок. Хірургія України. 2019;3:88-93. doi: [10.30978/SU2019-3-88](https://doi.org/10.30978/SU2019-3-88)

80. Мельничук ЮМ, Грицина ІВ. Морфологічні особливості післяопераційних рубців шкіри при застосуванні комбінованої профілактики (експериментальне дослідження). Вісник наукових досліджень. 2017;4:136-9. doi: [10.11603/2415-8798.2017.4.8405](https://doi.org/10.11603/2415-8798.2017.4.8405)

81. Морар ІК, Бодяка ВЮ. Морфологія тканин навколо сітчастого трансплантата на фоні онкопроцесу. В: Матеріали Всеукр. наук.-практ. конф. з міжнар. участю Сучасні підходи в лікуванні онкологічних хворих; 2015 Тра 21-22; Вінниця. Вінниця; 2015, с. 201-2.

82. Морар ІК, Бодяка ВЮ. Особливості репарації лапаротомної рани на тлі онкологічного процесу. В: Матеріали 98-ї підсумкової наук. конф. професорсько-викладацького персоналу Вищого державного навчального закладу України «Буковинський державний медичний університет»; 2017 Лют 13, 15, 20; Чернівці. Чернівці: БДМУ; 2017, с. 289.

83. Морар ІК, винахідник; Вищий державний навчальний заклад України «Буковинський державний медичний університет», патентовласник. Джерело вакууму для дренажно-вакуумної системи. Патент України №

123150. 2018 Лют 12.

84. Морар ІК, Власов ВВ, Бодяка ВЮ, Походун КА, Чупровська ЮЯ. Вплив гіалуронової кислоти на морфологічні особливості грануляційної тканини лапаротомної рани при використанні безперервного обвивного шва. Шпитальна хірургія. Журнал імені ЛЯ. Ковальчука. 2019;3:36-42. doi: [10.11603/2414-4533.2019.3.10471](https://doi.org/10.11603/2414-4533.2019.3.10471)

85. Морар ІК, Іващук ОІ, Бодяка ВЮ, винахідники; Вищий державний навчальний заклад України «Буковинський державний медичний університет», патентовласник. Спосіб запобігання розвитку післяопераційної евентрації. Патент України № 120206. 2017 Жов 25.

86. Морар ІК, Іващук ОІ, Бодяка ВЮ, винахідники; Вищий державний навчальний заклад України «Буковинський державний медичний університет», патентовласник. Пристрій для попередження післяопераційної евентрації. Патент України № 120209. 2017 Жов 25.

87. Морар ІК, Іващук ОІ, Бодяка ВЮ, Гушул ІЯ, Гнатюк МГ, Постевка ІД. Післяопераційна евентрація. Клінічна та експериментальна патологія. 2017;16(1):177-81. doi: [10.24061/1727-4338.XVI.1.59.2017.40](https://doi.org/10.24061/1727-4338.XVI.1.59.2017.40)

88. Морар ІК, Іващук ОІ, Бодяка ВЮ, Гушул ІЯ, Унгурян ВП, винахідники; Морар ІК, Іващук ОІ, Бодяка ВЮ, Гушул ІЯ, Унгурян ВП, патентовласники. Спосіб імплантації сітчастого алотрансплантата в тканини м'язово-апоневротичного шару передньої черевної стінки лабораторного щура. Патент України № 106161. 2016 Кві 25.

89. Морар ІК, Іващук ОІ, Бодяка ВЮ, Гушул ІЯ, Шульгіна ВВ, Чупровська ЮЯ, винахідники; Вищий державний навчальний заклад України «Буковинський державний медичний університет», патентовласник. Пристрій для попередження та лікування післяопераційної евентрації. Патент України № 123160. 2018 Лют 12.

90. Морар ІК, Іващук ОІ, Бодяка ВЮ, Гушул ІЯ, Шульгіна ВВ, Чупровська ЮЯ. Пристрій для попередження та лікування післяопераційної евентрації. Реєстраційний № 496/4/17. Перелік наукової (науково-технічної)

продукції, призначеної для впровадження досягнень медичної науки у сферу охорони здоров'я. 2018;4.

91. Морар ІК, Іващук ОІ, Бодяка ВЮ, Шульгіна ВВ, Лисенко ВВ, винахідники; Вищий державний навчальний заклад України «Буковинський державний медичний університет», патентовласник. Дренажна трубка для дренажно-вакуумної системи. Патент України № 123149. 2018 Лют 12.

92. Морар ІК, Іващук ОІ, Бодяка ВЮ, Шульгіна ВВ, Лисенко ВВ. Дренажна трубка для дренажно-вакуумної системи. Реєстраційний № 495/4/17. Перелік наукової (науково-технічної) продукції, призначеної для впровадження досягнень медичної науки у сферу охорони здоров'я. 2018;4.

93. Морар ІК, Іващук ОІ, Бодяка ВЮ. Пристрій для попередження післяопераційної евентрації. Реєстраційний № 498/4/17. Перелік наукової (науково-технічної) продукції, призначеної для впровадження досягнень медичної науки у сферу охорони здоров'я. 2018;4.

94. Морар ІК, Іващук ОІ, Бодяка ВЮ. Спосіб запобігання розвитку післяопераційної евентрації. Реєстраційний № 497/4/17. Перелік наукової (науково-технічної) продукції, призначеної для впровадження досягнень медичної науки у сферу охорони здоров'я. 2018;4.

95. Морар ІК, Іващук ОІ, Давиденко ІС, Бодяка ВЮ, Власов ВВ. Особливості морфології грануляційної тканини навколо елементів сітчастого імплантату після виконання пластики передньої черевної стінки на тлі злоякісного пухлинного процесу. Клінічна анатомія та оперативна хірургія. 2015;14(3):54-7. doi: [10.24061/1727-0847.14.3.2015.13](https://doi.org/10.24061/1727-0847.14.3.2015.13)

96. Морар ІК, Іващук ОІ, Давиденко ІС, Бодяка ВЮ, Чупровська ЮЯ. Особливості морфології грануляційної тканини навколо сітчастого алотрансплантата при передопераційному опроміненні черевної порожнини. Експериментальна і клінічна медицини. 2020;2:4-13. doi: [10.35339/ekm.2020.87.02.01](https://doi.org/10.35339/ekm.2020.87.02.01)

97. Морар ІК, Іващук ОІ, Давиденко ІС, Власов ВВ, Бодяка ВЮ. Особливості формування грануляційної тканини навколо елементів

сітчастого імплантату передньої черевної стінки при застосуванні гіалуронової кислоти в експерименті. Клінічна та експериментальна патологія. 2015;14(2):120-5. doi: [10.24061/1727-4338.XIV.2.52.2015.30](https://doi.org/10.24061/1727-4338.XIV.2.52.2015.30)

98. Морар ІК, Іващук ОІ. Спосіб лікування неповної післяопераційної евентрації при накопиченні ексудату під шкірою лапаротомної рани на тлі онкологічного процесу шляхом дренажування. Свідоцтво на раціоналізаторську пропозицію № 08/23. Чернівці: БДМУ; 2023.

99. Морар ІК, Іващук ОІ. Спосіб попередження післяопераційної евентрації лапаротомної рани на тлі онкологічного процесу. Свідоцтво на раціоналізаторську пропозицію № 05/23. Чернівці: БДМУ; 2023.

100. Морар ІК, Іващук ОІ. Спосіб попередження та лікування післяопераційної евентрації лапаротомної рани на тлі онкологічного процесу. Свідоцтво на раціоналізаторську пропозицію № 07/23. Чернівці: БДМУ; 2023.

101. Морар ІК. Вплив внутрішньочеревної гіпертензії на міцність післяопераційного рубця лапаротомної рани. Вісник Вінницького національного медичного університету. 2020;24(2):223-6. doi: [10.31393/reports-vnmedical-2020-24\(2\)-04](https://doi.org/10.31393/reports-vnmedical-2020-24(2)-04)

102. Морар ІК. Вплив тривалості внутрішньочеревної гіпертензії на виникнення післяопераційної евентрації. Клінічна та експериментальна патологія. 2020;19(3):88-82. doi: [10.24061/1727-4338.XIX.3.73.2020.11](https://doi.org/10.24061/1727-4338.XIX.3.73.2020.11)

103. Морар ІК. Клінічне обґрунтування пристрою для попередження післяопераційної евентрації. Клінічна анатомія та оперативна хірургія. 2020;19(1):78-83. doi: [10.24061/1727-0847.19.1.2020.13](https://doi.org/10.24061/1727-0847.19.1.2020.13)

104. Морар ІК. Клінічні особливості виникнення післяопераційної евентрації на тлі онкологічного процесу. Клінічна та експериментальна патологія. 2021;20(4):42-50. doi: [10.24061/1727-4338.XX.4.78.2021.5](https://doi.org/10.24061/1727-4338.XX.4.78.2021.5)

105. Морар ІК. Мікробіологічні особливості лапаротомної рани при виникненні повної евентрації за онкологічного процесу. Клінічна та експериментальна патологія. 2023;22(2):28-33. doi: [10.24061/1727-](https://doi.org/10.24061/1727-)

[4338.XXII.2.84.2023.05](#)

106. Морар ІК. Морфологічні особливості грануляційної тканини лапаротомної рани при внутрішньочеревній гіпертензії в експерименті. Шпитальна хірургія. Журнал імені ЛЯ. Ковальчука. 2020;4:29-34. doi: [10.11603/2414-4533.2020.4.11780](#)

107. Морар ІК. Морфологічні особливості грануляційної тканини лапаротомної рани при використанні безперервного обвивного шва, швів та гіалуронової кислоти. В: Матеріали 100-ї підсумкової наук. конф. професорсько-викладацького персоналу Вищого державного навчального закладу України «Буковинський державний медичний університет»; 2019 Лют 11, 13, 18; Чернівці. Чернівці: БДМУ; 2019, с. 391-2.

108. Морар ІК. Особливості загоєння рани передньої черевної стінки за наявного сітчастого імплантату на тлі онкопроцесу. Хірургія України. 2016;2:65-9.

109. Морар ІК. Особливості морфології грануляційної тканини лапаротомної рани за внутрішньочеревної гіпертензії в експерименті. В: Матеріали 102-ї підсумкової наук.-практ. конф. з міжнар. участю професорсько-викладацького персоналу Буковинського державного медичного університету; 2021 Лют 08, 10, 15; Чернівці. Чернівці: Медуніверситет; 2021, с. 344-5.

110. Морар ІК. Роль внутрішньочеревної гіпертензії у розвитку післяопераційної евентрації в онкохворих. Буковинський медичний вісник. 2020;24(2):79-85. doi: [10.24061/2413-0737.XXIV.2.94.2020.47](#)

111. Морар ІК. Спосіб акцентованого лікування післяопераційної евентрації лапаротомної рани на тлі онкологічного процесу. Свідectво на раціоналізаторську пропозицію № 04/23. Чернівці: БДМУ; 2023.

112. Морар ІК. Спосіб попередження післяопераційної евентрації лапаротомної рани на тлі онкологічного процесу з використанням сітчастого алотрансплантату. Свідectво на раціоналізаторську пропозицію № 06/23. Чернівці: БДМУ; 2023.

113. Моргун АС, Суходоля АІ, Лобода ІВ. Вплив відкритого і лапароскопічного дренивання черевної порожнини на рівень внутрішньочеревного тиску за умови гострого панкреатиту. Вісник морфології. 2017;23(2):278-82.

114. Мунтян СО, Гетман ВВ, Носов АЮ. Динаміка стану пацієнтів та показників загальноклінічних аналізів при лікуванні післяопераційних ранових ускладнень з використанням магнієвмісних мінералів у хворих похилого віку. Хірургія України. 2017;2:84-7.

115. Мунтян СО, Носов АЮ, Гетман ВВ, Балаш КП, Черняк СП, Кругляк НЛ. Динаміка показників ультразвукових, мікробіологічних і цитологічних досліджень у лікуванні післяопераційних ранових ускладнень з використанням магнієвмісних мінералів у хворих похилого віку. Медичні перспективи. 2017;22(1):55-60. doi: [10.26641/2307-0404.2017.1.100902](https://doi.org/10.26641/2307-0404.2017.1.100902)

116. Олійник ЮЮ. Безпосередні та віддалені результати виконання комбінованої гастректомії з приводу місцево поширеного раку шлунка. Клінічна хірургія. 2016;10:9-11.

117. Осадчий О. Лікування пухлин шлунково-кишкового тракту: інноваційні технології та мультидисциплінарний підхід. Український медичний часопис. 2017;5:52-4.

118. П'ятночка ВІ, Дзюбановський ІЯ, Продан АМ, Дацко ТВ. Особливості морфологічних змін тканин після імплантаційної герніопластики при рецидивах післяопераційних вентральних гриж. Клінічна анатомія та оперативна хірургія. 2019;18(4):100-6. doi: [10.24061/1727-0847.18.4.2019.16](https://doi.org/10.24061/1727-0847.18.4.2019.16)

119. П'ятночка ВІ, Дзюбановський ІЯ, Сельський ПР, Свистун РВ. Прогнозування та попередження виникнення ускладнень у хворих із первинними та післяопераційними вентральними грижами за умов коморбідності. Харківська хірургічна школа. 2019;1:161-6. doi: [10.37699/2308-7005.2.2020.32](https://doi.org/10.37699/2308-7005.2.2020.32)

120. П'ятночка ВІ, Мельник НА. Особливості про- й антиоксидантної

системи та обміну сполучної тканини в пацієнтів із післяопераційною вентральною грижею за умов коморбідності. Медична та клінічна хімія. 2018;20(4):86-93. doi: [10.11603/mcch.2410-681X.2018.v0.i4.9556](https://doi.org/10.11603/mcch.2410-681X.2018.v0.i4.9556)

121. П'ятночка ВІ. Визначення специфічних ознак недиференційованої дисплазії сполучної тканини в пацієнтів на післяопераційну вентральну грижу з обґрунтуванням вибору оптимального способу операційного втручання і типу протеза. Шпитальна хірургія. Журнал імені ЛЯ. Ковальчука. 2017;2:43-9. doi: [10.11603/2414-4533.2017.2.7948](https://doi.org/10.11603/2414-4533.2017.2.7948)

122. П'ятночка ВІ. Вплив коморбідності на результати хірургічного лікування хворих із первинними та інцизійними вентральними грижами. Шпитальна хірургія. Журнал імені ЛЯ. Ковальчука. 2018;1:10-5. doi: [10.11603/2414-4533.2018.1.8859](https://doi.org/10.11603/2414-4533.2018.1.8859)

123. П'ятночка ВІ. Невирішені питання хірургічного лікування хворих на післяопераційну вентральну грижу за умов коморбідності. Вісник наукових досліджень. 2017;1:11-5. doi: [10.11603/2415-8798.2017.1.7348](https://doi.org/10.11603/2415-8798.2017.1.7348)

124. П'ятночка ВІ. Особливості динаміки системних показників цитокінів на імплантацію «легких» і «важких» сіток за умов ретромускулярної пластики у пацієнтів із післяопераційною вентральною грижею. Вісник наукових досліджень. 2017;2:105-8. doi: [10.11603/2415-8798.2017.2.7940](https://doi.org/10.11603/2415-8798.2017.2.7940)

125. Павлов ОО, Миронова НВ, Щур ОІ. Проблеми харчування в ранньому післяопераційному періоді в абдомінальній хірургії (постановка проблеми). Медицина невідкладних станів. 2016;6:140-2.

126. Петрович ГВ. Гістологічні аспекти застосування проленових алотрансплантатів з метою запобігання післяопераційної евентрації в експерименті. Буковинський медичний вісник. 2010;14, №1(53):128-30.

127. Пруднікова ОБ, Іванчов ПВ, Переш ЄС, Сидоренко ВМ, Заплавський ОВ. Лікувально-тактичні підходи за гострих ускладнень злоякісних пухлин шлунку. Харківська хірургічна школа. 2022;1:19-25. doi: [10.37699/2308-7005.1.2022.03](https://doi.org/10.37699/2308-7005.1.2022.03)

128. Пруднікова ОБ, Іванчов ПВ. Хірургічні аспекти лікування раку дистального відділу шлунка, ускладненого перфорацією, стенозом та гострою кровотечею. Шпитальна хірургія. Журнал імені ЛЯ. Ковальчука. 2022;2:5-9. doi: [10.11603/2414-4533.2022.2.13167](https://doi.org/10.11603/2414-4533.2022.2.13167)

129. Саенко ВФ, Белянский ЛС. Эвентрация, причины, профилактика, лечение. Клінічна хірургія. 2005;2:47-51.

130. Сенютович РВ, Іващук ОІ, Бодяка ВЮ, Чупровська ЮЯ. Неспроможність колоректальних анастомозів. Клінічний аналіз. Клінічна анатомія та оперативна хірургія. 2018;17(4):92-5. doi: [10.24061/1727-0847.17.4.2018.17](https://doi.org/10.24061/1727-0847.17.4.2018.17)

131. Слонецький Бі, Тутченко МІ, Вербицький ІВ, Коцюбенко ВО. Сучасні тенденції діагностико-лікувальної тактики в пацієнтів із защемленими вентральними грижами. Запорізький медичний журнал. 2021;23(4):583-9. doi: [10.14739/2310-1210.2021.4.232565](https://doi.org/10.14739/2310-1210.2021.4.232565)

132. Старіков ВІ, Ходак АС. Особливості перебігу післяопераційного періоду у хворих на рак стравоходу та гастроєзофагеальний рак. Харківська хірургічна школа. 2022;3:9-13. doi: [10.37699/2308-7005.3.2022.02](https://doi.org/10.37699/2308-7005.3.2022.02)

133. Стець ММ. Актуальні питання діагностики та лікування кишкової непрохідності, зумовленої комбінованим лікуванням, у хворих зі злоякісними новоутвореннями органів черевної порожнини. Шпитальна хірургія. Журнал імені ЛЯ. Ковальчука. 2022;4:48-50. doi: [10.11603/2414-4533.2015.4.5605](https://doi.org/10.11603/2414-4533.2015.4.5605)

134. Твердохліб ІВ, Малков ПІ. Зміни мікроциркуляторного русла після проведення пластики експериментального дефекту передньої черевної стінки у щурів. Морфологія. 2010;IV(2):45-52.

135. Усенко ОЮ, Войтів ЯЮ. Недиференційована дисплазія сполучної тканини у хворих з неспроможністю швів анастомозів порожнистих органів травлення. Клінічна хірургія. 2019;86(6):3-7. doi: [10.26779/2522-1396.2019.03.03](https://doi.org/10.26779/2522-1396.2019.03.03)

136. Усенко ОЮ, Войтів ЯЮ. Роль недиференційованої дисплазії сполучної тканини у розвитку зовнішніх кишкових нориць. Харківська

хірургічна школа. 2019;5-6:5-10. doi: [10.37699/2308-7005.5-6.2019.01](https://doi.org/10.37699/2308-7005.5-6.2019.01)

137. Фелештинський ЯП, Лерчук ОМ, Сміщук ВВ, Гудима ЯМ. Лапароскопічна преперитонеальна алопластика післяопераційних вентральних гриж. Клінічна хірургія. 2020;5-6:50-4. doi: [10.26779/2522-1396.2020.5-6.50](https://doi.org/10.26779/2522-1396.2020.5-6.50)

138. Фелештинський ЯП, Лерчук ОМ, Сміщук ВВ. Оптимізація вибору лапароскопічної та відкритої алопластики при післяопераційних вентральних грижах. Клінічна та експериментальна патологія. 2021;20(2):80-7. doi: [10.24061/1727-4338.XX.2.76.2021.12](https://doi.org/10.24061/1727-4338.XX.2.76.2021.12)

139. Фелештинський ЯП, Лутковський РА, Сміщук ВВ, Ватаманюк ВФ. Хірургічне лікування післяопераційних гриж живота гігантського розміру з використанням модифікованої поліпропіленової сітки. Хірургія України. 2019;1:39-43. doi: [10.30978/SU2019-1-39](https://doi.org/10.30978/SU2019-1-39)

140. Фелештинський ЯП, Сміщук ВВ, Марштупа ОС, Ватаманюк ВФ, Свиридовський СА. Оптимальний вибір варіанту розділення анатомічних компонентів черевної стінки при післяопераційних грижах живота великих та гігантських розмірів та профілактика ускладнень. Шпитальна хірургія. Журнал імені ЛЯ. Ковальчука. 2020;1:40-5. doi: [10.11603/2414-4533.2020.1.10735](https://doi.org/10.11603/2414-4533.2020.1.10735)

141. Фомін ПД, Усенко ОЮ, Березницький ЯС, редактори. Невідкладна хірургія органів черевної порожнини (стандарти організації та професійно-орієнтовані алгоритми надання медичної допомоги). Київ; 2018. 354 с.

142. Хоменко ІП, Цема ЄВ, Шаповалов ВЮ, Тertiшний СВ, Гибало РВ, Луговий СВ. Використання повношарового клаптя за методикою Кейстоун при реконструкції передньої черевної стінки (клінічне спостереження). Хірургія України. 2019;3:65-70. doi: [10.30978/SU2019-3-65](https://doi.org/10.30978/SU2019-3-65)

143. Хоменко ІП, Цема ЄВ, Шаповалов ВЮ, Тertiшний СВ, Луговий СВ. Реконструкція дефекту передньої черевної стінки етапним шляхом за методикою Кейстоун. Проблеми військової охорони здоров'я. 2019;51:269-74. doi: [10.32751/2663-077X-51-40](https://doi.org/10.32751/2663-077X-51-40)

144. Шапринський ВО, Воровський ОО, Пашинський ЯМ. Внутрішньочеревинна гіпертензія як причина розвитку евентрації у хворих похилого та старечого віку. Клінічна анатомія та оперативна хірургія. 2019;18(2):126-31. doi: [10.24061/1727-0847.18.2.2019.24](https://doi.org/10.24061/1727-0847.18.2.2019.24)
145. Шевчук ІМ, Дроняк ММ, Попадюк ОЯ, Федорків МБ, Дроняк ВМ. Результати хірургічного лікування хворих на післяопераційний перитоніт. Шпитальна хірургія. Журнал імені ЛЯ. Ковальчука. 2018;1:61-6. doi: [10.11603/2414-4533.2018.1.8860](https://doi.org/10.11603/2414-4533.2018.1.8860)
146. Abouzid A, Shetiwy M, Hossam A, Elghaffar MA. Abdominal Wall Reconstruction Using Omental Flap with Mesh Repair following Resection of Aggressive Abdominal Wall Neoplasms. *Oncol Res Treat.* 2022;45(7-8):415-22. doi: [10.1159/000524871](https://doi.org/10.1159/000524871)
147. Agnes A, Biondi A, Laurino A, Persiani R, D'Ugo D. Global updates in the treatment of gastric cancer: a systematic review. Part 1: staging, classification and surgical treatment. *Updates Surg.* 2020;72(2):341-53. doi: [10.1007/s13304-020-00736-3](https://doi.org/10.1007/s13304-020-00736-3)
148. Ahmed MA, Tawfic QA, Schlachta CM, Alkhamesi NA. Pain and Surgical Outcomes Reporting After Laparoscopic Ventral Hernia Repair in Relation to Mesh Fixation Technique: A Systematic Review and Meta-Analysis of Randomized Clinical Trials. *J Laparoendosc Adv Surg Tech A.* 2018;28(11):1298-315. doi: [10.1089/lap.2017.0609](https://doi.org/10.1089/lap.2017.0609)
149. Ahonen-Siirtola M, Nevala T, Vironen J, Kössi J, Pinta T, Niemeläinen S, et al. Laparoscopic versus hybrid approach for treatment of incisional ventral hernia: a prospective randomised multicentre study, 1-year results. *Surg Endosc.* 2020;34(1):88-95. doi: [10.1007/s00464-019-06735-9](https://doi.org/10.1007/s00464-019-06735-9)
150. Ajani JA, D'Amico TA, Bentrem DJ, Chao J, Cooke D, Corvera C, et al. Gastric Cancer, Version 2.2022, NCCN Clinical Practice Guidelines in Oncology. *J Natl Compr Canc Netw.* 2022;20(2):167-92. doi: [10.6004/jnccn.2022.0008](https://doi.org/10.6004/jnccn.2022.0008)
151. Akahoshi K, Oya M, Koga T, Shiratsuchi Y. Current clinical management of gastrointestinal stromal tumor. *World J Gastroenterol.*

2018;24(26):2806-17. doi: [10.3748/wjg.v24.i26.2806](https://doi.org/10.3748/wjg.v24.i26.2806)

152. Albendary M, Mohamedahmed AYY, Alamin A, Rout S, George A, Zaman S. Efficacy and safety of mesh closure in preventing wound failure following emergency laparotomy: a systematic review and meta-analysis. *Langenbecks Arch Surg*. 2022;407(4):1333-44. doi: [10.1007/s00423-021-02421-4](https://doi.org/10.1007/s00423-021-02421-4)

153. Ali F, Sandblom G, Wikner A, Wallin G. Laparoscopic ventral and incisional hernia repair using intraperitoneal onlay mesh with peritoneal bridging. *Hernia*. 2022;26(2):635-46. doi: [10.1007/s10029-021-02502-9](https://doi.org/10.1007/s10029-021-02502-9)

154. Ali F, Wallin G, Fathalla B, Sandblom G. Peritoneal bridging versus fascial closure in laparoscopic intraperitoneal onlay ventral hernia mesh repair: a randomized clinical trial. *BJS Open*. 2020;4(4):587-92. doi: [10.1002/bjs5.50305](https://doi.org/10.1002/bjs5.50305)

155. Alimova I, Chernyshov S, Nagudov M, Rybakov E. Comparison of oncological and functional outcomes and quality of life after transanal or laparoscopic total mesorectal excision for rectal cancer: a systematic review and meta-analysis. *Tech Coloproctol*. 2021 Aug;25(8):901-13. doi: [10.1007/s10151-021-02420-z](https://doi.org/10.1007/s10151-021-02420-z)

156. Aliseda D, Sanchez-Justicia C, Zozaya G, Lujan J, Almeida A, Blanco N, et al. Short-term outcomes of minimally invasive retromuscular ventral hernia repair using an enhanced view totally extraperitoneal (eTEP) approach: systematic review and meta-analysis. *Hernia*. 2022;26(6):1511-20. doi: [10.1007/s10029-021-02557-8](https://doi.org/10.1007/s10029-021-02557-8)

157. Aly S, de Geus SWL, Carter CO, Hess DT, Tseng JF, Pernar LIM. Laparoscopic versus open ventral hernia repair in the elderly: a propensity score-matched analysis. *Hernia*. 2021;25(3):673-7. doi: [10.1007/s10029-020-02243-1](https://doi.org/10.1007/s10029-020-02243-1)

158. Argudo N, Iskra MP, Pera M, Sancho JJ, Grande L, López-Cano M, et al. The use of an algorithm for prophylactic mesh use in high risk patients reduces the incidence of incisional hernia following laparotomy for colorectal cancer resection. *Cir Esp*. 2017;95(4):222-8. doi: [10.1016/j.ciresp.2017.03.010](https://doi.org/10.1016/j.ciresp.2017.03.010)

159. Athanasiou AN, Spartalis M, Spartalis E. Prophylactic Negative Pressure Dressing Use in Closed Laparotomy Wounds After Abdominal

Operations: What We Really Know? *Ann Surg.* 2018;268(1):19-20. doi: [10.1097/sla.0000000000002413](https://doi.org/10.1097/sla.0000000000002413)

160. Athanasiou CD, Robinson J, Yiasemidou M, Lockwood S, Markides GA. Laparoscopic vs open approach for transverse colon cancer. A systematic review and meta-analysis of short and long term outcomes. *Int J Surg.* 2017;41:78-85. doi: [10.1016/j.ijssu.2017.03.050](https://doi.org/10.1016/j.ijssu.2017.03.050)

161. Aubert M, Mege D, Panis Y. Total mesorectal excision for low and middle rectal cancer: laparoscopic versus transanal approach-a meta-analysis. *Surg Endosc.* 2020;34(9):3908-19. doi: [10.1007/s00464-019-07160-8](https://doi.org/10.1007/s00464-019-07160-8)

162. Azar FK, Crawford TC, Poruk KE, Farrow N, Cornell P, Nadra O, et al. Ventral hernia repair in patients with abdominal loss of domain: an observational study of one institution's experience. *Hernia.* 2017;21(2):245-52. doi: [10.1007/s10029-017-1576-0](https://doi.org/10.1007/s10029-017-1576-0)

163. Baker JJ, Öberg S, Andresen K, Klausen TW, Rosenberg J. Systematic review and network meta-analysis of methods of mesh fixation during laparoscopic ventral hernia repair. *Br J Surg.* 2018;105(1):37-47. doi: [10.1002/bjs.10720](https://doi.org/10.1002/bjs.10720)

164. Baker JJ, Öberg S, Andresen K, Rosenberg J. Decreased re-operation rate for recurrence after defect closure in laparoscopic ventral hernia repair with a permanent tack fixated mesh: a nationwide cohort study. *Hernia.* 2018;22(4):577-84. doi: [10.1007/s10029-018-1776-2](https://doi.org/10.1007/s10029-018-1776-2)

165. Baldi D, Alfano V, Punzo B, Tramontano L, Baselice S, Spidalieri G, et al. A Rare Case of Sigmoid Colon Carcinoma in Incarcerated Inguinal Hernia. *Diagnostics (Basel)* [Internet]. 2020[cited 2023 Apr 30];10(2):99. Available from: <https://www.ncbi.nlm.nih.gov/pmc/articles/PMC7167832/pdf/diagnostics-10-00099.pdf> doi: [10.3390/diagnostics10020099](https://doi.org/10.3390/diagnostics10020099)

166. Basnayake O, Jayarajah U, Jayasinghe J, Wijerathne PK, Samarasekera DN. Spontaneous rupture of a parastomal hernia with evisceration of small bowel: a case report. *BMC Surg* [Internet]. 2019[cited 2023 Jun 11];19(1):43. Available from: https://www.ncbi.nlm.nih.gov/pmc/articles/PMC6485074/pdf/12893_2019_Article_509.pdf doi: [10.1186/s12893-019-0509-5](https://doi.org/10.1186/s12893-019-0509-5)

167. Bath MF, Davies J, Suresh R, Machesney MR. Surgical site infections: a scoping review on current intraoperative prevention measures. *Ann R Coll Surg Engl.* 2022;104(8):571-6. doi: [10.1308/rcsann.2022.0075](https://doi.org/10.1308/rcsann.2022.0075)

168. Berger NF, Sylla P. The Role of Transanal Endoscopic Surgery for Early Rectal Cancer. *Clin Colon Rectal Surg.* 2022;35(2):113-21. doi: [10.1055/s-0041-1742111](https://doi.org/10.1055/s-0041-1742111)

169. Bernardi K, Olavarria OA, Holihan JL, Kao LS, Ko TC, Roth JS, et al. Primary Fascial Closure During Laparoscopic Ventral Hernia Repair Improves Patient Quality of Life: A Multicenter, Blinded Randomized Controlled Trial. *Ann Surg.* 2020;271(3):434-9. doi: [10.1097/sla.0000000000003505](https://doi.org/10.1097/sla.0000000000003505)

170. Berner-Hansen V, Oma E, Willaume M, Jensen KK. Prophylactic negative pressure wound therapy after open ventral hernia repair: a systematic review and meta-analysis. *Hernia.* 2021;25(6):1481-90. doi: [10.1007/s10029-021-02485-7](https://doi.org/10.1007/s10029-021-02485-7)

171. Bhangu JS, Exner R, Bachleitner-Hofmann T. Trocar-site evisceration of the vermiform appendix following laparoscopic sigmoid colectomy: A case report. *Int J Surg Case Rep.* 2017;31:273-5. doi: [10.1016/j.ijscr.2017.01.066](https://doi.org/10.1016/j.ijscr.2017.01.066)

172. Bintintan VV, Cordoş A, Chira R, Cocu S, Rus P, Bintintan A, et al. The Value of Staging Laparoscopy for Optimal Multidisciplinary Treatment in Patients with Gastric Cancer. *Chirurgia (Bucur).* 2018;113(6):789-98. doi: [10.21614/chirurgia.113.6.789](https://doi.org/10.21614/chirurgia.113.6.789)

173. Bittner R, Bain K, Bansal VK, Berrevoet F, Bingener-Casey J, Chen D, et al. Update of Guidelines for laparoscopic treatment of ventral and incisional abdominal wall hernias (International Endohernia Society (IEHS))-Part A. *Surg Endosc.* 2019;33(10):3140-2. doi: [10.1007/s00464-019-06907-7](https://doi.org/10.1007/s00464-019-06907-7)

174. Blaser AR, Regli A, De Keulenaer B, Kimball EJ, Starkopf L, Davis WA, et al. Incidence, Risk Factors, and Outcomes of Intra-Abdominal Hypertension in Critically Ill Patients-A Prospective Multicenter Study (IROI Study). *Crit Care Med.* 2019;47(4):535-42. doi: [10.1097/ccm.0000000000003623](https://doi.org/10.1097/ccm.0000000000003623)

175. Bortot B, Mangogna A, Di Lorenzo G, Stabile G, Ricci G, Biffi S.

Image-guided cancer surgery: a narrative review on imaging modalities and emerging nanotechnology strategies. *J Nanobiotechnology* [Internet]. 2023[cited 2023 Jul 05];21(1):155. Available from: https://www.ncbi.nlm.nih.gov/pmc/articles/PMC10193783/pdf/12951_2023_Article_1926.pdf doi: [10.1186/s12951-023-01926-y](https://doi.org/10.1186/s12951-023-01926-y)

176. Bourra K, El Mazouz S. Latissimus dorsi flap in reconstruction following treatment of giant tumor of the abdominal wall: about a rare case. *Pan Afr Med J* [Internet]. 2017[cited 2023 May 11];27:181. Available from: <https://www.ncbi.nlm.nih.gov/pmc/articles/PMC5579426/pdf/PAMJ-27-181.pdf> doi: [10.11604/pamj.2017.27.181.11028](https://doi.org/10.11604/pamj.2017.27.181.11028)

177. Brierley JD, Gospodarowicz MK, Wittekind C, editors. *TNM Classification of Malignant Tumours*, 8th ed. Wiley-Blackwell; 2017. 272 p.

178. Bui NH, Jørgensen LN, Jensen KK. Laparoscopic intraperitoneal versus enhanced-view totally extraperitoneal retromuscular mesh repair for ventral hernia: a retrospective cohort study. *Surg Endosc*. 2022;36(2):1500-6. doi: [10.1007/s00464-021-08436-8](https://doi.org/10.1007/s00464-021-08436-8)

179. Campanile FC, Podda M, Pecchini F, Inama M, Molfino S, Bonino MA, et al. Laparoscopic treatment of ventral hernias: the Italian national guidelines. *Updates Surg*. 2023;75(5):1305-36. doi: [10.1007/s13304-023-01534-3](https://doi.org/10.1007/s13304-023-01534-3)

180. Caruso F, Ciccarese F, Cesana G, Uccelli M, Castello G, Olmi S. Massive Incisional Hernia Repair with Parietex: Monocentric Analysis on 500 Cases Treated with a Laparoscopic Approach. *J Laparoendosc Adv Surg Tech A*. 2017;27(4):388-92. doi: [10.1089/lap.2016.0623](https://doi.org/10.1089/lap.2016.0623)

181. Cascinu S, Di Bartolomeo M, Lonardi S, Beretta G, Fornaro L, De Vita F. The evolving strategies for the management of patients with metastatic gastric cancer: A narrative review and expert opinion. *Front Med (Lausanne)* [Internet]. 2022[cited 2023 May 30];9:1002435. Available from: <https://www.ncbi.nlm.nih.gov/pmc/articles/PMC9799163/pdf/fmed-09-1002435.pdf> doi: [10.3389/fmed.2022.1002435](https://doi.org/10.3389/fmed.2022.1002435)

182. Chandra R, Jacobson RA, Poirier J, Millikan K, Robinson E, Siparsky

N. Successful non-operative management of intraabdominal hypertension and abdominal compartment syndrome after complex ventral hernia repair: a case series. *Am J Surg.* 2018;216(4):819-23. doi: [10.1016/j.amjsurg.2018.07.063](https://doi.org/10.1016/j.amjsurg.2018.07.063)

183. Chen Y, Jing W, Chen M, Wang Z, Wu J, Yang J, et al. Long-term outcomes of local resection versus surgical resection for high-risk T1 colorectal cancer: a systematic review and meta-analysis. *Gastrointest Endosc.* 2023;97(6):1016-30. doi: [10.1016/j.gie.2023.02.027](https://doi.org/10.1016/j.gie.2023.02.027)

184. Chen YT, Kiu KT, Yen MH, Chang TC. Comparison of the short-term outcomes in lower rectal cancer using three different surgical techniques: Transanal total mesorectal excision (TME), laparoscopic TME, and open TME. *Asian J Surg.* 2019;42(6):674-80. doi: [10.1016/j.asjsur.2018.09.008](https://doi.org/10.1016/j.asjsur.2018.09.008)

185. Chen Z, Ali M, Kai Z, Wang Y, Wang C. HIPEC with CRS versus cytoreductive surgery (CRS) for the gastric cancer metastasis to peritoneum. *Clin Transl Oncol.* 2023;25(4):1011-6. doi: [10.1007/s12094-022-03004-5](https://doi.org/10.1007/s12094-022-03004-5)

186. Cheong C, Kim NK. Minimally Invasive Surgery for Rectal Cancer: Current Status and Future Perspectives. *Indian J Surg Oncol.* 2017;8(4):591-9. doi: [10.1007/s13193-017-0624-7](https://doi.org/10.1007/s13193-017-0624-7)

187. Chmielowski B, Territo M, editors. *Manual of Clinical Oncology*. 8th ed. Philadelphia: Wolters Kluwer; 2017. 884 p.

188. Coburn N, Cosby R, Klein L, Knight G, Malthaner R, Mamazza J, et al. Staging and surgical approaches in gastric cancer: a clinical practice guideline. *Curr Oncol.* 2017;24(5):324-31. doi: [10.3747/co.24.3736](https://doi.org/10.3747/co.24.3736)

189. Coburn N, Cosby R, Klein L, Knight G, Malthaner R, Mamazza J, et al. Staging and surgical approaches in gastric cancer: a systematic review. *Cancer Treat Rev.* 2018;63:104-15. doi: [10.1016/j.ctrv.2017.12.006](https://doi.org/10.1016/j.ctrv.2017.12.006)

190. Colvin J, Rosenblatt S. *Surgical Management of Parastomal Hernias*. *Surg Clin North Am.* 2018;98(3):577-92. doi: [10.1016/j.suc.2018.01.010](https://doi.org/10.1016/j.suc.2018.01.010)

191. Cronin KA, Scott S, Firth AU, Sung H, Henley SJ, Sherman RL, et al. Annual report to the nation on the status of cancer, part 1: National cancer statistics. *Cancer.* 2022;128(24):4251-84. doi: [10.1002/cncr.34479](https://doi.org/10.1002/cncr.34479)

192. Daher M, Varghese J, Gruschkus SK, Jimenez C, Waguespack SG, Bedrose S, et al. Temporal Trends in Outcomes in Patients With Adrenocortical Carcinoma: A Multidisciplinary Referral-center Experience. *J Clin Endocrinol Metab.* 2022;107(5):1239-46. doi: [10.1210/clinem/dgac046](https://doi.org/10.1210/clinem/dgac046)

193. Damani T, James L, Fisher JC, Shah PC. Incidence of acute postoperative robotic port-site hernias: results from a high-volume multispecialty center. *J Robot Surg.* 2021;15(3):457-63. doi: [10.1007/s11701-020-01128-w](https://doi.org/10.1007/s11701-020-01128-w)

194. Das S, Shaikh O, Gaur NK, Balasubramanian G. Spontaneous Evisceration of Small Bowel in Incisional Hernia. *Cureus [Internet].* 2022[cited 2023 Jun 23];14(2):e22374. Available from: <https://www.ncbi.nlm.nih.gov/pmc/articles/PMC8938209/pdf/cureus-0014-00000022374.pdf> doi: <https://doi.org/10.7759/cureus.22374>

195. de Figueiredo SMP, Tastaldi L, Mao RMD, Lima DL, Huang LC, Lu R. Biologic versus synthetic mesh in open ventral hernia repair: A systematic review and meta-analysis of randomized controlled trials. *Surgery.* 2023;173(4):1001-7. doi: [10.1016/j.surg.2022.12.002](https://doi.org/10.1016/j.surg.2022.12.002)

196. De Laet IE, Malbrain MLNG, De Waele JJ. A Clinician's Guide to Management of Intra-abdominal Hypertension and Abdominal Compartment Syndrome in Critically Ill Patients. *Crit Care [Internet].* 2020 cited 2023 Jul 07];24(1):97. Available from: https://www.ncbi.nlm.nih.gov/pmc/articles/PMC7092484/pdf/13054_2020_Article_2782.pdf doi: [10.1186/s13054-020-2782-1](https://doi.org/10.1186/s13054-020-2782-1)

197. Deijen CL, Vasmel JE, de Lange-de Klerk ESM, Cuesta MA, Coene PPLO, Lange JF, et al. Ten-year outcomes of a randomised trial of laparoscopic versus open surgery for colon cancer. *Surg Endosc.* 2017;31(6):2607-15. doi: [10.1007/s00464-016-5270-6](https://doi.org/10.1007/s00464-016-5270-6)

198. den Hartog FPJ, van Egmond S, Poelman MM, Menon AG, Kleinrensink GJ, Lange JF, et al. The incidence of extraction site incisional hernia after minimally invasive colorectal surgery: a systematic review and meta-analysis. *Colorectal Dis.* 2023;25(4):586-99. doi: [10.1111/codi.16455](https://doi.org/10.1111/codi.16455)

199. Desmoid Tumor Working Group. The management of desmoid tumours: A joint global consensus-based guideline approach for adult and paediatric patients. *Eur J Cancer*. 2020;127:96-107. doi: [10.1016/j.ejca.2019.11.013](https://doi.org/10.1016/j.ejca.2019.11.013)
200. Dobrindt EM, Gül-Klein S, Vilchez MEA, Gronau F, Thuss-Patience P, Rau B. Peritoneal carcinomatosis of gastric cancer : Treatment options for peritoneal carcinomatosis of gastric cancer. *Chirurgie (Heidelb)*. 2022;93(12):1133-8. doi: [10.1007/s00104-022-01699-4](https://doi.org/10.1007/s00104-022-01699-4)
201. Donlon NE, Boland PA, Kelly ME, Schmidt K, Cooke F, Neary PM, et al. Prophylactic negative wound therapy in laparotomy wounds (PROPEL trial): randomized controlled trial. *Int J Colorectal Dis*. 2019;34(11):2003-10. doi: [10.1007/s00384-019-03398-9](https://doi.org/10.1007/s00384-019-03398-9)
202. Dubchenko VS, Kryshen VP. Peculiarities of Pre-Peritoneal Hernioplasty in Surgical Treatment of Ventral Hernias of Lower and Median Localization. *International Journal of Pharmaceutical Research & Allied Sciences*. 2021;10(3):25-32. doi: [10.51847/HIAzTF0Q1U](https://doi.org/10.51847/HIAzTF0Q1U)
203. Dubchenko VS. Analysis of immediate and long-term results of sublay and TAPP techniques in the treatment of ventral hernias. *Здобутки клінічної і експериментальної медицини*. 2021;3:42-6. doi: [10.11603/1811-2471.2021.v.i3.12506](https://doi.org/10.11603/1811-2471.2021.v.i3.12506)
204. Dubrovina N, Gulášová I, Babečka J. Tendencies of the mortality rates from esophageal cancer in the EU countries and Ukraine. *Харківська хірургічна школа*. 2020;2:102-7. doi: [10.37699/2308-7005.2.2020.21](https://doi.org/10.37699/2308-7005.2.2020.21)
205. D'Ugo D, Agnes A, Grieco M, Biondi A, Persiani R. Global updates in the treatment of gastric cancer: a systematic review. Part 2: perioperative management, multimodal therapies, new technologies, standardization of the surgical treatment and educational aspects. *Updates Surg*. 2020;72(2):355-78. doi: [10.1007/s13304-020-00771-0](https://doi.org/10.1007/s13304-020-00771-0)
206. Einav S, Zimmerman FS, Tankel J, Leone M. Management of the patient with the open abdomen. *Curr Opin Crit Care*. 2021;27(6):726-32. doi:

[10.1097/mcc.0000000000000879](https://doi.org/10.1097/mcc.0000000000000879)

207. ElHawary H, Chartier C, Alam P, Janis JE. Open Versus Laparoscopic Surgical Management of Rectus Diastasis: Systematic Review and Pooled Analysis of Complications and Recurrence Rates. *World J Surg*. 2022;46(8):1878-85. doi: [10.1007/s00268-022-06550-9](https://doi.org/10.1007/s00268-022-06550-9)

208. Eto S, Omura N, Shimada T, Takishima T, Takeuchi H, Kai W, et al. Laparoscopic resection of a metachronous secondary lymph node metastasis in the mesentery of the ileum after surgery for sigmoid colon cancer with ileum invasion: a case report. *Surg Case Rep [Internet]*. 2021[cited 2023 Jun 05];7(1):31. Available from: https://www.ncbi.nlm.nih.gov/pmc/articles/PMC7835268/pdf/40792_2021_Article_1114.pdf doi: [10.1186/s40792-021-01114-w](https://doi.org/10.1186/s40792-021-01114-w)

209. Fadel MG, Ahmed M, Pellino G, Rasheed S, Tekkis P, Nicol D, et al. Retroperitoneal Lymph Node Dissection in Colorectal Cancer with Lymph Node Metastasis: A Systematic Review. *Cancers (Basel) [Internet]*. 2023[cited 2023 Jun 11];15(2):455. Available from: <https://www.ncbi.nlm.nih.gov/pmc/articles/PMC9857277/pdf/cancers-15-00455.pdf> doi: [10.3390/cancers15020455](https://doi.org/10.3390/cancers15020455)

210. Farda W, Shaban MO, Sadeq MS, Mangal H, Hail MI, Barakzai S. Evisceration of small bowel through spontaneous perforation of rectum: Case report and review of literature. *Int J Surg Case Rep [Internet]*. 2021[cited 2023 Jul 02];86:106306. Available from: <https://www.ncbi.nlm.nih.gov/pmc/articles/PMC8371223/pdf/main.pdf> doi: [10.1016/j.ijscr.2021.106306](https://doi.org/10.1016/j.ijscr.2021.106306)

211. Fei Y, Li J, Tian W. Safety and feasibility of radical surgery for giant desmoid in abdominal wall. *Zhonghua Wei Chang Wai Ke Za Zhi*. 2018;21(7):755-60.

212. Feinberg AE, Chesney TR, Acuna SA, Sammour T, Quereshy FA. Oncologic Outcomes Following Laparoscopic versus Open Resection of pT4 Colon Cancer: A Systematic Review and Meta-analysis. *Dis Colon Rectum*. 2017;60(1):116-25. doi: [10.1097/dcr.0000000000000641](https://doi.org/10.1097/dcr.0000000000000641)

213. Feleshtynsky YaP, Lerchuk OM, Smishchuk VV. Efficiency assessment of laparoscopic vs open alloplasty for incisional ventral hernias. *Journal of Education, Health and Sport*. 2021;11(5):223-8. doi: [10.12775/JEHS.2021.11.05.023](https://doi.org/10.12775/JEHS.2021.11.05.023)

214. Feleshtynsky YaP, Marshtupa OS, Vatamaniuk VF. Differentiated choice of posterior methods of disconnection of anatomical components of the abdominal wall in combination with alloplasty in postoperative ventral hernias of giant size. *Wiad Lek*. 2023;76(3):623-8. doi: [10.36740/wlek202303126](https://doi.org/10.36740/wlek202303126)

215. Feng Q. Solid pseudopapillary neoplasm of the small intestine with abdominal cavity metastasis. *Am J Med Sci* [Internet]. 2023[cited 2023 Jun 02];366(2):e19-e20. Available from: [https://www.amjmedsci.org/article/S0002-9629\(23\)01036-4/fulltext](https://www.amjmedsci.org/article/S0002-9629(23)01036-4/fulltext) doi: [10.1016/j.amjms.2023.02.007](https://doi.org/10.1016/j.amjms.2023.02.007)

216. Fernandez SS, Vilarrasa MF, Silla IO, Hristov TG, de Oriol JB, González-Ayora S, et al. Extended Totally Extraperitoneal (eTEP) Approach for Ventral Hernia Repair: Initial Results. *Cir Esp (Engl Ed)*. 2020;98(5):260-6. doi: [10.1016/j.ciresp.2020.01.006](https://doi.org/10.1016/j.ciresp.2020.01.006)

217. Forthofer RN, Lee ES, Hernandez M. *Biostatistics: A Guide to Design, Analysis, and Discovery*. Amsterdam: Elsevier Academic Press. 2007. 502 p.

218. Franceschilli M, Di Carlo S, Vinci D, Sensi B, Siragusa L, Bellato V, et al. Complete mesocolic excision and central vascular ligation in colorectal cancer in the era of minimally invasive surgery. *World J Clin Cases*. 2021;9(25):7297-305. doi: [10.12998/wjcc.v9.i25.7297](https://doi.org/10.12998/wjcc.v9.i25.7297)

219. Fujita S, Mizusawa J, Kanemitsu Y, Ito M, Kinugasa Y, Komori K, et al. Mesorectal Excision With or Without Lateral Lymph Node Dissection for Clinical Stage II/III Lower Rectal Cancer (JCOG0212): A Multicenter, Randomized Controlled, Noninferiority Trial. *Ann Surg*. 2017;266(2):201-7. doi: [10.1097/sla.0000000000002212](https://doi.org/10.1097/sla.0000000000002212)

220. Fülöp ZZ, Bara TI, Simu P, Szilveszter M, Drágus E, Fülöp RL, et al. Application of computed tomography and abdominal pressure measurement in the treatment of giant incisional hernias. *Orv Hetil*. 2020;161(9):347-53. doi:

[10.1556/650.2020.31667](https://doi.org/10.1556/650.2020.31667)

221. Gasenko E, Leja M, Polaka I, Hegmane A, Murillo R, Bordin D, et al. How do international gastric cancer prevention guidelines influence clinical practice globally? *Eur J Cancer Prev.* 2020;29(5):400-7. doi:

[10.1097/cej.0000000000000580](https://doi.org/10.1097/cej.0000000000000580)

222. Gerosa M, Incarbone N, Di Fratta E, Mari GM, Guttadauro A, Cioffi U, et al. Incarcerated sigmoid large-cell neuroendocrine carcinoma in an inguinal hernia. *J Surg Case Rep [Internet]*. 2021[cited 2023 Jul 11];2021(2):rjaa585.

Available

from:

<https://www.ncbi.nlm.nih.gov/pmc/articles/PMC7880701/pdf/rjaa585.pdf>

doi:

[10.1093/jscr/rjaa585](https://doi.org/10.1093/jscr/rjaa585)

223. Gomes JR, Belotto M, Peixoto RD. The role of surgery for unusual sites of metastases from colorectal cancer: A review of the literature. *Eur J Surg Oncol.* 2017;43(1):15-9. doi: [10.1016/j.ejso.2016.05.019](https://doi.org/10.1016/j.ejso.2016.05.019)

224. Gómez-Menchero J, Jurado JFG, Grau JMS, Luque JAB, Moreno JLG, Del Agua IA, et al. Laparoscopic intracorporeal rectus aponeuroplasty (LIRA technique): a step forward in minimally invasive abdominal wall reconstruction for ventral hernia repair (LVHR). *Surg Endosc.* 2018;32(8):3502-8. doi:

[10.1007/s00464-018-6070-y](https://doi.org/10.1007/s00464-018-6070-y)

225. Goto A, Matsushashi N, Takahashi T, Tanahashi T, Matsui S, Imai H, et al. Feasibility of the Reconstruction with Fascia Lata Patch on the Abdominal Wall Defect After Resection of the Abdominal Desmoid Tumor. *Clin Exp Gastroenterol.* 2020;13:249-54. doi: [10.2147/ceg.s249870](https://doi.org/10.2147/ceg.s249870)

226. Groh EM, Gupta S, Brown ZJ, Enewold L, Gamble LA, Hernandez JM, et al. Staging Laparoscopy is Underutilized in the Management of Gastric Adenocarcinoma. *Ann Surg Oncol.* 2020;27(5):1473-9. doi: [10.1245/s10434-019-08077-1](https://doi.org/10.1245/s10434-019-08077-1)

227. Guetta O, Brotfain E, Shaked G, Sebbag G, Klein M, Czeiger D. Intra-abdominal pressure may be elevated in patients with open abdomen after emergent laparotomy. *Langenbecks Arch Surg.* 2020;405(1):91-6. doi: [10.1007/s00423-020-](https://doi.org/10.1007/s00423-020-)

[01854-7](#)

228. Gupta HP, Khichar PR, Porwal R, Singh A, Sharma AK, Beniwal M, et al. The Duration of Intra-abdominal Hypertension and Increased Serum Lactate Level are Important Prognostic Markers in Critically Ill Surgical Patient's Outcome: A Prospective, Observational Study. *Niger J Surg.* 2019;25(1):1-8. doi: [10.4103/njs.njs_7_18](#)

229. Gutierrez M, Stuparich M, Behbehani S, Nahas S. Does closure of fascia, type, and location of trocar influence occurrence of port site hernias? A literature review. *Surg Endosc.* 2020;34(12):5250-8. doi: [10.1007/s00464-020-07826-8](#)

230. Hacım NA, Akbaş A, Ulgen Y, Aktokmakyan TV, Meric S, Tokocin M, et al. Influence of colonic mesenteric area on the number of lymph node retrieval for colon cancer: a prospective cohort study. *Ann Coloproctol.* 2023;39(1):77-84. doi: [10.3393/ac.2021.00444.0063](#)

231. Hajibandeh S, Hajibandeh S, Eltair M, George AT, Thumbe V, Torrance AW, et al. Meta-analysis of transanal total mesorectal excision versus laparoscopic total mesorectal excision in management of rectal cancer. *Int J Colorectal Dis.* 2020;35(4):575-93. doi: [10.1007/s00384-020-03545-7](#)

232. Hall WA, Smith JJ. Achieving a Cure Without Total Mesorectal Excision in Rectal Adenocarcinoma. *J Clin Oncol.* 2023;41(2):173-80. doi: [10.1200/jco.22.01812](#)

233. Halligan S, Parker SG, Plumb AA, Windsor ACJ. Imaging complex ventral hernias, their surgical repair, and their complications. *Eur Radiol.* 2018;28(8):3560-9. doi: [10.1007/s00330-018-5328-z](#)

234. Han H, Wang Z, Zhao X, Li G, Fu Y, Wang Z, et al. Global scientific trends in laparoscopy and gastric cancer in the 21st century: A bibliometric and visual mapping analysis. *Front Oncol.* 2023;13:1136834. doi: [10.3389/fonc.2023.1136834](#)

235. Han JG, Wang ZJ, Wei GH, Zhai ZW, Zhao BC. Trans-perineal minimally invasive approach during extralevator abdominoperineal excision for

advanced low rectal cancer: A retrospective cohort study. *Asian J Surg*. 2020;43(8):819-25. doi: [10.1016/j.asjsur.2019.11.004](https://doi.org/10.1016/j.asjsur.2019.11.004)

236. Harris HW, Primus F, Young C, Carter JT, Lin M, Mukhtar RA, et al. Preventing Recurrence in Clean and Contaminated Hernias Using Biologic Versus Synthetic Mesh in Ventral Hernia Repair: The PRICE Randomized Clinical Trial. *Ann Surg*. 2021;273(4):648-55. doi: [10.1097/sla.0000000000004336](https://doi.org/10.1097/sla.0000000000004336)

237. Hasegawa H, Matsuda T, Yamashita K, Sawada R, Harada H, Urakawa N, et al. Clinical outcomes of neoadjuvant therapy followed by selective inguinal lymph node dissection and total mesorectal excision for metastasized low rectal cancer. *Langenbecks Arch Surg* [Internet]. 2022[cited 2023 May 23];408(1):2. Available from: <https://link.springer.com/article/10.1007/s00423-022-02739-7> doi: [10.1007/s00423-022-02739-7](https://doi.org/10.1007/s00423-022-02739-7)

238. Hashiguchi Y, Muro K, Saito Y, Ito Y, Ajioka Y, Hamaguchi T, et al. Japanese Society for Cancer of the Colon and Rectum (JSCCR) guidelines 2019 for the treatment of colorectal cancer. *Int J Clin Oncol*. 2020;25(1):1-42. doi: [10.1007/s10147-019-01485-z](https://doi.org/10.1007/s10147-019-01485-z)

239. Hassan AM, Franco CM, Shah NR, Netherton TJ, Mericli AF, Garvey PP, et al. Outcomes of Complex Abdominal Wall Reconstruction After Oncologic Resection: 14-Year Experience at an NCI-Designated Cancer Center. *Ann Surg Oncol*. 2023;30(6):3712-20. doi: [10.1245/s10434-023-13098-y](https://doi.org/10.1245/s10434-023-13098-y)

240. Hassan AM, Selber JC, Butler CE. ASO Author Reflections: Abdominal Wall Reconstruction with Biologic Mesh Following Extirpative Oncologic Resection Results in Outcomes Comparable to Ventral Hernia Repair. *Ann Surg Oncol*. 2023;30(6):3721-2. doi: [10.1245/s10434-023-13108-z](https://doi.org/10.1245/s10434-023-13108-z)

241. Hayes NS, Hohman K, Vinson C, Pratt-Chapman M. Comprehensive cancer control in the U.S.: summarizing twenty years of progress and looking ahead. *Cancer Causes Control*. 2018;29(12):1305-9. doi: [10.1007/s10552-018-1124-y](https://doi.org/10.1007/s10552-018-1124-y)

242. Hazen SJA, Sluckin TC, Konishi T, Kusters M. Lateral lymph node dissection in rectal cancer: State of the art review. *Eur J Surg Oncol*.

2022;48(11):2315-22. doi: [10.1016/j.ejso.2021.11.003](https://doi.org/10.1016/j.ejso.2021.11.003)

243. He C, Lu J, Ong MW, Lee DJK, Tan KY, Chia CLK. Seroma prevention strategies in laparoscopic ventral hernia repair: a systematic review. *Hernia*. 2020;24(4):717-31. doi: [10.1007/s10029-019-02098-1](https://doi.org/10.1007/s10029-019-02098-1)

244. He Z, Yang XY, Yang XG, Zhao PJ, Li Y, Yang JW. Comparison of the clinical efficacy of laparoscopic extralevator abdominoperineal excision (ELAPE) and non-ELAPE for low rectal cancer. *Updates Surg*. 2023;75(3):611-7. doi: [10.1007/s13304-023-01466-y](https://doi.org/10.1007/s13304-023-01466-y)

245. Hecker A, Hecker B, Hecker M, Riedel JG, Weigand MA, Padberg W. Acute abdominal compartment syndrome: current diagnostic and therapeutic options. *Langenbecks Arch Surg*. 2016;401(1):15-24. doi: [10.1007/s00423-015-1353-4](https://doi.org/10.1007/s00423-015-1353-4)

246. Heger P, Feißt M, Krisam J, Klose C, Dörr-Harim C, Tenckhoff S, et al. Hernia reduction following laparotomy using small stitch abdominal wall closure with and without mesh augmentation (the HULC trial): study protocol for a randomized controlled trial. *Trials* [Internet]. 2019[cited 2023 May 11];20(1):738. Available from: https://www.ncbi.nlm.nih.gov/pmc/articles/PMC6915967/pdf/13063_2019_Article_3921.pdf doi: <https://doi.org/10.1186/s13063-019-3921-3>

247. Henriksen NA, Bisgaard T, Andersen HF, Jørgensen LN, Helgstrand F. Surgical treatment algorithm for ventral hernias. *Ugeskr Laeger* [Internet]. 2018[cited 2023 Apr 27];180(37):V02180096. Available from: <https://ugeskriftet.dk/videnskab/kirurgisk-behandling-af-ventralhernier-0>

248. Hernández-Granados P, Henriksen NA, Berrevoet F, Cuccurullo D, López-Cano M, Nienhuijs S, et al. European Hernia Society guidelines on management of rectus diastasis. *Br J Surg*. 2021;108(10):1189191. doi: [10.1093/bjs/znab128](https://doi.org/10.1093/bjs/znab128)

249. Herold A, Lehur P-A, Matzel K, O'Connell R, editors. *Coloproctology (European Manual of Medicine)*. 2nd edn. Springer; 2017. 481 p.

250. Hohenberger W. Should advanced gastric cancer only be operated on

laparoscopically in the future? *Strahlenther Onkol.* 2021;197(4):358-60. doi: [10.1007/s00066-021-01746-9](https://doi.org/10.1007/s00066-021-01746-9)

251. Huang C, Liu H, Hu Y, Sun Y, Su X, Cao H, et al. Laparoscopic vs Open Distal Gastrectomy for Locally Advanced Gastric Cancer: Five-Year Outcomes From the CLASS-01 Randomized Clinical Trial. *JAMA Surg.* 2022;157(1):9-17. doi: [10.1001/jamasurg.2021.5104](https://doi.org/10.1001/jamasurg.2021.5104)

252. Hyung WJ, Yang HK, Park YK, Lee HJ, An JY, Kim W, et al. Long-Term Outcomes of Laparoscopic Distal Gastrectomy for Locally Advanced Gastric Cancer: The KLASS-02-RCT Randomized Clinical Trial. *J Clin Oncol.* 2020;38(28):3304-13. doi: [10.1200/jco.20.01210](https://doi.org/10.1200/jco.20.01210)

253. Ilic M, Ilic I. Epidemiology of stomach cancer. *World J Gastroenterol.* 2022; 28(12):1187–203. doi: [10.3748/wjg.v28.i12.1187](https://doi.org/10.3748/wjg.v28.i12.1187)

254. Ivashchuk IA, Morar IK. Intra-abdominal hypertension as one of the factors of occurrence of postoperative eventration. In: Proceedings of the Latin American International conference on natural and applied sciences; 2021 Nov 05-06; Villahermosa, Mexico. Villahermosa; 2021.

255. Ivashchuk OI, Morar IK, Bodyaka VYu, Gushul IYa. Peculiarities of morphology of granulation tissue round the elements of reticular implant of the anterior abdominal wall when using hyaluronic acid in experiment. В: Матеріали 98-ї підсумкової наук. конф. професорсько-викладацького персоналу Вищого державного навчального закладу України «Буковинський державний медичний університет»; 2017 Лют 13, 15, 20; Чернівці. Чернівці: БДМУ; 2017, с. 293-4.

256. Izwan S, Perera OM, Guy S. Late parastomal evisceration: A case report of a rare complication following loop ileostomy for an obstructing rectal cancer. *Int J Surg Case Rep [Internet].* 2023[cited 2023 Jul 04];105:107936. Available from: <https://www.ncbi.nlm.nih.gov/pmc/articles/PMC10033943/pdf/main.pdf> doi: [10.1016/j.ijscr.2023.107936](https://doi.org/10.1016/j.ijscr.2023.107936)

257. James M, Senthil G, Kalayarasan R, Pottakkat B. A case of unusual

evisceration through laparoscopic port site. *J Minim Access Surg.* 2021;17(4):559-61. doi: [10.4103/jmas.jmas_221_20](https://doi.org/10.4103/jmas.jmas_221_20)

258. Jariwala R, Bratton L, Romero R, Evans J, Shah J, El Chafic AH. Endoscopic resection of GI stromal tumor using full-thickness resection device: tips and tricks. *VideoGIE.* 2022;8(1):17-9. doi: [10.1016/j.vgie.2022.10.006](https://doi.org/10.1016/j.vgie.2022.10.006)

259. Jiang HH, Ni ZZ, Chang Y, Li AJ, Wang WC, Lv L, et al. New classification system for radical rectal cancer surgery based on membrane anatomy. *World J Gastrointest Surg.* 2023 ;15(7):1465-73. doi: [10.4240/wjgs.v15.i7.1465](https://doi.org/10.4240/wjgs.v15.i7.1465)

260. Jiang W, Zhang G, Li H, Xu X, Jia L, Luo X, et al. Synchronous triple primary gastrointestinal malignant tumors treated with laparoscopic surgery: A case report. *Open Med (Wars) [Internet].* 2023[cited 2023 May 29];18(1):20230742. Available from: <https://www.ncbi.nlm.nih.gov/pmc/articles/PMC10320567/pdf/med-2023-0742.pdf> doi: [10.1515/med-2023-0742](https://doi.org/10.1515/med-2023-0742)

261. Joo MK, Park JJ, Kim H, Koh JS, Lee BJ, Chun HJ, et al. Endoscopic versus surgical resection of GI stromal tumors in the upper GI tract. *Gastrointest Endosc.* 2016;83(2):318-26. doi: [10.1016/j.gie.2015.07.034](https://doi.org/10.1016/j.gie.2015.07.034)

262. Julião GPS, Celentano JP, Alexandre FA, Vailati BB. Local Excision and Endoscopic Resections for Early Rectal Cancer. *Clin Colon Rectal Surg.* 2017;30(5):313-23. doi: [10.1055/s-0037-1606108](https://doi.org/10.1055/s-0037-1606108)

263. Justo I, Marcacuzco A, Caso Ó, Manrique A, García-Sesma Á, Calvo J, et al. Modified Chevrel technique for abdominal closure in critically ill patients with abdominal hypertension and limited options for closure. *Hernia.* 2023;27(3):677-85. doi: [10.1007/s10029-023-02797-w](https://doi.org/10.1007/s10029-023-02797-w)

264. Kagaya Y, Arikawa M, Higashino T, Miyamoto S. Autologous abdominal wall reconstruction using anterolateral thigh and iliotibial tract flap after extensive tumor resection: A case series study of 50 consecutive cases. *J Plast Reconstr Aesthet Surg.* 2020;73(4):638-50. doi: [10.1016/j.bjps.2019.11.017](https://doi.org/10.1016/j.bjps.2019.11.017)

265. Kamer E, Acar T, Cengiz F, Durak E, Hacıyanlı M. Laparoscopic

Colorectal Surgery in Patients With Previous Abdominal Surgery: A Single-center Experience and Literature Review. *Surg Laparosc Endosc Percutan Tech.* 2017;27(6):434-9. doi: [10.1097/sle.0000000000000470](https://doi.org/10.1097/sle.0000000000000470)

266. Kao AM, Huntington CR, Otero J, Prasad T, Augenstein VA, Lincourt AE, et al. Emergent Laparoscopic Ventral Hernia Repairs. *J Surg Res.* 2018;232:497-502. doi: [10.1016/j.jss.2018.07.034](https://doi.org/10.1016/j.jss.2018.07.034)

267. Kennedy ED, Simunovic M, Jhaveri K, Kirsch R, Brierley J, Drolet S, et al. Safety and Feasibility of Using Magnetic Resonance Imaging Criteria to Identify Patients With "Good Prognosis" Rectal Cancer Eligible for Primary Surgery: The Phase 2 Nonrandomized QuickSilver Clinical Trial. *JAMA Oncol.* 2019;5(7):961-6. doi: [10.1001/jamaoncol.2019.0186](https://doi.org/10.1001/jamaoncol.2019.0186)

268. Khan RMA, Bughio M, Ali B, Hajibandeh S, Hajibandeh S. Absorbable versus non-absorbable tacks for mesh fixation in laparoscopic ventral hernia repair: A systematic review and meta-analysis. *Int J Surg.* 2018;53:184-92. doi: [10.1016/j.ijss.2018.03.042](https://doi.org/10.1016/j.ijss.2018.03.042)

269. Khot Z, Murphy PB, Sela N, Parry NG, Vogt K, Ball IM. Incidence of Intra-Abdominal Hypertension and Abdominal Compartment Syndrome: A Systematic Review. *J Intensive Care Med.* 2021;36(2):197-202. doi: [10.1177/0885066619892225](https://doi.org/10.1177/0885066619892225)

270. Kim G, Lee KY. Single-incision versus conventional laparoscopic surgery for rectal cancer: a meta-analysis of clinical and pathological outcomes. *Wideochir Inne Tech Maloinwazyjne.* 2022;17(3):387-405. doi: [10.5114/wiitm.2022.118158](https://doi.org/10.5114/wiitm.2022.118158)

271. Kim HJ, Park JW. Surgical outcomes of various surgical approaches for transverse colon cancer. *J Minim Invasive Surg.* 2022;25(1):1-6. doi: [10.7602/jmis.2022.25.1.1](https://doi.org/10.7602/jmis.2022.25.1.1)

272. Kinami S, Nakamura N, Tomita Y, Miyata T, Fujita H, Ueda N, et al. Precision surgical approach with lymph-node dissection in early gastric cancer. *World J Gastroenterol.* 2019;25(14):1640-52. doi: [10.3748/wjg.v25.i14.1640](https://doi.org/10.3748/wjg.v25.i14.1640)

273. Kirkpatrick AW, Nickerson D, Roberts DJ, Rosen MJ, McBeth PB,

Petro CC, et al. Intra-Abdominal Hypertension and Abdominal Compartment Syndrome after Abdominal Wall Reconstruction: Quaternary Syndromes? *Scand J Surg.* 2017;106(2):97-106. doi: [10.1177/1457496916660036](https://doi.org/10.1177/1457496916660036)

274. Klaver CEL, Kappen TM, Borstlap WAA, Bemelman WA, Tanis PJ. Laparoscopic surgery for T4 colon cancer: a systematic review and meta-analysis. *Surg Endosc.* 2017;31(12):4902-12. doi: [10.1007/s00464-017-5544-7](https://doi.org/10.1007/s00464-017-5544-7)

275. Kocarnik JM, Compton K, Dean FE, Fu W, Gaw BL, Harvey JD, et al. Cancer Incidence, Mortality, Years of Life Lost, Years Lived With Disability, and Disability-Adjusted Life Years for 29 Cancer Groups From 2010 to 2019: A Systematic Analysis for the Global Burden of Disease Study 2019. *JAMA Oncol.* 2022;8(3):420-44. doi: [10.1001/jamaoncol.2021.6987](https://doi.org/10.1001/jamaoncol.2021.6987)

276. Köckerling F, Reinhold W, Schug-Pass C. Ventral hernias part 1: Operative treatment techniques. *Chirurg.* 2021;92(7):669-80. doi: [10.1007/s00104-021-01382-0](https://doi.org/10.1007/s00104-021-01382-0)

277. Kokotovic D, Sjølander H, Gögenur I, Helgstrand F. Correlation between early surgical complications and readmission rate after ventral hernia repair. *Hernia.* 2017;21(4):563-8. doi: [10.1007/s10029-017-1606-y](https://doi.org/10.1007/s10029-017-1606-y)

278. Kolosovych I. Significance of long-term monitoring of intra-abdominal pressure in case of acute pathology of the abdominal cavity organs. In: *Proceeding of the IV International Scientific and Practical Conference Modern directions of development of science and technology*; 2023 Jan 30 - Feb 01; Liverpool, Great Britain, Liverpool; 2023, p. 105-6

279. Kolosovych IV, Hanol IV, Cherepenko IV, Lebedieva KO, Korolova KO. Intrabdominal pressure and its correction in acute surgical pathology. *Wiad Lek.* 2022;75(2):372-6. doi: [10.36740/WLek202202108](https://doi.org/10.36740/WLek202202108)

280. Kovac N, Širanović M, Perić M. Relevancy of peritoneal drainage fluid lactate level in patients with intra-abdominal hypertension. *Cogent Medicine* [Internet]. 2017[cited 2023 May 23];4:1308083. Available from: <https://www.tandfonline.com/doi/epdf/10.1080/2331205X.2017.1308083?needAccess=true&role=button> doi: [10.1080/2331205X.2017.1308083](https://doi.org/10.1080/2331205X.2017.1308083)

281. Küçük A, Öztürk D, Pülat H, Öztep ŞE, Çağlar R, Yılmaz EB, et al. Radikal gastrektomi sonrası eş zamanlı kemoradyoterapi uygulanan lokal ileri evre mide kanserlerinde mide kanseri prognostik indeksinin önemi. Mersin Univ Sağlık Bilim Derg. 2022;15(2):301-10. doi: [10.26559/mersinsbd.1059591](https://doi.org/10.26559/mersinsbd.1059591)
282. Kumar N, Palanisamy NV, Parthasarathi R, Sabnis SC, Nayak SK, Palanivelu C. A comparative prospective study of short-term outcomes of extended view totally extraperitoneal (e-TEP) repair versus laparoscopic intraperitoneal onlay mesh (IPOM) plus repair for ventral hernia. Surg Endosc. 2021;35(9):5072-57. doi: [10.1007/s00464-020-07990-x](https://doi.org/10.1007/s00464-020-07990-x)
283. Kumar NP, Bains L, Lal P, Mishra A, Beg MY, Maranna H. Role of intra-abdominal pressure in the outcomes of perforation peritonitis: A prospective observational study. Turk J Surg. 2021;37(3):253-9. doi: [10.47717/turkjsurg.2021.4945](https://doi.org/10.47717/turkjsurg.2021.4945)
284. Kuper TM, Murphy PB, Kaur B, Ott MC. Prophylactic Negative Pressure Wound Therapy for Closed Laparotomy Incisions: A Meta-analysis of Randomized Controlled Trials. Ann Surg. 2020;271(1):67-74. doi: [10.1097/sla.0000000000003435](https://doi.org/10.1097/sla.0000000000003435)
285. Kuwahara H, Salo J, Tukiainen E. Diaphragm reconstruction combined with thoraco-abdominal wall reconstruction after tumor resection. J Plast Surg Hand Surg. 2018;52(3):172-7. doi: [10.1080/2000656x.2017.1372292](https://doi.org/10.1080/2000656x.2017.1372292)
286. Lakhani A, Jamel W, Riddiough GE, Cabalag CS, Stevens S, Liu DS. Prophylactic negative pressure wound dressings reduces wound complications following emergency laparotomies: A systematic review and meta-analysis. Surgery. 2022;172(3):949-54. doi: [10.1016/j.surg.2022.05.020](https://doi.org/10.1016/j.surg.2022.05.020)
287. Lapeña-Rodríguez M, Fernández-Moreno MC, Martínez-Montava E, Muñoz-Fornier E, Ortega J. Late parastomal evisceration. Int J Colorectal Dis. 2020;35(9):1787-9. doi: [10.1007/s00384-020-03628-5](https://doi.org/10.1007/s00384-020-03628-5)
288. Lavanchy JL, Buff SE, Kohler A, Candinas D, Beldi G. Long-term results of laparoscopic versus open intraperitoneal onlay mesh incisional hernia repair: a propensity score-matched analysis. Surg Endosc. 2019;33(1):225-33. doi:

[10.1007/s00464-018-6298-6](https://doi.org/10.1007/s00464-018-6298-6)

289. Lazzati A, Nassif GB, Paolino L. Concomitant Ventral Hernia Repair and Bariatric Surgery: a Systematic Review. *Obes Surg*. 2018;28(9):2949-55. doi: [10.1007/s11695-018-3366-x](https://doi.org/10.1007/s11695-018-3366-x)

290. Le Bian AZ, Genser L, Tabchouri N, Fillol C, Laforest A, Tresallet C, et al. Abdominal lymph node recurrence from colorectal cancer: Resection should be considered as a curative treatment in patients with controlled disease. *Surg Oncol*. 2020;35:206-10. doi: [10.1016/j.suronc.2020.08.019](https://doi.org/10.1016/j.suronc.2020.08.019)

291. LeBlanc AK, Kingsnorth A, Sanders LD. Management of abdominal hernias. 5th ed. Springer International Publishing; 2018. 541 p.

292. Lee L, Abou-Khalil M, Liberman S, Boutros M, Fried GM, Feldman LS. Incidence of incisional hernia in the specimen extraction site for laparoscopic colorectal surgery: systematic review and meta-analysis. *Surg Endosc*. 2017;31(12):5083-93. doi: [10.1007/s00464-017-5573-2](https://doi.org/10.1007/s00464-017-5573-2)

293. Lee L, Edwards K, Hunter IA, Hartley JE, Atallah SB, Albert MR, et al. Quality of Local Excision for Rectal Neoplasms Using Transanal Endoscopic Microsurgery Versus Transanal Minimally Invasive Surgery: A Multi-institutional Matched Analysis. *Dis Colon Rectum*. 2017;60(9):928-35. doi: [10.1097/dcr.0000000000000884](https://doi.org/10.1097/dcr.0000000000000884)

294. Lee S, Kim HH. Minimally invasive surgery in advanced gastric cancer. *Ann Gastroenterol Surg*. 2022;6(3):336-43. doi: [10.1002/ags3.12559](https://doi.org/10.1002/ags3.12559)

295. Lei X, Wang Y, Shan F, Li S, Jia Y, Miao R, et al. Short-and long-term outcomes of laparoscopic versus open gastrectomy in patients with gastric cancer: a systematic review and meta-analysis of randomized controlled trials. *World J Surg Oncol* [Internet]. 2022[cited 2023 Apr 29];20(1):405. Available from: https://www.ncbi.nlm.nih.gov/pmc/articles/PMC9789553/pdf/12957_2022_Article_2818.pdf doi: [10.1186/s12957-022-02818-5](https://doi.org/10.1186/s12957-022-02818-5)

296. Leon M, Chavez L, Surani S. Abdominal compartment syndrome among surgical patients. *World J Gastrointest Surg*. 2021;13(4):330-9. doi: [10.4240/wjgs.v13.i4.330](https://doi.org/10.4240/wjgs.v13.i4.330)

297. Lerchuk O, Feleshtynskiy IaP, Smishchuk VV, Vatamaniuk VF, Svyrydovskiy SA. Intra-abdominal alloplasty combined with the anterior separation technique in giant incisional hernias. *Pol Przegl Chir.* 2018;91(1):1-5. doi: [10.5604/01.3001.0012.7798](https://doi.org/10.5604/01.3001.0012.7798)
298. Lewis M, Benjamin ER, Demetriades D. Intra-abdominal hypertension and abdominal compartment syndrome. *Curr Probl Surg* [Internet]. 2021[cited 2023 May 27];58(11):100971. Available from: <https://www.sciencedirect.com/science/article/abs/pii/S0011384021000149?via%3Dihub> doi: [10.1016/j.cpsurg.2021.100971](https://doi.org/10.1016/j.cpsurg.2021.100971)
299. Li GZ, Doherty GM, Wang J. Surgical Management of Gastric Cancer: A Review. *JAMA Surg.* 2022;157(5):446-54. doi: [10.1001/jamasurg.2022.0182](https://doi.org/10.1001/jamasurg.2022.0182)
300. Li J, Shiomi A. Lateral lymph node dissection in advanced low rectal cancer treatment. *Int J Colorectal Dis.* 2021;36(11):2361-71. doi: [10.1007/s00384-021-03975-x](https://doi.org/10.1007/s00384-021-03975-x)
301. Li J, Wang Y, Wu L. The Comparison of eTEP and IPOM in Ventral and Incisional Hernia Repair: A Systematic Review and Meta-analysis. *Surg Laparosc Endosc Percutan Tech.* 2022;32(2):252-8. doi: [10.1097/sle.0000000000001035](https://doi.org/10.1097/sle.0000000000001035)
302. Liang MK, Holihan JL, Itani K, Alawadi ZM, Gonzalez JRF, Askenasy EP, et al. Ventral Hernia Management: Expert Consensus Guided by Systematic Review. *Ann Surg.* 2017;265(1):80-9. doi: [10.1097/sla.0000000000001701](https://doi.org/10.1097/sla.0000000000001701)
303. Lin D, Yu Z, Chen W, Hu J, Huang X, He Z, et al. Transanal versus laparoscopic total mesorectal excision for mid and low rectal cancer: a meta-analysis of short-term outcomes. *Wideochir Inne Tech Maloinwazyjne.* 2019;14(3):353-65. doi: [10.5114/wiitm.2019.82798](https://doi.org/10.5114/wiitm.2019.82798)
304. Lindmark M, Strigård K, Löwenmark T, Dahlstrand U, Gunnarsson U. Risk Factors for Surgical Complications in Ventral Hernia Repair. *World J Surg.* 2018;42(11):3528-36. doi: [10.1007/s00268-018-4642-6](https://doi.org/10.1007/s00268-018-4642-6)
305. Liu X, Choi MG, Kim K, Kim KM, Kim ST, Park SH, et al. High PD-L1 expression in gastric cancer (GC) patients and correlation with molecular

features. *Pathol Res Pract* [Internet]. 2020[cited 2023 Jun 18];216(4):152881.

Available

from:

<https://www.sciencedirect.com/science/article/pii/S0344033819328171?via%3Dihub> doi: [10.1016/j.prp.2020.152881](https://doi.org/10.1016/j.prp.2020.152881)

306. Liu XY, Wang N, Wang FQ, Dong Q, Ding J. Oncological outcomes of laparoscopic versus open surgery in pT4 colon cancers: A systematic review and meta-analysis. *Int J Surg*. 2018;56:221-33. doi: [10.1016/j.ijssu.2018.06.032](https://doi.org/10.1016/j.ijssu.2018.06.032)

307. Liu XY, Zhang J. A protocol of systematic review and meta-analysis of narrow band imaging endoscopy in detection of early gastric cancer. *Medicine (Baltimore)* [Internet]. 2020[cited 2023 Jun 09];99(29):e21269. Available from: <https://www.ncbi.nlm.nih.gov/pmc/articles/PMC7437755/pdf/medi-99-e21420.pdf> doi: [10.1097/md.00000000000021420](https://doi.org/10.1097/md.00000000000021420)

308. Lo Bianco S, Lanzafame K, Piazza CD, Piazza VG, Provenzano D, Piazza D. Total mesorectal excision laparoscopic versus transanal approach for rectal cancer: A systematic review and meta-analysis. *Ann Med Surg (Lond)* [Internet]. 2022[cited 2023 Jun 24];74:103260. Available from: <https://www.ncbi.nlm.nih.gov/pmc/articles/PMC8802044/pdf/main.pdf> doi: [10.1016/j.amsu.2022.103260](https://doi.org/10.1016/j.amsu.2022.103260)

309. Longchamp G, Meyer J, Christou N, Popeskou S, Roos E, Toso C, et al. Total mesorectal excision with and without lateral lymph node dissection: a systematic review of the literature. *Int J Colorectal Dis*. 2020;35(7):1183-92. doi: [10.1007/s00384-020-03623-w](https://doi.org/10.1007/s00384-020-03623-w)

310. López-Cano M, García-Alamino JM, Antoniou SA, Bennet D, Dietz UA, Ferreira F, et al. EHS clinical guidelines on the management of the abdominal wall in the context of the open or burst abdomen. *Hernia*. 2018;22(6):921-39. doi: [10.1007/s10029-018-1818-9](https://doi.org/10.1007/s10029-018-1818-9)

311. Lordick F, Carneiro F, Cascinu S, Fleitas T, Haustermans K, Piessen G, et al. Gastric cancer: ESMO Clinical Practice Guideline for diagnosis, treatment and follow-up. *Ann Oncol*. 2022;33(10):1005-20. doi: [10.1016/j.annonc.2022.07.004](https://doi.org/10.1016/j.annonc.2022.07.004)

312. Lu J, Dong B, Yang Z, Song Y, Yang Y, Cao J, et al. Clinical Efficacy of Laparoscopic Surgery for T4 Colon Cancer Compared with Open Surgery: A Single Center's Experience. *J Laparoendosc Adv Surg Tech A*. 2019;29(3):333-9. doi: [10.1089/lap.2018.0214](https://doi.org/10.1089/lap.2018.0214)

313. Machlowska J, Baj J, Sitarz M, Maciejewski R, Sitarz R. Gastric Cancer: Epidemiology, Risk Factors, Classification, Genomic Characteristics and Treatment Strategies. *Int J Mol Sci* [Internet]. 2020[cited 2023 Jun 10];21(11):4012. Available from: <https://www.ncbi.nlm.nih.gov/pmc/articles/PMC7312039/pdf/ijms-21-04012.pdf> doi: [10.3390/ijms21114012](https://doi.org/10.3390/ijms21114012)

314. Maleddu A, Zhu J, Clay MR, Wilky BA. Current therapies and future prospective for locally aggressive mesenchymal tumors. *Front Oncol*. 2023;13:1160239. doi: [10.3389/fonc.2023.1160239](https://doi.org/10.3389/fonc.2023.1160239)

315. Marcolin P, de Figueiredo SMP, Constante MM, de Melo VMF, de Araújo SW, Mao RMD, et al. Drain placement in retromuscular ventral hernia repair: a systematic review and meta-analysis. *Hernia*. 2023;27(3):519-26. doi: [10.1007/s10029-023-02792-1](https://doi.org/10.1007/s10029-023-02792-1)

316. Marth C, Landoni F, Mahner S, McCormack M, Gonzalez-Martin A, Colombo N. Cervical cancer: ESMO Clinical Practice Guidelines for diagnosis, treatment and follow-up. *Ann Oncol*. 2018;29(Suppl 4):262. doi: [10.1093/annonc/mdy160](https://doi.org/10.1093/annonc/mdy160)

317. Martis G, Laczik R, Damjanovich L. Significance of the computed tomography assisted morphometry in the surgical planning of eventrated abdominal wall hernias. *Orvosi Hetilap*. 2017;158(7):257-63. doi: [10.1556/650.2017.30667](https://doi.org/10.1556/650.2017.30667)

318. Matsuda T, Sumi Y, Yamashita K, Hasegawa H, Yamamoto M, Matsuda Y, et al. Optimal Surgery for Mid-Transverse Colon Cancer: Laparoscopic Extended Right Hemicolectomy Versus Laparoscopic Transverse Colectomy. *World J Surg*. 2018;42(10):3398-404. doi: [10.1007/s00268-018-4612-z](https://doi.org/10.1007/s00268-018-4612-z)

319. Meng X, Hu YF, Mao XL, Zheng HH, Zhou SK, Zhang Y. Clinical outcomes of endoscopic versus laparoscopic resection for senile patients with gastric gastrointestinal stromal tumours (2 to 4 cm) originating from the muscularis propria layer. *Prz Gastroenterol.* 2022;17(3):196-202. doi: [10.5114/pg.2022.118463](https://doi.org/10.5114/pg.2022.118463)
320. Mericli AF, Baumann DP, Butler CE. Reconstruction of the Abdominal Wall after Oncologic Resection: Defect Classification and Management Strategies. *Plast Reconstr Surg.* 2018;142(3 Suppl):187S-196S. doi: [10.1097/prs.0000000000004877](https://doi.org/10.1097/prs.0000000000004877)
321. Miller KD, Nogueira L, Devasia T, Mariotto AB, Yabroff KR, Jemal A, et al. Cancer treatment and survivorship statistics, 2022. *CA Cancer J Clin.* 2022;72(5):409-36. doi: [10.3322/caac.21731](https://doi.org/10.3322/caac.21731)
322. Milone M, Adamina M, Arezzo A, Bejinariu N, Boni L, Bouvy N, et al. UEG and EAES rapid guideline: Systematic review, meta-analysis, GRADE assessment and evidence-informed European recommendations on TaTME for rectal cancer. *Surg Endosc.* 2022;36(4):2221-32. doi: [10.1007/s00464-022-09090-4](https://doi.org/10.1007/s00464-022-09090-4)
323. Milone M, Degiuli M, Velotti N, Manigrasso M, Vertaldi S, D'Ugo D, et al. Segmental transverse colectomy. Minimally invasive versus open approach: results from a multicenter collaborative study. *Updates Surg.* 2022;74(1):127-35. doi: [10.1007/s13304-021-01159-4](https://doi.org/10.1007/s13304-021-01159-4)
324. Milone M, Manigrasso M, Elmore U, Maione F, Gennarelli N, Rondelli F, et al. Short- and long-term outcomes after transverse versus extended colectomy for transverse colon cancer. A systematic review and meta-analysis. *Int J Colorectal Dis.* 2019;34(2):201-7. doi: [10.1007/s00384-018-3186-4](https://doi.org/10.1007/s00384-018-3186-4)
325. Mitura K. New techniques in ventral hernia surgery - an evolution of minimally-invasive hernia repairs. *Pol Przegl Chir.* 2020;92(3):48-56. doi: [10.5604/01.3001.0013.7857](https://doi.org/10.5604/01.3001.0013.7857)
326. Mizuno H, Nagai H, Maeda S, Miyake H, Yoshioka Y, Yuasa N. Incarcerated sigmoid colon cancer in an inguinal hernia sac associated with an

abdominal wall abscess: a case report. *Surg Case Rep* [Internet]. 2019[cited 2023 May 15];5(1):189. Available from: https://www.ncbi.nlm.nih.gov/pmc/articles/PMC6895366/pdf/40792_2019_Article_742.pdf doi: [10.1186/s40792-019-0742-2](https://doi.org/10.1186/s40792-019-0742-2)

327. Mogoanta SS, Paitici S, Mogoanta CA. Postoperative Follow-Up and Recovery after Abdominal Surgery. In: Zaghal A, El Rifai A. *Abdominal Surgery - A Brief Overview*. IntechOpen; 2021. doi: [10.5772/intechopen.97739](https://doi.org/10.5772/intechopen.97739)

328. Mohamedahmed AYY, Zaman S, Ghassemi N, Ghassemi A, Wuheb AA, Abdalla HEE, et al. Should routine surgical wound drainage after ventral hernia repair be avoided? A systematic review and meta-analysis. *Hernia*. 2023;27(4):781-93. doi: [10.1007/s10029-023-02804-0](https://doi.org/10.1007/s10029-023-02804-0)

329. Mölle B, Ommer A, Lange J, Girona J, editors. *Chirurgische Proktologie*. Springer-Verlag GmbH; 2018. 482 p. doi: [10.1007/978-3-662-54682-6](https://doi.org/10.1007/978-3-662-54682-6)

330. Morales-Conde S, Hernández-Granados P, Tallón-Aguilar L, Verdaguer-Tremolosa M, López-Cano M. Ventral hernia repair in high-risk patients and contaminated fields using a single mesh: proportional meta-analysis. *Hernia*. 2022;26(6):1459-71. doi: [10.1007/s10029-022-02668-w](https://doi.org/10.1007/s10029-022-02668-w)

331. Morar I, Ivashchuk A, Bodyaka V, Domanchuk T, Antoniv A. Features of granulation tissue morphology around the net allotransplant when applying postoperative radiation therapy. *Georgian Medical News*. 2021;313:139-46.

332. Morar I, Ivashchuk O, Bodiaka Yu, Antoniv A, Chuprovska Y. The role of oncological process in occurrence of postoperative eventration. *Georgian Medical News*. 2022;325:13-6.

333. Morar I, Ivashchuk O, Ivashchuk S, Bodiaka V, Antoniv A. Microbiological features of a laparotomy wound complicated by postoperative eventration against the background of an oncological process. *Georgian Medical News*. 2023;340:1-6.

334. Morar IK, Ivashchuk OI, Davydenko IS, Bodiaka VYu, Antoniv AA. Morphological peculiarities of the skin granulation tissue in patients with

malignant neoplasms of the abdominal organs. *Wiad Lek.* 2023;76(1):213-7.

doi: [10.36740/wlek202301129](https://doi.org/10.36740/wlek202301129)

335. Morar IK, Ivashchuk OI, Rohovyi YY, Bodiaka VYu, Antoniv AA. Distinctive characteristics of granulation tissue in laparotomy wounds with underlying oncological processes. *J Med Life.* 2023;16(2):244-53. doi: [10.25122/jml-2022-0200](https://doi.org/10.25122/jml-2022-0200)

336. Morar IK. Features of the influence of abdominal malignant neoplasm on the morphology of the granulation tissue of the laparotomy wound. В: Матеріали 104-ї підсумкової наук.-практ. конф. з міжнар. участю професорсько-викладацького персоналу Буковинського державного медичного університету; 2023 Лют 06, 08, 13; Чернівці. Чернівці: Медуніверситет; 2023, с. 339-40.

337. Morar IK. Some features of the postoperative eventration development on the background of the oncological process. В: Матеріали 103-ї підсумкової наук.-практ. конф. з міжнар. участю професорсько-викладацького персоналу Буковинського державного медичного університету; 2022 Лют 07, 09, 14; Чернівці. Чернівці: Медуніверситет; 2022, с. 361-2.

338. Mori S, Kita Y, Baba K, Yanagi M, Tanabe K, Uchikado Y, et al. Laparoscopic complete mesocolic excision via combined medial and cranial approaches for transverse colon cancer. *Surg Today.* 2017;47(5):643-9. doi: [10.1007/s00595-016-1409-2](https://doi.org/10.1007/s00595-016-1409-2)

339. Morioka D, Izumisawa Y, Ohyama N, Yamaguchi K, Horii N, Asano F, et al. Subcutaneous switching suture technique for hernia defect closure during laparoscopic ventral and incisional hernia repair. *Asian J Endosc Surg.* 2021;14(2):309-13. doi: [10.1111/ases.12839](https://doi.org/10.1111/ases.12839)

340. Morris MP, Mellia JA, Christopher AN, Basta MN, Patel V, Qiu K, et al. Ventral hernia repair with synthetic mesh in a contaminated field: a systematic review and meta-analysis. *Hernia.* 2021;25(4):1035-50. doi: [10.1007/s10029-020-02358-5](https://doi.org/10.1007/s10029-020-02358-5)

341. Morrison BG, Gledhill K, Plymale MA, Davenport DL, Roth JS.

Comparative long-term effectiveness between ventral hernia repairs with biosynthetic and synthetic mesh. *Surg Endosc.* 2023;37(8):6044-50. doi: [10.1007/s00464-023-10082-1](https://doi.org/10.1007/s00464-023-10082-1)

342. Motamedi MAK, Mak NT, Brown CJ, Raval MJ, Karimuddin AA, Giustini D, et al. Local versus radical surgery for early rectal cancer with or without neoadjuvant or adjuvant therapy. *Cochrane Database Syst Rev* [Internet]. 2023[cited 2023 Jun 23];6(6):CD002198. Available from: <https://www.cochranelibrary.com/cdsr/doi/10.1002/14651858.CD002198.pub3/full> doi: [10.1002/14651858.cd002198.pub3](https://doi.org/10.1002/14651858.cd002198.pub3)

343. Müller D, Stier R, Straatman J, Babic B, Schiffmann L, Eckhoff J, et al. ICG lymph node mapping in cancer surgery of the upper gastrointestinal tract. *Chirurgie (Heidelb)*. 2022;93(10):925-33. doi: [10.1007/s00104-022-01659-y](https://doi.org/10.1007/s00104-022-01659-y)

344. Murphy PB, Knowles S, Chadi SA, Vogt K, Brackstone M, Van Koughnett JA, et al. Negative Pressure Wound Therapy Use to Decrease Surgical Nosocomial Events in Colorectal Resections (NEPTUNE): A Randomized Controlled Trial. *Ann Surg.* 2019;270(1):38-42. doi: [10.1097/sla.0000000000003111](https://doi.org/10.1097/sla.0000000000003111)

345. Murphy PB, Parry NG, Sela N, Leslie K, Vogt K, Ball I. Intra-Abdominal Hypertension Is More Common Than Previously Thought: A Prospective Study in a Mixed Medical-Surgical ICU. *Crit Care Med.* 2018;46(6):958-64. doi: [10.1097/ccm.0000000000003122](https://doi.org/10.1097/ccm.0000000000003122)

346. Nagtegaal ID, Odze RD, Klimstra D, Paradis V, Rugge M, Schirmacher P, et al. The 2019 WHO classification of tumours of the digestive system. *Histopathology.* 2020;76(2):182-8. doi: [10.1111/his.13975](https://doi.org/10.1111/his.13975)

347. Nakai N, Yamaguchi T, Kinugasa Y, Shiomi A, Kagawa H, Yamakawa Y, et al. Long-term outcomes after resection of para-aortic lymph node metastasis from left-sided colon and rectal cancer. *Int J Colorectal Dis.* 2017;32(7):999-1007. doi: [10.1007/s00384-017-2806-8](https://doi.org/10.1007/s00384-017-2806-8)

348. Nakamura M, Ojima T, Nakamori M, Katsuda M, Tsuji T, Hayata K, et al. Conversion Surgery for Gastric Cancer with Peritoneal Metastasis Based on the

Diagnosis of Second-Look Staging Laparoscopy. *J Gastrointest Surg.* 2019;23(9):1758-66. doi: [10.1007/s11605-018-3983-7](https://doi.org/10.1007/s11605-018-3983-7)

349. Nardi M Jr, Millo P, Contul RB, Lorusso R, Usai A, Grivon M, et al. Laparoscopic ventral hernia repair with composite mesh: Analysis of risk factors for recurrence in 185 patients with 5 years follow-up. *Int J Surg.* 2017;40:38-44. doi: [10.1016/j.ijssu.2017.02.016](https://doi.org/10.1016/j.ijssu.2017.02.016)

350. Narihiro S, Kitaguchi D, Ikeda K, Hasegawa H, Teramura K, Tsukada Y, et al. Two-team lateral lymph node dissection assisted by the transanal approach for locally advanced lower rectal cancer: comparison with the conventional transabdominal approach. *Surg Endosc.* 2023;37(7):5256-64. doi: [10.1007/s00464-023-10012-1](https://doi.org/10.1007/s00464-023-10012-1)

351. Nasir IUI, Shah MF, Panteleimonitis S, Figueiredo N, Parvaiz A. Spotlight on laparoscopy in the surgical resection of locally advanced rectal cancer: multicenter propensity score match study. *Ann Coloproctol.* 2022;38(4):307-13. doi: [10.3393/ac.2020.01060.0151](https://doi.org/10.3393/ac.2020.01060.0151)

352. Naz A, Abid K, Syed AA, Baig NN, Umer MF, Mehdi H. Comparative evaluation of sublay versus onlay mesh repair for ventral hernia. *J Pak Med Assoc.* 2018;68(5):705-8.

353. Nazyrov FG, Shamsiev AM, Baybekov IM, Eshonhodjaev OD, Davlatov SS. Age-related structural changes in aponeuroses of the rectus abdominal muscles in patients with postoperative ventral hernias. *Клінічна та експериментальна патологія.* 2018;17(3):74-9.

354. Neumann PA, Berlet MW, Friess H. Surgical oncology in the age of multimodality therapy for cancer of the upper and lower gastrointestinal tract. *Expert Rev Anticancer Ther.* 2021;21(5):511-22. doi: [10.1080/14737140.2021.1868991](https://doi.org/10.1080/14737140.2021.1868991)

355. Nienhüser H, Blank S, Sisic L, Kunzmann R, Heger U, Ott K. Gastric stump carcinoma: frequency, treatment, complications and prognosis. *Chirurg.* 2017;88(4):317-27. doi: [10.1007/s00104-016-0296-9](https://doi.org/10.1007/s00104-016-0296-9)

356. O'Connell S, Islam S, Sewell B, Farr A, Knight L, Bashir N, et al.

Hughes abdominal closure versus standard mass closure to reduce incisional hernias following surgery for colorectal cancer: the HART RCT. *Health Technol Assess.* 2022;26(34):1-100. doi: [10.3310/cmwc8368](https://doi.org/10.3310/cmwc8368)

357. Ogawa S, Itabashi M, Inoue Y, Ohki T, Bamba Y, Koshino K, et al. Lateral pelvic lymph nodes for rectal cancer: A review of diagnosis and management. *World J Gastrointest Oncol.* 2021;13(10):1412-24. doi: [10.4251/wjgo.v13.i10.1412](https://doi.org/10.4251/wjgo.v13.i10.1412)

358. Oh BY. Advances in surgery for locally advanced rectal cancer. *Ann Coloproctol.* 2022;38(4):279-80. doi: [10.3393/ac.2022.00493.0070](https://doi.org/10.3393/ac.2022.00493.0070)

359. O'Leary DP, Peirce C, Anglim B, Burton M, Concannon E, Carter M, et al. Prophylactic Negative Pressure Dressing Use in Closed Laparotomy Wounds Following Abdominal Operations: A Randomized, Controlled, Open-label Trial: The P.I.C.O. Trial. *Ann Surg.* 2017;265(6):1082-6. doi: [10.1097/sla.0000000000002098](https://doi.org/10.1097/sla.0000000000002098)

360. Olmi S, Millo P, Piccoli M, Garulli G, Nardi MJ, Pecchini F, et al. Laparoscopic Treatment of Incisional and Ventral Hernia. *JSLS [Internet].* 2021[cited 2023 May 16];25(2):e2021.00007. Available from: <https://www.ncbi.nlm.nih.gov/pmc/articles/PMC8249222/pdf/e2021.00007.pdf> doi: [10.4293/jsls.2021.00007](https://doi.org/10.4293/jsls.2021.00007)

361. O'Neill CH, Platz J, Moore JS, Callas PW, Cataldo PA. Transanal Endoscopic Microsurgery for Early Rectal Cancer: A Single-Center Experience. *Dis Colon Rectum.* 2017;60(2):152-60. doi: [10.1097/dcr.0000000000000764](https://doi.org/10.1097/dcr.0000000000000764)

362. Osei-Tutu E, Osonuga A. Spontaneous evisceration through an incisional hernia: a rare complication in surgical practice. *Journal of Acute Disease.* 2016;5(4):348-9. doi: [10.1016/j.joad.2016.02.001](https://doi.org/10.1016/j.joad.2016.02.001)

363. Ourô S, Ferreira M, Roquete P, Maio R. Transanal versus laparoscopic total mesorectal excision: a comparative study of long-term oncological outcomes. *Tech Coloproctol.* 2022;26(4):279-90. doi: [10.1007/s10151-022-02570-8](https://doi.org/10.1007/s10151-022-02570-8)

364. Pak H, Maghsoudi LH, Soltanian A, Gholami F. Surgical complications in colorectal cancer patients. *Ann Med Surg (Lond).* 2020;55:13-8. doi:

[10.1016/j.amsu.2020.04.024](https://doi.org/10.1016/j.amsu.2020.04.024)

365. Palacios-Fuenmayor LJ, Naranjo-Isaza AM, Fuentes O, Palacio MF, Martelo A, Gómez LR, et al. Intraabdominal desmoid tumor. Clinical clinical case and literature review. *Cir Cir.* 2020;88(3):361-5. doi: [10.24875/ciru.19001011](https://doi.org/10.24875/ciru.19001011)

366. Papatheodorou N Sr, Diamantidis DE, Perente S, Botaitis S. Evisceration of a Small Bowel Segment Through a Drain Site: Lesson Learnt. *Cureus* [Internet]. 2022[cited 2023 Jul 09];14(11):e30996. Available from: <https://www.ncbi.nlm.nih.gov/pmc/articles/PMC9716239/pdf/cureus-0014-00000030996.pdf> doi: [10.7759/cureus.30996](https://doi.org/10.7759/cureus.30996)

367. Park DJ, Park YS, Son SY, Lee JH, Lee HS, Park YS, et al. Long-Term Oncologic Outcomes of Laparoscopic Sentinel Node Navigation Surgery in Early Gastric Cancer: A Single-Center, Single-Arm, Phase II Trial. *Ann Surg Oncol.* 2018;25(8):2357-65. doi: [10.1245/s10434-018-6523-5](https://doi.org/10.1245/s10434-018-6523-5)

368. Park H, Lee TH, Kim SH. Minimally invasive complete mesocolic excision for right colon cancer. *Ann Gastroenterol Surg.* 2020;4(3):234-42. doi: [10.1002/ags3.12331](https://doi.org/10.1002/ags3.12331)

369. Parker SG, Wood CPJ, Butterworth JW, Boulton RW, Plumb AAO, Mallett S, et al. A systematic methodological review of reported perioperative variables, postoperative outcomes and hernia recurrence from randomised controlled trials of elective ventral hernia repair: clear definitions and standardised datasets are needed. *Hernia.* 2018;22(2):215-26. doi: [10.1007/s10029-017-1718-4](https://doi.org/10.1007/s10029-017-1718-4)

370. Peacock O, Chang GJ. The Landmark Series: Management of Lateral Lymph Nodes in Locally Advanced Rectal Cancer. *Ann Surg Oncol.* 2020;27(8):2723-31. doi: [10.1245/s10434-020-08639-8](https://doi.org/10.1245/s10434-020-08639-8)

371. Pechman DM, Cao L, Fong C, Thodiyil P, Surick B. Laparoscopic versus open emergent ventral hernia repair: utilization and outcomes analysis using the ACSNSQIP database. *Surg Endosc.* 2018;32(12):4999-5005. doi: [10.1007/s00464-018-6312-z](https://doi.org/10.1007/s00464-018-6312-z)

372. Penchev D, Kotashev G, Mutafchiyski V. Endoscopic enhanced-view totally extraperitoneal retromuscular approach for ventral hernia repair. *Surg*

Endosc. 2019;33(11):3749-56. doi: [10.1007/s00464-019-06669-2](https://doi.org/10.1007/s00464-019-06669-2)

373. Penna M, Hompes R, Arnold S, Wynn G, Austin R, Warusavitarne J, et al. Transanal Total Mesorectal Excision: International Registry Results of the First 720 Cases. *Ann Surg.* 2017;266(1):111-7. doi: [10.1097/sla.0000000000001948](https://doi.org/10.1097/sla.0000000000001948)

374. Perdawood SK, Thinggaard BS, Bjoern MX. Effect of transanal total mesorectal excision for rectal cancer: comparison of short-term outcomes with laparoscopic and open surgery. *Surg Endosc.* 2018;32(5):2312-21. doi: [10.1007/s00464-017-5926-x](https://doi.org/10.1007/s00464-017-5926-x)

375. Piatnochka VI, Dovha II. Use of NeuroXL Classifier to predict postoperative complications in patients with primary and postoperative ventral hernia in morbid obesity. *Шпитальна хірургія. Журнал імені ЛЯ. Ковальчука.* 2021;4:16-21. doi: [10.11603/2414-4533.2021.4.12711](https://doi.org/10.11603/2414-4533.2021.4.12711)

376. Piatnochka VI, Dziubanovskyi IY, Prodan AM. Increasing safety of surgical interventions in patients with ventral and incisional hernia under comorbidity conditions when performing different types of open hernioplasty. *Art of Medicine.* 2020;3:135-9. doi: [10.21802/artm.2020.3.15.135](https://doi.org/10.21802/artm.2020.3.15.135)

377. Piatnochka VI, Prodan AM. Morphological response to implantation of a polypropylene mesh with a prf membrane in patients with postoperative ventral hernia and undifferentiated connective tissue dysplasia. *International Journal of Medicine and Medical Research.* 2018;4(2):315. doi: [10.11603/IJMMR.2413-6077.2018.2.9695](https://doi.org/10.11603/IJMMR.2413-6077.2018.2.9695)

378. Piccoli M, Pecchini F, Vetrone G, Linguerri R, Sarro G, Rivolta U, et al. Predictive factors of recurrence for laparoscopic repair of primary and incisional ventral hernias with single mesh from a multicenter study. *Sci Rep Internet*. 2022[cited 2023 Jul 06];12(1):4215. Available from: https://www.ncbi.nlm.nih.gov/pmc/articles/PMC8913731/pdf/41598_2022_Article_8024.pdf doi: [10.1038/s41598-022-08024-3](https://doi.org/10.1038/s41598-022-08024-3)

379. Plymale MA, Ragulojan R, Davenport DL, Roth JS. Ventral and incisional hernia: the cost of comorbidities and complications. *Surg Endosc.* 2017;31(1):341-51. doi: [10.1007/s00464-016-4977-8](https://doi.org/10.1007/s00464-016-4977-8)

380. Prabhakaran S, Yang TWW, Johnson N, Bell S, Chin M, Simpson P, et al. Latest evidence on the management of early-stage and locally advanced rectal cancer: a narrative review. *ANZ J Surg.* 2022;92(3):365-72. doi: [10.1111/ans.17429](https://doi.org/10.1111/ans.17429)

381. Prakhar G, Parthasarathi R, Cumar B, Subbaiah R, Nalankilli VP, Raj PP, et al. Extended View: Totally Extra Peritoneal (e-TEP) Approach for Ventral and Incisional Hernia-Early results from a single center. *Surg Endosc.* 2021;35(5):2005-13. doi: [10.1007/s00464-020-07595-4](https://doi.org/10.1007/s00464-020-07595-4)

382. Ramly EP, Crosslin T, Orkin B, Popowich D. Strangulated ileostomy evisceration following lateralizing mesh repair of parastomal hernia. *Hernia.* 2016;20(2):327-30. doi: [10.1007/s10029-014-1259-z](https://doi.org/10.1007/s10029-014-1259-z)

383. Reinpold W, Schröder M, Berger C, Nehls J, Schröder A, Hukauf M, et al. Mini- or Less-open Sublay Operation (MILOS): A New Minimally Invasive Technique for the Extraperitoneal Mesh Repair of Incisional Hernias. *Ann Surg.* 2019;269(4):748-55. doi: [10.1097/sla.0000000000002661](https://doi.org/10.1097/sla.0000000000002661)

384. Ren J, Liu S, Luo H, Wang B, Wu F. Comparison of short-term efficacy of transanal total mesorectal excision and laparoscopic total mesorectal excision in low rectal cancer. *Asian J Surg.* 2021;44(1):181-5. doi: [10.1016/j.asjsur.2020.05.007](https://doi.org/10.1016/j.asjsur.2020.05.007)

385. Ren J, Luo H, Liu S, Wang B, Wu F. Short- and mid-term outcomes of transanal versus laparoscopic total mesorectal excision for low rectal cancer: a meta-analysis. *Ann Surg Treat Res.* 2021;100(2):86-99. doi: [10.4174/astr.2021.100.2.86](https://doi.org/10.4174/astr.2021.100.2.86)

386. Rhemtulla IA, Fischer JP. Retromuscular Sublay Technique for Ventral Hernia Repair. *Semin Plast Surg.* 2018;32(3):120-6. doi: [10.1055/s-0038-1666800](https://doi.org/10.1055/s-0038-1666800)

387. Ringressi MN, Boni L, Freschi G, Scaringi S, Indennitate G, Bartolini I, et al. Comparing laparoscopic surgery with open surgery for long-term outcomes in patients with stage I to III colon cancer. *Surg Oncol.* 2018;27(2):115-22. doi: [10.1016/j.suronc.2018.02.004](https://doi.org/10.1016/j.suronc.2018.02.004)

388. Rivilla MB, Martinez-Barroso K, Morales AP, Gallego FJM.

Abdominal eventration with massive visceral content. *Cir Esp (Engl Ed)*. 2018;96(8):516. doi: [10.1016/j.ciresp.2018.03.001](https://doi.org/10.1016/j.ciresp.2018.03.001)

389. Roberts DJ, Ball CG, Kirkpatrick AW. Increased pressure within the abdominal compartment: intra-abdominal hypertension and the abdominal compartment syndrome. *Curr Opin Crit Care*. 2016;22(2):174-85. doi: [10.1097/mcc.0000000000000289](https://doi.org/10.1097/mcc.0000000000000289)

390. Rodriguez-Acevedo OI, Elstner K, Jacombs A, Martins RT, Craft C, Robinson S, et al. The macquarie system for comprehensive management of complex ventral hernia. *Hernia*. 2020;24(3):509-25. doi: [10.1007/s10029-019-02092-7](https://doi.org/10.1007/s10029-019-02092-7)

391. Rogers WK, Garcia L. Intraabdominal Hypertension, Abdominal Compartment Syndrome, and the Open Abdomen. *Chest*. 2018;153(1):238-50. doi: [10.1016/j.chest.2017.07.023](https://doi.org/10.1016/j.chest.2017.07.023)

392. Ronellenfitch U. Surgical Treatment of Gastrointestinal Cancers. *Cancers (Basel)* [Internet]. 2023[cited 2023 Apr 30];15(14):3743. Available from: <https://www.ncbi.nlm.nih.gov/pmc/articles/PMC10377803/pdf/cancers-15-03743.pdf> doi: [10.3390/cancers15143743](https://doi.org/10.3390/cancers15143743)

393. Roodbeen SX, Penna M, Mackenzie H, Kusters M, Slater A, Jones OM, et al. Transanal total mesorectal excision (TaTME) versus laparoscopic TME for MRI-defined low rectal cancer: a propensity score-matched analysis of oncological outcomes. *Surg Endosc*. 2019;33(8):2459-67. doi: [10.1007/s00464-018-6530-4](https://doi.org/10.1007/s00464-018-6530-4)

394. Rosa F, Alfieri S. Laparoscopic Gastrectomy for Locally Advanced Gastric Cancer. *JAMA Surg*. 2022;157(6):545-6. doi: [10.1001/jamasurg.2021.7582](https://doi.org/10.1001/jamasurg.2021.7582)

395. Rosa F, Schena CA, Laterza V, Quero G, Fiorillo C, Strippoli A, et al. The Role of Surgery in the Management of Gastric Cancer: State of the Art. *Cancers (Basel)* [Internet]. 2022[cited 2023 May 27];14(22):5542. Available from: <https://www.ncbi.nlm.nih.gov/pmc/articles/PMC9688256/pdf/cancers-14-05542.pdf> doi: [10.3390/cancers14225542](https://doi.org/10.3390/cancers14225542)

396. Rosen MJ. Atlas of abdominal wall reconstruction. 2nd ed.

Philadelphia: Elsevier; 2017. 454 p.

397. Rosner B. *Fundamentals of Biostatistics*. 8th ed. Harvard: Harvard University; 2016. 962 p.

398. Roubaud MS, Baumann DP. Flap Reconstruction of the Abdominal Wall. *Semin Plast Surg*. 2018; 32(3):133-40. doi: [10.1055/s-0038-1661381](https://doi.org/10.1055/s-0038-1661381)

399. Ruíz J, Barrios A, Lora A, Vega V, Florez G, Mendivelso F. Extraperitoneal laparoscopic ventral hernia repair: one step beyond. *Hernia*. 2019;23(5):909-4. doi: [10.1007/s10029-019-01904-0](https://doi.org/10.1007/s10029-019-01904-0)

400. Ryan OK, Ryan ÉJ, Creavin B, Rausa E, Kelly ME, Petrelli F, et al. Surgical approach for rectal cancer: A network meta-analysis comparing open, laparoscopic, robotic and transanal TME approaches. *Eur J Surg Oncol*. 2021;47(2):285-95. doi: [10.1016/j.ejso.2020.06.037](https://doi.org/10.1016/j.ejso.2020.06.037)

401. Sabra H, Alimoradi M, El-Helou E, Azaki R, et al. Perforated sigmoid colon cancer presenting as an incarcerated inguinal hernia: A case report. *Int J Surg Case Rep*. 2020;72:108-11. doi: [10.1016/j.ijscr.2020.05.067](https://doi.org/10.1016/j.ijscr.2020.05.067)

402. Sahebally SM, McKevitt K, Stephens I, Fitzpatrick F, Deasy J, Burke JP, et al. Negative Pressure Wound Therapy for Closed Laparotomy Incisions in General and Colorectal Surgery: A Systematic Review and Meta-analysis. *JAMA Surg* [Internet]. 2018[cited 2023 Jun 13];153(11):e183467. Available from: <https://www.ncbi.nlm.nih.gov/pmc/articles/PMC6583074/> doi: [10.1001/jamasurg.2018.3467](https://doi.org/10.1001/jamasurg.2018.3467)

403. Sakamoto E, Ramos MFKP, Pereira MA, Dias AR, Junior UR, Zilberstein B, et al. Staging laparoscopy is still a valuable tool for optimal gastric cancer management. *Arq Bras Cir Dig* [Internet]. 2023[cited 2023 May 20];35:e1700. Available from: <https://www.ncbi.nlm.nih.gov/pmc/articles/PMC9830676/pdf/0102-6720-abcd-35-e1700.pdf> doi: [10.1590/0102-672020220002e1700](https://doi.org/10.1590/0102-672020220002e1700)

404. Salati M, Di Emidio K, Tarantino V, Cascinu S. Second-line treatments: moving towards an opportunity to improve survival in advanced gastric cancer? *ESMO Open*. 2017;2(3):e000206. doi: [10.1136/esmooopen-2017-000206](https://doi.org/10.1136/esmooopen-2017-000206)

405. Salati M, Ghidini M, Paccagnella M, Bonetti LR, Bocconi A, Spallanzani A, et al. Clinical Significance of Molecular Subtypes in Western Advanced Gastric Cancer: A Real-World Multicenter Experience. *Int J Mol Sci* [Internet]. 2023[cited 2023 Jul 08];24(1):813. Available from: <https://www.ncbi.nlm.nih.gov/pmc/articles/PMC9821095/pdf/ijms-24-00813.pdf> doi: [10.3390/ijms24010813](https://doi.org/10.3390/ijms24010813)
406. Sammour T, Chang GJ. Lateral Node Dissection in Low Rectal Cancer: Time for a Global Approach? *Ann Surg*. 2017;266(2):208-9. doi: [10.1097/sla.0000000000002273](https://doi.org/10.1097/sla.0000000000002273)
407. Sánchez LJ, Piccoli M, Ferrari CG, Cocozza E, Cesari M, Maida P, et al. Laparoscopic ventral hernia repair: Results of a two thousand patients prospective multicentric database. *Int J Surg*. 2018;51:31-8. doi: [10.1016/j.ijssu.2018.01.022](https://doi.org/10.1016/j.ijssu.2018.01.022)
408. Schena CA, Laterza V, De Sio D, Quero G, Fiorillo C, Gunawardena G, et al. The Role of Staging Laparoscopy for Gastric Cancer Patients: Current Evidence and Future Perspectives. *Cancers (Basel)* [Internet]. 2023[cited 2023 Jul 10];15(13):3425. Available from: <https://www.ncbi.nlm.nih.gov/pmc/articles/PMC10340245/pdf/cancers-15-03425.pdf> doi: [10.3390/cancers15133425](https://doi.org/10.3390/cancers15133425)
409. Seow W, Dudi-Venkata NN, Bedrikovetski S, Kroon HM, Sammour T. Outcomes of open vs laparoscopic vs robotic vs transanal total mesorectal excision (TME) for rectal cancer: a network meta-analysis. *Tech Coloproctol*. 2023;27(5):345-60. doi: [10.1007/s10151-022-02739-1](https://doi.org/10.1007/s10151-022-02739-1)
410. Sexton RE, Al Hallak MN, Diab M, Azmi AS. Gastric cancer: a comprehensive review of current and future treatment strategies. *Cancer Metastasis Rev*. 2020;39(4):1179-203. doi: [10.1007/s10555-020-09925-3](https://doi.org/10.1007/s10555-020-09925-3)
411. Sharma A. Endolaparoscopic retromuscular repair of smaller midline ventral hernias-too much for too little? *Hernia*. 2021;25(3):561-2. doi: [10.1007/s10029-020-02256-w](https://doi.org/10.1007/s10029-020-02256-w)
412. Shigaki T, Tsukada Y, Teramura K, Hasegawa H, Ikeda K, Nishizawa

Y, et al. Trans-anal surgery with the taTME technique for rectal gastrointestinal stromal tumors: a retrospective study. *Int J Colorectal Dis.* 2022;37(9):1975-82. doi: [10.1007/s00384-022-04233-4](https://doi.org/10.1007/s00384-022-04233-4)

413. Siebert M, Trilling B, Lamotte A, Taton N, Bellier A, Faucheron JL. Similar length of colon is removed regardless of localization in right-sided colonic cancer surgery. *ANZ J Surg.* 2018;88(7-8):E568-72. doi: [10.1111/ans.14276](https://doi.org/10.1111/ans.14276)

414. Siegel RL, Miller KD, Jemal A. Cancer statistics, 2019. *CA Cancer J Clin.* 2019;69(1):7-34. doi: [10.3322/caac.21551](https://doi.org/10.3322/caac.21551)

415. Siegel RL, Miller KD, Sauer AG, Fedewa SA, Butterly LF, Anderson JC, et al. Colorectal cancer statistics, 2020. *CA Cancer J Clin.* 2020;70(3):145-64. doi: [10.3322/caac.21601](https://doi.org/10.3322/caac.21601)

416. Sikar HE, Çetin K. The influence of mesh removal during laparoscopic repair of recurrent ventral hernias on the long-term outcome. *Wideochir Inne Tech Maloinwazyjne.* 2019;14(3):366-73. doi: [10.5114/wiitm.2019.85350](https://doi.org/10.5114/wiitm.2019.85350)

417. Simillis C, Lal N, Thoukididou SN, Kontovounisios C, Smith JJ, Hompes R, et al. Open Versus Laparoscopic Versus Robotic Versus Transanal Mesorectal Excision for Rectal Cancer: A Systematic Review and Network Meta-analysis. *Ann Surg.* 2019;270(1):59-68. doi: [10.1097/sla.0000000000003227](https://doi.org/10.1097/sla.0000000000003227)

418. Sitarz R, Skierucha M, Mielko J, Offerhaus GJA, Maciejewski R, Polkowski WP. Gastric cancer: epidemiology, prevention, classification, and treatment. *Cancer Manag Res.* 2018;10:239-48. doi: [10.2147/cmar.s149619](https://doi.org/10.2147/cmar.s149619)

419. Sluckin TC, Hazen SMJA, Horsthuis K, Beets-Tan RGH, Aalbers AGJ, Beets GL, et al. Evaluation of National Surgical Practice for Lateral Lymph Nodes in Rectal Cancer in an Untrained Setting. *Ann Surg Oncol.* 2023;30(9):5472-85. doi: [10.1245/s10434-023-13460-0](https://doi.org/10.1245/s10434-023-13460-0)

420. Son GM, Lee IY, Lee YS, Kye BH, Cho HM, Jang JH, et al. Is Laparoscopic Complete Mesocolic Excision and Central Vascular Ligation Really Necessary for All Patients With Right-Sided Colon Cancer? *Ann Coloproctol.* 2021;37(6):434-44. doi: [10.3393/ac.2021.00955.0136](https://doi.org/10.3393/ac.2021.00955.0136)

421. Song D, Li Z, Zhou X, Zhang Y, Peng X, Zhou B, et al. Application of

pedicled anterolateral thigh myocutaneous flap for full-thickness abdominal wall reconstruction after tumor resection. *Zhongguo Xiu Fu Chong Jian Wai Ke Za Zhi*. 2019;33(6):712-6. doi: [10.7507/1002-1892.201901005](https://doi.org/10.7507/1002-1892.201901005)

422. Song EJ, Jacobs CD, Palta M, Willett CG, Wu Y, Czito BG. Evaluating treatment protocols for rectal squamous cell carcinomas: the Duke experience and literature. *J Gastrointest Oncol*. 2020;11(2):242-9. doi: [10.21037/jgo.2018.11.02](https://doi.org/10.21037/jgo.2018.11.02)

423. Song YH, Huang WJ, Yan YT, Zhang S, Xie YY, Hada G, et al. Application of double circular suturing technique (DCST) in the repair of large abdominal wall defects after resection of abdominal wall tumor. *Ann Transl Med* [Internet]. 2020[cited 2023 Apr 28];8(6):367. Available from: <https://www.ncbi.nlm.nih.gov/pmc/articles/PMC7186725/pdf/atm-08-06-367.pdf> doi: [10.21037/atm.2020.02.118](https://doi.org/10.21037/atm.2020.02.118)

424. Song Z, Yang D, Yang J, Nie X, Wu J, Song H, et al. Abdominal wall reconstruction following resection of large abdominal aggressive neoplasms using tensor fascia lata flap with or without mesh reinforcement. *Hernia*. 2018;22(2):333-41. doi: [10.1007/s10029-018-1738-8](https://doi.org/10.1007/s10029-018-1738-8)

425. Sosa G, Gandham N, Landeras V, Calimag AP, Lerma E. Abdominal compartment syndrome. *Dis Mon*. 2019;65(1):5-19. doi: [10.1016/j.disamonth.2018.04.003](https://doi.org/10.1016/j.disamonth.2018.04.003)

426. Stabilini C, Garcia-Urena MA, Berrevoet F, Cuccurullo D, Giovannini SC, Dajko M, et al. An evidence map and synthesis review with meta-analysis on the risk of incisional hernia in colorectal surgery with standard closure. *Hernia*. 2022;26(2):411-36. doi: [10.1007/s10029-021-02555-w](https://doi.org/10.1007/s10029-021-02555-w)

427. Stitzenberg KB, Barnes E. Advances in Rectal Cancer Surgery. *Clin Colorectal Cancer*. 2022;21(1):55-62. doi: [10.1016/j.clcc.2022.01.008](https://doi.org/10.1016/j.clcc.2022.01.008)

428. Su J, Deng C, Yin HM. Drain-site hernia after laparoscopic rectal resection: A case report and review of literature. *World J Clin Cases*. 2022;10(8):2637-43. doi: [10.12998/wjcc.v10.i8.2637](https://doi.org/10.12998/wjcc.v10.i8.2637)

429. Sun R, Cong L, Qiu HZ, Lin GL, Wu B, Z Niu B, et al. Safety and prognosis analysis of transanal total mesorectal excision versus laparoscopic

mesorectal excision for mid-low rectal cancer. *Zhonghua Wei Chang Wai Ke Za Zhi*. 2022;25(6):522-30. doi: [10.3760/cma.j.cn441530-20210811-00321](https://doi.org/10.3760/cma.j.cn441530-20210811-00321)

430. Sung H, Ferlay J, Siegel RL, Laversanne M, Soerjomataram I, Jemal A, et al. Global Cancer Statistics 2020: GLOBOCAN Estimates of Incidence and Mortality Worldwide for 36 Cancers in 185 Countries. *CA Cancer J Clin*. 2021;71(3):209-49. doi: [10.3322/caac.21660](https://doi.org/10.3322/caac.21660)

431. Suwa K, Okamoto T, Yanaga K. Closure versus non-closure of fascial defects in laparoscopic ventral and incisional hernia repairs: a review of the literature. *Surg Today*. 2016;46(7):764-73. doi: [10.1007/s00595-015-1219-y](https://doi.org/10.1007/s00595-015-1219-y)

432. Suwa K, Okamoto T, Yanaga K. Is fascial defect closure with intraperitoneal onlay mesh superior to standard intraperitoneal onlay mesh for laparoscopic repair of large incisional hernia? *Asian J Endosc Surg*. 2018;11(4):378-84. doi: [10.1111/ases.12471](https://doi.org/10.1111/ases.12471)

433. Tanabe T, Shida D, Komukai S, Nakamura Y, Tsukamoto S, Kanemitsu Y. Long-term outcomes after surgical dissection of inguinal lymph node metastasis from rectal or anal canal adenocarcinoma. *BMC Cancer* [Internet]. 2019[cited 2023 Jun 07];19(1):733. Available from: https://www.ncbi.nlm.nih.gov/pmc/articles/PMC6657054/pdf/12885_2019_Article_5956.pdf doi: [10.1186/s12885-019-5956-y](https://doi.org/10.1186/s12885-019-5956-y)

434. Tanabe T, Shida D, Tsukamoto S, Morizono G, Taniguchi H, Kanemitsu Y. Metachronous metastasis to inguinal lymph nodes from sigmoid colon adenocarcinoma with abdominal wall metastasis: a case report. *BMC Cancer* [Internet]. 2019[cited 2023 Jun 07];19(1):180. Available from: https://www.ncbi.nlm.nih.gov/pmc/articles/PMC6391797/pdf/12885_2019_Article_5386.pdf doi: [10.1186/s12885-019-5386-x](https://doi.org/10.1186/s12885-019-5386-x)

435. Tandon A, Pathak S, Lyons NJR, Nunes QM, Daniels IR, Smart NJ. Meta-analysis of closure of the fascial defect during laparoscopic incisional and ventral hernia repair. *Br J Surg*. 2016;103(12):1598-607. doi: [10.1002/bjs.10268](https://doi.org/10.1002/bjs.10268)

436. Tei M, Otsuka M, Suzuki Y, Kishi K, Tanemura M, Akamatsu H. Safety and feasibility of single-port laparoscopic low anterior resection for upper

rectal cancer. *Am J Surg.* 2018;216(6):1101-6. doi: [10.1016/j.amjsurg.2018.03.022](https://doi.org/10.1016/j.amjsurg.2018.03.022)

437. Teplyi VV, Kolosovych IV, Bezrodnyi B, Kolosovych AI, Tsyhanok AM, Hanol IV. Prophylaxis and treatment of intra-abdominal hypertension in patients with acute surgical pathology of abdominal organs. *Academia Journal of Microbiology Research* [Internet]. 2019[cited 2023 May 26];5(3):0110. Available from: <http://ir.librarynmu.com/bitstream/123456789/1849/1/AJMR.2019.0110.pdf> doi: [10.15413/ajmr.2019.0110](https://doi.org/10.15413/ajmr.2019.0110)

438. Thakur B, Devkota M, Sharma A, Chaudhary M. Evidence Based Surgical Approach to Locally Advanced Gastric Cancer. *J Nepal Health Res Counc.* 2019;17(2):133-40. doi: [10.33314/jnhrc.v0i0.2055](https://doi.org/10.33314/jnhrc.v0i0.2055)

439. Thalahitiyage N, Ravindrakumar S, Nandasena J, Krishnakumar A, Veerasingam K, Jayarajah U, et al. Spontaneous Evisceration of Incisional Hernia with Strangulation of Small Bowel: A Life Threatening Complication. *Case Rep Surg* [Internet]. 2021[cited 2023 May 27];2021:6684360. Available from: <https://www.ncbi.nlm.nih.gov/pmc/articles/PMC7875617/pdf/CRIS2021-6684360.pdf> doi: [10.1155/2021/6684360](https://doi.org/10.1155/2021/6684360)

440. Thrift AP, Wenker TN, El-Serag HB. Global burden of gastric cancer: epidemiological trends, risk factors, screening and prevention. *Nat Rev Clin Oncol.* 2023;20(5):338-49. doi: [10.1038/s41571-023-00747-0](https://doi.org/10.1038/s41571-023-00747-0)

441. Tian Y, Rong L, Ma Y. Surgical resection after endoscopic resection in patients with T1 colorectal cancer: a meta-analysis. *Int J Colorectal Dis.* 2021;36(3):457-66. doi: [10.1007/s00384-020-03752-2](https://doi.org/10.1007/s00384-020-03752-2)

442. Tidjane A, Tabeti B, Serradj NB, Bensafir S, Ikhlef N, Benmaarouf N. Laparoscopic management of a drain site evisceration of the vermiform appendix, a case report. *Int J Surg Case Rep.* 2018;42:29-33. doi: [10.1016/j.ijscr.2017.11.044](https://doi.org/10.1016/j.ijscr.2017.11.044)

443. Timmer AS, Claessen JJM, I de KoningMB, Haenen SM, Belt EJT, Bastiaansen AJNM, et al. Clinical outcomes of open abdominal wall reconstruction with the use of a polypropylene reinforced tissue matrix: a multicenter retrospective study. *Hernia.* 2022;26(5):1241-50. doi: [10.1007/s10029-022-02604-](https://doi.org/10.1007/s10029-022-02604-)

y

444. Toda K, Kawada K, Sakai Y, Izumi H. Metachronous mediastinal lymph node metastasis from ascending colon cancer: A case report and literature review. *Int J Surg Case Rep.* 2017;41:336-9. doi: [10.1016/j.ijscr.2017.11.008](https://doi.org/10.1016/j.ijscr.2017.11.008)

445. Torkington J, Harries R, O'Connell S, Knight L, Islam S, Bashir N, et al. Incisional hernia following colorectal cancer surgery according to suture technique: Hughes Abdominal Repair Randomized Trial (HART). *Br J Surg.* 2022;109(10):943-50. doi: [10.1093/bjs/znac198](https://doi.org/10.1093/bjs/znac198)

446. Tryliskyy Y, Tyselskyi V, Kebkalo A, Ponomarov N. Systematic review and meta-analysis comparing ventral hernia repair using minimally-invasive extended totally extraperitoneal repair versus intraperitoneal onlay mesh repair. *Pol Przegl Chir.* 2023;95(4):1-5. doi: [10.5604/01.3001.0016.2728](https://doi.org/10.5604/01.3001.0016.2728)

447. Tryliskyy Y, Wong CS, Demykhova I, Tyselskyi V, Kebkalo A, Poylin V, et al. Fascial defect closure versus bridged repair in laparoscopic ventral hernia mesh repair: a systematic review and meta-analysis of randomized controlled trials. *Hernia.* 2022;26(6):1473-81. doi: [10.1007/s10029-021-02533-2](https://doi.org/10.1007/s10029-021-02533-2)

448. Trzeciak PW, Porzezynska J, Ptasinska K. Abdominal Cavity Eventration Treated by Means of the “Open Abdomen” Technique Using the Negative Pressure Therapy System-Case Report and Literature Review. *Pol. Przegl. Chir.* 2015;87(11):592-7.

449. Ugai T, Sasamoto N, Lee HY, Ando M, Song M, Tamimi RM, et al. Is early-onset cancer an emerging global epidemic? Current evidence and future implications. *Nat Rev Clin Oncol.* 2022;19(10):656-73. doi: [10.1038/s41571-022-00672-8](https://doi.org/10.1038/s41571-022-00672-8)

450. van der Reijd DJ, Baetens TR, Gomez Munoz F, Aarts BM, Lahaye MJ, Graafland NM, et al. Percutaneous cryoablation: a novel treatment option in non-visceral metastases of the abdominal cavity after prior surgery. *Abdom Radiol (NY).* 2022;47(9):3345-52. doi: [10.1007/s00261-022-03598-y](https://doi.org/10.1007/s00261-022-03598-y)

451. Veereman G, Vlayen J, Robays J, Fairon N, Stordeur S, Rolfo C, et al. Systematic review and meta-analysis of local resection or transanal endoscopic

microsurgery versus radical resection in stage i rectal cancer: A real standard?

Crit Rev Oncol Hematol. 2017;114:43-52. doi: [10.1016/j.critrevonc.2017.03.008](https://doi.org/10.1016/j.critrevonc.2017.03.008)

452. Vignali A, Elmore U, Milone M, Rosati R. Transanal total mesorectal excision (TaTME): current status and future perspectives. Updates Surg. 2019;71(1):29-37. doi: [10.1007/s13304-019-00630-7](https://doi.org/10.1007/s13304-019-00630-7)

453. Walters SJ, Campbell MJ, Machin D. Medical Statistics. 5th ed. USA: Wiley-Blackwell; 2021. 448 p.

454. Wang J, Wang JC, Song B, XD Dai, Zhang XY. Comparative study of laparoscopic-assisted and open total gastrectomy for Siewert Types II and III adenocarcinoma of the esophagogastric junction. J Cell Physiol. 2019;234(7):11235-9. doi: [10.1002/jcp.27777](https://doi.org/10.1002/jcp.27777)

455. Wang JY, Wang ZQ, Liang SC, Li GX, Shi JL, Wang JL. Plastic surgery for giant metastatic endometrioid adenocarcinoma in the abdominal wall: A case report and review of literature. World J Clin Cases. 2022;10(19):6702-9. doi: [10.12998/wjcc.v10.i19.6702](https://doi.org/10.12998/wjcc.v10.i19.6702)

456. Wang T, Tang R, Meng X, Zhang Y, Huang L, Zhang A, et al. Comparative review of outcomes: single-incision laparoscopic total extra-peritoneal sub-lay (SIL-TES) mesh repair versus laparoscopic intraperitoneal onlay mesh (IPOM) repair for ventral hernia. Updates Surg. 2022;74(3):1117-27. doi: [10.1007/s13304-022-01288-4](https://doi.org/10.1007/s13304-022-01288-4)

457. Wang W, Ai KX, Tao F, Jin KT, Jing YM, Xu GG, et al. Impact of Abdominal Shape on Short-Term Surgical Outcome of Laparoscopy-Assisted Distal Gastrectomy for Gastric Cancer. J Gastrointest Surg. 2016;20(6):1091-7. doi: [10.1007/s11605-016-3125-z](https://doi.org/10.1007/s11605-016-3125-z)

458. Weyhe D, Salzmann D, Gloy K. Prophylaxis of parastomal, perineal and incisional hernias in colorectal surgery. Chirurg. 2021;92(7):621-9. doi: [10.1007/s00104-021-01415-8](https://doi.org/10.1007/s00104-021-01415-8)

459. Whittaker R, Lewis Z, Plymale MA, Nisiewicz M, Ebunoluwa A, Davenport DL, et al. Emergent and urgent ventral hernia repair: comparing recurrence rates amongst procedures utilizing mesh versus no mesh. Surg Endosc.

2022;36(10):7731-7. doi: [10.1007/s00464-022-09101-4](https://doi.org/10.1007/s00464-022-09101-4)

460. Wilkinson N. Management of Rectal Cancer. *Surg Clin North Am.* 2020;100(3):615-28. doi: [10.1016/j.suc.2020.02.014](https://doi.org/10.1016/j.suc.2020.02.014)

461. Wu Q, Wei M, Ye Z, Bi L, Zheng E, Hu T, et al. Laparoscopic Colectomy Versus Open Colectomy for Treatment of Transverse Colon Cancer: A Systematic Review and Meta-Analysis. *J Laparoendosc Adv Surg Tech A.* 2017;27(10):1038-50. doi: [10.1089/lap.2017.0031](https://doi.org/10.1089/lap.2017.0031)

462. Wu Z, Zhou W, Chen F, Wang W, Feng Y. Short-term Outcomes of Transanal versus Laparoscopic Total Mesorectal Excision: A Systematic Review and Meta-Analysis of Cohort Studies. *J Cancer.* 2019;10(2):341-54. doi: [10.7150/jca.27830](https://doi.org/10.7150/jca.27830)

463. Xiao H, Huang R, Li X, Wang Z. Laparoscopic Versus Open Extralevaor Abdominoperineal Excision for Lower Rectal Cancer: A Retrospective Cohort Study in Single Institute. *J Laparoendosc Adv Surg Tech A.* 2021;31(1):71-6. doi: [10.1089/lap.2020.0352](https://doi.org/10.1089/lap.2020.0352)

464. Xu F, Li H, Guo C, Yang Z, Gao J, Zhang X, et al. Incidence and Risk Factors of Surgical Complications and Anastomotic Leakage After Transanal Total Mesorectal Excision for Middle and Low Rectal Cancer. *J Gastrointest Surg.* 2023;27(2):373-81. doi: [10.1007/s11605-022-05546-z](https://doi.org/10.1007/s11605-022-05546-z)

465. Yamada K, Tsukamoto S, Ochiai H, Shida D, Kanemitsu Y. Improving Selection for Resection of Synchronous Para-Aortic Lymph Node Metastases in Colorectal Cancer. *Dig Surg.* 2019;36(5):369-75. doi: [10.1159/000491100](https://doi.org/10.1159/000491100)

466. Yamamoto S, Kanai T, Yo K, Hongo K, Takano K, Tsutsui M, et al. Laparoscopic para-aortic lymphadenectomy for colorectal cancer with clinically suspected lymph node metastasis. *Asian J Endosc Surg.* 2019;12(4):417-22. doi: [10.1111/ases.12666](https://doi.org/10.1111/ases.12666)

467. Yamamoto T, Kawada K, Hida K, Ganeko R, Inamoto S, Yoshitomi M, et al. Optimal treatment strategy for rectal cancer based on the risk factors for recurrence patterns. *Int J Clin Oncol.* 2019;24(6):677-85. doi: [10.1007/s10147-019-01400-6](https://doi.org/10.1007/s10147-019-01400-6)

468. Yan C, Shan F, Ying X, Li Z. Global burden prediction of gastric cancer during demographic transition from 2020 to 2040. *Chin Med J (Engl)*. 2023;136(4):397-406. doi: [10.1097/cm9.0000000000002626](https://doi.org/10.1097/cm9.0000000000002626)

469. Yang S, Yuan Y, Hu H, Li R, Liu K, Zhang W, et al. Survival comparison of Siewert II adenocarcinoma of esophagogastric junction between transthoracic and transabdominal approaches: a joint data analysis of thoracic and gastrointestinal surgery. *Zhonghua Wei Chang Wai Ke Za Zhi*. 2019;22(2):132-42.

470. Yang WJ, Zhao HP, Yu Y, Wang JH, Guo L, Liu JY, et al. Updates on global epidemiology, risk and prognostic factors of gastric cancer. *World J Gastroenterol*. 2023;29(16):2452-68. doi: [10.3748/wjg.v29.i16.2452](https://doi.org/10.3748/wjg.v29.i16.2452)

471. Yang Z, Wang F, Liu S, Guan W. Comparative clinical features and short-term outcomes of gastric and small intestinal gastrointestinal stromal tumours: a retrospective study. *Scientific Reports [Internet]*. 2019[cited 2023 May 13];9(1):10033. Available from: <https://www.nature.com/articles/s41598-019-46520-1> doi: [10.1038/s41598-019-46520-1](https://doi.org/10.1038/s41598-019-46520-1)

472. Ye LP, Zhang Y, Luo DH, Mao XL, Zheng HH, Zhou XB, et al. Safety of Endoscopic Resection for Upper Gastrointestinal Subepithelial Tumors Originating from the Muscularis Propria Layer: An Analysis of 733 Tumors. *Am J Gastroenterol*. 2016;111(6):788-96. doi: [10.1038/ajg.2015.426](https://doi.org/10.1038/ajg.2015.426)

473. Yeow M, Wijerathne S, Lomanto D. Intraperitoneal versus extraperitoneal mesh in minimally invasive ventral hernia repair: a systematic review and meta-analysis. *Hernia*. 2022;26(2):533-41. doi: [10.1007/s10029-021-02530-5](https://doi.org/10.1007/s10029-021-02530-5)

474. Yoshikawa K, Shimada M, Higashijima J, Tokunaga T, Nishi M, Takasu C, et al. Usefulness of Diagnostic Staging Laparoscopy for Advanced Gastric Cancer. *Am Surg*. 2023;89(4):685-90. doi: [10.1177/00031348211038554](https://doi.org/10.1177/00031348211038554)

475. Youn SI, Son SY, Lee K, Won Y, Min S, Park YS, et al. Quality of life after laparoscopic sentinel node navigation surgery in early gastric cancer: a single-center cohort study. *Gastric Cancer*. 2021;24(3):744-51. doi: [10.1007/s10120-020-01145-6](https://doi.org/10.1007/s10120-020-01145-6)

476. Young DO, Kumar AS. Local Excision of Rectal Cancer. *Surg Clin North Am.* 2017;97(3):573-85. doi: [10.1016/j.suc.2017.01.007](https://doi.org/10.1016/j.suc.2017.01.007)
477. Yu J, Huang C, Sun Y, Su X, Cao H, Hu J, et al. Effect of Laparoscopic vs Open Distal Gastrectomy on 3-Year Disease-Free Survival in Patients With Locally Advanced Gastric Cancer: The CLASS-01 Randomized Clinical Trial. *JAMA.* 2019;321(20):1983-92. doi: [10.1001/jama.2019.5359](https://doi.org/10.1001/jama.2019.5359)
478. Yu JF, Goldblatt HE, Alter-Troilo K, Hetzel E, Goldblatt MI. Long-term outcome of absorbable synthetic mesh in clean ventral hernia repairs. *Surg Endosc.* 2022;36(7):5144-8. doi: [10.1007/s00464-021-08885-1](https://doi.org/10.1007/s00464-021-08885-1)
479. Yusubov IA. Results of laparoscopic treatment of postoperative intraperitoneal bleeding. *Світ медицини та біології.* 2022;1:163-7. doi: [10.26724/2079-8334-2022-1-79-163-167](https://doi.org/10.26724/2079-8334-2022-1-79-163-167)
480. Zeng F, Chen L, Liao M, Chen B, Long J, Wu W, et al. Laparoscopic versus open gastrectomy for gastric cancer. *World J Surg Oncol* [Internet]. 2020[cited 2023 Apr 24];18(1):20. Available from: https://www.ncbi.nlm.nih.gov/pmc/articles/PMC6986035/pdf/12957_2020_Article_1795.pdf doi: [10.1186/s12957-020-1795-1](https://doi.org/10.1186/s12957-020-1795-1)
481. Zeng WG, Liu MJ, Zhou ZX, Hu JJ, Wang ZJ. Outcomes of colorectal cancer surgery in nonagenarian patients: a multicenter retrospective study. *J Gastrointest Oncol.* 2021;12(4):1568-76. doi: [10.21037/jgo-21-324](https://doi.org/10.21037/jgo-21-324)
482. Zhang J, Tang Y, Wu X, Wang G, Li T. Sigmoid Colon Cancer Masquerading as a Right Incarcerated Inguinal Hernia: A Case Study and Literature Review. *Front Surg* [Internet]. 2022[cited 2023 May 27];9:832771. Available from: <https://www.ncbi.nlm.nih.gov/pmc/articles/PMC8891130/pdf/fsurg-09-832771.pdf> doi: [10.3389/fsurg.2022.832771](https://doi.org/10.3389/fsurg.2022.832771)
483. Zhang R, Hu H, Zhang J, Zhang L. Desmoid tumor of the abdominal wall: A case report. *Asian J Surg.* 2021;44(12):1592-3. doi: [10.1016/j.asjsur.2021.08.001](https://doi.org/10.1016/j.asjsur.2021.08.001)
484. Zhang X, Gao Y, Dai X, Zhang H, Cheng X, Li Q, et al. Comparison of

short- and long-term outcomes between laparoscope-assisted transanal total mesorectal excision and laparoscopic total mesorectal excision for the treatment of mid and low rectal cancer: a meta-analysis. *Zhonghua Wei Chang Wai Ke Za Zhi*. 2018;21(8):924-35.

485. Zhang X, Gao Y, Dai XL, Zhang HT, Shang ZJ, Cai XY, et al. Short- and long-term outcomes of transanal versus laparoscopic total mesorectal excision for mid-to-low rectal cancer: a meta-analysis. *Surg Endosc*. 2019;33(3):972-85. doi: [10.1007/s00464-018-6527-z](https://doi.org/10.1007/s00464-018-6527-z)

486. Zhang Y, Mao XL, Zhou XB, Yang H, Zhu LH, Chen G, et al. Long-term outcomes of endoscopic resection for small (≤ 4.0 cm) gastric gastrointestinal stromal tumors originating from the muscularis propria layer. *World J Gastroenterol*. 2018;24(27):3030-7. doi: [10.3748/wjg.v24.i27.3030](https://doi.org/10.3748/wjg.v24.i27.3030)

487. Zhao JJ, Liu FL. Laparoscopic proximal gastrectomy and lymph node resection in adenocarcinoma of the esophagogastric junction. *Zhonghua Wei Chang Wai Ke Za Zhi*. 2022;25(2):114-9. doi: [10.3760/cma.j.cn441530-20211103-00446](https://doi.org/10.3760/cma.j.cn441530-20211103-00446)

488. Zhao X, Cao Z, Nie Y, Liu J, Yuan X, Chen J, et al. Retrospective analysis of defect reconstruction after abdominal wall tumor resection in 30 patients. *Hernia*. 2021;25(2):375-81. doi: [10.1007/s10029-020-02219-1](https://doi.org/10.1007/s10029-020-02219-1)

489. Zhao Z, Gu J. Open surgery in the era of minimally invasive surgery. *Chin J Cancer Res*. 2022;34(1):63-5. doi: [10.21147/j.issn.1000-9604.2022.01.06](https://doi.org/10.21147/j.issn.1000-9604.2022.01.06)

490. Zhou H, Shen Y, Zhang Z, Liu X, Zhang J, Chen J. Comparison of outcomes of ventral hernia repair using different meshes: a systematic review and network meta-analysis. *Hernia*. 2022;26(6):1561-71. doi: [10.1007/s10029-022-02652-4](https://doi.org/10.1007/s10029-022-02652-4)

491. Zhou H, Zhang Z, Yang S, Gong X, Liu Y, Du G, et al. Logistic regression analysis of risk factors for intra-abdominal hypertension after giant ventral hernia repair: a retrospective cohort study. *Hernia*. 2023;27(2):305-9. doi: [10.1007/s10029-022-02667-x](https://doi.org/10.1007/s10029-022-02667-x)

492. Zizzo M, Dorma MPF, Zanelli M, Sanguedolce F, Bassi MC, Palicelli

A, et al. Long-Term Outcomes of Surgical Resection of Pathologically Confirmed Isolated Para-Aortic Lymph Node Metastases in Colorectal Cancer: A Systematic Review. *Cancers (Basel)* [Internet]. 2022[cited 2023 Jun 27];14(3):661. Available from: <https://www.ncbi.nlm.nih.gov/pmc/articles/PMC8833834/pdf/cancers-14-00661.pdf> doi: [10.3390/cancers14030661](https://doi.org/10.3390/cancers14030661)

493. Zongo N, Djiguemde AR, Yameogo PB, Ka S, Traoré B, Dem A. Surgery for primary malignant tumors of the abdominal wall: experiences of three African surgical oncology units and review of the literature. *World J Surg Oncol* [Internet]. 2023[cited 2023 Jul 10];21(1):235. Available from: https://www.ncbi.nlm.nih.gov/pmc/articles/PMC10388487/pdf/12957_2023_Article_3125.pdf doi: [10.1186/s12957-023-03125-3](https://doi.org/10.1186/s12957-023-03125-3)

ДОДАТКИ

Додаток А1

Наукові праці, в яких опубліковані основні результати дисертації:

1. Морар ІК. Роль внутрішньочеревної гіпертензії у розвитку післяопераційної евентрації в онкохворих. Буковинський медичний вісник. 2020;24(2):79-85. doi: [10.24061/2413-0737.XXIV.2.94.2020.47](https://doi.org/10.24061/2413-0737.XXIV.2.94.2020.47) **(Фахове видання України)**. *(Здобувач проводив відбір та обстеження хворих, хірургічне втручання, аналіз та статистичну обробку даних, написання та підготовку статті до друку)*.

2. Морар ІК, Іващук ОІ, Бодяка ВЮ, Гушул ІЯ, Гнатюк МГ, Постевка ІД. Післяопераційна евентрація. Клінічна та експериментальна патологія. 2017;16(1):177-81. doi: [10.24061/1727-4338.XVI.1.59.2017.40](https://doi.org/10.24061/1727-4338.XVI.1.59.2017.40) **(Фахове видання України)**. *(Здобувач проводив відбір та обстеження хворих, аналіз та статистичну обробку даних, написання та підготовку статті до друку)*.

3. Морар ІК. Вплив тривалості внутрішньочеревної гіпертензії на виникнення післяопераційної евентрації. Клінічна та експериментальна патологія. 2020;19(3):88-82. doi: [10.24061/1727-4338.XIX.3.73.2020.11](https://doi.org/10.24061/1727-4338.XIX.3.73.2020.11) **(Фахове видання України)**. *(Здобувач проводив відбір та обстеження хворих, хірургічне втручання, аналіз та статистичну обробку даних, написання та підготовку статті до друку)*.

4. Морар ІК. Мікробіологічні особливості лапаротомної рани при виникненні повної евентрації за онкологічного процесу. Клінічна та експериментальна патологія. 2023;22(2):28-33. doi: [10.24061/1727-4338.XXII.2.84.2023.05](https://doi.org/10.24061/1727-4338.XXII.2.84.2023.05) **(Фахове видання України)**. *(Здобувач проводив відбір та обстеження хворих, асистував при хірургічному втручанні, аналіз та статистичну обробку даних, написання та підготовку статті до друку)*.

5. Morar I, Ivashchuk O, Bodiaka Yu, Antoniv A, Chuprovska Y. The role of oncological process in occurrence of postoperative eventration. Georgian Medical News. 2022;325:13-6. *(Scopus, Q4)*. *(Здобувач проводив відбір та*

обстеження хворих, асистував при хірургічному втручанні, аналіз та статистичну обробку даних, написання та підготовку статті до друку).

6. Morar I, Ivashchuk O, Ivashchuk S, Bodiaka V, Antoniv A. Microbiological features of a laparotomy wound complicated by postoperative eventration against the background of an oncological process. Georgian Medical News. 2023;340:1-6. (*Scopus, Q4*). *(Здобувач проводив відбір та обстеження хворих, асистував при хірургічному втручанні, аналіз та статистичну обробку даних, написання та підготовку статті до друку).*

7. Морар ІК. Клінічні особливості виникнення післяопераційної евентрації на тлі онкологічного процесу. Клінічна та експериментальна патологія. 2021;20(4):42-50. doi: [10.24061/1727-4338.XX.4.78.2021.5](https://doi.org/10.24061/1727-4338.XX.4.78.2021.5) (**Фахове видання України**). *(Здобувач проводив відбір та обстеження хворих, хірургічне втручання, аналіз та статистичну обробку даних, написання та підготовку статті до друку).*

8. Морар ІК, Іващук ОІ, Давиденко ІС, Бодяка ВЮ, Власов ВВ. Особливості морфології грануляційної тканини навколо елементів сітчастого імплантату після виконання пластики передньої черевної стінки на тлі злякисного пухлинного процесу. Клінічна анатомія та оперативна хірургія. 2015;14(3):54-7. doi: [10.24061/1727-0847.14.3.2015.13](https://doi.org/10.24061/1727-0847.14.3.2015.13) (**Фахове видання України**). *(Здобувач проводив відбір та обстеження хворих, хірургічне втручання, аналіз та статистичну обробку даних, написання та підготовку статті до друку).*

9. Морар ІК. Клінічне обґрунтування пристрою для попередження післяопераційної евентрації. Клінічна анатомія та оперативна хірургія. 2020;19(1):78-83. doi: [10.24061/1727-0847.19.1.2020.13](https://doi.org/10.24061/1727-0847.19.1.2020.13) (**Фахове видання України**). *(Здобувач проводив відбір та обстеження хворих, хірургічне втручання, аналіз та статистичну обробку даних, написання та підготовку статті до друку).*

10. Morar IK, Ivashchuk OI, Rohovyi YY, Bodiaka VYu, Antoniv AA. Distinctive characteristics of granulation tissue in laparotomy wounds with

underlying oncological processes. J Med Life. 2023;16(2):244-53. doi: [10.25122/jml-2022-0200](https://doi.org/10.25122/jml-2022-0200) (*Scopus, Q3*). (Здобувач проводив відбір та обстеження хворих, хірургічне втручання, аналіз та статистичну обробку даних, написання та підготовку статті до друку).

11. Morar IK, Ivashchuk OI, Davydenko IS, Bodiaka VYu, Antoniv AA. Morphological peculiarities of the skin granulation tissue in patients with malignant neoplasms of the abdominal organs. Wiad Lek. 2023;76(1):213-7. doi: [10.36740/wlek202301129](https://doi.org/10.36740/wlek202301129) (*Scopus, Q4*). (Здобувач проводив відбір та обстеження хворих, хірургічне втручання, аналіз та статистичну обробку даних, написання та підготовку статті до друку).

Наукові праці, що засвідчують апробацію матеріалів дисертації:

12. Морар ІК, Іващук ОІ, Давиденко ІС, Бодяка ВЮ, Чупровська ЮЯ. Особливості морфології грануляційної тканини навколо сітчастого алотрансплантата при передопераційному опроміненні черевної порожнини. Експериментальна і клінічна медицини. 2020;2:4-13. doi: [10.35339/ekm.2020.87.02.01](https://doi.org/10.35339/ekm.2020.87.02.01) (**Фахове видання України**). (Здобувач проводив відбір та обстеження хворих, аналіз та статистичну обробку, написання та підготовку статті до друку).

13. Морар ІК, Власов ВВ, Бодяка ВЮ, Походун КА, Чупровська ЮЯ. Вплив гіалуронової кислоти на морфологічні особливості грануляційної тканини лапаротомної рани при використанні безперервного обвивного шва. Шпитальна хірургія. Журнал імені ЛЯ. Ковальчука. 2019;3:36-42. doi: [10.11603/2414-4533.2019.3.10471](https://doi.org/10.11603/2414-4533.2019.3.10471) (**Фахове видання України**). (Здобувач проводив відбір та обстеження хворих, аналіз та статистичну обробку, написання та підготовку статті до друку).

14. Власов ВВ, Морар ІК, Давиденко ІС, Бодяка ВЮ, Походун КА. Особливості морфології грануляційної тканини лапаротомної рани при використанні різних видів швів. Хірургія України. 2019;4:44-9. doi: [10.30978/SU2019-4-44](https://doi.org/10.30978/SU2019-4-44) (**Фахове видання України**). (Здобувач проводив відбір та

обстеження хворих, аналіз та статистичну обробку, написання та підготовку статті до друку).

15. Morar I, Ivashchuk A, Bodyaka V, Domanchuk T, Antoniv A. Features of granulation tissue morphology around the net allotransplant when applying postoperative radiation therapy. Georgian Medical News. 2021;313:139-46. (*Scopus, Q4*). *(Здобувач проводив відбір та обстеження хворих, аналіз та статистичну обробку, написання та підготовку статті до друку).*

16. Морар ІК, Іващук ОІ, Давиденко ІС, Власов ВВ, Бодяка ВЮ. Особливості формування грануляційної тканини навколо елементів сітчастого імплантату передньої черевної стінки при застосуванні гіалуронової кислоти в експерименті. Клінічна та експериментальна патологія. 2015;14(2):120-5. doi: [10.24061/1727-4338.XIV.2.52.2015.30](https://doi.org/10.24061/1727-4338.XIV.2.52.2015.30) (**Фахове видання України**). *(Здобувач проводив відбір та обстеження хворих, аналіз та статистичну обробку, написання та підготовку статті до друку).*

17. Власов ВВ, Морар ІК, Давиденко ІС, Бодяка ВЮ, Чупровська ЮЯ, Кравчук СЮ. Вплив гіалуронової кислоти на морфологічні особливості грануляційної тканини лапаротомної рани при використанні простих вузлових швів. Харківська хірургічна школа. 2019;5-6:30-5. doi: [10.37699/2308-7005.5-6.2019.06](https://doi.org/10.37699/2308-7005.5-6.2019.06) (**Фахове видання України**). *(Здобувач проводив відбір та обстеження хворих, аналіз та статистичну обробку, написання та підготовку статті до друку).*

18. Морар ІК. Вплив внутрішньочеревної гіпертензії на міцність післяопераційного рубця лапаротомної рани. Вісник Вінницького національного медичного університету. 2020;24(2):223-6. doi: [10.31393/reports-vnmedical-2020-24\(2\)-04](https://doi.org/10.31393/reports-vnmedical-2020-24(2)-04) (**Фахове видання України**). *(Здобувач проводив відбір та обстеження хворих, аналіз та статистичну обробку, написання та підготовку статті до друку).*

19. Морар ІК. Морфологічні особливості грануляційної тканини лапаротомної рани при внутрішньочеревній гіпертензії в експерименті. Шпитальна хірургія. Журнал імені ЛЯ. Ковальчука. 2020;4:29-34. doi:

[10.11603/2414-4533.2020.4.11780](https://doi.org/10.11603/2414-4533.2020.4.11780) (Фахове видання України). (Здобувач проводив відбір та обстеження хворих, аналіз та статистичну обробку, написання та підготовку статті до друку).

20. Морар ІК. Особливості загоєння рани передньої черевної стінки за наявного сітчастого імплантату на тлі онкопроцесу. Хірургія України. 2016;2:65-9. (Фахове видання України). (Здобувач проводив відбір та обстеження хворих, аналіз та статистичну обробку, написання та підготовку статті до друку).

21. Лисенко ВВ, Бодяка ВЮ, Морар ІК. Морфологічні та мікробіологічні особливості грануляційної тканини навколо сітчастого алотрансплантата на тлі онкологічного процесу. Хист. 2017;19:277. (Здобувач проводив відбір та обстеження хворих, аналіз та статистичну обробку, написання тез).

Список праць, які додатково відображають наукові результати дисертації:

22. Морар ІК, Іващук ОІ, Бодяка ВЮ, винахідники; Вищий державний навчальний заклад України «Буковинський державний медичний університет», патентовласник. Спосіб запобігання розвитку післяопераційної евентрації. Патент України № 120206. 2017 Жов 25. (Здобувач провів інформаційно-патентний пошук, експериментальне дослідження, оформлення та відправлення заявки та матеріалів).

23. Морар ІК, Іващук ОІ, Бодяка ВЮ, Гушул ІЯ, Шульгіна ВВ, Чупровська ЮЯ, винахідники; Вищий державний навчальний заклад України «Буковинський державний медичний університет», патентовласник. Пристрій для попередження та лікування післяопераційної евентрації. Патент України № 123160. 2018 Лют 12. (Здобувач провів інформаційно-патентний пошук, експериментальне дослідження, оформлення та відправлення заявки та матеріалів).

24. Морар ІК, винахідник; Вищий державний навчальний заклад України «Буковинський державний медичний університет», патентовласник. Джерело вакууму для дренажно-вакуумної системи. Патент України № 123150. 2018 Лют 12. *(Здобувач провів інформаційно-патентний пошук, експериментальне дослідження, оформлення та відправлення заявки та матеріалів).*

25. Морар ІК, Іващук ОІ, Бодяка ВЮ, Шульгіна ВВ, Лисенко ВВ, винахідники; Вищий державний навчальний заклад України «Буковинський державний медичний університет», патентовласник. Дренажна трубка для дренажно-вакуумної системи. Патент України № 123149. 2018 Лют 12. *(Здобувач провів інформаційно-патентний пошук, експериментальне дослідження, оформлення та відправлення заявки та матеріалів).*

26. Морар ІК, Іващук ОІ, Бодяка ВЮ, Гушул ІЯ, Унгурян ВП, винахідники; Морар ІК, Іващук ОІ, Бодяка ВЮ, Гушул ІЯ, Унгурян ВП, патентовласники. Спосіб імплантації сітчастого алотрансплантата в тканини м'язово-апоневротичного шару передньої черевної стінки лабораторного щура. Патент України № 106161. 2016 Кві 25. *(Здобувач провів інформаційно-патентний пошук, експериментальне дослідження, оформлення та відправлення заявки та матеріалів).*

27. Морар ІК, Іващук ОІ, Бодяка ВЮ, винахідники; Вищий державний навчальний заклад України «Буковинський державний медичний університет», патентовласник. Пристрій для попередження післяопераційної евентрації. Патент України № 120209. 2017 Жов 25. *(Здобувач провів інформаційно-патентний пошук, експериментальне дослідження, оформлення та відправлення заявки та матеріалів).*

28. Морар ІК. Спосіб акцентованого лікування післяопераційної евентрації лапаротомної рани на тлі онкологічного процесу. Свідоцтво на раціоналізаторську пропозицію № 04/23. Чернівці: БДМУ; 2023. *(Здобувач провів інформаційний пошук, експериментальне дослідження, оформлення та відправлення заявки та матеріалів).*

29. Морар ІК, Іващук ОІ. Спосіб попередження післяопераційної евентрації лапаротомної рани на тлі онкологічного процесу. Свідоцтво на раціоналізаторську пропозицію № 05/23. Чернівці: БДМУ; 2023. *(Здобувач провів інформаційний пошук, експериментальне дослідження, оформлення та відправлення заявки та матеріалів).*

30. Морар ІК. Спосіб попередження післяопераційної евентрації лапаротомної рани на тлі онкологічного процесу з використанням сітчастого алотрансплантату. Свідоцтво на раціоналізаторську пропозицію № 06/23. Чернівці: БДМУ; 2023. *(Здобувач провів інформаційний пошук, експериментальне дослідження, оформлення та відправлення заявки та матеріалів).*

31. Морар ІК, Іващук ОІ. Спосіб попередження та лікування післяопераційної евентрації лапаротомної рани на тлі онкологічного процесу. Свідоцтво на раціоналізаторську пропозицію № 07/23. Чернівці: БДМУ; 2023. *(Здобувач провів інформаційний пошук, експериментальне дослідження, оформлення та відправлення заявки та матеріалів).*

32. Морар ІК, Іващук ОІ. Спосіб лікування неповної післяопераційної евентрації при накопиченні ексудату під шкірою лапаротомної рани на тлі онкологічного процесу шляхом дренивання. Свідоцтво на раціоналізаторську пропозицію № 08/23. Чернівці: БДМУ; 2023. *(Здобувач провів інформаційний пошук, експериментальне дослідження, оформлення та відправлення заявки та матеріалів).*

33. Морар ІК, Іващук ОІ, Бодяка ВЮ, Шульгіна ВВ, Лисенко ВВ. Дренажна трубка для дренажно-вакуумної системи. Реєстраційний № 495/4/17. Перелік наукової (науково-технічної) продукції, призначеної для впровадження досягнень медичної науки у сферу охорони здоров'я. 2018;4. *(Здобувач провів інформаційний пошук, оформлення та відправлення заявки та матеріалів).*

34. Морар ІК, Іващук ОІ, Бодяка ВЮ, Гушул ІЯ, Шульгіна ВВ, Чупровська ЮЯ. Пристрій для попередження та лікування післяопераційної

евентрації. Реєстраційний № 496/4/17. Перелік наукової (науково-технічної) продукції, призначеної для впровадження досягнень медичної науки у сферу охорони здоров'я. 2018;4. *(Здобувач провів інформаційний пошук, оформлення та відправлення заявки та матеріалів).*

35. Морар ІК, Іващук ОІ, Бодяка ВЮ. Спосіб запобігання розвитку післяопераційної евентрації. Реєстраційний № 497/4/17. Перелік наукової (науково-технічної) продукції, призначеної для впровадження досягнень медичної науки у сферу охорони здоров'я. 2018;4. *(Здобувач провів інформаційний пошук, оформлення та відправлення заявки та матеріалів).*

36. Морар ІК, Іващук ОІ, Бодяка ВЮ. Пристрій для попередження післяопераційної евентрації. Реєстраційний № 498/4/17. Перелік наукової (науково-технічної) продукції, призначеної для впровадження досягнень медичної науки у сферу охорони здоров'я. 2018;4. *(Здобувач провів інформаційний пошук, оформлення та відправлення заявки та матеріалів).*

Додаток А2

Апробація результатів дисертації:

1. Іващук ОІ, Бодяка ВЮ, Морар ІК. Морфологія грануляційної тканини навколо елементів сітчастого трансплантата після виконання пластики передньої черевної стінки на фоні злякисного пухлинного процесу. В: Матеріали наук.-практ. конф. Мінімальна залишкова хвороба при солідних пухлинах; 2015 Жов 22-23; Київ. Онкологія. 2015;17(3):209-10.
2. Морар ІК, Бодяка ВЮ. Морфологія тканин навколо сітчастого трансплантата на фоні онкопроцесу. В: Матеріали Всеукр. наук.-практ. конф. з міжнар. участю Сучасні підходи в лікуванні онкологічних хворих; 2015 Тра 21-22; Вінниця. Вінниця; 2015, с. 201-2.
3. Іващук ОІ, Бодяка ВЮ, Морар ІК. Особливості репарації лапаротомної рани на тлі онкопроцесу. В: Матеріали XIII з'їзду онкологів та радіологів України; 2016 Тра 26-28; Київ. Київ; 2016.
4. Іващук ОІ, Морар ІК, Бодяка ВЮ. Особливості репарації тканин навколо сітчастого алотрансплантату при застосуванні гіалуронової кислоти в експерименті. В: Матеріали наук.-практ. конф. з міжнар. участю Актуальні питання клінічної анатомії та оперативної хірургії; 2016 Бер 24-25; Чернівці. Чернівці: Медуніверситет; 2016, с. 111-3.
5. Іващук ОІ, Морар ІК, Пахолко ЛП, Дутка ЛД. Особливості морфології грануляційної тканини навколо сітчастого алотрансплантата при передопераційному застосуванні дистанційної гамма-терапії. В: Матеріали VII з'їзду Українського товариства радіаційних онкологів (УТРО) за участі міжнар. фахівців; 2017 Чер 28-30; Чернівці. Чернівці; 2017, с. 44-6.
6. Ivashchuk OI, Morar IK, Bodayaka VYu, Gushul IYa. Peculiarities of morphology of granulation tissue round the elements of reticular implant of the anterior abdominal wall when using hyaluronic acid in experiment. В: Матеріали 98-ї підсумкової наук. конф. професорсько-викладацького персоналу Вищого державного навчального закладу України «Буковинський державний

медичний університет»; 2017 Лют 13, 15, 20; Чернівці. Чернівці: БДМУ; 2017, с. 293-4.

7. Морар ІК, Бодяка ВЮ. Особливості репарації лапаротомної рани на тлі онкологічного процесу. В: Матеріали 98-ї підсумкової наук. конф. професорсько-викладацького персоналу Вищого державного навчального закладу України «Буковинський державний медичний університет»; 2017 Лют 13, 15, 20; Чернівці. Чернівці: БДМУ; 2017, с. 289)

8. Морар ІК. Морфологічні особливості грануляційної тканини лапаротомної рани при використанні безперервного обвивного шва, швів та гіалуронової кислоти. В: Матеріали 100-ї підсумкової наук. конф. професорсько-викладацького персоналу Вищого державного навчального закладу України «Буковинський державний медичний університет»; 2019 Лют 11, 13, 18; Чернівці. Чернівці: БДМУ; 2019, с. 391-2.

9. Іващук ОІ, Морар ІК. Особливості виникнення післяопераційної евентрації в онкохворих. In: Proceedings of the XIII International scientific and practical conference Perspectives of development of science and practice; 2021 Dec 14-17; Prague, Czech Republic. Prague; 2021, p. 254-6.

10. Ivashchuk IA, Morar IK. Intra-abdominal hypertension as one of the factor of occurrence of postoperative eventration. In: Proceedings of the Latin American International conference on natural and applied sciences; 2021 Nov 05-06; Villahermosa, Mexico. Villahermosa; 2021.

11. Морар ІК. Особливості морфології грануляційної тканини лапаротомної рани за внутрішньочеревної гіпертензії в експерименті. В: Матеріали 102-ї підсумкової наук.-практ. конф. з міжнар. участю професорсько-викладацького персоналу Буковинського державного медичного університету; 2021 Лют 08, 10, 15; Чернівці. Чернівці: Медуніверситет; 2021, с. 344-5.

12. Morar IK. Some features of the postoperative eventration development on the background of the oncological process. В: Матеріали 103-ї підсумкової наук.-практ. конф. з міжнар. участю професорсько-викладацького персоналу

Буковинського державного медичного університету; 2022 Лют 07, 09, 14; Чернівці. Чернівці: Медуніверситет; 2022, с. 361-2.

13. Morar IK. Features of the influence of abdominal malignant neoplasm on the morphology of the granulation tissue of the laparotomy wound. В: Матеріали 104-ї підсумкової наук.-практ. конф. з міжнар. участю професорсько-викладацького персоналу Буковинського державного медичного університету; 2023 Лют 06, 08, 13; Чернівці. Чернівці: Медуніверситет; 2023, с. 339-40.

Додаток Б 1



«ЗАТВЕРДЖУЮ»
Університетська клініка
ВНМУ ім. М.І.Пирогова
Медичний директор

доц. Олександр СТОПІНЧУК

« 19 » 06 20 23 р.

Акт впровадження № 13

- 1 **Пропозиція для впровадження:** Спосіб запобігання розвитку післяопераційної евентрації.
- 2 **Установа-розробник:** Вищий державний навчальний заклад України "Буковинський державний медичний університет" МОЗ України. – № у 2017 04180 заявл. 27.04.2017.; опубл. 25.10.2017, Бюл. № 20
- 3 **Джерело інформації:**
Морар І.К., Івашук О.І., Бодяка В.Ю., Гушул І.Я., Постевка І.Д. Спосіб запобігання розвитку післяопераційної евентрації шляхом використання сітчастого алотрансплантату після виконання основного етапу оперативного втручання та після зашивання країв очеревини лапаротомної рани, який відрізняється тим, що при зшиванні м'язово-апоневротичного шару в окремі вузлові шви захоплюють попередньо змодельовану смужку комбінованого сітчастого алотрансплантату, яка по довжині відповідає розмірам рани, а по ширині досягає внутрішніх країв прямих м'язів живота, додатково її краї фіксують до передньої пластинки піхви обох прямих м'язів живота та зашивають підшкірно-жирову клітковину
Впроваджено в хірургічному відділенні університетської клініки ВНМУ ім. М.І.Пирогова.
- 4 **Терміни впровадження:** 2021 – 2023 роки.
- 5 **Загальна кількість спостережень - 33**
- 6 **Результати застосування методу**
: **Позитивна кількість спостереження – 32**
: **Негативна кількість спостережень - 1**
- 7
- 8 **Результати впровадження:** використання результатів роботи Морара І.К. у лікувальному процесі дозволяє покращити лікування хворих при виникненні післяопераційної евентраціїє.
- 9 **Зауваження пропозиції:** зауважень немає.

Завідувач відділення

Геннадій ТУЛЬЧИНСЬКИЙ

« 19 » 06 2023 р.

Додаток Б 2



«ЗАТВЕРДЖУЮ»

Міська клінічна лікарня № 2

імені проф. О.О. Шалімова»

Харківської міської ради

Директор

О.Б. Даценко

07 07 2023 р.

Акт впровадження № 12

- 1 **Пропозиція для впровадження:** Спосіб запобігання розвитку післяопераційної евентрації.
- 2 **Установа-розробник:** Вищий державний навчальний заклад України “Буковинський державний медичний університет” МОЗ України. – № у 2017 04180 заявл. 27.04.2017.; опубл. 25.10.2017, Бюл. № 20
- 3 **Джерело інформації:**
Морар І.К., Івашук О.І., Бодяка В.Ю., Гушул І.Я., Постевка І.Д. Спосіб запобігання розвитку післяопераційної евентрації шляхом використання сітчастого алотрансплантату після виконання основного етапу оперативного втручання та після зашивання країв очеревини лапаротомної рани, який відрізняється тим, що при зашиванні м'язово-апоневротичного шару в окремі вузлові шви захоплюють попередньо змодельовану смужку комбінованого сітчастого алотрансплантату, яка по довжині відповідає розмірам рани, а по ширині досягає внутрішніх країв прямих м'язів живота, додатково її краї фіксують до передньої пластинки піхви обох прямих м'язів живота та зашивають підшкірно-жирову клітковину
- 4 **Впроваджено** в хірургічному відділенні №1 КНП « Міська клінічна лікарня № 2 імені проф. О.О. Шалімова» Харківської міської ради
- 5 **Терміни впровадження:** 2022 – 2023 роки.
- 6 **Загальна кількість спостережень - 37**
- 7 **Результати застосування методу**
- **Позитивна кількість спостереження – 36**
- **Негативна кількість спостережень - 1**
- 8 **Результати впровадження:** використання результатів роботи Морара І.К. у лікувальному процесі дозволяє покращити лікування хворих при виникненні післяопераційної евентраціїє.
- 9 **Зауваження пропозиції:** зауважень немає.

Завідувач хірургічного
відділення № 1

І.А. Петленко

« 07 » 07 2023 р.

Додаток Б 3

«ЗАТВЕРДЖУЮ»
 Проректор закладу вищої освіти
 з науково-педагогічної роботи
 та міжнародних зв'язків
 Вінницького національного
 медичного університету
 ім. М.І.Пирогова МОЗ України

професор Ліна АРІДРУШКО
 « 15 » 06 2023 р.

Акт впровадження № 11

1. **Пропозиція для впровадження:** Пристрій для попередження та лікування післяопераційної евентерації.
2. **Установа-розробник:** Вищий державний навчальний заклад України "Буковинський державний медичний університет" МОЗ України. – № у 2017 09398 заявл. 25.09.2017.; опубл. 12.02.2018, Бюл. № 3.
3. **Джерело інформації:**
 Морар І.К., Іващук О.І., Бодяка В.Ю., Гушул І.Я., Шульгіна В.В., Чупровська Ю.Я
 Пристрій для попередження та лікування післяопераційної евентерації, який містить пристосування для проведення лігатур укріплюючих швів, що йдуть через всі шари передньої черевної стінки, та зав'язування їх, який відрізняється тим, що пристрій складається з набору поліхлорвінілових трубок довжиною 170,0 мм та зовнішнім діаметром 4,0 мм для проведення через товщу передньої черевної стінки паралельно вздовж лапаротомної рани, відступивши на 2,0-3,0 см від її краю і попередньо надрізавши шкіру, з метою проведення крізь просвіт трубок капронових лігатур відповідного діаметра, кінці яких зав'язуються над лапаротомною ранною після її поширеного традиційного зшивання, дистальна частина яких меншого радіуса та зігнута під кутом 95°, що при введенні знаходиться на рівні очеревини, а проксимальна містить порт, який обрізається після введення трубки; та металевого стилета, скошеного під гострим кутом для введення поліхлорвінілових трубок через товщу передньої черевної стінки заведенням його у просвіт трубки до повного вирівнювання останньої з метою проколівання шарів тканин.
4. **Впроваджено** на кафедрі загальної хірургії ВНМУ ім. М.І.Пирогова МОЗ України.
5. **Терміни впровадження:** 2022 – 2023 роки.
6. **Результати впровадження:** у навчальний процес кафедри при читанні лекцій та практичних занять.
7. **Зауваження пропозиції:** зауважень немає.

Відповідальний за впровадження:
 Завідувач кафедри загальної хірургії
 ВНМУ ім. М.І.Пирогова МОЗ України
 д. мед. н., проф.



Сергій ХІМІЧ

« 15 » серпня 2023 р.

Додаток Б 4



Акт впровадження № 10

1. **Пропозиція для впровадження:** Пристрій для попередження та лікування післяопераційної евентрації.
2. **Установа-розробник:** Вищий державний навчальний заклад України "Буковинський державний медичний університет" МОЗ України. – № у 2017 09398 заявл. 25.09.2017.; опубл. 12.02.2018, Бюл. № 3.
3. **Джерело інформації:**
Морар І.К., Іващук О.І., Бодяка В.Ю., Гушул І.Я., Шульгіна В.В., Чупровська Ю.Я
Пристрій для попередження та лікування післяопераційної евентрації, який містить пристосування для проведення лігатур укріплюючих швів, що йдуть через всі шари передньої черевної стінки, та зав'язування їх, який **відрізняється** тим, що пристрій складається з набору поліхлорвінілових трубок довжиною 170,0 мм та зовнішнім діаметром 4,0 мм для проведення через товщу передньої черевної стінки паралельно вздовж лапаротомної рани, відступивши на 2,0-3,0 см від її краю і попередньо надрізавши шкіру, з метою проведення крізь просвіт трубок капронових лігатур відповідного діаметра, кінці яких зав'язуються над лапаротомною раною після її пошарового традиційного зшивання, дистальна частина яких меншого радіуса та зігнута під кутом 95°, що при введенні знаходиться на рівні очеревини, а проксимальна містить порт, який обрізається після введення трубки; та металевого стилета, скошеного під гострим кутом для введення поліхлорвінілових трубок через товщу передньої черевної стінки заведенням його у просвіт трубки до повного вирівнювання останньої з метою проколювання шарів тканин.
4. **Впроваджено** на кафедрі хірургії №6. ХНМУ(ННІПО)
5. **Терміни впровадження:** 2022 – 2023 роки.
6. **Результати впровадження:** у навчальний процес кафедри при читанні лекцій та практичних занять.
7. **Зауваження пропозицій:** зауважень немає.

Відповідальний за впровадження:
д. мед.н., професорка

Т.І. Гамм

В.о. завідувача кафедри хірургії №6
ХНМУ(ННІПО)
д. мед. н., доцент

І.М. Мамонтов

« 03 » 07 2023 р.

Додаток Б 5



«ЗАТВЕРДЖУЮ»

Проректор

з науково-педагогічної роботи

Буковинського державного

медичного університету

М. Ходоровський

2023 р.

Акт впровадження № 9

1. **Пропозиція для впровадження:** Пристрій для попередження та лікування післяопераційної есентерації.
2. **Установа-розробник:** Вищий державний навчальний заклад України "Буковинський державний медичний університет" МОЗ України. – № у 2017 09398 заявл. 25.09.2017.; опубл. 12.02.2018, Бюл. № 3.
3. **Джерело інформації:**
Морар І.К., Іванчук О.І., Бодяка В.Ю., Гушуд І.Я., Шульгіна В.В., Чупровська Ю.Я. Пристрій для попередження та лікування післяопераційної есентерації, який містить пристосування для проведення лігатур укріплюючих швів, що йдуть через всі шари передньої черевної стінки, та зав'язування їх, який відрізняється тим, що пристрій складається з набору поліхлорвінілових трубок довжиною 170,0 мм та зовнішнім діаметром 4,0 мм для проведення через товщу передньої черевної стінки паралельно вздовж лапаротомної рани, відступивши на 2,0-3,0 см від її краю і попередньо надрізавши шкіру, з метою проведення крізь проєвіт трубок капронових лігатур відповідного діаметра, кінці яких зав'язуються над лапаротомною раною після її поширеного традиційного зшивання, дистальна частина яких меншого радіуса та зігнута під кутом 95°, що при введенні знаходиться на рівні очеревини, а проксимальна містить порт, який обрізається після введення трубки; та металевого стилета, скошеного під гострим кутом для введення поліхлорвінілових трубок через товщу передньої черевної стінки заведенням його у проєвіт трубки до повного вирівнювання останньої з метою проколювання шарів тканин.
4. **Впроваджено** на кафедрі онкології та радіології Буковинського державного медичного університету МОЗ України.
5. **Терміни впровадження:** 2022 – 2023 роки.
6. **Результати впровадження:** у навчальний процес кафедри при читанні лекцій та практичних занять.
7. **Зауваження пропозиції:** зауважень немає.

Відповідальний за впровадження:
Завідувач кафедри онкології та радіології
Буковинського державного
медичного університету МОЗ України
д. мед. н., доцент

В.Ю. Бодяка

« 12 » 07 2023 р.

Додаток Б 6

«ЗАТВЕРДЖУЮ»
 КНП «Хмельницька обласна лікарня»
 обласної ради
 Головний директор



М. Цуглевич
 07 2023 р.

Акт впровадження № 8

- 1 **Пропозиція для впровадження:** Спосіб запобігання розвитку післяопераційної есентрації.
- 2 **Установа-розробник:** Вищий державний навчальний заклад України "Буковинський державний медичний університет" МОЗ України. – № и 2017 04180 заявл. 27.04.2017.; опубл. 25.10.2017, Бюл. № 20
- 3 **Джерело інформації:**
 Морар І.К., Івашук О.І., Бодяка В.Ю., Гушуд І.Я., Постєвка І.Д. Спосіб запобігання розвитку післяопераційної есентрації шляхом використання сітчастого алотрансплантату після виконання основного етапу оперативного втручання та після зашивання країв очеревини лапаротомної рани, який відрізняється тим, що при зшиванні м'язово-апоневротичного шару в окремі вузли шви захоплюють попередньо змодельовану смужку комбінованого сітчастого алотрансплантату, яка по довжині відповідає розмірам рани, а по ширині досягає внутрішніх країв прямих м'язів живота, додатково її краї фіксують до передньої пластинки піхви обох прямих м'язів живота та зашивають підшкірно-жирову клітковину
Впроваджено Відділення реконструктивної хірургії і гнійних перитоніті з центром гострих шлунково-кишкових кровотеч .
- 4 **Терміни впровадження:** 2022 – 2023 роки.
- 5 **Загальна кількість спостережень - 53**
- 6 **Результати застосування методу**
 - Позитивна кількість спостереження – 50
 - Негативна кількість спостережень - 3
- 7 **Результати впровадження:** використання результатів роботи Морара І.К. у лікувальному процесі дозволяє покращити лікування хворих при виникненні післяопераційної есентраціїє.
- 8 **Зауваження пропозиції:** зауважень немає.

Завідувач відділення
 д.мед.н., професор

О.О. Підмурняк

«07» березня 2023р.

Додаток В 1

«ЗАТВЕРДЖУЮ»
 Проректор з навчально-педагогічної та організаційної роботи
 Буковинського державного медичного університету МОЗ України
 проф. І. О. Запук
 « 12 » 03 2023 р.



Акт впровадження № 6

1. **Пропозиція для впровадження:** Пристрій для попередження післяопераційної евентрації.
2. **Установа-розробник:** Вищий державний навчальний заклад України "Буковинський державний медичний університет" МОЗ України. – № у 2017 04184 заявл. 27.04.2017.; опубл. 25.10.2017. Бюл. № 20. № 120209
3. **Джерело інформації:**
 Морар І.К., Іващук О.І., Бодяка В.Ю. Пристрій для попередження післяопераційної евентрації, конструкція якого виконана з твердого матеріалу для зниження навантаження на післяопераційний рубець, який відрізняється тим, що пристрій складається з шести пластикових пластин: двох центральних пластин розмірами 20×42 см, ширина внутрішнього проміжку між якими регулюється шнуруванням; двох бокових пластин розмірами 19×42 см; двох верхніх пластин розмірами 10×42 см, кожна з яких на вільному краю містить 11 петель для шнурування; обшитих м'якою тканиною, під якою знаходиться поролон, та за допомогою якої пластини рухомо сполучені між собою найдовшими частинами.
4. **Впроваджено** на кафедрі хірургії №1 Буковинського державного медичного університету МОЗ України.
5. **Терміни впровадження:** 2022 – 2023 роки.
6. **Результати впровадження:** враховуючи клінічну ефективність запропонованої методики, рекомендовано впровадити в практичну діяльність роботи кафедри.
7. **Зауваження пропозиції:** зауважень немає.

Завідувач кафедри хірургії №1
 Буковинського державного
 медичного університету МОЗ України
 д. мед. н., професор



І.Ю. Полянський

Додаток В 2

«ЗАТВЕРДЖУЮ»
 Проректор з науково-педагогічної
 та лікувальної роботи
 Буковинського державного
 медичного університету МОЗ України

проф. Т.О. Іванчук
 «21» 09 2022 р.


Акт впровадження № 5

1. **Пропозиція для впровадження:** Джерело вакууму для дренажно - вакуумної системи.
2. **Установа-розробник:** Вищий державний навчальний заклад України "Буковинський державний медичний університет" МОЗ України. – № у 2017 09226 заявл. 19.09.2017.; опубл. 12.02.2018, Бюл. № 3
3. **Джерело інформації:**
 Морар І.К., Пристрій джерело вакууму для дренажно-вакуумної системи, що містить шприц для створення від'ємного тиску, яке відрізняється тим, що пристрій складається з ємності для збору ранового ексудату із портом для з'єднання з дренажем, від якого відходить поліхлорвінілова трубка, до якої приєднано вакуумний манометр (наприклад Новий Сухий Утиліта Вакуумний Манометр Вік) для контролю тиску та після нього - клапан зворотний бензину (наприклад від автомобіля ВАЗ 2108/2109/21099), який працює на пропускання повітря від даної ємності, від якого відходить поліхлорвінілова трубка, вмонтована в іншу поліхлорвінілову трубку, на дистальному кінці якої приєднано клапан зворотний бензину, який працює на пропускання повітря від шприца, на проксимальному кінці якої приєднано шприц.
4. **Впроваджено** на кафедрі хірургії №2 Буковинського державного медичного університету МОЗ України.
5. **Терміни впровадження:** 2022 – 2023 роки.
6. **Результати впровадження:** враховуючи клінічну ефективність запропонованої методики, рекомендовано впровадити в практичну діяльність роботи кафедри.
7. **Зауваження пропозиції:** зауважень немає.

Завідувач кафедри хірургії №2
 Буковинського державного
 медичного університету МОЗ України
 д. мед. н., професор



І.В. Шкварковський

«21» 09 2022р.

Додаток В 3

«МТРИРДЖУЮ»
 Проректор науково-педагогічної
 та інтелектуальної роботи
 Буковинського державного
 медичного університету МОЗ України

проф. *Г.О. Іващук*
 «10» *10* АТНА 2023р.


Акт впровадження № 4

- 1 **Пропозиція для впровадження:** Дренажна трубка для дренажно - вакуумної системи.
- 2 **Установа-розробник:** Вищий державний навчальний заклад України "Буковинський державний медичний університет" МОЗ України. -- № и 2017 09225 заявл. 19.09.2017.; опубл. 12.02.2018. Бюл. № 3
- 3 **Джерело інформації:**
 Морар І.К., Іващук О.І., Бодяка В.Ю., Шульгіна В.В., Лисенко В.В. Пристрій дренажна трубка для дренажно-вакуумної системи, що має центральний канал, яка відрізняється тим, що дренажна трубка довжиною 500 мм та діаметром 6 мм з силіконізованого полівінілхлориду порівняно малого діаметра складається з "уловлюючої" частини довжиною 250 мм із центральним каналом і чотирма довгими периферичними каналами із прорізами, які утворюють Т-подібні ребра, та "вивідної" частини, на якій розташована гумова муфта на відстані 70 мм від "уловлюючої" частини та канюля Жане на проксимальному кінці.
- 4 **Впроваджено** на кафедрі загальної хірургії Буковинського державного медичного університету МОЗ України.
- 5 **Терміни впровадження:** 2022 – 2023 роки.
- 6 **Результати впровадження:** враховуючи клінічну ефективність запропонованої методики, рекомендовано впровадити в практичну діяльність роботи кафедри.
- 7 **Зауваження пропозиції:** зауважень немає.

Завідувач кафедри загальної хірургії
 Буковинського державного
 медичного університету МОЗ України
 д. мед. н., професор



В.І. Польовий

«10» *10* 2023р.

Додаток В 4

ЗАТВЕРДЖУЮ
 ОКШ «Чернівецька лікарня швидкої медичної допомоги»
 Генеральний директор
 О.І. Грушко
 «15» серпня 2023р.

Акт впровадження № 3

- 7 Пропозиція для впровадження:** Пристрій для попередження та лікування післяопераційної есентерації.
- 8 Установа-розробник:** Вищий державний навчальний заклад України "Буковинський державний медичний університет" МОЗ України. -- № и 2017 09398 заявл. 25.09.2017.; опубл. 12.02.2018, Бюл. № 3.
- 9 Джерело інформації:**
 Морар І.К., Іванчук О.І., Бодяка В.Ю., Гуцул І.Я., Шульгіна В.В., Чупровська Ю.Я. Пристрій для попередження та лікування післяопераційної есентерації, який містить пристосування для проведення лігатур укріплюючих швів, що йдуть через всі шари передньої черевної стінки, та зав'язування їх, який відрізняється тим, що пристрій складається з набору поліхлорвінілових трубок довжиною 170,0 мм та зовнішнім діаметром 4,0 мм для проведення через товщу передньої черевної стінки паралельно вздовж лапаротомної рани, відступивши на 2,0-3,0 см від її краю і попередньо надрізавши шкіру, з метою проведення крізь просвіт трубок капронових лігатур відповідного діаметра, кінці яких зав'язуються над лапаротомною раною після її поширеного традиційного зшивання, дистальна частина яких меншого радіуса та зігнута під кутом 95°, що при введенні знаходиться на рівні очеревини, а проксимальна містить порт, який обрізається після введення трубки; та металевого стилета, скошеного під гострим кутом для введення поліхлорвінілових трубок через товщу передньої черевної стінки заведенням його у просвіт трубки до повного вирівнювання останньої з метою проколання шарів тканин.
- 10 Впроваджено** в хірургічному відділенні №1 ОКШ «Чернівецької лікарні швидкої медичної допомоги»
- 11 Терміни впровадження:** 2021 – 2022 роки.
- 12 Загальна кількість спостережень - 57**
- 13 Результати застосування методу**
 - Позитивна кількість спостережень – 56
 - Негативна кількість спостережень - 1
- 14 Результати впровадження:** використання результатів роботи Морара І.К. у лікувальному процесі дозволяє покращити лікування хворих при виникненні післяопераційної есентераціїс.
- 15 Зауваження пропозиції:** зауважень немає.

Завідувач відділення

«15» серпня 2023р.

О.І. Філінець

Додаток В 5

«ЗАТВЕРДЖУЮ»
 ОКНЦ «Чернівецька лікарня
 швидкої медичної допомоги»
 Генеральний директор
 О.І. Грушко
 «15» вересня 2023 р.



Акт впровадження № 2

- 1 **Пропозиція для впровадження:** Спосіб запобігання розвитку післяопераційної евентрації.
- 2 **Установа-розробник:** Вищий державний навчальний заклад України "Буковинський державний медичний університет" МОЗ України. – № у 2017.04180 заявл. 27.04.2017.; опубл. 25.10.2017, Бюл. № 20
- 3 **Джерело інформації:**
 Морар І.К., Іванчук О.І., Бодяка В.Ю., Гушул І.Я., Постевка І.Д. Спосіб запобігання розвитку післяопераційної евентрації шляхом використання сітчастого алотрансплантату після виконання основного етапу оперативного втручання та після зашивання країв очеревини днапаротомної рани, який підрізняється тим, що при шиванні м'язово-апоневротичного шару в окремі вузлові шви захоплюють попередньо змодельовану смужку комбінованого сітчастого алотрансплантату, яка по довжині відповідає розмірам рани, а по ширині досягає внутрішніх країв прямих м'язів живота, додатково її краї фіксують до передньої пластинки піхви обох прямих м'язів живота та зашивають підшкірно-жирову клітковину
Впроваджено в хірургічному відділенні №2 ОКНЦ «Чернівецької лікарні швидкої медичної допомоги».
- 4 **Терміни впровадження:** 2021 – 2022 роки.
- 5 **Загальна кількість спостережень - 63**
- 6 **Результати застосування методу**
 - **Позитивна кількість спостереження – 62**
 - **Негативна кількість спостережень - 1**
- 7
- 8 **Результати впровадження:** використання результатів роботи Морара І.К. у лікувальному процесі дозволяє покращити лікування хворих при виникненні післяопераційної евентрації.
- 9 **Зауваження пропозиції:** зауважень немає.

Завідувач відділення



О.М. Мороз

«15» 06 2023р.



Акт впровадження №1

- 1 **Прогнозція для впровадження:** Спосіб запобігання розвитку післяопераційної евентрації.
- 2 **Установа-розробник:** Вищий державний навчальний заклад України "Буковинський державний медичний університет" МОЗ України. - № у 2017 04180 заявл. 27.04.2017.; опубл. 25.10.2017, Бюл. № 20
- 3 **Джерело інформації:**
Морар І.К., Іващук О.І. Спосіб запобігання розвитку післяопераційної евентрації шляхом використання сітчастого алотрансплантату після виконання основного етапу оперативного втручання та після зашивання країв очеревини лапаротомної рани, який відрізняється тим, що при зшиванні м'язово-апоневротичного шару в окремі вузлові шви захоплюють попередньо змодельовану смужку комбінованого сітчастого алотрансплантату, яка по довжині відповідає розмірам рани, а по ширині досягає внутрішніх країв прямих м'язів живота, додатково її краї фіксують до передньої пластинки піхви обох прямих м'язів живота та зашивають підкірнo-жирову клітковину
Впроваджено в структурному підрозділі оперативної онкології та інноваційних методів лікування ОКНП «Буковинський клінічний онкологічний центр» .
- 4 **Терміни впровадження:** 2021 – 2022 роки.
- 5 **Загальна кількість спостережень - 47**
- 6 **Результати застосування методу**
: **Позитивна кількість спостереження – 46**
: **Негативна кількість спостережень - 1**
- 7 **Результати впровадження:** використання результатів роботи Морара І.К. у лікувальному процесі дозволяє покращити лікування хворих при виникненні післяопераційної евентрації.
- 8 **Зауваження прогнозії:** зауважень немає.

Начальник СП

В.В. Танук

« 08 » 06 2023 р.